This is a digital copy of a book that was preserved for generations on library shelves before it was carefully scanned by Google as part of a project to make the world's books discoverable online.

It has survived long enough for the copyright to expire and the book to enter the public domain. A public domain book is one that was never subject to copyright or whose legal copyright term has expired. Whether a book is in the public domain may vary country to country. Public domain books are our gateways to the past, representing a wealth of history, culture and knowledge that's often difficult to discover.

Marks, notations and other marginalia present in the original volume will appear in this file - a reminder of this book's long journey from the publisher to a library and finally to you.

Usage guidelines

Google is proud to partner with libraries to digitize public domain materials and make them widely accessible. Public domain books belong to the public and we are merely their custodians. Nevertheless, this work is expensive, so in order to keep providing this resource, we have taken steps to prevent abuse by commercial parties, including placing technical restrictions on automated querying.

We also ask that you:

+ *Make non-commercial use of the files* We designed Google Book Search for use by individuals, and we request that you use these files for personal, non-commercial purposes.
+ *Refrain from automated querying* Do not send automated queries of any sort to Google's system: If you are conducting research on machine translation, optical character recognition or other areas where access to a large amount of text is helpful, please contact us. We encourage the use of public domain materials for these purposes and may be able to help.
+ *Maintain attribution* The Google "watermark" you see on each file is essential for informing people about this project and helping them find additional materials through Google Book Search. Please do not remove it.
+ *Keep it legal* Whatever your use, remember that you are responsible for ensuring that what you are doing is legal. Do not assume that just because we believe a book is in the public domain for users in the United States, that the work is also in the public domain for users in other countries. Whether a book is still in copyright varies from country to country, and we can't offer guidance on whether any specific use of any specific book is allowed. Please do not assume that a book's appearance in Google Book Search means it can be used in any manner anywhere in the world. Copyright infringement liability can be quite severe.

About Google Book Search

Google's mission is to organize the world's information and to make it universally accessible and useful. Google Book Search helps readers discover the world's books while helping authors and publishers reach new audiences. You can search through the full text of this book on the web at `http://books.google.com/`

Informazioni su questo libro

Si tratta della copia digitale di un libro che per generazioni è stato conservata negli scaffali di una biblioteca prima di essere digitalizzato da Google nell'ambito del progetto volto a rendere disponibili online i libri di tutto il mondo.

Ha sopravvissuto abbastanza per non essere più protetto dai diritti di copyright e diventare di pubblico dominio. Un libro di pubblico dominio è un libro che non è mai stato protetto dal copyright o i cui termini legali di copyright sono scaduti. La classificazione di un libro come di pubblico dominio può variare da paese a paese. I libri di pubblico dominio sono l'anello di congiunzione con il passato, rappresentano un patrimonio storico, culturale e di conoscenza spesso difficile da scoprire.

Commenti, note e altre annotazioni a margine presenti nel volume originale compariranno in questo file, come testimonianza del lungo viaggio percorso dal libro, dall'editore originale alla biblioteca, per giungere fino a te.

Linee guide per l'utilizzo

Google è orgoglioso di essere il partner delle biblioteche per digitalizzare i materiali di pubblico dominio e renderli universalmente disponibili. I libri di pubblico dominio appartengono al pubblico e noi ne siamo solamente i custodi. Tuttavia questo lavoro è oneroso, pertanto, per poter continuare ad offrire questo servizio abbiamo preso alcune iniziative per impedire l'utilizzo illecito da parte di soggetti commerciali, compresa l'imposizione di restrizioni sull'invio di query automatizzate.

Inoltre ti chiediamo di:

+ *Non fare un uso commerciale di questi file* Abbiamo concepito Google Ricerca Libri per l'uso da parte dei singoli utenti privati e ti chiediamo di utilizzare questi file per uso personale e non a fini commerciali.

+ *Non inviare query automatizzate* Non inviare a Google query automatizzate di alcun tipo. Se stai effettuando delle ricerche nel campo della traduzione automatica, del riconoscimento ottico dei caratteri (OCR) o in altri campi dove necessiti di utilizzare grandi quantità di testo, ti invitiamo a contattarci. Incoraggiamo l'uso dei materiali di pubblico dominio per questi scopi e potremmo esserti di aiuto.

+ *Conserva la filigrana* La "filigrana" (watermark) di Google che compare in ciascun file è essenziale per informare gli utenti su questo progetto e aiutarli a trovare materiali aggiuntivi tramite Google Ricerca Libri. Non rimuoverla.

+ *Fanne un uso legale* Indipendentemente dall'utilizzo che ne farai, ricordati che è tua responsabilità accertati di farne un uso legale. Non dare per scontato che, poiché un libro è di pubblico dominio per gli utenti degli Stati Uniti, sia di pubblico dominio anche per gli utenti di altri paesi. I criteri che stabiliscono se un libro è protetto da copyright variano da Paese a Paese e non possiamo offrire indicazioni se un determinato uso del libro è consentito. Non dare per scontato che poiché un libro compare in Google Ricerca Libri ciò significhi che può essere utilizzato in qualsiasi modo e in qualsiasi Paese del mondo. Le sanzioni per le violazioni del copyright possono essere molto severe.

Informazioni su Google Ricerca Libri

La missione di Google è organizzare le informazioni a livello mondiale e renderle universalmente accessibili e fruibili. Google Ricerca Libri aiuta i lettori a scoprire i libri di tutto il mondo e consente ad autori ed editori di raggiungere un pubblico più ampio. Puoi effettuare una ricerca sul Web nell'intero testo di questo libro da `http://books.google.com`

BOSTON
MEDICAL LIBRARY
8 THE FENWAY.

1908

IL POLICLINICO

PERIODICO DI MEDICINA, CHIRURGIA E IGIENE

DIRETTO DAI PROFESSORI

GUIDO BACCELLI
DIRETTORE
DELLA R. CLINICA MEDICA DI ROMA

FRANCESCO DURANTE
DIRETTORE
DEL R. ISTITUTO CHIRURGICO DI ROMA

SEZIONE CHIRURGICA

Vol. XV — Anno 1908

ROMA
N. 219 — Corso Umberto I — N. 219
1908

BOSTON MEDICAL
FEB 12 1910
LIBRARY

PROPRIETÀ LETTERARIA

CATALOGUED
FEB 12 1910
J. F. B.

Roma, 1908 — Tipografia Nazionale di G. Bertero e C.

COLLABORATORI EFFETTIVI

SEZIONE CHIRURGICA

Volume XV.

DURANTE prof. **FRANCESCO**, Direttore dell' Istituto di clinica chirurgica della R. Università di Roma.

Alessandri prof. Roberto, Direttore dell'Istituto di patologia chirurgica della R. Università di Roma. Pagina 329.

Barnabò dott. Valentino, Istituto di patologia chirurgica della R. Università di Roma. Pag. 134.

Bertelli dott. Giovanni, assistente onorario nell'Istituto anatomo-patologico della R. Università di Padova, Pag. 256, 299.

Borelli dott. Edoardo, aiuto nell'Ospedale di Pammatone in Genova. Pag. 377.

Caminiti prof. Rocco, libero docente di patologia speciale chirurgica nella R. Università di Napoli. Pag. 169.

Carere dott. Gerolamo, laureando all'Istituto di Clinica chirurgica della R. Università di Napoli. Pag. 169.

Casoni dott. Tommaso, Istituto di patologia chirurgica della R. Università di Bologna. Pag. 193.

Fasano dott. Mario, Ospedale civile di Asti. Pag. 348. 488.

Fichera prof. Gaetano, Clinica chirurgica della R. Università di Roma. Pag. 38, 87.

Finocchiaro dott. Gaetano, assistente volontario nell'Istituto di clinica chirurgica della R. Università di Roma. Pag. 74.

Frascella dott. Pietro, aiuto chirurgo negli ospedali di Roma. Pag. 313.

Francini dott. Metello, assistente all' Istituto di clinica chirurgica generale della R. Università di Siena. Pag. 521.

Galassi dott. Leone, Ospedale civile di Scansano. Pag. 128.

Galletta dott. Vincenzo, Istituto di clinica chirurgica della R. Università di Messina. Pag. 1, 58.

Iudiani prof. Vincenzo, libero docente di patologia chirurgica e chirurgo aiuto negli Ospedali di Roma. Pag. 272.

Giani prof. Raffaello, assistente nell'Istituto di clinica chirurgica della R. Università di Roma. Pag. 425, 552.

Isaja dott. Angelo, aiuto nell'Istituto di clinica chirurgica della R. Università di Roma. Pag. 364, 397.

Leotta prof.. Nicola, aiuto nell'Istituto di clinica chirurgica della R. Università di Roma. Pag. 16.

Malatesta dott. Ramberto, 1° assistente all'Istituto di clinica generale operativa della R. Università di Siena. Pag. 49.

Messeri dott. Alfonso, Ospedale civile di San Severo. Pag. 500.

Nicoletti dott. Vincenzo, aiuto all'Istituto di patologia chirurgica della R. Università e chirurgo aiuto negli Ospedali di Roma. Pag. 97, 182.

Pandolfini dott. Rosario, assistente nell'Istituto di clinica chirurgica della R. Università di Roma. Pag. 384.

Parlavecchio prof. Gaetano, direttore dell'Istituto di medicina operatoria della R. Università di Palermo. Pag. 338.

Pennisi dott. Alessandro, Istituto di clinica chirurgica della R. Università di Roma. Pag. 441.

Pieri dott. Gino, Istituto di patologia chirurgica della R. Università di Roma. Pag. 212.

Porcile dott. Vittorio, assistente alla Clinica chirurgica della R. Università di Genova. Pag. 289.

Puglisi-Allegra dott. Stefano, assistente all' Istituto di clinica chirurgica della R. Università di Messina. Pag. 542.

Quercioli dott. Vincenzo, aiuto all'Istituto di clinica generale operativa della R. Università di Siena. Pag. 241.

Serafini dott. Giuseppe, assistente nella Clinica chirurgica propedeutica della R. Università di Torino. Pag. 159.

Torretta prof. Achille, libero docente di clinica oto-rino-laringoiatrica nella R. Università di Roma. Pag. 145, 220, 279, 325, 403, 453, 473.

SEZIONE CHIRURGICA

Volume XV.

Aneurisma cirsoideo (Di un voluminoso) del padiglione dell'orecchio. — Dott. G. Serafini. Pag. 159.

Angiomi (Di un caso di) muscolari multipli. — Dott. V. Porcile. Pag. 289.

Appendice (Contributo allo studio dei falsi diverticoli dell'). — Dott. R. Malatesta. Pag. 49

Appendicite acuta paragastrica perforata con peritonite purulenta diffusa (Un caso di): intervento e guarigione. — Dott. P. Frascella. Pag. 313.

Cloroformizzazione (Su alcune cause di turbe funzionali cardio-respiratorie durante la). — Dott. A. Messeri. Pag. 500.

Condro-endotelioma del capo. — Dott. A. Pennisi. Pagina 441.

Dislocazioni appendicolari (Contributo anatomo-patologico, patogenetico e clinico alle). — Dott. P. Frascella. Pag. 313.

Emostasi preventiva degli arti col metodo di Esmarck-Silvestri (Ricerche sperimentali sulle modificazioni della crasi sanguigna nell'). — Dott. T. Casoni. Pag. 193.

Endotelioma del testicolo simulante la tubercolosi dello epididimo. — Dott. G. Pieri. Pag. 212.

Endotelioma (Sopra un caso di) del ganglio di Gasser. — Dott. R. Giani. Pag. 425.

Ernia (Sull') dell'uretere. — Dott. L. Galassi. Pag. 128.

Ernia crurale (Sopra una varietà rara d'). — Dott. E. Borelli. Pag. 377.

Frattura isolata comminuta simmetrica dell'atlante senza lesioni midollari, in seguito a caduta sul capo (Considerazioni cliniche su di un caso di). — Dott. V. Quercioli. Pag. 241.

Fibre elastiche dell'ovaio in rapporto alla degenerazione ialina dei vasi e dei follicoli di Graaf. — Dott. S. Puglisi-Allegra. Pag. 542.

Glandola interstiziale del testicolo (Sui rapporti tra la) e le glandole a secrezione interna. Dott. V. Barnabò. Pag. 134.

Gomito (Nuovo processo di resezione del) — Dott. A. Isaja. Pag. 364, 397.

Intestino tenue (Effetti dell'ablazione delle tuniche muscolari dell') nel cane. — Dottor V. Nicoletti. Pag. 97, 182.

Iperemia da stasi (Sul meccanismo d'azione dell') nelle infezioni. - Dott. G. Fichera. Pag. 38, 37.

Labirinto non acustico (Lesioni del) dimostrate con ricerche sperimentali e cliniche. — Prof. A. Torretta. Pag. 145, 220, 279, 325, 403, 453, 473.

Legatura (Sulla) delle grandi vene del corpo. — Dott. N. Leotta. Pag. 16.

Meningocele (Sul) con procidenza di midollo. — Dott. M. Francini. Pag. 521.

Orchioepididimite tubercolare (La cura iodica nell'). — Dott. G. Finocchiaro. Pag. 74.

Pancreatiti suppurate (Contributo clinico alla conoscenza delle). — Dott. M. Fasano. Pag. 348.

Pericardiectomia sperimentale e sue possibili applicazioni terapeutiche. — Prof. G. Parlavecchio. Pag. 338.

Pseudotubercolosi peritoneale nell'uomo da residui vegetali. — Prof. R. Alessandri. Pag. 329.

Rachistovainizzazione (Contributo clinico alla). - Dottor V. Galletta. Pag. 1, 58.

Sarcoma del funicolo (Due rari casi di). — Dott. M. Fasano. Pag. 488.

Sarcomi primitivi del fegato (Contributo allo studio dei). — Dott. G. Bertelli. Pag. 256, 299.

Trapianti muscolari (Ricerche ed esperimenti sui). — Prof. R. Caminiti e dott. G. Carere. Pag. 169.

Tumori (Dei) e mieloplassi delle guaine tendinee. — Dottor V. Gaudiani. Pag. 272.

Varici (Contributo clinico alla cura delle). — Dott. R. Pandolfini. Pag. 384.

Anno XV Roma, gennaio 1908 Vol. XV-C. (fasc. 1).

IL POLICLINICO

SEZIONE CHIRURGICA

ORGANO DELLA SOCIETÀ ITALIANA DI CHIRURGIA

Prof. FRANCESCO DURANTE

Direttore del Regio Istituto Chirurgico di Roma

BOSTON MEDICAL LIBRARY FEB 12 1910

SOMMARIO.

I. Dott. Galletta Vincenzo - *Contributo clinico alla rachistovainizzazione.* — II. Dott. Nicola Leotta - *Sulla legatura delle grandi vene del corpo.* — III. Dott. G. Fichera - *Ancora sul meccanismo d'azione dell'iperemia da stasi nelle infezioni.*

I.

Istituto di Clinica Chirurgica della R. Università di Messina
diretto dal prof. Gaspare D'Urso

Contributo clinico alla rachistovainizzazione

pel dott. GALLETTA VINCENZO.

Per benevolo incarico del direttore di questa regia Clinica chirurgica, professor D'Urso, cui esprimo i miei più sentiti e vivi ringraziamenti, potei seguire e studiare gli effetti della rachi-anestesia stovainica in 207 infermi, nei quali per l'appunto fu usato questo recente metodo d'anestesia cosciente.

La preoccupazione dei chirurgi di tutte le nazioni e di tutti i tempi fu ed è sempre quella di evitare agli operandi il dolore, con mezzi però che non siano a questi di nocumento.

Il cloroformio, cui si deve l'anestesia, così detta incosciente, quantunque diffusamente e da parecchi anni usato, purtuttavia è subìto nella generalità dei casi come un padrone tiranno, al quale si è pronti a ribellarsi, appena spunta un nuovo metodo di anestesia, che possa surrogarlo.

Da ciò seguì che all'anestesia generale s'è cercato di sostituire la locale, o meglio la regionale, detta comunemente metodo di Krogius, che, come si sa, fu pensata pel primo da Feinberg, e messa in pratica da Oberst, e ai nostri giorni l'anestesia cosciente, attorno a cui fervono le osservazioni di una numerosa schiera d'illustri chirurgi.

L'idea geniale che precedette la scoverta della rachianestesia apparterrebbe all'americano Leonardo Corning, ma fu il Bier in effetti quegli che veramente sta-

bilì la rachicocainizzazione, i di cui saggi e successi fece conoscere nella sua celebre memoria dell'aprile del 1899 (1).

La cocaina però, per la sua tossicità e per la facilità con cui produceva deplorevoli accidenti, finì ben presto per essere abbandonata, e al suo posto subentrò una nuova serie di preparati, molto meno tossici, di cui i principali sono la tropacocaina, la novocaina, l'alipina, la stovaina.

Il nostro studio è stato rivolto appunto a quest'ultimo alcaloide, che, come si sa, è un cloridrato: α di metilamina; β benzoilpentanolo, oppure, secondo Ladenburg, cloridrato di amileina α-β.

Fu Haller che nel febbraio del 1904, presentò a nome di Fourneau all'Accademia delle scienze una nota sugli amino-alcool terziari, fra i quali si trovava il cloridrato d'amileina α-β, e cinque mesi più tardi il Reclus, in seno all'Accademia di medicina, proclamava le qualità analgesiche e la minore tossicità di questo nuovo prodotto, destinato a portare la rivoluzione nella questione, tanto importante, della anestesia cosciente.

D'allora numerosi chirurgi si dettero ben presto a sperimentare e usare la stovaina, in Francia, in Germania più specialmente, in Italia, ecc., ed oggi assai numerose pubblicazioni sono già uscite intorno ad essa. Subito dopo i chirurgi, si impossessarono della stovaina gli specialisti di varie branche: Lapersonne, Scrini, Juan Santos, Fernandez per l'oculistica; Sauvez, Nogué per l'odonto e stomatoiatria; Dubar, Gargia Tapia, C. B. Coakley, Arthur Meyer per l'oto-laringoiatria; Beurmann e Tanon per la dermatologia; Chartier per l'ostetricia, e per la stessa medicina Huchard, Mongeot, Demaillanson, Ostewalt e Nigoul.

La titolazione delle soluzioni di stovaina è generalmente di 4-5-6-10 %. L'Offmann però usa soluzioni molto diluite, di cui inietta vari cmc. senza previa aspirazione di liquido cefalo-rachidiano, ed assicura che coll'uso della novocaina all'1 % ebbe anestesie complete ed elevate, con pochi disturbi consecutivi, e permettendo un più esteso e meno irritante contatto dell'anestesico con le radici nervose.

Per una miglior riuscita della rachianestesia i chirurgi tedeschi, con a capo il Bier, aggiunsero alla stovaina preparati di capsule surrenali, così Heineke e Läwen, mentre altri, il Kendirdiy e il Tilmann di Cologne sconsigliano d'associare l'adrenalina alla stovaina, per le cattive conseguenze che, secondo la loro osservazione, tale miscela produce. D'altra parte il Greiffenhagen in 2 casi, eseguita l'iniezione lombare nel 2° spazio, iniettò da 4 a 6 ctgm. di stovaina, addizionata a soprarenina, osservò grave paralisi respiratoria, ed immediato simile accidente, vinto dopo 25 minuti di respirazione artificiale, ebbe il Sandberg in un caso di tubercolosi renale, in cui usò l'iniezione endorachidiana di ctgm. sette di stovaina addizionata ad adrenalina.

Già il Sikemeier per la stessa cocaina dedusse dalle sue ricerche sperimentali e cliniche che non gli sembrava che la mescolanza d'adrenalina all'alcaloide diminuisse gli effetti tossici, nè ne aumentasse il potere anestesico.

Pantovic però non ebbe a notare alcun inconveniente in cento casi, in cui usò la novocaina, in dosi di 12-17 ctgm., associata alla soprarenina.

(1) Léon Kendirdiy reputa oggi opportuno d'associare al nome di Bier quello di Corning, e di chiamare la rachianestesia *Metodo di Corning-Bier.*

Tuttavia ultimamente il Baich, della clinica di Czerny, è del parere che l'associazione di preparati delle capsule surrenali ai varî anestesici rende più numerosi e più intensi quegli stessi disturbi concomitanti e consecutivi, generalmente lamentati.

Del resto, per le sue conseguenze dannose, l'aggiunta di adrenalina fu abolita anche dalle soluzioni di anestetici, serventi per l'anestesia locale. Dario Maragliano dei fatti ha dimostrato che l'anestesia adrenalinica esalta la virulenza degli stafilococchi, fino a determinare un'infezione mortale, o ad aggravare notevolmente un'infezione locale.

A sua volta il Vaccari dice che l'adrenalina è da respingersi, come ischemizzante, nelle operazioni sul parenchima renale, perchè esagera le lesioni che una soluzione di continuo importa sul tessuto renale, sia per l'azione deleteria sulla cellula (legata forse al cloretone), sia per l'influsso sulla nutrizione della stessa.

A mio giudizio, una buona modificazione alla semplice soluzione di stovaina è quella proposta dallo Sleiter, di sciogliere cioè l'alcaloide in una soluzione di cloruro di sodio, acidificata debolmente con acido lattico.

Dalle sue ricerche, eseguite nell'Istituto di patologia chirurgica di Roma, egli dedusse che le soluzioni di stovaina pura, stovaina e NaCl, stovaina NaCl e acido lattico al 2-5-7-10 % non hanno recato negli elementi nervosi del midollo spinale nessun'alterazione, mentre lesioni evidenti seguono alla soluzione del 20 %.

Analoga osservazione è stata fatta dal Varvaro. Il Perez ha anche lui adoperata una soluzione variabile dal 5 al 10 % di stovaina in soluzione di cloruro sodico al 5 %, acidificata con acido lattico, 10 gocce in 100 parti della detta soluzione.

Alcuni sciolgono, come dirò meglio in seguito, la sostanza anestesica nello stesso liquido cefalo-rachidiano aspirato, menstruo questo che consigliarono per i primi, se non mi sbaglio, il Guinard ed il Ravaut. La tecnica per eseguire la rachicentesi è un po' varia.

Riguardo alla posizione da far tenere all'ammalato, in generale si sceglie la seduta, a tronco e gambe flesse in maniera da fare, come dicono i francesi « gros dos », oppure il decubito laterale. Molti operatori però seguono il consiglio di Kader, il quale raccomanda di porre gl'infermi, subito dopo l'iniezione lombare, a bacino sollevato, nella posizione cioè di Tredlenburg, e ciò perchè più estesa avvenga la zona d'anestesia, per la quale generalmente sarebbero bastevoli 4 minuti.

Ma parecchi chirurgi, come per esempio, il Dönitz, il Bier, il Poloubogatov, l'Heineke e il Läwen raccomandano d'essere oculati in ciò, perchè, data la suddetta posizione, più agevole è l'insorgenza di manifestazioni tossiche, potendo l'anestesico più facilmente colpire il bulbo. Il Marchesini sconsiglia la posizione di Tredlenburg, dicendo che i fenomeni bulbari più facilmente potrebbero verificarsi, e come siadeplorevolissimo il volere da taluno che un metodo dia più di quello che possa dare, forzando così le leggi fisiologiche, ed incorrendo spesso in eccessi pur troppofa tali.

Il Perez non crede che l'elevazione del bacino abbia nella diffusione dell'anestesia tutta l'importanza che in genere ad essa s'attribuisce, e cita osservazioni proprie.

Ricorda inoltre che il Greiffenhagen non praticò il menomo sollevamento del bacino in due casi, in cui tuttavia la stovaina non solo agì sulle radici posteriori ed anteriori della sezione inferiore della midolla, ma anche sulle radici anteriori dei

segmenti superiori, con interessamento dei nervi frenici, degl'intercostali e dei toracici, nonchè dei muscoli del collo e della lingua.

La puntura si suole eseguire infiggendo l'ago-cannula nello spazio interspinoso, o fra il primo ed il secondo (Quincke, Schiassi, Dönitz) o fra la terza e la quarta vertebra lombare (Tuffier), o fra la quarta e la quinta, o infine attraverso lo spazio sacro-lombare, preferito dal Le Filliâtre. Dudley Tait ha seguìto la via cervicale, con cui ha ottenuto anestesie totali, ma tal metodo è rigettato dallo Chaput.

La puntura può essere o mediana, o laterale; nel primo caso l'ago s'infigge perpendicolarmente, nel secondo caso con lieve obliquità verso l'interno. L'Hackenbruch ha l'abitudine di praticare, prima dell'introduzione dell'ago, un'incisione cutanea, ond'evitare una possibile infezione dell'ago attraverso la cute. L'Hirsch la consiglia negl'individui molto grassi, in cui riesce difficile la palpazione dello spazio intervertebrale. Alcuni chirurgi praticano l'anestesia della pelle con cloruro d'etile a livello della puntura, specialmente in quei soggetti pusillanimi che reagiscono violentemente alla piccola operazione.

Nell'introdurre l'ago, la prima sensazione speciale è data dall'attraversare il legamento giallo, e infine una mancanza di resistenza, una sensazione di vuoto, quando si è penetrati nel sacco durale. La prova sicura di quest'ultimo atto è data dalla fuoriuscita del liquido cefalo-rachidiano, che però non sempre si effettua, malgrado la reale penetrazione nel cavo durale. Si ricorre allora a varî artifici di tecnica: spingere ancora leggermente l'ago, iniettare, il che non è commendevole, acqua sterilizzata, o soluzione di stovaina per *amorcer* lo scolo del liquido cerebro-spinale, o introdurre il mandrino per rendere pervio l'ago, se questo era ostruito, o meglio ancora praticare una prudente aspirazione colla stessa siringa che serve per iniettare la soluzione anestesica; in certi casi è valsa una semplice rotazione dell'ago, con cui si cambiò l'orientamento dell'ugnatura.

Estratto l'ago, alcuni chirurgi, come il Legueu e il Kendirdiy, usano otturare l'orificio cutaneo con del collodion.

Il modo di fuoriuscire del liquido cerebro-spinale è vario: in certi soggetti si fa con lentezza, alle volte disperante; in altri a grosse gocce, succedentisi rapidamente; in altri con vero getto.

La quantità che se ne suole far scorrere varia da poche gocce a qualche centimetro cubo, sino a dieci, secondo i diversi criteri, a cui s'informano gli operatori. Alcuni credono di fatti ch'è pericoloso far scorrere più di alcune gocce di liquido cefalo-rachidiano, per non provocare una brusca diminuzione di tensione a livello dei centri nervosi; altri invece che la quantità d'esso debba essere di molto superiore a quella della soluzione anestetica; ed altri infine che bisogna iniettare nel cavo durale una quantità di soluzione d'anestetico, approssimativamente eguale al liquido fuoriuscito, onde produrre il meno possibile di perturbamenti nell'equilibrio delle molli meningi (W. Tomaschewski, ecc.).

Della seconda opinione si fece difensore il Le Filliâtre, fondandosi sul fatto che l'introduzione di soluzioni anestetiche nello spazio sottoaracnoideo, provocando un'irritazione delle meningi, e un'ipersecrezione reattiva, conducono ad un eccesso di tensione, d'onde i varî disturbi consecutivi (cefalalgia, vomito, ecc.).

Alcuni, prima dell'iniezione, sogliono aspirare cmc. 1-2 di liquido cefalo-rachidiano, e a tal riguardo il Pochhammer riferisce che nella clinica di Friedich si usa una doppia siringa, mercè la quale si può contemporaneamente aspirare il liquido, ed iniettare la stovaina.

Il Tomaschewski recentemente ha fatto costruire un apparecchio, la cui figura si può vedere a pag. 855 del n. 29, 1907, del *Zentralblatt für Chirurgie*, in maniera tale, che con esso si può aspirare, misurandolo esattamente, il liquido cefalo-rachidiano, e di questo stesso si fa uso come solvente dell'anestetico da iniettare, previamente sterilizzato, e del quale si tiene pronta la dose.

Egli crede che colla sua siringa speciale sia riuscito a risolvere due particolarità di tecnica dell'anestesia lombare, sulla cui importanza particolarmente insiste, la quantità cioè di liquido cefalo-rachidiano da far fuoriuscire, e la qualità del menstruo per l'anestetico, che si vuole adoperare.

Riguardo alla prima questione egli stesso ricorda che, quantunque nella letteratura esistano casi in cui per una lesione traumatica delle meningi si sia giornalmente perduto, senza speciale danno, con lento stillicidio, qualche litro di liquido cefalo-rachidiano (Giss), non si debbono d'altra parte dimenticare quegli altri in cui, dopo rapido scorrimento di piccola quantità di liquido, comparvero in scena violenti dolori di capo, e presso bambini anche spasmi e chok (Morton, Richardson).

E cita ancora il lavoro di Silbermak, nel quale questo autore dice di avere osservato comparsa di disturbi nel 20 % dei casi, in cui lasciò scorrere cmc. 4 di liquido cefalo-rachidiano, mentre al contrario appena il 9 % quando non ne lasciò fuoriuscire che 1 cmc. Tutti i gravi sintomi bulbari, che si notano nell'anestesia lombare, dipendono, secondo lui, dal fatto che, nell'abbassamento della pressione nello spazio subaracnoideale, da parte dell'epitelio accade un'aumentata produzione di liquido per cui ha luogo una specie di corrente, la quale trasporta rapidamente l'anestetico alla midolla allungata, e determina tutti i sintomi bulbari.

Riguardo alla seconda questione, il Tomaschewski, dopo aver ricordato che i più conosciuti menstrui degli anestesici sono l'acqua distillata, la soluzione fisiologica, e il liquido cerebro-spinale, finisce per preferire quest'ultimo, che può bene e sicuramente usarsi appunto per mezzo del suo apparecchio.

Riguardo al tempo in cui s'avvera l'anestesia dopo l'iniezione delle soluzioni anestesiche nello spazio sotto-aracnoideo, in alcuni casi essa segue quasi istantaneamente, in altri occorrono 5′, 10′, 15′ e perfino 20′ per divenire completa (Pantovic, Molek, ecc.).

Nella pratica della rachianestesia due fatti doveano necessariamente e naturalmente richiamare l'attenzione degli osservatori, l'uno cioè della riuscita o non dell'anestesia, e del grado d'essa, l'altro degli eventuali accidenti, immediati, o consecutivi, imputabili all'anestesico.

Il Kendirdiy nella sua prima statistica di 64 operazioni dice che gli accidenti consecutivi sono stati nulli nell'immensa maggioranza dei casi, e che, quando sono esistiti, non consistettero che in una cefalea leggera, con dolorabilità della regione ov'era stata fatta la puntura (Kendirdjy e Bertaux). Un solo malato, operato di grossi emorroidi, ebbe ritenzione d'urina per 24 ore, senza alcun disturbo, ma ag-

giunge subito che simile accidente può osservarsi in seguito a tale operazione con l'impiego di qualunque anestesia. Tre malati presentarono una lieve cefalea, ma l'uno andava soggetto ad emicrania, il secondo avea dolor di capo già sin dalla stessa mattina dell'operazione, e l'ultimo, sifilitico in pieno periodo d'eruzione secondaria, si lagnava d'una cefalea persistente.

Lo stesso autore, in una seconda statistica di 140 casi, riferisce che due malati presentarono vomiti; il primo d'essi era un neuropatico; il secondo li ebbe nel momento in cui gli si resecava un pezzo d'epiploon, ma non continuò a soffrirne, appena fu rientrato il moncone nell'addome. Tre malati presentarono rilasciamento dello sfintere, sopravvenuto alla fine dell'operazione. Una volta traspirazione abbondante. In tutti però lo stato generale sempre ottimo: non pallore della faccia, non modificazione apprezzabile del polso e del respiro, nessuna tendenza a sincope.

Riguardo agli accidenti post-operatorii, nessuna elevazione apprezzabile di temperatura; il termometro cioè non andò, la sera dell'operazione, al di là di 38°. La cefalea fu notata 12 volte; in 6 leggera e fugace, appena di alcune ore; in 6 invece di alcuni giorni, sino a 15 in uno d'essi, accompagnata da dolori alla nuca, ma senza rachialgia, nè vomiti, nè febbre.

I vomiti post-operatorii furono notati cinque volte. Tre malati non ebbero che un sol vomito, il primo l'indomani, gli altri due il dopodomani dell'operazione; il quarto presentò la sera dell'iniezione un senso di nausea, seguìto da vomito, durato un semplice minuto; nel quinto i vomiti furono provocati dall'ingestione di alimenti.

Non fu mai osservata ritenzione d'urina.

Nella terza statistica figurano 121 casi. La paraplegia fu in tutti completa ed assoluta, una sola volta subito dopo l'iniezione, le altre raggiunse il suo *massimum* dopo 15-20 minuti.

Su sette operati d'ernia, tre presentarono disturbi al momento della resezione dell'epiploon: il primo pallore e una certa angoscia; il secondo senso di nausea e vomito unico; il terzo infine nausea senza vomito, ed una defecazione involontaria ed incosciente, e presentava beante l'orifizio anale. Tutti e tre i malati ritornarono al loro stato normale.

Una o due volte l'anestesia fu incompleta, per difetto di tecnica; elevazione di temperatura nessuna; in 24 casi cefalea, generalmente lieve, in 3 dei quali accompagnata da vomito al secondo o terzo giorno dopo l'operazione.

In tutti i 325 casi, conchiude il Kendirdjy, *accidents immédiats nuls, accidents consécutifs nuls ou à peu près,* e ritiene che la rachistovainizzazione sarà considerata come un metodo prezioso, avente la sua netta indicazione là dove essa conviene: tra l'anestesia locale e l'anestesia generale.

La dose media di stovaina adoperata fu di gm. 0.04, un po' meno cioè di ½ cmc. di soluzione di stovaina Billon in ampolle. Gravi fenomeni tossici furono osservati con sei, sette centigrammi.

Lo Steim afferma che si hanno insuccessi, quando non si puliscono bene la siringa e l'ago, per liberarli da qualsiasi traccia di soluzione sodica, in cui vengono ad essere sterilizzati, e quando, sgorgando sangue o liquido cefalo-rachidiano sanguinolento, non si aspetta che questo diventi limpido. Forse ciò accade, secondo Lazarus, perchè si forma una combinazione che non ha più potere anestesico.

Appunto in tali condizioni l'Hohmeier, ch'è solito usare dosi di 4-6 centigrammi ebbe 4 insuccessi su 6 casi.

La dose di stovaina, adoperata dai vari operatori, è oscillata dai 3 ai 15 centigrammi. Le alte dosi, di 12-15 centigrammi sono consigliate dal Cavazzani, come necessarie ad ottenere la completa anestesia nell'adulto, poichè, secondo lui, la tolleranza non sta in rapporto al peso del soggetto, ma piuttosto all'impressionabilità nervosa di lui.

In una prima comunicazione del 1904 lo Chaput, esponendo i risultati di 150 rachistovainizzazioni, riferì che con 3 centigrammi di stovaina, iniettati nello spazio aracnoideo, otteneva anestesia al perineo, al piede ed alla gamba, sino al ginocchio, e con 4-5 centigrammi poteva operare sulla regione inguinale, ritenendo difficile eseguire laparatomie; ma in un'altra comunicazione fece noto che con 2-8 centigrammi avea constatato in 3 casi anestesia di tutto il corpo, compresa la testa, in 4 casi anestesia degli arti superiori, in parecchi altri della parte media del torace, o dell'appendice ensiforme.

Oltre i già citati Kendirdjy e Bertaux, anche il Tuffier ha ottenuti ottimi risultati con dosi di 4 centigrammi.

Il Dönitz consiglia la dose di 4 centigrammi di stovaina, che, a suo dire, può, colla sua posizione alla Tredlenburg, produrre anestesia abbastanza alta, ma il Casati, come dirò più avanti, ritiene tale dose insufficiente, e ne consiglia una doppia; Caplescu ne adopera da 7 a 8 centigrammi negli adulti; da 1 a 5 centigrammi nei bambini; Milkò dai 3 ai 7 centigrammi, e in una sua statistica di 100 casi riferisce in 91 analgesia completa, in uno analgesia emilaterale, in uno analgesia incompleta, in cinque analgesia fallita; la durata fu circa un'ora, e l'analgesia fu sempre congiunta a paralisi di moto degli arti inferiori.

Il Deetz su 360 casi ebbe 4 insuccessi per operazioni agli arti inferiori, e in 23 casi di operazioni sull'addome dovette ricorrere alla narcosi generale.

Becker su 135 rachianestesie con dosi di 5-6 centigrammi di stovaina, ed epirenina ebbe vari casi d'anestesia incompleta e 12 fallita.

Schiassi, al contrario di Kendirdjy, afferma di aver avuto colla stovaina pura, ora anestesia insufficiente, ora fallita completamente.

L'Hauber in 200 casi ebbe in 160 effetto completo, nei rimanenti o ipoestesia o anestesia insufficiente, per cui in 14 dovette ricorrere alla narcosi generale; ultimamente per gl'interventi laparotomici ritiene indicata la tropacocaina.

Sonnenburg in 216 casi, in cui usò soltanto stovaina, notò 18 insuccessi; in 78, trattati con stovaina ed adrenalina, 8 insuccessi; in 82 con novocaina ed adrenalina nessun insuccesso totale.

Steinthal, che usò la stovaina, sempre per operazioni al disotto dell'ombelico, in 19 casi ebbe costantemente esito positivo; egli però preferisce la novocaina, colla quale di 69 casi, solo in 9 di operazioni sopraombelicali, notò insuccesso;

L'Hermes, in 114 riporta 18 insuccessi; l'Hohmeier, in 34 casi un solo insuccesso, e fa notare che colla stovaina ottenne, insieme con l'anestesia anche paralisi muscolare completa, mentre con la novocaina la motilità è poco disturbata.

Il Krönig nel 1906 riferì d'avere ottenuto eccellenti risultati dall'uso dell'anestesia lombare stovainica.

L'Alessandri colla stovaina pura su 48 rachianestesie ebbe 8 insuccessi e 2 effetti incompleti; su 42 in cui la stovaina fu sciolta in soluzione cloruro-sodica 3 insuccessi e 5 anestesie incomplete; in 200 casi invece, con soluzioni acidificate, 2 soli esiti negativi.

Il Varvaro dichiara ottimi i risultati delle sue 170 rachistovainizzazioni in paragone a quelli soliti ad ottenersi con l'etere o cloronarcosi, o con la cocaina e con la tropacocaina.

Egli, eccetto che in un caso operato dal prof. Ferretti, non osservò disturbi nè dell'apparecchio gastro-enterico (anoressia, stitichezza, ecc.); nè dell'apparecchio urinario; non fenomeni generali (vertigini, fenomeni di collasso, o sincope); non febbre.

Egli afferma la grande utilità della stovaina in molti pazienti in cui esistevano processi di bronchite cronica, o vizi cardiaci, in vecchi marantici, in donne deperite o polisarciche, ed infine in nefritici che avevano fino il 12 per mille d'albumina. Di particolare interesse dichiara un caso in persona d'una donna gestante al 5° mese, con copiosa raccolta di pus alla regione iliaca destra d'origine appendicolare, in cui l'operazione fu felicissima senz'aborto. Riferisce poi d'avere osservato, al pari del Pouliquin, che negl'individui che non accusavano nessun disturbo, il liquido cefalo-rachidiano, estratto prima e dopo la rachistovainizzazione, era limpido, nè presentava alcunchè d'anormale all'esame citologico; in quelli invece che, dopo la rachistovainizzazione, avevano cefalea, rachialgia, e talora elevazione di temperatura, il liquido era più o meno torbido, a seconda dell'intensità dei suddetti sintomi, e al microscopio presentava un immenso numero di leucociti, prevalentemente polinucleati. In tali casi trovò la rachicentesi d'effetto curativo, perchè 24 ore dopo d'essa i suddetti sintomi scomparivano.

Il Rabourdin, nella sua tesi d'addottorato, si dichiara addirittura entusiasta della rachistovainizzazione per le operazioni sulle membra inferiori, sopratutto sul perineo, al punto d'esprimersi con le seguenti testuali parole: « l'habitude en est si bien prise, les résultates obtenus si satisfaisants, que dans le service, lorsqu'il faut pas par hasard donner un chloroformes, tout le monde s'en trouve de mauvais humeur; chef de service, interne, externes (externe) surtout..... » E altrove scrive: « Et notre maître, M. Humbert, trouve que la rachistovaïne lui fait gagner du temps et lui enlève du souci ». Nelle conclusioni, infine, al n. 6, dice: « Nous n'avons jamais observé aucun accident grave dû à la rachistovaïne »; e al n. 7: « La rachistovaïne a sa place marquée entre la stovaïne locale, e l'anesthèsie générale ».

Il Casati in 11 casi operati: due disarticolazioni delle dita; tre amputazioni di gamba; quattro di coscia; uno di raschiamento del gran trocantere; una di orchiectomia, con resezione dell'altro epididimo, trovò la rachistovainizzazione ottimo mezzo d'anestesia locale per le operazioni e agli arti inferiori, e ai testicoli. La crede tale anche per l'ernie inguinali e crurali, e quando si tratta di operazioni, che non si prolunghino al di là dei 20-30 miuuti.

Egli praticò la puntura nella linea mediana fra la 3ª e 4ª apofisi spinosa lombare, tenendo l'ammalato seduto, e fortemente piegato in avanti. Con la dose di 4 centigrammi ebbe esito positivo soltanto nel caso di disarticolazione delle dita del

piede, secondo lui, forse perchè si trattava d'un punto molto distante dal centro, ma mostratasi negli altri casi insufficiente, la elevò ad 8 centigrammi. L'anestesia fu ottenuta dopo 5-12 minuti; la paralisi s'iniziò prima d'essa; disturbi nulli o lievi; in un solo caso vomito e cefalea per più di 14 ore; nessuna alterazione del polso e del respiro.

Il Perez usò la rachistovainizzazione in 47 casi. La quantità di liquido iniettato fu di 1 cmc., in cui era contenuta la dose di stovaina da 5 a 10 centigrammi. In soli 3 casi l'esito fu negativo (6.38 %). L'anestesia fu ottenuta o dopo qualche minuto dalla iniezione, o, più frequentemente, dopo 10 ed anche 15 minuti.

In qualche caso, in cui l'inizio dell'anestesia ritardava, ed in cui, anzi, gli infermi presentavano una ipersensibilità, perchè fortemente reagivano anche ad un lieve toccamento o puntura della pelle, bastò la semplice applicazione della maschera da cloroformio, a scopo unicamente suggestivo, per determinare completa anestesia, cosa che spesso si verificò negli individui molto impressionabili.

Nei casi in cui l'anestesia fallì, bastarono piccole quantità di cloroformio per determinarla.

L'anestesia precedette sempre la paralisi motrice, la quale talvolta, anche ad anestesia perfetta, è stata incompleta. In soli tre casi si ebbe ipoestesia.

Cefalea intensa, ma di breve durata, e accompagnata a nausea, si notò in due infermi, che rispettivamente avevano ricevuto 5 a 7 centigrammi di stovaina; in 3 casi con dosi da 7 a 10 centigrammi si ebbero conati di vomito; in 2 si trattava di operazioni nella cavità addominale (appendicectomia, splenectomia); in uno d'ernia inguinale.

In un bambino di 12 anni, operato per ernia ombelicale, 5 centigrammi di stovaina produssero collasso (pallore, abbattimento, depressione del polso), vinto con iniezioni eccitanti ed ipodermoclisi.

L'inconveniente più grave fu una paralisi vescicale, talvolta associata a stipsi ostinatissima, e di durata variabile di due, tre, cinque giorni, e in due casi di circa un mese, sì da richiedere un intervento.

A tal proposito è bene ricordare che anche nella Clinica dello Czerny si ebbe in diversi casi paralisi vescicale, che in uno durò 14 giorni; oltre della stovaina era stata usata anche l'alipina.

Le conclusioni del Perez sono le seguenti: « Con le esposte considerazioni io non intendo farmi intransigente sostenitore del cloroformio; ho voluto solo, facendo un confronto tra gl'inconvenienti dell'uno e dell'altro modo di anestesia, dimostrare la necessità di ben valutare i fatti, che il continuo estendersi delle nostre osservazioni sulla rachianestesia metterà in luce, prima di lasciarsi sedurre dal nuovo metodo di analgesia, introdotto dalla genialità del Bier nel campo chirurgico ».

Possiamo in atto solo con sicurezza affermare che la rachianestesia in certi casi, e specialmente in quelli dove esiste una formale controindicazione all'uso del cloroformio, rappresenta in chirurgia una preziosissima risorsa.

Il Marchesini è favorevole alla rachianestesia, tanto che si esprime così: « I danni immediati e tardivi della narcosi generale dovrebbero non solo indurre, ma obbligare il chirurgo di ricorrere a questo metodo, il quale, mentre non presenta

verun pericolo neppure nei bambini, può assai meglio delle anestesie generali essere impiegato nei cardiopatici, negli arteriosclerotici, enfisematici, nefritici, diabeteci e sifilitici ».

Il Ravaut ultimamente riuscì ad ottenere delle anestesie limitate unicamente alla regione genito-perineo-anale, e determinare una vera sindrome anestetica della coda equina.

Egli impiegò una soluzione concentratissima di cocaina o di stovaina di cui iniettò una quantità minima, dopo averla mescolata al liquido cefalo-rachidiano, secondo la tecnica, che altra volta propose, insieme con Guinard, che già ho ricordato.

La soluzione è al 50 %; una goccia di essa contiene un po' più di 2 centigrammi d'anestetico; la densità perciò n' è molto superiore a quella del liquido cefalo-rachidiano, ed è, grazie a tale sua qualità che se ne evita in gran parte la diffusione anzi essa cade quasi subito nel fondo del cul di sacco spinale, e non ne anestesizza che le ultime radici.

Gl' incidenti non sorpassano, quando esistono, l' intensità di quelli che s'osservano dopo una semplice puntura lombare, e ciò in più di 150 operati nell'ospedale Broca.

La siringa usata è speciale, un corpo di pompa strettissimo, sterilizzabile. e che si presta molto facilmente a far apprezzare la quantità di soluzione da iniettare. Il miscuglio del liquido cefalo-rachidiano, e della soluzione si fa nel corpo di pompa.

Il Gironi dall'osservazione di 177 casi, operati dal prof. Giannettasio, conclude:

1° che la stovaina, per la rachianestesia, a dosi anche elevate non è tossica;

2° che non è necessario acidificarla, nè mescolarla ad altre sostanze attive;

3° che colla rachistovainizzazione si determina anestesia pressochè costante dall'ombelico in giù;

4° che non ha controindicazione nei vecchi, nei cardiaci, negli arteriosclerotici;

5° che non presentando alcuni seri inconvenienti, è da preferirsi alla cloronarcosi per tutti gl' interventi al di sotto dell'ombelico.

L'Ach riferisce che in 200 anestesie lombari, praticate nella Clinica chirurgica di Monaco, furono osservati 4 casi di paresi dell'abducente, tre volte dopo l' uso di stovaina (gm. 0,04); una volta di tropacocaina (gm. 0,06). Le paresi si presentarono rispettivamente dopo 8, 4, 7, 11 giorni dall'operazione, e persistettero per 21, 43, 6 ed 8, accompagnate sempre da forti dolori di capo e di schiena, e da insonnia.

Wiener e de Graeuwe dicono che nell'ospedale di St. Jean l'anestesia midollare non fu mai adoperata al di sotto dei 15 anni, e si usò nelle operazioni al di sotto dei reni. Ne fu trovata la principale indicazione nell'alcoolismo, nelle malattie cardiache, nel diabete, nei quali fu ritenuto controindicato il cloroformio.

Come mezzi furono usate la stovaina 46 volte, l'alipina 8 volte, la tropacocaina 24 volte, la novocaina 21 volte. I risultati furono: colla stovaina il 61 % di risultati completi, il 13 % di risultati incompleti; il 26 % di risultati negativi; coll'alipina il 75 % di risultati completi; il 12.5 % incompleti; il 12.5 % negativi; colla tropacocaina il 66.5 % di completi; il 12.5 % d' incompleti, il 5 % di negativi; con la novocaina il 71.5 % di completi, il 4.5 % d'incompleti, il 24 % di negativi.

Come risultati incompleti figurano i casi in cui gl' infermi, pur risentendo dolore, giunsero sino alla fine dell'operazione senza tuttavia bisogno di cloroformio.

Di complicazioni furono notate: sudore freddo, pallore, angoscia, nausea 11 volte e cioè: 7 colla stovaina, 3 coll'alipina, 1 colla novocaina; vomito 3 volte, uno per ciascuna colla stovaina, l'alipina, la novocaina; agitazione, eccitamento 2 volte, una colla stovaina, una colla tropacocaina; delirio una volta, colla stovaina; incontinenza tre volte, una per ciascuna colla stovaina, alipina, novocaina; paralisi vescicale, comparsa tardivamente, 12 volte; dolori di capo 7 volte; dolore alla colonna vertebrale 3 volte; paralisi dei muscoli dell'occhio 2 volte; finalmente stitichezza 3 volte, vomito 2 volte; dolori fortissimi una volta.

Il Barker su 100 casi d'anestesia midollare colla stovaina, alla Bier, ebbe, nei primi 50 casi 11 risultati imperfetti, nei secondi 50 risultati costanti.

Le dosi impiegate furono di 3 a 6 centigrammi; in media 5. L'A. credette superflui i preparati di capsule surrenali.

Non furono praticate operazioni al disopra dell'ombellico; riuscirono molto soddisfacenti 20 laparatomie al disotto di esso.

Fra i 100 casi ve ne furono 3 di morte, tutti quanti senz'alcuna relazione coll'anestesia midollare.

L'A. conchiude che il metodo occupa oramai il suo posto nella chirurgia, ma che non è fatto per mani inesperte.

Il Sabatucci è favorevole alla rachistovainizzazione, e conferma alla stovaina i pregi assegnatile da tanti altri operatori, riconoscendo in essa un farmaco prezioso per tutti quei casi, in cui l'anestesia generale sarebbe pericolosa, o controindicata.

Il Casalicchio non è gran che favorevole alla rachianestesia, la quale, secondo lui, devesi circoscrivere a minor numero d'occasioni, per atti operativi nella metà inferiore del corpo, importanti una discreta divisione dei tessuti (per cui non è possibile l'uso locale delle soluzioni degli anestetici), restando sovrano il cloroformio per l'alta e complicata chirurgia.

Bönitz, con la posizione molto elevata del bacino, con il passaggio di un laccio al collo, con iniezioni di quantità relativamente piccole di soluzioni diluite di tropococaina (5-6 centigrammi in 10 cmc. di solventi), potè spingere l'anestesia fino al collo.

Il Penkert usa l'anestesia lombare combinata alla narcosi morfio-scopolaminica, adoperando sempre dosi elevate di stovaina, 10-12 centigrammi, colle quali dice di evitare gli accidenti lamentati dagli altri clinici, specie il vomito, ed il collasso. Suole adoperare preparati freschi e limpidi.

Lo Chaput recentemente in una comunicazione fatta alla *Société de Biologie*, dice che la rachistovainizzazione ha ormai acquistato dritto di cittadinanza per le regioni basse del corpo: regione ano-perineale, membra inferiori, regioni inguinali. L'eccellenza d'essa l'aveva già dimostrata in seno alla Società di chirurgia nel gennaio del 1906, e nella Presse Médicale in febbraio 1907, e le sue ultime 100 laparotomie confermano ancor di più il primitivo giudizio. Negli ultimi tempi egli, con anestesie elevate, eseguì una serie d'operazioni per le seguenti lesioni: adenoma, cancro estesissimo della mammella, resezione del gomito, escisione di sinovite fungosa dell'avambraccio, amputazione dell'antibraccio, tubercolosi ganglionare del collo, tumore della parotide, ecc. La soluzione utilizzata fu di stova-cocaina ($^3/_4$ di stovaina; $^1/_4$ di cocaina) al 2 % isotonica, preparata da Billon, previa iniezione di

scopolamina Leclerc, alla dose di ¼ di milligramma un'ora prima. La dose massima di stova-cocaina fu di centigrammi 8.

L'anestesia in tutti i casi s'è estesa a tutto il corpo. Tre malati hanno presentato molestia, incaglio, disturbo della parola, soltanto durante l'operazione; un altro perdita momentanea del gusto, e questo stesso, d'altronde sifilitico, a capo di dodici giorni, dopo essersi levato, paralisi del sesto paio, che guarì in 10 giorni; la dose di stovaina usata fu 6 centigrammi.

Lo Chaput dai risultati ottenuti (costanza, regolarità e benignità dell'anestesia) conchiude che la rachistovainizzazione ben presto si erigerà a rivale dell'anestesia generale. Afferma inoltre che gli accidenti mortali e le paralisi, segnalate in Germania, son dovuti sia ad una *sterilizzazione insufficiente* del materiale da iniettare, sia all'aggiunta d'*adrenalina*, sia alla ignoranza delle controindicazioni della stovaina. Attribuisce la benignità della sua pratica all'impiego di soluzioni benissimo dosate e perfettamente sterilizzate, e a quello della stova-cocaina, che dichiara più attiva e più benigna della stovaina pura.

L'Hohmeier con 6 centigrammi di stovaina notò in un caso il giorno appresso forte vomito, dolori insopportabili alla testa ed alla schiena, che si aggravarono nei tre giorni successivi, in cui si stabilì il quadro della meningite spinale. In nona giornata i sintomi cominciarono ad attenuarsi, sino a scomparire, in quattordicesima giornata. L'autore ammette un trasporto di germi nel sacco spinale.

Il Trantenroth crede che per semplice azione irritativa della stovaina si siano prodotte la meningite circoscritta e la neurite radicolare che egli ebbe ad osservare in un suo caso dopo 14 giorni dall'iniezione rachidica.

L'Henking notò con la novocaina meningite asettica, con intenso vomito, per la durata di quattro giorni.

Undici casi di paralisi del 6° paio, di cui la maggior parte son guariti spontaneamente, si rilevano dalla letteratura tedesca.

Degna di nota è una recente comunicazione di Piquand e Dreyfus sull'albuminuria transitoria nel corso dell'anestesia lombare sperimentale colla stovaina.

Già lo Schwartz, assistente del prof. Sonnenburg a Berlino, esaminando le urine di 50 infermi rachistovainizzati con una quantità sempre eguale di 4 ctgm., aveva costantemente trovato segni di nefrite, con albumina, cilindri ecc., talvolta dopo la quarta ora dopo l'intervento, talvolta solamente due o tre giorni dopo. Ordinariamente fugacissima, quest'albuminuria avrebbe potuto persistere tre settimane in uno dei malati, e la quantità massima d'albumina raggiungere 7 grammi. Nessuno dei malati presentava segni d'alterazione renale, prima dell'anestesia.

I due su citati autori francesi praticarono nel laboratorio del Reclus la rachianestesia stovainica in 20 conigli, di cui i risultati sono i seguenti: presso 9 ottennero l'indomani un'albuminuria d'una certa intensità, da raggiungere la quantità d'un grammo; presso 5 non osservarono che delle leggerissime tracce d'albumina, e infine presso sei non riuscirono a rinvenire nemmeno tracce.

La dose d'anestetico impiegata in 10 conigli fu inferiore a mezzo centigrammo; in 4 d'un centigrammo; in 6 estremamente forte, da 3 a 5 centigrammi. L'albumina non sembrò dipendere direttamente dalla dose iniettata, poichè essa apparì così bene con delle dosi leggere, come con delle forti, colle quali ultime la paresi

o paralisi delle membra posteriori furono costanti, ma questa paralisi non implicò necessariamente l'albuminuria.

Colle soluzioni concentrate essi ottennero sempre una paralisi delle membra posteriori, quando la dose fu sufficiente per produrre l'anestesia (3 mgm. circa), e in questi casi l'albuminuria non mancò mai.

Gli A. si son limitati a fare delle semplici ipotesi sulla patogenesi di questi disturbi dell'apparecchio secretorio dell'urina. Essi tuttavia fanno notare che sia che si tratti d'un disturbo funzionale e passeggiero del rene, o di un'atonia vascolare di quest'organo, sia che si tratti di un disturbo d'origine simpatica, o al contrario d'una lesione renale poco marcata, ma reale, l'esistenza di quest'albuminuria non merita meno di richiamare l'attenzione. E fanno riflettere che se una irritazione, anche temporanea, del rene può non restare sempre indifferente, ed essere il punto di partenza di un male di Bright ulteriore, a più forte ragione si dev'essere prudenti nei cardiaci e nei malati di rene, pei quali secondo loro, sembra essere tuttavia sempre necessaria la ricerca di un anestesico, assolutamente inoffensivo.

Il Mingazzini in una nota clinica « Sugl'inconvenienti consecutivi alla tecnica della rachianestesia », comparsa nel fascicolo 34-1907 del *Policlinico*, sezione pratica, illustrò un interessante caso in cui, dopo la puntura lombare fatta da un chirurgo un po' troppo in alto (fra la 2ª e la 3ª vertebra lombare) e l'iniezione di due dosi consecutive di soluzione normale di stovaina, essendo la prima fallita, insorse un complesso di fatti corrispondente a pennello al quadro della lesione del *conus medullaris*. Eccone i sintomi: paresi della vescica (detrusor), mancanza di *erectio penis*, ipoestesia che ricorda una forma di sella; mancanza di riflessi sessuali, indebolimento (da un lato) del riflesso achilleo. Non dolore spontaneo, o tremori fibrillari, o atrofia dei muscoli della gamba; riflesso rotuleo esagerato; rapida formazione di decubito sacrale; simmetricità dei disturbi sensitivi; compartecipazione all'anestesia e rispettivamente all'ipoestesia di tutte le forme di sensibilità; sottrazione all'ipoestesia stessa delle regioni della vescica, del perineo e dello sciatico.

Il Mingazzini dichiara che, immergendo l'ago-cannula profondamente e un po' troppo in alto (fra la 2ª e la 3ª vertebra lombare) non solo si può avere, come conseguenza, la lesione di qualche radice della cauda equina, ma la punta può penetrare nel cono, determinandovi una lesione distrattiva (probabilmente un'emorragia centrale, od una malacia). Questo caso secondo me, dimostra essere per lo meno prudente il non seguire la tecnica usata e consigliata dal Quincke, dallo Schiassi e dal Dönitz, già citati, nonchè dal Penkert di pungere cioè fra il primo ed il secondo spazio interspinoso. Esso fa poi riscontro a quello riferito dal König, di paraplegia, comparsa un'ora circa dopo l'anestesia, ottenuta con una puntura, praticata molto in alto, con fuoriuscita di liquido spinale sanguinolento.

Alla rachianestesia, praticata con gli anestetici già noti, oltre ai già descritti casi di gravissimi disturbi, son seguiti anche casi di morte, i quali, come pel cloroformio, sono stati distinti in *immediati* e *tardivi*.

Il Réclus, il Legueu e Kendirdjy si sono occupati nelle loro pubblicazioni di quanto concerne la mortalità in seguito a rachicocainizzazione.

Il Bogdanovici coll'iniezione endorachidiana d'una dose ordinaria perdè l'infermo in seconda giornata, ed il Micheli d'un suo caso dice di non potere attribuire con sicurezza all'enestesico adoperato l'esito letale, che potrebbe riferirsi anche ad una causa infettiva.

Walther in un malato osservò in terza giornata l'insorgenza d'una meningo-encefalite, con quasi completa paraplegia. Il Racoviceano in tre casi dovette praticare la respirazione artificiale.

Lo Chaput ebbe un caso di morte colla stovaina, ma più che a questa pare che la triste fine sia dipesa dal rapido vuotamento di un voluminoso essudato pleurico purulento.

Il Deetz con 6 centigrammi di stovaina, associata ad adrenalina, osservò il decesso per paralisi respiratoria in un povero vecchio di 72 anni, affetto da peritonite acuta, e si rivolge a proposito la domanda, se in questo caso la morte sia dipesa dall'anestesico, oppure direttamente dalla peritonite.

Il Dean osservò la morte in un infermo, dopo nove ore dall'iniezione, per collasso consecutivo a paralisi respiratoria, che si manifestò subito dopo la puntura, e che fu vinta mercè la respirazione artificiale ed ipodermoclisi.

Un caso di collasso, seguito da morte, fu osservato anche dallo Schnurpfeil.

Lo Steinthal, per evitare in un infermo d'ipertrofia prostatica i dolori della cateterizzazione, ricorse due volte all'iniezione endorachidea di novocaina, ed una terza a 7 centigrammi di stovaina, dopo alcuni minuti dalla quale seguì la morte. Egli spiega il decesso con un'azione cumulativa, e anche per particolari condizioni organiche dell'individuo.

Il Bosse riferì due osservazioni, nella prima delle quali notò, subito dopo l'iniezione di stovaina, aritmia cardiaca, e nella notte morte per insufficienza respiratoria; nella seconda paraplegia completa, la quale regredì in un lato dopo 4 giorni, ma perdurò nell'altro sino al 28° giorno, epoca in cui l'ammalato morì per pielo-nefrite ascendente.

Il König con 6 cgm. di stovaina osservò paralisi totale del segmento spinale, dalla settima vertebra dorsale in giù, come se si trattasse di lesione totale della midolla, e morte dell'infermo dopo tre mesi.

L'Hermes ed il Sonnenburg, sopra 367 casi di anestesia rachidica, osservarono meningite purulenta e morte in due malati di peritonite, in cui in uno si usò la stoavina, nell'altro la novocaina.

Freund, in una donna asmatica di 73 anni, osservò la morte dopo otto minuti dall'anestesia lombare colla stovaina sotto un pronto ed intenso vomito, e cessazione di respiro.

Una meningite spinale purulenta osservò lo Chaput in una donna di 62 anni, rachistovainizzata.

Il Krecke usò 5 centg. di stovaina in un vecchio di 70 anni, affetto da ernia inguinale strozzata, ed ileo consecutivo, con un gran tratto d'intestino tenue gangrenato; alla sutura del ventre cadde in collasso, e morì di paralisi cardiaca.

Il Dönitz ha riferito il primo caso di morte nella clinica di Bier, dopo l'anestesia spinale con gr. 0.13 di tropacocaina praticata ad un vecchio di 75 anni, affetto da carcinoma del pene. L'anestesia s'estese subitamente sino al collo; dopo varî minuti si sospesero il respiro e i polsi, e sopraggiunse la morte.

La sezione dimostrò morte per asfissia.

L'Urban riferisce sopra due, eventualmente tre casi di morte; due dopo uso di tropacocaina, il terzo di stovaina.

Nel primo caso si trattava d'un giovane forte di 31 anni, operato di doppia ernia alla Bassini; al terzo giorno morì sotto l'apparenza d'una malattia infettiva acuta. Nel cervello e nel midollo spinale non fu dato rinvenire nè all'esame macroscopico, nè al microscopico alcunchè d'anormale, ma fu notata forte frammentazione dei fasci muscolari del cuore, e primo stadio di degenerazione grassa del fegato e dei reni. Il quadro clinico ed il reperto anatomo-patologico debbono riferirsi al potere tossico dell'anestesico, analogamente alla morte tardiva per cloroformio. Il secondo caso concerne un giovane di 24 anni, lievemente affetto da cistite e nefrite, cui si praticò la dilatazione forzata d'una uretrostenosi cicatriziale. Quattro ore dopo l'operazione subentrarono agitazione, freddo, collasso, più tardi delirio; ma niente convulsioni; la morte avvenne un giorno dopo dell'operazione. Anche in questo caso l'autopsia non fece riscontrare alcuna lesione del cervello e del midollo spinale, ma cronica pielonefrite, ed edema acuto pulmonare, così che è lecito pensare che il decesso debba probabilmente riferirsi ad una preesistente nefrite con uremia acuta, atipica, e senza eclampsia uremica. Il terzo caso è molto questionabile se debba riferirsi alla casistica dell'anestesia lombare. Un uomo di 33 anni, per altro sano, ebbe iniettati centig. 6 di stovaina, per subire una Bassini; ma a causa dell'insufficiente anestesia, l'operazione fu finita col cloroformio. Seguì temperatura a 40°; collasso, ipotermia (24°) il giorno della morte. La necroscopia trovò un reperto identico a quello del primo caso.

Schnurpfeill osservò un caso di morte in un uomo, in cui per l'analgesia spinale fu adoperata l'eucaina β.

Il Krönig osservò una volta un caso di morte, col quadro della paralisi del respiro, in persona d'una donna di 65 anni, affetta da carcinoma dell'utero, in cui s'era praticata l'anestesia lombare colla stovaina, previo uso di scopolamina e morfina.

Secondo il Venus, i casi di morte, rilevati nell'anestesia lombare, sommano a 16: cinque volte con cocaina, cinque con stovaina, una con stovaina e scopolamina-morfina, tre con tropacocaina, una con eucaina β, una con novocaina.

Si ritiene diecimila la cifra delle anestesie lombari, nelle quali furono notati nove casi di morte durante l'operazione; gli altri sette, dei quali in quattro è generalmente discutibile se l'esito triste debba riferirsi all'anestesia lombare, si verificarono nei giorni consecutivi all'operazione, come conseguenza della rachianestesia.

Su tremila anestesie lombari colla stovaina si contano 5 casi di morte; su quattromila colla tropacocaina 3; di alcuni casi di morte è dubbio, come si disse, se siano veramente dipesi dall'anestetico.

(*Continua*).

II.

ISTITUTO DI CLINICA CHIRURGICA DELLA R. UNIVERSITÀ DI ROMA
diretto dal prof. FRANCESCO DURANTE

Sulla legatura delle grandi vene del corpo

RICERCHE SPERIMENTALI

per il dottor NICOLA LEOTTA, Aiuto.

(*Cont. e fine, v. fasc. 12, 1907*).

I. — Legatura dei tronchi venosi brachio-cefalici.

La legatura di un tronco venoso brachio-cefalico è stata da me praticata con una incisione a L simile a quella di La Motte per l'allacciatura del tronco arterioso anonimo nell'uomo, recidendo i muscoli sternali. Riconosciuta la vena succlavia e la vena giugulare interna, che nel cane è piccolissima, vado al di sotto del punto di riunione ad allacciare il tronco anonimo. Indi risuturo i muscoli sezionati e la cute.

Sacrificando gli animali ho cercato di stabilire da quali vene venga ad essere assunto il compenso, dopo l'interruzione del tronco venoso. ed ho iniettato per la vena ascellare e per la giugulare una miscela di sego, cera e trementina, colorata con bleu d'oltremare, miscela che arrivava dai punti di iniezione al cuore.

ESPERIENZA I. — Cagna mezzana.

3 febbraio 1905. — Narcosi morfio-cloroformica. Legatura del tronco venoso brachio-cefalico destro. Appena stretto il laccio si vedono inturgidire tanto la succlavia che la giugulare interna ed anche il tratto visibile della esterna. Però sospesa la cloronarcosi la cagna si risveglia benissimo. Non mostra di risentire menomamente dell'atto operativo. Guarigione.

25 aprile 1905. — Uccisa la cagna, dopo 2 mesi e 22 giorni, riscontro il punto di ostruzione sul tronco anonimo, là dove era stato portato il laccio e lo sviluppo del circolo collaterale specialmente. Notevolmente grosso è il tronco venoso anonimo del lato sinistro, il gruppo di vene tiroidee inferiori destre che sboccano nell'angolo di riunione dei due tronchi venosi anonimi, le vene mammarie destre interne e la grande azigos.

ESPERIENZA II. — Cane piccolo lupetto.

24 febbraio 1905. — Narcosi-morfio-cloroformica. Legatura del tronco venoso brachio-cefalico sinistro. Stretto il laccio si inturgidiscono la succlavia e la giugulare. Guarigione senza alcun incidente.

20 giugno 1905. — Sacrificato il cane dopo 3 mesi e 24 giorni, riscontro il punto di ostruzione al livello della legatura e lo sviluppo del circolo collaterale come nell'esperienza I, salvo che non è sviluppato il gruppo di tiroidee inferiori sinistre.

Esperienza III. — Cane piccolo nero.

25 febbraio 1905. — Legatura del tronco venoso brachio-cefalico sinistro in maniera identica alla precedente.

20 giugno 1905. — Sacrificato il cane dopo 3 mesi e 25 giorni constato l'ostruzione portata dal laccio e lo sviluppo del circolo collaterale come nell'esperienza precedente.

Esperienza IV. — Cane barbone.

25 febbraio 1905. — Legatura del tronco venoso brachio-cefalico destro identica alla esperienza I.

20 giugno 1005. — Ucciso il cane dopo 3 mesi e 25 giorni si constata l'ostruzione a livello della legatura apportata e lo sviluppo dello stesso circolo collaterale.

In tutto quindi sono 4 gli esperimenti fatti sul tronco brachio-cefalico cioè: due legature del tronco destro e due del sinistro. Tutti e quattro gli animali hanno sopravvissuto e sono guariti senza risentire menomamente della allacciatura subita.

Il compenso circolatorio si stabilisce, oltre che per il tronco brachio-cefalico del lato opposto; per la vena mammaria interna dello stesso lato, date le anastomosi tra questa e l'epigastrica; per la grande azigos, date le ricchissime anastomosi tra le vene del collo e le vene dell'arto superiore colle prime 6 o 7 intercostali che vanno a finire nei due tronchi comuni delle vene intercostali superiori di destra e di sinistra tributari della grande azigos ; per il gruppo di vene tiroidee inferiori dello stesso lato, quando esse sboccano all'unione dei due tronchi venosi anonimi.

II. — **Legatura della vena cava superiore.**

La legatura della vena cava superiore è stata da me praticata colla seguente tecnica. Con una incisione a L di cui la branca lunga vada per 5-6-7 cm., a seconda la taglia dell'animale, parallela al margine esterno dello sterno-cleido-mastoideo di destra. e l'altra orizzontalmente dall'estremo della prima fino al margine esterno dello sterno-cleido-mastoideo di sinistra, passando un centimetro al di sopra del margine sternale superiore, incido la cute e il connettivo sottocutaneo, poi i muscoli sterno-cleido-mastoidei, sterno-ioidei e sterno-tiroidei di ambo i lati. Penetro così nel mediastino anteriore, isolo i due tronchi brachio-cefalici fino alla loro confluenza: la cava superiore.

L'isolamento di questa costituisce il tempo più delicato dell'operazione poichè è facile ledere il cul di sacco pleurale destro, dati i rapporti tra questo e il vaso.

L'incidente, che a me, come or ora dirò, è occorso una volta, è stato evitato facendo lo scollamento per via ottusa colla sonda scanalata. e mantenendomi in tale scollamento sempre a ridosso della parete del vaso.

Importante pure è di risparmiare le vene mammarie interne che si presentano nel campo operativo.

Scollata tutta la periferia del vaso passo con un ago di Descamp ottuso, con curva da destra a sinistra, un filo robusto di catgut e faccio in profondità la legatura col nodo chirurgico rafforzato da un terzo nodo.

Indi riunisco i monconi distali dei muscoli sezionati ai monconi rispettivi sternali e per ultimo la cute.

In tutti gli animali, quelli morti e quelli sopravvissuti e sacrificati dopo il tempo che ho stimato opportuno, ho voluto assicurarmi del punto ove la legatura era caduta, ed essa era sempre caduta al disopra dello sbocco della grande azigos ed al disotto del confluente dei due tronchi venosi brachio-cefalici.

Per stabilire l'ostacolo del circolo nel primo caso, quando cioè si aveva la morte post-operatoria, il compenso circolatorio nel secondo, ho iniettato nelle vene del collo e degli arti superiori delle miscele colorate, quali: miscela di gesso colorato, miscela di sego, cera e trementina, come per i cani sottoposti alla legatura del tronco brachio-cefalico, o soluzione calda di gelatina colorata con bleu di Prussia.

Esperienza I. — Cane grosso da pecoraio.

15 febbraio 1905. — Narcosi morfio-cloroformica. Legatura della cava superiore. Appena stretto il laccio si vedono inturgidire i due tronchi venosi brachio-cefalici.

Si vedono diventare intensamente cianotiche le mucose della bocca e lingua.

Il ritmo cardiaco si accelera e diviene irregolare.

Nonostante chiudo la ferita suturando i muscoli e la cute.

Però il cane non si ridesta dalla narcosi, e più precisamente ad ogni accenno di risveglio in cui egli tenta di rialzarsi, gli casca la testa, che batte al suolo come se fosse enormemente pesante o mal sorretta. Intanto la cianosi delle mucose si accentua; le congiuntive diventano edematose; gli arti superiori si edemizzano; il cane cade in coma; ha respiro superficiale, polso piccolo e frequente Indi, mentre il coma si accentua, diventano i bulbi oculari sporgenti; esoftalmo proveniente dalla stasi cerebrale che produce dema, quindi distensione dei ventricoli e diffusione di liquido nel tessuto retrooculare donde l'esoftalmo.

16 febbraio. — Morte.

All'autopsia si riscontra: notevole congestione di tutte le vene e capillari del cervello, che presenta un colorito molto scuro, numerosi piccoli stravasi sanguigni, provenienti dai capillari e dalle venuzze, notevole grado di edema cerebrale. Edematose e cianotiche sono ancora gli arti superiori ed il collo. Turgide tutte le vene dei plessi rachidei.

Riscontro la legatura che è caduta precisamente al di sopra della grande azigos e al disotto del confluente dei due tronchi venosi brachio-cefalici.

L'iniezione dalle vene del collo è ostacolata e la sostanza iniettata non arriva al cuore.

Esperimento II. — Cagna di media grandezza.

22 febbraio 1905. — Narcosi morfio-cloroformica. Nel fare la dissezione della cava per legarla viene leso il cul di sacco pleurale destro, per cui si stabilisce pneumotorace, donde difficoltà di respiro. Ciononostante riesco a porre il laccio sulla cava superiore. La conseguente alterazione della meccanica circolatoria, data dalla occlusione della cava, unita all'alterata meccanica respiratoria rendono impossibile la vita all'animale, che muore apnoico appena finita la sutura muscolare.

All'autopsia constato come la legatura sia caduta tra l'azigos ed il confluente dei due tronchi venosi brachio-cefalici.

Esperimento III. — Cane mezzano.

22 febbraio 1905. — Narcosi morfio-cloroformica. Legatura della cava superiore. Stretto il laccio si rendono manifestamente turgidi i due tronchi venosi brachio-cefalici, le mucose della testa divengono pavonazze, si ha la solita irregolarità del ritmo cardiaco come nell'esperimento I. Si hanno ugualmente fenomeni di stasi cerebrale: il cane ha testa pesante che rialza appena, le congiuntive iperemiche, le mucose iniettate.

Più tardi i bulbi oculari diventano un po' sporgenti, gli arti superiori edemizzati. Lo stato comatoso dura profondo tutto il giorno.

23 febbraio 1905. — Il cane si è ridestato dal suo coma, si alza, cammina, ma ricade come sonnolente se non si stimola.

I fenomeni obbiettivi stasici sono ridotti. Il respiro è più regolare. Persiste l'edema degli arti anteriori.

24 febbraio. — La sonnolenza è scomparsa, il cane si alza, mangia spontaneamente. Persiste però tuttora un po' di iperemia delle congiuntive.

25 febbraio. — I fenomeni statici sono obiettivamente scomparsi, tranne un lieve grado di edema degli arti anteriori. Stato generale del resto ottimo.

26 febbraio. — Persiste l'edema degli arti anteriori del resto l'animale è guarito.

28 febbraio. — Anche l'edema è scomparso.

2 maggio 1905. — Sacrifico il cane dopo mesi 2 e 8 giorni dalla legatura.

Autopsia. — Nulla di notevole a carico del cervello. L'iniezione di sostanza colorante fatta da uno dei seni venosi e dalla prima porzione di giugulare esterna destra, lascia arrivare la sostanza colorante fino al cuore.

Riscontro poi la ostruzione a livello del primo tratto della vena cava superiore, subito al disotto del confluente dei due tronchi venosi brachio-cefalici ed al disopra dello sbocco della grande azigos e lo sviluppo del circolo collaterale. Notevolmente grossa è anzitutto la grande azigos e poi le intercostali superiori e i tronchi comuni delle vene intercostali superiori, lo sbocco della piccola nella grande azigos, le mammarie interne, le vene della porzione superiore della colonna vertebrale e le vene tegumentarie superficiali e profonde dell'addome, specie l'epigastrica.

Esperimento IV. — Cagna fulva di media taglia.

24 febbraio 1905. — Narcosi morfio-cloroformica. Legatura della cava superiore come nell'esperimento III. La cagna presenta immediatamente e nei giorni seguenti gli stessi fenomeni del cane precedente, però guarisce completamente e dopo 6 giorni i fenomeni stasici sono scomparsi.

2 maggio 1905. — Esso viene sacrificato dopo mesi 2 e giorni 6 dalla legatura. Constato come la sostanza di iniezione, fatta come per l'esperimento precedente, arrivi al cuore. Riscontro che la ostruzione data dalla legatura sta sulla cava superiore al disopra dell'azigos, e lo sviluppo del circolo collaterale come nell'esperimento III.

Esperimento V. — Cane piccolo lupetto.

1° febbraio 1906. — Narcosi morfio-cloroformica. Legatura della cava superiore che riesce colla descritta tecnica. L'animale presenta i soliti fenomeni immediati e consecutivi come negli esperimenti precedenti I, III e IV. Però esso non riesce a ridestarsi dal coma.

2 febbraio. — I fenomeni obbiettivi stasici sono sempre più marcati. Il coma è profondo.

3 febbraio. — Morte. Reperto di autopsia come all'esperimento I. La legatura era esattamente caduta sulla cava superiore al disopra della grande azigos. L'iniezione dalle vene del collo è ostacolata.

ESPERIMENTO VI. — Cane da pecoraio.

3 febbraio 1906. — Narcosi morfio-cloroformica. Legatura della cava superiore colla descritta tecnica. Insorgono immediatamente i fenomeni cardiaci e si rendono obbiettivi gli stessi fenomeni stasici immediati e consecutivi come per l'esperimento III.

Tali fenomeni però l'indomani sono già attenuati e decrescendo gradualmente sono spariti al 5° giorno.

3 maggio 1906. — Dopo 3 mesi dalla legatura sacrifico la cagna. Iniettando della sostanza colorata, come per l'esperimento III, essa arriva al cuore.

Legatura della cava superiore. Cuore con cava superiore e grande azigos del cane dell'esperimento VI (riduzione di ⅓).

La figura mostra il grande sviluppo assunto dalla grande azigos e, mercè l'incisione della cava superiore secondo il suo maggiore diametro, la chiusura di questa a livello della legatura.

Riscontro lo sviluppo del circolo collaterale e la ostruzione data dalla legatura sulla cava al disopra dell'azigos. Il pezzo anatomico, cuore con cava superiore e grande azigos, disegnato dal vero (fig. 1ª) mostra la ostruzione sulla cava superiore.

ESPERIMENTO VII. — Cagna di piccola taglia.

3 febbraio 1906. — Narcosi morfio-cloroformica. Legatura cava superiore. Insorgenza degli stessi fenomeni stasici descritti per gli esperimenti precedenti.

4 febbraio 1906. — I fenomeni stasici anzidetti sono molto ridotti.

7 febbraio 1906. — I fenomeni stasici sono scomparsi.

3 maggio 1906. — Sacrifico l'animale (dopo 3 mesi dalla legatura). La sostanza colorata, iniettata come negli esperimenti precedenti, arriva al cuore. Constato lo sviluppo del solito circolo collaterale e l'ostruzione del lume della cava superiore al disopra della azigos.

ESPERIMENTO VIII. — Cagna di media taglia.

7 febbraio 1906. — Narcosi morfio-cloroformica. Legatura della cava superiore. I fenomeni stasici che insorgono sono spariti il 14 febbraio.

8 agosto 1906. — Sacrifico l'animale a mesi 6 dalla legatura. Constato all'autopsia il solito sviluppo di circolo collaterale e l'ostruzione sulla cava al di sopra della grande azigos.

ESPERIMENTO IX. — Cane barbone.

10 maggio 1906. — Legatura cava superiore come nell'esperimento III. L'animale risente immediatamente della legatura e presenta il solito quadro sintomatico. Però riesce a ridestarsi lentamente dal coma e guarisce.

10 agosto 1906. — Uccido l'animale a 3 mesi di distanza. Constato colla iniezione l'arrivo della sostanza colorante dalla testa ed arti superiori al cuore, l'ostruzione sulla vena cava superiore al di sopra della grande azigos e lo sviluppo del circolo collaterale.

ESPERIMENTO X. — Cane lupetto.

13 maggio 1906.— Narcosi morfio-cloroformica Legatura cava superiore per cui l'animale presenta i soliti fenomeni stasici del cane dell'esperimento III. Però si ridesta gradualmente dal coma e guarisce. Lo mantengo tuttora in vita (1).

ESPERIMENTO XI. — Cane mezzano.

11 agosto 1906. Narcosi morfio-cloroformica. Legatura della cava superiore. Il cane però non si ridesta dal coma e muore in 3ª giornata.

All'autopsia, reperto come esperimento I. L'iniezione dalle vene del collo e arti superiori è ostacolata. Constato la legatura che sulla cava superiore era esattamente caduta al di sotto del confluente dei due tronchi brachio-cefalici e al di sopra dell'azigos.

ESPERIMENTO XII. — Cane piccolo nero.

11 agosto 1906. — Narcosi morfio-cloroformica. Legatura cava superiore. Insorgenza immediata dei soliti gravi fenomeni stasici a carico della testa e arti superiori. L'animale però dall'indomani in poi si ridesta gradualmente dal coma e guarisce (2).

In tutto, quindi, ho eseguito 12 esperimenti di legatura della vena cava superiore al di sopra dello sbocco della grande azigos (è impossibile passare il laccio al disotto, giacchè l'azigos sbocca nella porzione inferiore della cava superiore, nel punto in cui questa penetra nel pericardio.

Dei 12 cani, uno (esperimento II) è morto apnoico appena finita l'operazione per la concomitante lesione del cul di sacco pleurale destro. Oltre a questo animale la cui morte, credo, non possa riferirsi alla legatura in sè stessa, ne è morto un altro in 2ª giornata (esperimento I), e due ancora in 3ª giornata (esp. V e XI). Gli altri 8 (esp. III, IV, VI, VII, VIII, IX, X e XII) sono guariti, ed io li ho sacrificati a distanza di tempo variabile, tranne due (esp. X e XII) che mantengo ancora in vita (3).

---

(1) e (2) Il cane dell'esperimento X e quello dell'esperimento XII, erano vivi alla epoca della riunione 19ª della Società Italiana di chirurgia (settembre 1906). In seguito sono stati uccisi a distanza rispettiva di 8 e 5 mesi dall'atto operativo ed alle autopsie ho potuto riscontrare in ambo i cani il solito sviluppo di circolo collaterale, l'ostruzione sulla cava superiore, ecc., come nei cani degli esperimenti III, IV, VI, VII, VIII e IX.

(3) Sono i due cani di cui è detto nella nota precedente, che sono stati poi uccisi a distanza rispettiva di 8 e 5 mesi dalla legatura.

In tutti gli animali sacrificati ho potuto constatare, mercè l'iniezione di sostanze colorate dalle vene periferiche della testa e degli arti superiori, come si sia perfettamente ristabilito il circolo, poichè, nonostante l'ostruzione della vena cava, constatata all'autopsia, le sostanze iniettate arrivano all'orecchietta destra. Al contrario di quel che si ha negli animali morti in 2ª e 3ª giornata, la sostanza iniettata non passa. Il sangue refluo dalla testa, collo ed arti superiori arriva al cuore destro in massima parte per la stessa cava superiore a mezzo delle vene della porzione superiore della colonna vertebrale, delle vene intercostali superiori, dei tronchi comuni delle vene intercostali superiori di destra e di sinistra, delle due azigos e quindi in ultima analisi per la grande azigos, che raggiunge un volume enorme, come risulta dai pezzi anatomici che presento e dalla figura 1ª; in parte ancora per lo sbocco che trova nella cava inferiore attraverso le anastomosi tra vene intercostali da una parte e lombari, che sboccano nella cava inferiore, dall'altra; tra mammarie interne da una parte e vene tegumentarie superficiali e profonde dell'addome, specie le epigastriche (che sboccano nelle iliache), dall'altra.

Appena stretto il laccio si nota: acceleramento ed aritmia dei movimenti cardiaci, cianosi di quelle regioni nelle quali viene ostacolato il reflusso venoso, bene rilevabile sulle mucose della testa.

Il cane rimane subito sotto il quadro della stasi cerebrale: ha testa pesante, stato comatoso. Dopo qualche ora il coma si accentua, i bulbi oculari diventano sporgenti in seguito all'edema cerebrale che, come sappiamo, può arrivare alla distensione dei ventricoli cerebrali e dare diffusione di liquido nel tessuto retro-oculare. Gli arti anteriori si edemizzano.

Tali fenomeni però mentre negli animali guariti durano non più di 24 ore (tranne l'edema degli arti superiori che persiste qualche giorno di più), dopo le quali gradualmente spariscono, negli altri si accentuano fino alla morte.

III. — **Legatura della vena cava inferiore.**

Dopo i risultati fra loro contradittori del Purpura (89) che, come abbiamo visto, allacciava la cava inferfore dopo una precedente preparazione alla stenosi e che concludeva la vita essere possibile solo in pochissimi casi, mentre la stenosi precedente prepara il terreno alla legatura, e quelli del Raia (90) che sostiene con 5 esperienze essere la legatura ben tollerata a qualunque altezza, se si eccettua un po' di sonnolenza che dura 12 ore, io mi sono proposto di allacciare la cava inferiore, in 3 punti diversi:

1° al di sotto dello sbocco delle vene renali;

2° incrociando lo sbocco delle due vene renali;

3° al di sopra dello sbocco delle vene renali.

In tutti i casi ho seguito lo stato della funzionalità renale.

a) *Legatura della cava inferiore al di sotto dello sbocco delle vene renali.*

La legatura della cava inferiore al di sotto delle vene renali è stata da me eseguita extra-peritonealmente, a mezzo di un'incisione lombare destra, più o meno lunga, a seconda della grossezza del cane, che, decorrendo a 3 o 4 dita dalla linea mediana, vada dall'apice dell'ultima costola alla cresta iliaca.

Incisa la cute, il sottocutaneo e poi la parete muscolo-aponevrotica, si scopre il grasso properitoneale, che si scolla, facendo proteggere e spostare all'interno da un assistente il peritoneo coi visceri, fino a raggiungere, dopo scoperto il polo inferiore del rene destro ed andando sempre extraperitonealmente, il lato destro della colonna vertebrale, ove è facile ritrovare la cava, di cui si può aggredire qualunque punto si voglia tra il confluente delle due vene iliache primitive e lo sbocco delle vene renali. Isolata la vena al livello voluto, passo col Cooper un robusto filo di catgut, che annodo col nodo chirurgico, rafforzato da un terzo nodo.

Indi ricostituisco la parete muscolo-aponevrotica e suturo la cute.

Gli animali sottoposti alla legatura in parola, prima di venire operati, erano tenuti per 4-5 giorni in gabbie capaci di far raccogliere le urine emesse nelle 24 ore, allo scopo di stabilire l'eliminazione urinaria fisiologica, per poi studiare le alterazioni della funzionalità renale dopo l'operazione. Perciò l'animale, appena finita l'operazione, veniva siringato per poter raccogliere le urine emesse dal momento dell'operazione in poi.

Gli animali finalmente sono stati sacrificati a distanza di tempo variabile, constatando all'autopsia, oltre allo stato anatomico degli organi interni, se persisteva l'ostacolo portato sul vaso col laccio e lo sviluppo del circolo collaterale e ciò iniettando da una delle vene femorali le solite miscele colorate.

Esperienza I. — Cane di media taglia. Peso kg. 8.

Urina 24 ore	2-3	gennaio	1905.	Vol.	cc. 610.	P. sp.	1011.	Urea	gr.	11,529 ‰
Id.	3-4	»	»	»	600.	»	1012.	»		12,610 »
Id.	4-5	»	»	»	610.	»	1012.	»		12,610 »

5 gennaio 1905. — Narcosi, morfio-coloroformica. Legatura della cava inferiore in un tratto intermedio del suo percorso tra confluente delle due vene iliache primitive e sbocco delle due emulgenti.

Decorso post-operativo buono. Nessun edema.

Urina 24 ore 5-6 gennaio. Vol. ecc. 300, P. sp. 1012. Urea 9,967 ‰. Albumina ed altri elementi patologici assenti.

Urina 24 ore 6-7 gennaio. Vol. ecc. 520. P. sp. 1015. Urea 14,091 ‰. Albumina ed altri elementi patologici assenti.

Urina 24 ore 7-8 gennaio. Vol. ecc. 630. P. sp. 1012. Urea 12,810 ‰. Albumina ed altri elementi patologici assenti.

L'eliminazione urinaria continua in seguito normale. Il cane guarisce dell'atto operativo perfettamente.

5 marzo 1905. — Sacrifico il cane dopo 2 mesi dalla legatura.

Autopsia. — Nulla di notevole a carico degli organi interni.

La sostanza colorante iniettata dalla femorale destra arriva al cuore. Constato la ostruzione esistente nella cava inferiore a livello del punto intermedio tra lo sbocco delle due emulgenti ed il confluente delle due iliache e lo sviluppo del circolo collaterale. Sono molto pronunziate le vene lombari ascendenti destra e sinistra, le vene extrarachidee nei plessi venosi vertebrali anteriori e più nei posteriori, le due spermatiche le vene delle pareti addominali specie l'epigastrica, e la mammaria interna.

Esperienza II. — Cagna piccola di kg. 6.

Urina	24 ore	2-3	gennaio	1905.	Vol. cmc.	460.	P. sp.	1011.	Urea	14,091	‰
Id.	id.	3-4	»	»	»	480.	»	1011.	»	14,091	»
Id.	id.	4-5	»	»	»	510.	»	1010.	»	12,810	»
Id.	id.	5-6	»	»	»	500.	»	1011.	»	14,091	»

6 gennaio 1905. — Narcosi morfio-cloroformica. Legatura della cava inferiore immediatamente al disotto dello sbocco delle due emulgenti.

Decorso post-operatorio buono. Non compare edema.

Urina 24 ore 6-7 gennaio. Vol. cc. 200. P. sp. 1010. Urea 12,810 ‰. Traccia di albumina equivalente a circa $^1/_{10}$ di gr. ‰.

Urina 24 ore 7-8 gennaio. Vol. cc. 395. P. sp. 1012. Urea 14,091 ‰. Albumina in traccia equivalente a circa $^1/_{10}$ di gr. ‰. Nulla nel sedimento.

Urina 24 ore 8-9 gennaio. Vol. cc. 500. P. sp. 1012. Urea 14,091 ‰. Albumina ed altri elementi patologici assenti.

Urina 24 ore 9-10 gennaio. Vol. cc. 510. P. sp. 1012. Urea 14,091 ‰. Albumina ed altri elementi patologici assenti.

L'eliminazione urinaria continua in seguito normale. La cagna guarisce perfettamente dell'atto operativo.

7 aprile 1905. — Sacrifico il cane dopo 3 mesi dalla legatura.

Autopsia. — Reperto come esperienza 1ª, colla sola differenza che l'ostruzione è caduta in questo caso alquanto più in alto, cioè immediatamente al disotto delle due renali. Vien fatta collo stesso risultato la iniezione di sostanze colorate. Esiste lo stesso sviluppo di circolo collaterale, solo che è sviluppato soltanto l'utero-ovarica di sinistra.

Esperienza III. — Cagna di media grandezza del peso di kg. 7,500.

Urina	24 ore	2-3	gennaio	1905.	Vol. cmc.	600.	P. sp.	1013.	Urea	15,371	‰
Id.	id.	3-4	»	»	»	580.	»	1013.	»	15,371	»
Id.	id.	4-5	»	»	»	610.	»	1014.	»	16,653	»
Id.	id.	5-6	»	»	»	610.	»	1013.	»	15,371	»

6 gennaio 1905. — Narcosi morfio-cloroformica. Legatura della cava inferiore immediatamente al di sotto dello sbocco delle due renali.

Decorso post-operatorio buono. Nessun edema.

Urina 24 ore 6-7 gennaio 1905. Vol. 150, P. sp. 1014. Urea 15,371 ‰. Albumina ed altri elementi patologici assenti.

Urina	24 ore	7- 8	gennaio	1905.	Vol. cmc.	560	P. sp.	1014.	Urea	15,371	‰
Id.	id.	8- 9	»	»	»	650	»	1013.	»	16,653	»
Id.	id.	9-10	»	»	»	690	»	1012.	»	15,371	»

In seguito l'eliminazione urinaria continua normale. Guarigione completa,

7 aprile 1905. — La cagna viene uccisa.

Autopsia. — Reperto ed iniezione come esperienza 2ª. Constatato lo stesso sviluppo del circolo collaterale.

ESPERIENZA IV. — Cane grosso del peso di kg. 14.

Urina 24 ore	16-17	febbraio 1905.	Vol.	cmc.	700.	P. sp.	1014.	Urea	12,810	‰
Id.	id.	17-18	»	»	»	670.	»	1015.	»	13,875 »
Id.	id.	18-19	»	»	»	710.	»	1014.	»	12,816 »
Id.	id.	19-20	»	»	»	760.	»	13	»	12,610 »

20 febbraio 1905. — Narcosi morfio-cloroformica. Legatura della cava inferiore immediatamente sopra il confluente delle due vene iliache primitive.

Decorso post-operatorio buono. Nessun edema.

Urina 24 ore 20-21 febbraio 1905. Vol. cmc. 250. P. sp. 1013. Urea 12,810 ‰. Albumina ed altri elementi patologici assenti.

Urina 24 ore 21-22 febbraio 1905. Vol. cmc. 570. P. sp. 1015. Urea 13,875 ‰. Elementi patologici assenti.

Urina 24 ore 22-23 febbraio 1905. Vol. cmc. 680. P. sp. 1015. Urea. 14,091 ‰. Elementi patologici assenti.

Urina 24 ore 24-25 febbraio 1905. Vol. cmc. 760. P. sp. 1016. Urea 15,132 ‰. Elementi patologici assenti.

Eliminazione urinaria in seguito sempre normale. Guarigione perfetta.

21 aprile 1905. — Il cane viene ucciso.

Autopsia. — Reperto ed iniezione come esperienza 1ª. Sviluppato nella stessa maniera è il solito circolo collaterale.

ESPERIENZA V. — Cagna di media grandezza. Peso kg. 8.

Urina 24 ore	23-24	maggio 1905.	Vol.	cmc.	420.	P. sp.	1014.	Urea	15,132	‰
Id.	id.	24-25	»	»	»	490.	»	1014.	»	15,372 »
Id.	id.	25-26	»	»	»	500.	»	1013.	»	13,875 »
Id.	id.	26-27	»	»	»	450.	»	1015.	»	15,132 »

27 maggio 1905. — Narcosi morfio-cloroformica. Legatura cava inferiore immediatamente sopra il confluente delle due vene iliache primitive.

Decorso post-operatorio buono. Nessun edema.

Urina 24 ore	27-28	maggio 1905.	Vol.	cmc.	130	P. sp.	1012.	Urea	12,810	‰
Id.	id.	28-29	»	»	»	450	»	1013.	»	14,091 »
Id.	id.	29-30	»	»	»	500	»	1013.	»	14,091 »
Id.	id.	30-31	»	»	»	490	»	1014.	»	15,372 »

Non è comparsa albumina nè alcun elemento patologico nel sedimento. In seguito l'eliminazione urinaria continua normale. Guarigione.

27 giugno 1905. — La cagna viene uccisa.

Autopsia. — Reperto ed iniezione come esperienza 1ª. Lo stesso sviluppo di circolo collaterale, anche rispetto alle due utero-ovariche.

ESPERIENZA VI. — Cane piccolo kg. 5.

Urina 24 ore	23-24	maggio 1905.	Vol.	cmc.	360.	P. sp.	1012.	Urea	12,810	‰
Id.	id.	24-25	»	»	»	340.	»	1013.	»	14,091 »
Id.	id.	25-26	»	»	»	390.	»	1013.	»	13,875 »
Id.	id.	26-27	»	»	»	410.	»	1012.	»	12,810 »

27 maggio 1905. — Narcosi morfio-cloroformica. Legatura cava inferiore immediatamente sotto lo sbocco delle vene renali.

Decorso post-operatorio buono. Nessun edema.

Urina 24 ore 27-28 maggio 1905. Vol. cmc. 100. P. sp. 1012. Urea 12,810 ‰. Albumina assente. Nulla di notevole nel sedimento.

Urina 24 ore 28-29 maggio 1905. Vol. cmc. 400. P. sp. 1013. Urea 14,091 $^0/_{00}$ Albumina assente. Nulla nel sedimento.

Urina 24 ore 29-30 maggio 1905. Vol. cmc. 450. P. sp. 1014. Urea 15,372 $^0/_{00}$. Albumina assente. Sedimento: nulla di notevole.

Urina 24 ore 30-31 maggio 1905. Vol. cmc. 400. P. sp. 1015. Urea 15,132 $^0/_{00}$. Albumina ed altri elementi patologici assenti.

In seguito l'eliminazione urinaria è stata sempre normale. Guarigione.

27 giugno 1905. — Il cane è ucciso.

Autopsia. — Reperto ed iniezione come esperienza precedente. Sviluppo del circolo collaterale come esperienza 2ª.

In tutto quindi sono 6 esperimenti di legatura della cava inferiore tra il confluente delle vene iliache primitive e lo sbocco delle vene renali, e più precisamente: la legatura è stata posta nel punto intermedio del tratto di cava suddetto, in un caso (esperienza I); immediatamente al disopra del confluente delle due vene iliache, in due casi (esperienze IV e V); immediatamente al disotto dello sbocco delle due renali, in tre casi (esperienze II, III e VI).

Tutti i cani così operati sono guariti perfettamente, senza risentire alcun disturbo post-operatorio tranne una lieve albuminuria, trascurabilissima (circa $^1/_{10}$ di gr. $^0/_{00}$), del resto transitoria, avuta nella esperienza II, albuminuria che può riferirsi alla alterata pressione delle vene renali in seguito alla legatura fatta sulla cava subito al disotto del loro sbocco, albuminuria riscontrata anche da Houzel, ma che in ogni modo è di nessun conto e che può alla fin fine riferirsi anche alla cloronarcosi.

I cani sono stati uccisi a distanza di tempo variabile da 1 a 3 mesi, ed in tutti, mercè l'iniezione di sostanze colorate dalle vene femorali, ho potuto vedere il circolo ristabilito; infatti pur esistendo l'ostruzione della cava, constatata poi in tutti i casi coll'autopsia, la sostanza colorata arrivava al cuore destro.

Il ristabilimento del circolo collaterale si ha per lo sviluppo delle vie di compenso, quali sono: le vene della colonna vertebrale, specie le vene extrarachidee anteriori e più ancora le posteriori; le vene lombari ascendenti, destra e sinistra, comunicanti in basso colle vene ileo-lombari, tributarie dell'iliaca primitiva ed interna, mentre in alto costituiscono le origini delle due azigos, cioè della grande azigos la vena lombare ascendente destra e della piccola azigos la vena lombare ascendente sinistra, vene lombari quindi che costituiscono una larga anastomosi tra vene iliache e cava superiore; poi le due spermatiche e le due utero-ovariche, quando il laccio non cade immediatamente sotto il confluente delle due vene renali, giacchè la destra sbocca nella cava a livello o poco al disotto dello sbocco della vena renale e la sinistra sbocca nella vena renale sinistra; la spermatica o l'utero-ovarica sinistra, che sboccano nella vena renale sinistra quando il laccio cade immediatamente al disotto dello sbocco delle due renali; finalmente le vene della parete addominali, specie l'epigastrica, anastomizzantesi colla mammaria interna.

b) *Legatura della cava inferiore incrociando lo sbocco delle vene renali.*

E' per meglio stabilire quanta importanza abbia nella legatura della cava al disopra delle renali, per la morte dell'animale d'esperimento, la disturbata funzionalità renale, che ho voluto eseguire la seguente serie di esperimenti, legando la cava con un laccio posto a croce tra lo sbocco delle due vene renali in modo da restare una delle vene al disopra e l'altra al disotto del laccio.

Per eseguire questa allacciatura bene, per quanto avessi potuto servirmi del taglio lombare, ho voluto invece andare transperitonealmente con una laparotomia mediana. Così, spostando i visceri, ho potuto vedere lo sbocco delle due vene renali, isolare il tratto intermedio di cava e passare su di essa, attraverso lo sbocco delle due vene renali, un robusto laccio annodato con nodo chirurgico rafforzato da un terzo nodo.

Data la topografia dei due peduncoli renali ho potuto passare il laccio in modo da restare al disotto di esso la vena renale destra e al disopra la vena renale sinistra.

Fatta la legatura e rimessi a posto i visceri suturavo a piani la ferita laparotomica.

Tutti gli animali per 4-5 giorni prima dell'atto operativo erano tenuti in gabbia per raccogliere le urine delle 24 ore, onde poter confrontare poi le alterazioni funzionali post-operatorie del rene in rapporto alla funzione normale. Perciò vuota la vescica appena fatta la legatura per poi raccogliere le urine emesse dall'atto operativo in poi.

Tanto gli animali morti, quanto quelli sopravvissuti ed uccisi a distanza di tempo variabile, sono stati sottoposti alle solite iniezioni di sostanze coloranti dalla vena femorale non trascurando l'esame degli organi interni e dello sviluppato circolo collaterale.

Esperienza I. — Cane nero di media grandezza del peso di kg. 6.

Urina	24 ore	14-15	gennaio	1905.	Vol.	cmc. 325.	P. sp.	1009.	Urea	13,280	‰
Id.	id.	15-16	id.	»	»	560	»	1006	»	7,968	»
Id.	id.	16-17	id.	»	»	330	»	1010	»	13,040	»
Id.	id.	17-18	id.	»	»	420	»	1009	»	13,280	»

18 gennaio 1905. — Narcosi morfio-ccloroformica. Legatura della cava inferiore attraverso le due renali.

Decorso post-operatorio buono. Nessun edema.

Urina 24 ore 18-19 gennaio. Vol. cmc. 180. P. sp. 1010. Urea 6,640 ‰. Albumina assente. Sedimento: nulla di notevole.

Urina 24 ore 19-20 gennaio. Vol. cmc. 315. P. sp. 1019. Urea 20,496 ‰. Albumina assente. Sedimento: nulla di notevole.

Urina 24 ore 20-21 gennaio. Vol. cmc. 310. P. sp. 1020. Urea 20,496 ‰. Albumina assente. Sedimento: nulla di notevole.

Urina 24 ore 21-22 gennaio. Vol. emc. 320. P. sp. 1072. Urea 16,653 %. Albumina assente. Sedimento: nulla di notevole.

Urina 24 ore 22-23 gennaio. Vol. cmc. 350. P. sp. 1010. Urea 13,280 ‰.

In seguito la eliminazione urinaria è stata sempre normale. La guarigione si è avuta completa.

18 aprile 1905. — Il cane viene ucciso. L'iniezione colorata dalla femorale destra lascia arrivare la sostanza iniettata fino al cuore destro.

Autopsia. — A carico degli organi interni nulla di notevole, solo che il rene destro è ridotto notevolmente di volume, fino a raggiungere circa $^1/_4$ del volume del sinistro, che è, proporzionalmente al cane, molto grosso. Il destro è atrofico, di colorito giallo-tabacco (fig. 2ª). Atrofici sono ugualmente i vasi dell'ilo dello stesso rene e l'uretere.

Constato la obliterazione esistente nella cava immediatamente al disotto dello sbocco della vena renale sinistra e a livello della renale destra e lo sviluppo raggiunto dalle vie di compenso.

Sono notevolmente grosse: le due vene lombari ascendenti, il canale reno-azigo-lombare di Lejars di sinistra, le vene extra-rachidee, la spermatica sinistra, l'epigastrica e le altre vene della parete addominale e la mammaria interna.

Fig. 2ª

Legatura della cava inferiore incrociando lo sbocco delle vene renali. Cava inferiore e reni del cane dell'esperimento I (riduzione di ½).

La cava è incisa secondo il suo maggior diametro, per far vedere la ostruzione di essa al di sopra dello sbocco della vena renale destra ed immediatamente al di sotto dello sbocco della vena renale sinistra. Il rene destro è, rispetto al sinistro, atrofico.

Esame microscopico. — Pezzi fissati in liquido di Müller. Rene destro normale. Rene sinistro degenerato.

Esperienza II. — Cagna di grossa taglia. Peso kg. 12.

Urina	24 ore	16-17	gennaio	1905.	Vol. cmc.	510.	P. sp.	1009.	Urea	12,810	‰.
Id	id.	17-18	id.	»	»	590.	»	1010.	»	12,810	»
Id.	id.	18-19	id.	»	»	480.	»	1013.	»	14,091	»
Id.	id.	19-20	id.	»	»	525.	»	1011.	»	14,091	»

20 gennaio 1905. — Narcosi morfio-cloroformica. Legatura cava attraverso le due renali.

In seguito all'atto operativo l'animale resta in una specie di coma da cui non si ridesta fino alla morte avvenuta dopo 24 ore.

Nelle 24 ore di sopravvivenza la cagna ha emesso 20 cc. di urina di colorito rosso-sanguigno, con urea 7,686 ‰. Albumina 2 ‰. Emoglobina disciolta abbondante. Nel sedimento notansi emazie abbondantissimi e qualche epitelio renale. Esiste un po' di edema degli arti posteriori.

Autopsia. — L'iniezione colorata, fatta dalla femorale destra, non lascia arrivare al cuore la sostanza iniettata. Organi interni normali, ad eccezione dei reni, che sono rilevantemente grossi, in rapporto alla taglia dell'animale, sebbene non ugualmente grossi.

Rene destro: peso grm. 26, di colorito bleu-ardesiaco; intensamente congesto. La forte congestione rende ben marcate le vene capsulari

Capsula ben distaccabile, con versamento sottocapsulare emorragico.

La sezione lascia fuoriuscire del sangue, relativamente abbondante, di colorito bleu intensamente nero.

La congestione appare marcatissima ancora alla sezione stessa, sia a carico della sostanza midollare che della corticale. La zona di confine tra le due sostanze appare nettissima e sempre fortemente iniettata. Versamenti emorragici nell'una e nell'altra sostanza.

Esame microscopico. — Pezzi fissati in sublimato ed altro in formalina: colorazione con emallume e orange. Al microscopio si vedono piccoli stravasi sanguigni più o meno grandi con grossi accumuli di eritrociti nei canalicoli, in cui qua e là si vedono scontinuità delle pareti, nel tessuto interstiziale e nei glomeruli.

Le alterazioni dei canalicoli esistono tanto nella sostanza corticale che nella midollare.

Rene sinistro: peso gr. 19. Nel rene destro esistono gli stessi fatti di congestione del rene sinistro, ma molto meno accentuati.

ESPERIENZA III. — Cane di media taglia. Peso kg. 7.

Urina	24 ore	11-12	febbraio 1905.	Vol.	cmc.	730.	P. sp.	1010	Urea	7,968	$^0/_{00}$
Id.	id.	12-13	id.	»	»	460.	»	1011	»	11,736	»
Id.	id.	13-14	id.	»	»	490.	»	1012	»	11,952	»
Id.	id.	14-15	id.	»	»	520.	»	1011	»	12,810	»

15 febbraio 1905. — Narcosi morfio-cloroformica. Legatura cava inferiore attraverso le due renali.

Decorso post-operatorio buono. Nessun edema.

Urina 24 ore 15-16 febbraio 1905. Vol. cmc. 100. P. sp. 1010. Urea 7,686 $^0/_{00}$. Albumina $^1/_{10}$ di grammo $^0/_{00}$. Nel sedimento qualche emazia.

Urina 24 ore 16-17 febbraio 1905. Vol. cmc. 320. P. sp. 1014. Urea 14,091 $^0/_{00}$. Albumina $^1/_4$ di grammo $^0/_{00}$. Qualche emazia nel sedimento e qualche epitelio renale.

Urina 24 ore 17-18 febbraio 1905. Vol. cmc. 500. P. sp. 1015. Urea 15,372 $^0/_{00}$. Albumina $^1/_{10}$ di grammo $^0/_{00}$. Sedimento: nulla di notevole.

Urina 24 ore 18-19 febbraio 1905. Vol. cmc. 620. P. sp. 1011. Urea 11.529 $^0/_{00}$. Albumina assente. Sedimento: nulla di notevole.

Dal giorno 19 febbraio in poi l'eliminazione urinaria è stata sempre normale. Non si è avuta più albumina nè altri elementi patologici nel sedimento. Guarigione.

18 giugno 1905. — Il cane venne ucciso.

Autopsia. — Iniezione al solito dalla vena femorale destra, da cui la sostanza colorante arriva al cuore.

Rene sinistro molto grosso, rene destro piccolo, atrofico, ecc., come nel cane dell'esperienza I.

Constato l'obliterazione della cava subito sotto lo sbocco della vena renale sinistra ed a livello della destra, e lo sviluppo delle stesse vie di compenso dell'esperienza I.

Esperienza IV. — Cagna di media taglia. Peso kg. 6.800.

Urina 24 ore		6- 7	marzo 1905.	Vol.	cmc.	540.	P. sp.	1009.	Urea	10,248	‰
Id.	id.	7- 8	id.	»	»	490.	»	1010.	»	11,525	»
Id.	id.	8- 9	id.	»	»	510.	»	1010.	»	11,529	»
Id.	id.	9-10	id.	»	»	430.	»	1014.	»	14,091	»

10 marzo 1905. — Narcosi morfio-cloroformica. Legatura della cava inferiore attraverso le due renali. Decorso post-operatorio buono. Nessun edema.

Urina 24 ore 10-11 marzo 1905. Vol. cmc. 120. P. sp. 1008. Urea 10,248 ‰. Albumina ed altri elementi patologici assenti.

Urina 24 ore 11-12 marzo 1905. Vol. cmc. 320. P. sp. 1010. Urea 11,529 ‰. Albumina ed altri elementi patologici assenti.

Urina 24 ore 12-13 marzo 1905. Vol. cmc. 400. P. sp. 1012. Urea 14,091 ‰. Albumina assente. Sedimento: nulla.

Urina 24 ore 13-14 marzo 1905. Vol. cmc. 490. P. sp. 1011. Urea 13,875 ‰. Albumina assente. Sedimento: nulla.

Eliminazione urinaria in seguito sempre normale. Guarigione.

10 maggio 1905. — La cagna viene uccisa.

Autopsia. — Reperto macro- e microscopico e risultato dell'iniezione come esperienza I.

Sviluppo dello stesso circolo collaterale, tranne che è qui sviluppata la vena utero-ovarica sinistra invece della spermatica.

Esperienza V. — Cagna piccola del peso di kg. 5.

Urina 24 ore		18-19	marzo 1905.	Vol.	cmc.	300.	P. sp.	1009.	Urea	11,529	‰
Id.	id.	19-20	id.	»	»	290.	»	1012.	»	14,091	»
Id.	id.	20-21	id.	»	»	320.	»	1011.	»	12,810	»
Id.	id.	21-22	id.	»	»	320.	»	1011.	»	12,810	»

2 marzo 1905. — Narcosi morfio-cloroformica. Legatura cava inferiore attraverso le due renali.

L'animale che subito dopo l'atto operativo si ridesta, in seguito cade in coma, che dura fino alla morte avvenuta dopo 36 ore.

Nelle 36 ore di vita dopo l'atto operativo la cagna ha emesso:

Urina cmc. 30, di colorito rosso-sanguinolento. Urea: 6,405 ‰. Albumina 2 ‰. Emoglobina abbondante. Emazie numerose nel sedimento.

Autopsia. — Reperto macro- e microscopico e risultato dell'iniezione di sostanza colorata come esperienza II.

Rene destro peso gm. 28. Rene sinistro gm. 22.

Esperienza VI. — Cane di media grandezza del peso di kg. 7.500.

Urina 24 ore		4-5	aprile 1905.	Vol.	cmc.	550.	P. sp.	1008.	Urea	10,088	‰
Id.	id.	5-6	id.	»	»	500.	»	1013.	»	15,132	»
Id.	id.	6-7	id.	»	»	490.	»	1011.	»	13,875	»
Id.	id.	7-8	id.	»	»	520.	»	1012.	»	13,875	»

8 aprile 1906. — Narcosi morfio-cloroformica. Legatura cava inferiore attraverso le due renali. Decorso post-operatorio buono. Nessun edema.

Urina 24 ore 8-9 aprile 1905. Vol. cmc. 100. P. sp. 1007. Urea 8,827 ‰. Albumina assente. Sedimento: nulla.

Urina 24 ore 9-10 aprile 1905. Vol. cmc. 320. P. sp. 1013. Urea 15,132 ‰. Albumina assente. Sedimento: nulla.

Urina 24 ore 10-11 aprile 1905. Vol. cmc. 490. P. sp. 1012. Urea 13,875 ‰. Albumina assente. Sedimento: nulla.

Urina 24 ore 11-12 aprile 1905. Vol. cmc. 520. P. sp. 1011. Urea 12,610 $^0/_{00}$. Albumina assente. Sedimento: nulla.

In seguito l'eliminazione urinaria è stata sempre normale.

8 giugno 1905. — Il cane viene ucciso.

Autopsia. — Reperto macro- e microscopico, risultato dell'iniezione e sviluppo del circolo collaterale come esperienza I.

In tutto così ho eseguito 6 esperimenti di legatura della cava inferiore incrociando lo sbocco delle due vene renali alla maniera sopraddetta.

Dei 6 animali così operati due (esperienza II e V) sono morti: dopo 24 ore l'uno (esperienza II) e dopo 36 ore l'altro (esperienza V), con il quadro della insufficienza renale. Essa è dovuta al fatto che una vena renale, la destra, restava al disotto della legatura, e che, pur restando l'altra vena renale al disopra della legatura, si è avuta nel rene rispettivo il sinistro, una stasi venosa, per quanto di minor grado, per non essersi ristabilito il circolo collaterale.

L'insufficienza renale è dimostrata dallo studio della eliminazione urinaria dopo l'operazione e dall'esame macro- e microscopico dei due reni. In entrambi non si è ristabilito il circolo collaterale, poichè coll'iniezione di sostanze colorate, fatta da una vena femorale, queste si sono fermate al livello dell'ostruzione, senza arrivare al cuore.

Gli altri 4 animali (esperienze I, III, IV e VI) sono guariti con un decorso post-operatorio buono in tutti, tranne che in uno (esperienza III), in cui si è avuta transitoriamente una lieve albuminuria con emazie e qualche epitelio renale nel sedimento.

Questi 4 cani sono stati uccisi a distanza di tempo variabile: di due mesi (esperienze IV e VI), di 3 mesi (esperienza I) e di 4 mesi (esperienza III): ed in tutti è stato possibile, mercè l'iniezione di una sostanza colorata, di constatare come il circolo si era ristabilito; infatti pur esistendo l'ostruzione, constatata anch'essa sulla cava a livello dello sbocco delle due vene renali, la sostanza colorata iniettata dalla vena femorale è arrivata al cuore.

Il circolo collaterale si è ristabilito per lo sviluppo notevole delle seguenti vie di compenso: le due vene lombari ascendenti, il canale reno-azigo-lombare di Lejars di sinistra e perciò in ultima analisi la grande azigos e la cava superiore; tutte le vene extrarachidee, date le anastomosi tra le soprastanti e le sottostanti al laccio; la spermatica o l'utero-ovarica sinistra; l'epigastrica oltre alle altre vene minori della parete addominale epigastrica che si anastomizza colla mammaria interna.

c) *Legatura della cava inferiore al disopra dello sbocco delle due vene renali.*

La legatura della cava inferiore al disopra dello sbocco delle vene renali è stata da me eseguita a mezzo di una laparotomia mediana.

Spostati i visceri è facile rintracciare lo sbocco delle emulgenti, al disopra delle quali isolo la vena nel punto voluto, e cioè ora immediatamente al disopra delle emulgenti, tra esse e sopraepatiche, ora invece, spostando in basso il fegato e penetrando tra fegato e diaframma e portando profondamente l'ago di Cooper per passare il laccio di catgut al disopra dello sbocco delle sopra-epatiche.

Fatta la legatura rimettevo a posto i visceri e riunivo i margini della ferita laparotomica a tre piani: peritoneo, muscoli coll'aponevrosi e cute.

Anche in questi animali ho cercato di studiare lo stato delle funzionalità renale in seguito alla legatura. A tal uopo non eseguivo l'operazione che dopo aver fatto per 4-5 giorni precedenti l'esame delle urine, in modo da stabilire poi le possibili alterazioni confrontando la secrezione urinaria dopo la legatura colla secrezione normale dell'animale rispettivo. Perciò vuotavo la vescica appena finita l'operazione.

Dopo la morte degli animali ho fatto sempre l'autopsia per assicurarmi del punto ove era stata portata la legatura ed osservare lo stato anatomico degli organi interni. Per constatare l'ostacolo circolatorio iniettavo una delle solite miscele colorate da una delle vene femorali.

Esperienza I. — Cane di media taglia del peso di kg. 7.300.

Urina	24 ore	13-14	gennaio	1905.	Vol.	gr. 560.	P. sp.	1010.	Urea	10,388	$^0/_{00}$
Id.	id.	14-15	id.	»	»	600.	»	1010.	»	9,967	»
Id.	id.	15-16	id.	»	»	590.	»	1010.	»	10,088	»

16 gennaio 1905. — Narcosi morfio-cloroformica. Legatura vena cava inferiore al disopra dello sbocco delle renali e al disotto dello sbocco delle sopra-epatiche.

Il cane dopo l'operazione non si ridesta. Non emette urina spontaneamente e muore dopo 14 ore.

Autopsia. — L'iniezione dalla vena femorale trova ostacolo a livello della legatura, che viene constatata.

In vescica esistono cmc. 12 di urina densissima, carica di albumina (l'esame quantitativo non è stato possibile), emazie ed epiteli renali nel sedimento. Organi interni normali, ad eccezione dei reni, che sono entrambi molto grossi; rispetto all'animale, di colorito bleu-ardesiaco, congesti. La congestione fa nettamente distinguere le vene della capsula, che si lascia facilmente distaccare, facendo rilevare un notevole versamento emorragico sotto capsulare.

La sezione dei due reni lascia fuoriuscire sangue di colorito intensamente scuro.

Entrambe le due sostanze, midollare e corticale, sono intensamente congeste, la loro zona di confine, fortemente iniettata appare evidente. Esistono dei focolai emorragici nell'una e nell'altra sostanza.

Esame microscopico. — In entrambi i reni i focolai emorragici sono più nettamente apprezzabili al microscopio, nei pezzi fissati in sublimato e colorati con emallume e orange. Esistono stravasi sanguigni ovunque: nei canalicoli, le cui pareti sono qua e là interrotte dagli accumuli di eritrociti, ed il lume dei quali è spesso ripieno, nel tessuto interstiziale e nei glomeruli.

I canalicoli sono alterati tanto nella sostanza corticale che nella midollare

Gli arti posteriori sono rigonfi edematosi.

ESPERIENZA II. — Cagna di media taglia del peso di kg. 8.

Urina	24 ore	13-14	febbraio	1905.	Vol.	cmc. 600.	P. sp.	1012.	Urea	12,810	‰
Id.	id.	14-15	id.	»	»	490.	»	1015.	»	16,653	»
Id.	id.	15-16	id.	»	»	580.	»	1014.	»	14,091	»
Id.	id.	16-17	id.	»	»	610.	»	1013.	»	12,810	»

17 febbraio 1905. — Narcosi morfio-cloroformica. Legatura vena cava inferiore al disopra dello sbocco delle renali e al disotto dello sbocco delle sopraepatiche.

La cagna non si ridesta dall'atto operativo. Non emette urina. Muore dopo 16 ore.

Autopsia. — In vescica esistono 8 gr. di urina, densa, carica di albumina, emazie ed epiteli renali. Organi interni normali tranne i reni, il cui reperto macro- e microscopico è identico a quello della esperienza I.

L'iniezione fatta dalla vena femorale destra trova ostacolo a livello della legatura. Gli arti inferiori sono gonfi, edematosi.

ESPERIENZA III. — Cane piccolo. Peso kgr. 5.500.

Urine	24 ore	1-2	marzo	1905.	Vol.	cmc. 390.	P. sp.	1011.	Urea	12,810	‰
Id.	id.	2-3	id.	»	»	400.	»	1009.	»	11,529	»
Id.	id.	3-4	id.	»	»	380.	»	1011.	»	14,091	»
Id.	id.	4-5	id.	»	»	480.	»	1008.	»	10,248	»

5 marzo 1905. Narcosi morfio-cloroformica. Legatura della vena cava inferiore tra le renali e le sopra epatiche.

Il cane muore dopo 9 ore, senza essersi ridestato dal coma e senza avere emesso urina.

Autopsia. — Risultato dell'iniezione, reperto macro- e microscopico come esperienza I.

In vescica esistevano 10 gr. di urina ricca di albumina e con qualche emazia.

ESPERIENZA IV. — Cane di media taglia. Peso kgr. 7.

Urina	24 ore	1-2	marzo	1905.	Vol.	cmc. 410.	P. sp.	1011.	Urea	15,372	‰
Id.	id.	2-3	id.	»	»	400.	»	1011.	»	14,091	»
Id.	id.	3-4	id.	»	»	420.	»	1012.	»	16,633	»
Id.	id.	4-5	id.	»	»	450.	»	1011.	»	15,372	»

5 marzo 1905. Narcosi morfio-cloroformica. Legatura della vena cava inferiore al disopra delle sopra epatiche.

Morte del cane dopo un'ora, senza essersi ridestato dal coma e senza avere emesso urina.

Autopsia. — Risultato della iniezione come esperienza I.

I reni presentano gli stessi caratteri di tutti i reni dei cani delle esperienze precedenti, però, in rapporto alla taglia dell'animale, l'aumento di volume non è notevole, essendo il cane sopravvissuto solo un'ora.

In vescica si trovano solo poche goccie d'urina.

ESPERIENZA V. — Cane di piccola taglia. Peso kgr. 5.

Urina	24 ore	2-3	aprile	1905.	Vol.	cmc. 300.	P. sp.	1011.	Urea	10,098	‰
Id.	id.	3-4	id.	»	»	290.	»	1013.	»	12,660	»
Id.	id.	4-5	id.	»	»	320.	»	1012.	»	13,349	»
Id.	id.	5-6	id.	»	»	370.	»	1009.	»	10,088	»

6 aprile 1905. Narcosi morfio-cloroformica. Legatura della vena cava inferiore al disopra delle sopra epatiche.

Morte dopo 3 ore, senza che il cane abbia emesso urina e senza essersi ridestato dal coma.

Autopsia. — Risultato dell'iniezione, reperto macro- e microscopico come esperienza precedente.

In vescica esistevano 4 gr. di urina densissima, carica di albumina, contenenti emazie.

ESPERIENZA VI. — Cane di media taglia del peso di kgr. 8.500.

Urina	24 ore	4-5	aprile	1905.	Vol. cmc.	620.	P. sp.	1014.	Urea	18,915 ‰
Id.	id,	5-6	id.	»	»	580.	»	1013.	»	17,564 »
Id.	id.	6-7	id.	»	»	450.	»	1013.	»	17,654 »
Id.	id.	7-8	id.	»	»	590.	»	1015.	»	20,176 »

8 aprile 1005. Narcosi morfio-cloroformica. Legatura cava inferiore al disopra delle sopraepatiche.

Muore l'animale dopo un'ora senza essersi ridestato dal coma e senza avere emesso urina.

Autopsia. — Risultato iniezione, reperto macro- e microscopico come esperienza IV.

In vescica si trovano poche gocce d'urina.

In 6 cani così ho legato la vena cava inferiore al disopra dello sbocco delle vene renali e più precisamente in 3 (esp. I, II e III) il laccio è stato posto al disopra dello sbocco delle vene renali, ma al disotto dello sbocco delle sopraepatiche, in altri 3 (esp. IV, V e VI), il laccio è stato posto al disopra dello sbocco delle sopra epatiche.

I primi tre animali sono morti dopo un periodo vario da 9 a 16 ore, con segni di insufficienza renale acuta, non essendosi in alcun modo ristabilito il circolo collaterale. I secondi tre animali sono morti dopo 1-3 ore: la loro morte è dovuta alla brusca abolizione, oltre che della funzione renale anche della funzione epatica ed all'alterata meccanica circolatoria, poichè, non essendosi ristabilito alcun circolo collaterale, è mancato al cuore tutto il sangue della cava inferiore.

Conclusioni.

Dai miei 34 esperimenti può desumersi come l'allacciatura delle grandi vene del corpo sia meno grave di quel che non si sia ritenuto finora.

L'allacciatura dei tronchi venosi innominati è stata sempre ben tollerata. Il compenso circolatorio si stabilisce oltre che per il tronco brachiocefalico del lato opposto, per lo sviluppo della grande azigos, della mammaria interna dello stesso lato e, quando sboccano, come spesso accade, molto in basso nel tronco venoso anonimo all'unione dei due tronchi venosi anonimi stessi, anche del gruppo di vene tiroidee inferiori dello stesso lato.

L'allacciatura della cava superiore al disopra dello sbocco della grande azigos è stata mortale nel 25 % degli animali da esperimento, tollerata nel

75 %. Il compenso circolatorio si ottiene per la grande azigos (cava superiore), in gran parte, a mezzo dei tronchi comuni delle vene intercostali superiori di destra e di sinistra; per le vene lombari (cava inferiore), anastomizzate colle intercostali; per le vene tegumentari superficiali e profonde dell'addome, specie la epigastrica (vene iliache), anastomizzate colla mammaria interna.

L'allacciatura della cava inferiore al disopra dello sbocco delle vene renali, se brusca, ossia non preparata da una precedente ostruzione, è sempre mortale a qualunque livello sia fatta, morte riferibile in gran parte all'abolita funzione renale che acutamente insorge.

L'allacciatura della cava inferiore tra le due vene renali, in modo da far restare al disopra del laccio lo sbocco di una delle due vene renali, è stata mortale nel 33 % degli animali da esperimento, ed in tali casi la morte si è avuta sempre per insufficienza renale, è stata tollerata nel 67 %. Il compenso circolatorio si stabilisce per le due azigos, a mezzo delle due vene lombari ascendenti e del canale reno-azigo-lombare di Lejars del lato opposto; per le vene extrarachidee, date le anastomosi tra quelle soprastanti e quelle sottostanti al livello dell'ostruzione; per la mammaria interna, stante le anastomosi coll'epigastrica e colle altre vene dell'addome e per la spermatica o l'utero-ovarica sinistra (quando è la vena renale sinistra che resta al disopra del laccio).

L'allacciatura della cava inferiore nel tratto intermedio tra confluente delle due vene iliache e sbocco delle due renali è sempre ben tollerata. Il compenso circolatorio si stabilisce per le due azigos, a mezzo delle due vene lombari ascendenti; per le vene extrarachidee, per la mammaria interna, date le anastomosi coll'epigastrica e altre vene dell'addome; per le due spermatiche od utero-ovariche, quando la legatura è bassa, per la sola spermatica od utero-ovarica sinistra, quando la legatura cade subito al di sotto delle due renali.

BIBLIOGRAFIA.

(1) Albert. *Traité de chirurgie clinique et de médecine opératoire.* Traduction par Broca — Paris. Steinheil.

(2) Roux. *Nouveaux éléments de médecine opératoire.* Tome I, 1813.

(3) Linhart. *Compendium de chirurgie opératoire,* 1874.

(4) Larrey. *Clinique chirurgicale.* Tome III, Paris 1829.

(5) Langenbeck. *Beiträge z. chirurgische Patologie der Venen.* Archiv. f. klinische Chirurgie, 1861.

(6) Gensoul. *Ligature de l'artère fémorale pour plaie de la veine.* Gazette médicale de Paris, 1833.

(7) Busch. *Lehrbuch der topographischen Chirurgie.* Vol. 2°. 1864.

(8) Lössen. *Die Verletzungen der unteren Extremitäten.* Deutsche Chir.— Lieferung 65, 1880.

(9) Tilmanns. *Ueber Gefässverletzungen, besonders über die Verletzung und Unterbindung der Arteria und Vena femoralis.* Berliner klinische Wochenschrift, 1881.

(10) Hüter. *Grundriss der Chirurgie.* Häfte II. Lieferung 3, 1882.

(11) König. *Lehrbuch der speciellen Chirurgie.* Bd. III, 1881.

(12) Bardeleben. *Lehrbuch der Chirurgie und Operationslehre.* Bd. IV, 1882.

(13) Maubrac. *Plaies et ligatures de la veine fémorale.* Archives générales de médecine, 1889.

(14) BERGMANN. *Die isolirte Unterbindung der Vena femoralis communis*. Würzburg, 1882 e Zentralblatt für Chirurgie, 1893.

(15) MAAS. *Die circulation der unteren Extremität*. Deutsche Zeitschrift f. Chirurgie, 1882.

(16) SCHÖBER. Inaugural Dissertation; Würzburg, 1885.

(17) KRAUSS. Inaugural Dissertation; Berlin, 1885.

(18) NIEBERGALL. *Die Verletzung der Vena femoralis am Poupartische Bande*. Deutsche Zeitschrift. f. Chirurgie; 1893, Bd. XXXII.

(19) NIEBERGALL. *Ueber Verletzungen grosser Venenstämmen und die bei denselben zur Anwendung kommenden Methoden der seitlichen Verschlusser*. Deutsche Zeitscrift. f. Chirurgie, Bd. XXXIII.

(20) QUENU. *Innocuité de la ligature des grosses veines*. Bull. et mêmoires de la Societé de chirurgie, 1895.

(21) FRANKEL. *Ueber die Verletzung der Vena femoralis communis and poupartschen Bande und deren Behandlung*. Beiträge zur klinische Chirurgie, 1901, Bd. XXX.

(22) GROSS. *Wounds of the jugular vein*. American journal of medicine, 1867.

(23) PILGER. Deutsche Zeitschrift für Chirurgie, 1880.

(24) LÜCKE. Zentralblatt für Chirurgie, 1880.

(25) BOECKEL. Revue de chirurgie, 1881.

(26) PEYROT, riferito in: DELBET. *Traité des anevrysmes externes en général et en particulier*. - Paris Alcan, 1889.

(27) KRAJEWSCSKI, riferito in: DABROWKI *Zur Unterbindung der Vena jugularis interna*. Przeglad chirurgiczny, 1893.

(28) GREKOW. *Zur Unterbindung der Vena jugularis communis*. Gazeta Botkina, 1897.

(29) NINNI. *Alcuni casi di chirurgia vasale*. Gazzetta internazionale di medicina pratica, 1899.

(30) ALESSANDRI. *Chirurgie des troncs veneux*. Dix-neuvième congrès de chirurgie. Paris, 1906.

(31) ROHRBACH. *Ueber Gehirnerveichung nach isolirter Unterbindung der Vena jugularis interna*. Beiträge z. klinishe chirurgie, 1896.

(32) KUMMER. *Contribution à l'étude des troubles circulatoires de l'encéphale consécutifs à la ligature d'une veine jugulaire interne*. Revue de chirurgie, 1899.

(33) LINSER. *Ueber Circolationstörungen in Gehirn nach Unterbindung der Vena jugularis interna*. Beiträge z. klinische Chirurgie, 1900

(34) DANGEL. *Ueber die Unterbindung der Vena jugularis interna*. Beiräge z. klinische Chirurgie, 1905.

(35) GROSS. Loco citato.

(36) QUENU. Loco citato.

(37) WELL. *Unterbindung der grosser Gefässtämme in der Continuità*. Prager medizinische Wochenscrift, 1880.

(38) VOLKMANN, riferito in: BOEKEL. Loco citato.

(39) DENIG. *Ein Fall von Resection d. Vena Subclavia*. Inaugural. Dissertation, 1870.

(40) KLEMM. *Zur Casuistik des Gefässverletzungen* Deutsche medizinische Wochenschrift. 1897.

(41) SCHÖNBORN, riportato in GOLDMAMN. Vedi citazione seguente.

(42) GOLDMANN. *Ueber die Unterbindung von grossen Venenstämmen*. Beitrage z. klinische Chirurgie, 1905.

(43) KÖRTE. *Isolirte Verletzung der Vena Subclavia*. Freie Vereingung der Chir. Berlin's, 1899.

(44) BILLROTH, riportato in AUVRAY. *La chirurgie du médiastin antérieur*. Paris, Baillière, 1904.

(45) HEINECKE. *Eine Unterbindung der Vena Anonyma sinistra*. Münchner medizinische Wochenscrift, 1888,

(46) PLÜCKER. 76e Verssamlung der deutschen Naturforscher und Aerzte zu Breslau, 1904.

(47) GOLDMANN. Loco citato.

(48) BROHL. *Ein Beitrag zur Unterbindung der Vena femoralis und der V. anonyma*. Zentralblatt. fur Chirurgie, 1896.

(48 *bis*) MARIOTTI. *La chirurgia delle vene*. Treviglio; Messaggi, 1906.

(49) BERGMANN, riportato in BERGER. *Trois nouveaux cas d'amputations interscapulo-toraciques, dont deux pratiquées pour des tumeurs, etc*. Revue de chirurgie, 1905.

(50) BANTI. Lo Sperimentale, 1891.

(51) COMBY. Société méd. des Hôpitaux, 1893.

(52) MERLIN. Loire médicale, 1894.
(53) BREEVOR. Lancet, 1893.
(54) OULMONT. *Oblitération de la veine cave supérieure.* Société médicale d'observation, 1856.
(55) RENDU. Bulletin médical, 1892.
(56) COMBY. Bulletin médical, 1892.
(57) BOZZOLO. Gazzetta degli ospedali. 1895.
(58) LIDDEL. *Encyclopédie internationale de chirurgie.* Tome III, 1884.
(59) KÖNIG. Loco citato. Bd. II.
(60) ERICHSEN. *De la science et de l'art chirurgical.* Opusc. patholog Observation, XXIV. Lausanne, 1768.
(61) HALLER. Opusc. path. Oss. 24. Losanna, 1768.
(62) RAYNAUD. Journal hébdomadier de Paris, 1829.
(63) PARISOT. Archives générales de médecine, 1859.
(64) SINHOLD. Dissertation; Jena, 1865.
(65) STOBLAC. Archiv. der Heilkunde, 1876.
(66) POIRIER. *Obliteration de la veine cave inférieure.* Bull. Soc. anatom.
(67) LEROUX. *Oblitération de la veine cave inférieure.* Bull. Soc anatom., 1877.
(68) PILLIET. Bull. de la Société anatomique, 1888.
(69) QUINCKE. Gazzetta degli ospedali e delle cliniche, 1896.
(70) CAVASSE. *Atrésie de la vene cave inférieure.* Bull. Soc. anatom., 1897.
(71) CIVALLERI. Gazzetta degli ospedali e delle cliniche, 1899.
(72) VIMONT. *Oblitération de la veine cave inférieure.* These de Paris, 1890.
(73) LOMBARDINI. *Contribution à l'étude clinique de l'oblitération de la veine cave inférieure.* Thèse de doctorat, Paris, 1896.
(74) PICARD. *Sur les phénomènes consécutifs à la ligature de la veine cave inférieure pratiquée au dessus du foie.* Comptes rendus de l'Academie des sciences, 1880.
(75) PURPURA. *Sulla legatura della vena cava inferiore.* Studio sperimentale. Memorie chirurgiche pubblicate in onore di Enrico Bottini per il XXV anno del suo insegnamento.
(76) PASCALE. *L'intervento chirurgico nella cirrosi epatica, con special riguardo alla legatura della vena porta e della vena cava inferiore.* Ricerche sperimentali e risultati clinici. Riforma medica 1901. Vol. III.
(77) GOSSET e LECÈNE. *A propos de la ligature brusque de la veine cave inférieure.* Tribune mèdicale, 1904.
(78) RAIA. *Della legatura della vena cava inferiore.* Gazzetta internazionale di medicina pratica, 1904.
(79) QUEIROLO. *Sulla funzione protettrice del fegato contro le intossicazioni intestinali.* Archivio italiano di clinica medica; 1894.
(80) SCUPFER. *Innesto della vena porta nella vena cava inferiore.* Policlinico; sez. medica, 1896.
(81) BOTTINI in MARCONI. *Estirpazione di un voluminoso linfosarcoma prevertebrale con asportazione di un tratto della vena cava ascendente.* Clinica chirurgica, 1893.
(82) TURRETIA. *Ferita da rivoltella della vena cava inferiore.* X congresso della Società, italiana di chirurgia, 1895.
(83) KÜSTER. *Die Chirurgie der Nieren.* Stuttgard. 1896.
(84) HONZEL. *De la ligature des venes et en particulier de la veine cave inférieure.* Revue de chirurgie, 1903.
(85) HERESCO. *Deux cas de pyonéphroses calculeuses traitées par la nephrectomie.* Soc. de chirurgie, 1902.
(86) DELAUNAY. *Blessure de la veine cave inférieure au cours d'une néphrectomie.* Soc. interne des hôpitaux de Paris, 1904. Dixneuvième Congrès de chirurgie. Paris, 1906.
(87) HARTMANN. *Néphrectomie transpéritonéale pour pyonéprose fermée; dechirure de la veine cave; ligature; guerison.* Soc. de chirurgie. 1904.
(88) GOLDMANN. Loco citato.
(89) PURPURA. Loco citato.
(99) RAIA. Loco citato.

III.

CLINICA CHIRURGICA DELLA R. UNIVERSITÀ DI ROMA
diretta dal prof. F. DURANTE

Ancora sul meccanismo d'azione dell'iperemia da stasi nelle infezioni

per il dott. G. FICHERA.

Nel giugno del decorso anno comunicai all'Accademia medica di Roma i risultati di esperimenti, da me istituiti allo scopo di controllare l'azione del metodo di Bier nelle infezioni acute, di segnarne i limiti dell'efficacia, e di indagarne il modo di agire.

Poco dopo, sulla sezione chirurgica del periodico il *Policlinico,* pubblicai un lavoro particolareggiato su lo stesso argomento (1).

Or, sebbene sia passato breve tempo dall'epoca delle mie ricerche, sono apparsi numerosissimi lavori clinici, e parecchi lavori sperimentali, tra cui alcuni degni di menzione. Pertanto, nella nota presente, è mio intendimento esaminare i risultati ottenuti dai ricercatori a me seguiti, nelle indagini sull'iperemia passiva in rapporto alle malattie da infezione.

Ma, prima di procedere a tale disamina, e mettere a raffronto con i miei reperti e con le mie conclusioni, gli esperimenti e le interpretazioni di altri, desidero esporre sommariamente le mie ricerche. Per riuscire breve e fedele, traggo i dati dalla comunicazione da me fatta alla sopra citata Accademia, e aggiungo l'ultimo gruppo di esperimenti, esposto per la prima volta nel lavoro completo.

Per studiare l'azione dell'iperemia da stasi nelle infezioni acute, anzi tutto stabilii con esattezza la dose minima letale (d. m. l.), per le cavie, degli stipiti di carbonchio e di stafilococco da me adoperati.

Constatata ripetutamente la dose minima letale, la iniettai nelle cavie in uno degli arti posteriori, 24 ore dopo aver posto un laccio elastico, ed allontanai la legatura trascorse altre 24 ore dall'iniezione dei batterî.

Gli animali rimasero tutti in vita, mentre le cavie di controllo soccombettero nelle 24 ore.

Ripetei allora gli esperimenti, provocando sempre l'iperemia da stasi in uno degli arti posteriori delle cavie e iniettando la dose minima letale dopo 24 ore dall'apposizione del laccio; però nelle due nuove serie di esperimenti rimossi la lega-

(1) G. FICHERA. *Il metodo di Bier (iperemia da stasi) nelle infezioni.* Policlinico, sezione prat. Luglio, 1906.

G. FICHERA. *Il metodo di Bier, iperemia da stasi, nelle infezioni.* Boll. della R. Accademia med. di Roma. Anno 32, 1906.

G. FICHERA. *L'iperemia da stasi nelle infezioni acute.* Policlinico. Sez. chirurg. Vol. 14, 1907.

tura non più dopo 24 ore dall'iniezione, ma dopo 12 ore in una serie di animali e dopo 1 ora nell'altra serie.

Anche negli esperimenti così condotti, gli animali rimasero in vita, senza presentare gravi fenomeni nè generali, nè locali; mentre i quattro animali testimoni morirono entro le 24 ore successive all'iniezione della dose minima letale, praticata in uno degli arti posteriori.

Intrapresi nuove ricerche, abbreviando il tempo durante il quale restava in sito il laccio prima dell'iniezione della dose minima letale, e facendo cessare la compressione 1 ora dopo.

Eseguî tre serie d'esperimenti determinando un'iperemia da stasi rispettivamente di 1, 12, 24 ore, iniettando quindi la dose minima letale, e togliendo il laccio 1 ora dopo l'iniezione. Anche in queste ricerche gli animali sopravvissero senza offrire all'esame fatti degni di nota, a parte l'edema provocato nel sito d'iniezione, la tumefazione e l'arrossamento, perdurati pochi giorni. In queste nuove serie di esperimenti le cavie di controllo morirono costantemente entro le 24 ore dall'iniezione.

Provai su altre cavie a determinare l'iperemia da stasi in entrambi gli arti posteriori, e ad iniettare dopo 24 ore in ciascun arto la dose minima letale; rimovendo il laccio trascorse altre 12 ore. Le cavie sottoposte a questo trattamento rimasero in vita.

Stabiliti questi fatti, per quanto fosse nota la recettività delle cavie per le specie batteriche da me scelte, e per quanto ciò venisse confermato nei miei casi dalla morte degli animali di controllo, avvenuta sempre nelle 24 ore, volli fare una controprova, per accertare meglio se la sopravvivenza delle cavie con iperemia da stasi era dovuta alle condizioni di esperimento, e non a casuali fattori individuali.

Su numerose cavie sopravvissute all'iniezione della dose minima letale, praticata in uno degli arti posteriori con iperemia da stasi, passati 3 giorni dal primo esperimento, iniettai la dose minima letale nell'altro arto, senza aver provocato l'iperemia da stasi: tutti gli animali nel nuovo esperimento soccombettero nelle 24 ore.

Queste ultime ricerche di riprova e quelle precedenti mi convinsero dell'efficacia dell'iperemia da stasi, come mezzo di difesa nelle infezioni locali; onde tentai studiare più intimamente i fattori di tale difesa.

I fautori dell'iperemia da stasi in maggioranza ne hanno attribuito il potere protettivo all'accumulo in sito di sostanze antibatteriche, e specialmente di batteriolisine del siero normale; che si accumulerebbero, per la trasudazione, nelle regioni con iperemia da stasi.

Sebbene fosse poco conforme ai fondamenti della dottrina dell'immunità, ammettere, nel siero normale di animali recettivi, l'esistenza di sostanze battericide, per tutte le differenti infezioni nelle quali l'iperemia da stasi riesce efficace; tuttavia mi parve opportuno, constatare quale valore avesse l'ipotesi ora accennata. A tale scopo su cani e su cavie saggiai il potere batteriolitico e l'agglutinante del siero normale per il carbonchio e per lo stafilococco piogeno aureo, nonchè il potere proteolitico per la gelatina e l'albume d'uovo; ed ottenni sempre risultati negativi.

La stessa ricerca eseguii col trasudato degli arti posteriori di cani e di cavie, formatosi per iperemia da stasi. Raccolto il trasudato, ne provai *in vitro* il potere batteriolitico, l'agglutinante ed il proteolitico; e, come per il siero normale degli stessi animali, ebbi risultati negativi.

Per l'esito delle ricerche, ora ricordato, credetti conveniente stabilire se il trasudato, pur non possedendo evidente potere batteriolitico, avesse potere battericida o attenuante. Raccolsi separatamente, in capsule sterilizzate, il trasudato degli arti posteriori di cani e di cavie con iperemia da stasi, e tenni 1 cmc. del liquido insieme con la dose minima letale di carbonchio in taluni casi, di stafilococco in altri.

Lasciai in contatto trasudato e germi per tempo vario: 1, 12, 24 ore, ed iniettai poi la mescolanza sotto cute. Gli animali iniettati morirono tutti nelle 24 ore, come se la dose minima letale *in vitro* non avesse subita modificazione di virulenza.

Dalle ultime ricerche se non derivò la conoscenza dei fattori, cui attribuire l'efficacia dell'iperemia da stasi, apparve però evidente l'erroneità dell'opinione più diffusa.

Proseguii negli esperimenti per accertare il comportamento ed il destino dei germi iniettati. Feci quindi le culture dal luogo di inoculazione e dagli organi interni. Negli animali di controllo le ricerche colturali, eseguite subito dopo la morte, diedero sempre risultato positivo, tanto per gli organi interni quanto per i tessuti circostanti il punto d'iniezione. Per gli animali con iperemia da stasi, sopravvissuti all'iniezione della dose minima letale, praticai le ricerche in quarta giornata, ed ottenni costantemente dai tessuti del sito d'inoculazione colture pure del germe iniettato; invece dagli organi interni di 12 cavie, infettate 6 con carbonchio e 6 con stafilococco aureo, non ebbi mai sviluppo ad eccezione di 1 caso, in cui dal sangue del cuore e dalla polpa splenica isolai lo stafilococco piogeno aureo.

Ripetuti i tentativi di isolamento dei batterî, in animali sopravvissuti dopo 8 giorni dall'iniezione della d. m. l., i risultati furono sempre negativi.

Provata la virulenza dei germi isolati dagli arti con iperemia da stasi, ebbi la morte degli animali iniettati con la d. m. l. o con la doppia, rispettivamente, in terza o in seconda giornata.

Dati i fatti messi in evidenza dagli esperimenti esposti, mi restava indagare la ragione per la quale, di solito, un numero grandissimo di germi in territorî con stasi e lieve edema restava come fissato in posto, senza dar luogo alla setticemia avveratasi negli animali di controllo.

Per risolvere tale quesito praticai l'esame istologico dei tessuti degli arti con iperemia da stasi ed iniezione della d. m. l., raccolsi e fissai i pezzi in quarta giornata di esperimento, dagli stessi casi nei quali aveva eseguite le ricerche colturali, e da altri ancora.

All'esame microscopico trovai i tessuti edematosi, specialmente il connettivo sottocutaneo ed interstiziale, che si presentava a maglie ampie limitanti aree chiare ricchissime di globuli bianchi migrati. In varie zone riscontrai grandi ammassi dei germi iniettati, circondati da leucociti, moltissimi dei quali, a caratteri strutturali proprî normali, apparivano ripieni o addirittura gremiti di batterî inoculati. Nei

campi in cui più abbondanti o più carichi di germi erano i globuli bianchi, spesso gli spazî interposti apparivano privi o poveri di batterî liberi, i quali sembrava fossero accumulati nel citoplasma dei leucociti.

Nei pezzi appartenenti ad animali già sopravvissuti 8 giorni all'iniezione della d. m. l., la struttura dei tessuti in corrispondenza del punto d'inoculazione mostrava il regredire delle alterazioni principali: mancavano stafilococchi piogeni o bacilli del carbonchio, scarsi erano i globuli bianchi migrati, esistevano invece in varî punti piccole zone con proliferazione connettivale.

Questi risultati completando i precedenti, mi permisero su dati di fatto di sostenere l'efficacia dell'iperemia da stasi con trasudazione plasmatica e migrazione leucocitaria, e di attribuirla a lieve attenuazione della virulenza dei germi, ed in gran parte a fagocitosi intensissima.

La mancanza di efficacia dell'iperemia da stasi contro le tossine batteriche, energiche apparve manifesta nell'infezione tetanica.

Su due cavie praticai l'iniezione di mezzo cmc. di brodo-coltura di tetano di 48 ore; la morte delle due cavie avvenne per una dopo 15, per l'altra dopo 16 ore. Colla stessa coltura, nella identica quantità, iniettai ancora due cavie in uno degli arti posteriori con iperemia da stasi per legatura di 12 ore, e tolsi il laccio dopo un'ora dall'iniezione. Le due cavie morirono dopo 37, 39 ore; esse, cioè rimasero in vita più a lungo di quelle di controllo; ma non sopravvissero come le altre cavie infettate con bacilli del carbonchio o con stafilococchi piogeni.

Questi esperimenti dimostrano che, nell'iperemia da stasi non interviene una apprezzabile azione antitossica; e che nei casi d'infezioni tossiche l'iperemia stessa può determinare solo un ritardo nella comparsa dei sintomi, specie, per l'ostacolo meccanico alla penetrazione o diffusione delle tossine.

Con l'ultimo gruppo di ricerche pensai infine di completare gli esperimenti, studiando il limite di tempo entro cui, l'iperemia stessa è utile anche per le infezioni da stafilococco aureo e da carbonchio, verso le quali determinata preventivamente s'era mostrata giovevole.

Sottoposi 6 cavie all'iniezione di 1 ansa normale di coltura di 24 ore su agar di stafilococco piogeno aureo, praticando l'inoculazione, come di solito, in uno degli arti posteriori; su tutte e 6 le cavie provocai nell'arto l'iperemia passiva, applicando il laccio rispettivamente 6, 12, 18, 24, 30, 36 ore dall'immissione dei cocchi, e lasciandolo in sito per 18 a 20 ore.

Gli animali così trattati sopravvissero; quelli nei quali l'iperemia era stata provocata dopo 6 o 12 ore dall'iniezione, non presentarono alcun disturbo locale, tranne la stasi coi suoi segni, scomparsi in seguito alla rimozione del laccio.

Le cavie in cui l'iperemia passiva intervenne rispettivamente dopo 18 o 24 ore, già presentavano localmente i segni dell'infiammazione quando venne apposto il laccio; ma anche esse rimasero in vita senza disturbi notevoli.

Nelle cavie 5 e 6 con iperemia da stasi, dopo 36, 48 ore dall'inoculazione, malgrado l'intervento dell'iperemia passiva, la flogosi iniziatasi prima dell'applicazione del laccio, continuò ad evolvere sino alla formazione di un piccolo ascesso in corrispondenza del sito d'infezione. L'ascesso, attraverso i tessuti muscolari e cutanei della gamba, si aprì all'esterno, in un caso dopo 6 e nell'altro dopo 7

giorni; ma in breve tempo avvenne la detersione e la cicatrizzazione dell'ulcerazione, formatasi per l'apertura dell'accesso.

L'esame istologico, fatto per due cavie in quarta e per le altre due in ottava giornata, dimostrò che nei quattro animali, in cui l'iperemia passiva arrestò l'infezione e l'iniziata flogosi, si svolgevano i fenomeni principali descritti nel 4° gruppo di esperimenti, cioè immigrazione leucocitaria e fagocitosi, prima, scomparsa dei globuli bianchi, dei batterî e presenza di lieve proliferazione connettivale, dopo.

Le ultime cavie, nelle quali la stasi era stata tardiva ed aveva avuto luogo la formazione di un ascesso, presentavano, nella dodicesima giornata, in corrispondenza della cavità in riparazione, tessuto connettivo neoformato con elementi infiltrati, sparsi.

Queste ricerche di controllo provano che, l'essudazione flogistica, plasmatica non contribuisce all'efficacia del nuovo metodo. Poichè se essa fosse utile, non sarebbe stato più favorevole il decorso e l'esito nei casi in cui l'iperemia passiva veniva provocata quasi immediatamente dopo l'infezione; ma quando, invece, la stasi seguiva un'infiammazione svolgentesi da più ore che negli altri casi.

Invece è risultato che, se la flogosi era destata da più tempo e poi succedeva la stasi, questa riusciva inefficace.

Iniettai 6 cavie in un arto posteriore con ½ ansa normale d'una coltura di carbonchio di 24 ore, su agar; determinai nell'arto l'iperemia da stasi, mettendo il laccio nei varî casi dopo 6, 12, 18, 24, 30, 36 ore dall'infezione per 18 a 20 ore.

I primi cinque animali sopravvissero, malgrado al punto d'inoculazione fossero apparsi i segni della reazione locale al carbonchio.

L'ultima cavia, trattata ancora più tardi con l'iperemia da stasi, cioè 36 ore dopo l'inoculazione, morì per setticemia carbonchiosa.

Dagli esperimenti ora esposti risulta, dunque, che, l'iperemia da stasi riesce efficace nelle infezioni locali acute, quando viene applicata sul principio.

Certamente nessun vantaggio definitivo è da aspettarsi dall'applicazione del metodo, allorchè è già avvenuta la penetrazione in circolo di germi iniettati, e la infezione è diventata generale.

Inoltre per talune infezioni si possono aggiungere delle particolari considerazioni; così, ad esempio, per quelle da stafilococco piogeno aureo è risultato che, in alcuni casi, gli animali restavano in vita, ma non ostante l'iperemia da stasi aveva luogo la formazione di ascessi.

Si sa che, nelle infezioni da stafilococchi piogeni spiegano azione dannosa la flogosina, la leucocidina e le leucotossine in genere. Ora, nei casi in cui si provoca l'iperemia da stasi tardivamente e si sono già accumulate in sito delle leucotossine, vengono da queste danneggiati o uccisi i leucociti, ossia gli stessi elementi che dovrebbero arrestare l'infezione; e, quindi il processo flogistico compie il suo corso.

Dati, dunque, i fatti indicati, risulta dall'ultimo gruppo di esperimenti che, nelle infezioni acute vi è anche un limite di tempo, oltrepassato il quale l'iperemia da stasi diventa inefficace.

***

Come già ho affermato, in principio, nel breve tempo trascorso dalla mia comunicazione ad oggi, cioè nel 1906-907, sono apparse moltissime pubblicazioni sull'iperemia passiva alla Bier.

Numerosissimi sono i contributi alla casistica ed i lavori clinici, quasi tutti con risultati favorevoli; di essi cito quelli dovuti a Devéze, Etting, Zimmermann, Noccioli, Jardine, Mindes, Orth, Deutschländer, Codman, Strauss, Wasserthal, Beer, Bradford, Gorse, Weecke, Pfann, Ferrari, Maragliano, Bestelmeyer, Muck, Delagenière, Rattner, Biehler, Felcki, Delon, Depage, Riehl, Vorschutz, Vohsen, Adams, Lindenstein, Wyman, Faure, Gebele e Ebermeyer, Babler, Auffret, Stahr, Venus, Colley, Homberger, Nordmann, Tomashewski, Wolff-Eixner, Berard, Breuer, Baumann, Glassner, Villemin, Gaulejac, Lossen, Esch, Lexer, Laccetti, Le Fort, van der Veer, Keller, Jerusalem, Scheuer, Schmieden, Wessel, Mayer, Polini, von Penzold, Manninger, Palmer, Gramenitski, Frommer, Heller, Bonheim, Debeyre, Dauwe, Chaput, Cathcart, Bruas, Colle e Folet, Moses, Guth, Bonanome, Kuhn, Zacharias, Putzler, Di Porto, De Gregorio, Feliziani.

I lavori sperimentali appartengono a Sangiorgi, Hilgenreiner, Donati e Delfino, Maragliano D., Heller, Heyde, Baumgarten, Riedl, Almagià, Joseph, Axamit, Rosenberger, Honigmann e Schäffer, Tarantini.

Tralascio di prendere in esame le ricerche di Sangiorgi, di Hilgenreiner, di Donati e Delfino. Poichè, il primo si è occupato di studiare l'influenza dell'edema da stasi sulle ossa in via di accrescimento; il secondo ha rivolto la sua attenzione allo studio dell'influenza dell'iperemia passiva sulla guarigione delle fratture ossee; e gli ultimi hanno seguito comparativamente il processo di riparazione delle ferite della cartilagine auricolare del coniglio, in orecchi con stasi o senza.

Espongo per sommi capi, invece, gli altri lavori; che presentano interesse per chiarire il meccanismo di azione del metodo di Bier nelle infezioni.

Maragliano D. volle ricercare, se veramente l'efficacia dell'iperemia da stasi fosse dovuta ad accumulo di anticorpi, secondo sostengono molti, e conforme all'opinione emessa dallo stesso Bier in base agli esperimenti di Wessely, credo, non opportunamente invocati.

Maragliano produsse, prima, delle lesioni tubercolari nelle articolazioni tibio-calcaneari dei conigli, iniettò, dopo, sotto la cute del dorso a giorni alterni 2 centimetri cubici di siero antitubercolare; e contemporaneamente, sin dalla prima iniezione, determinò l'iperemia passiva in corrispondenza delle articolazioni lese. Egli potè constatare che, mentre l'iniezione locale del siero antibacillare negli animali di controllo dava sempre ottimi risultati; il trattamento con l'iniezione a distanza e l'iperemia da stasi non arrecava, invece, alcun vantaggio.

Questi esperimenti fanno ritenere erronea l'opinione di coloro, i quali ammettono che, l'iperemia passiva agisca provocando accumulo di anticorpi.

In proposito, ricordo di aver già dimostrato, con ricerche *in vivo* ed *in vitro*, che, il trasudato da stasi, non mostra attivo potere battericida, nè energica azione proteolitica, allorchè si raccoglie da tessuti edemizzati di animali normali. Ora le ricerche di Maragliano, come altrimenti quelle di Axamit citate in seguito, aggiun-

gono la prova che, anche in conigli iniettati con siero antitubercolare, nelle regioni con stasi non avviene accumulo di anticorpi: poichè, a giudicare dal decorso delle lesioni, non è spiegata *in situ*, la notevole azione battericida che il siero stesso manifesta per iniezione locale.

Heyde sotto la guida di Baumgarten eseguì delle ricerche, i risultati delle quali furono comunicati da ciascuno di loro a breve distanza.

Heyde sperimentò sui conigli con il bacillo della tubercolosi bovina, con quello della tubercolosi umana, con lo stafilococco piogeno, e con il bacillo del carbonchio. Egli provocò negli animali sopra cennati lesioni articolari da bacillo di Koch, e quando le alterazioni apparvero progredite, tanto da rendersi evidenti macroscopicamente, determinò la stasi.

Così procedendo, Heyde non riuscì in alcun caso, ad arrestare il processo articolare ed a salvare l'animale di esperimento dalla morte, per tubercolosi generale.

Il trasudato da stasi non mostrò *in vitro* alcuna influenza, alcun potere battericida sui bacilli tubercolari.

Nelle infezioni da stafilococco e da bacillo del carbonchio, l'iperemia passiva risultò efficace; ed apparve chiaramente che gli esiti erano tanto più favorevoli, quanto più rapido l'inizio del trattamento.

Nei casi in cui le lesioni, dovute all'azione degli stafilococchi iniettati, erano estese e gravi, l'iperemia passiva spesso determinò una risoluzione più facile e pronta; ma talvolta fu seguita dalla morte dell'animale.

In fatti, due conigli che avevano grandi raccolte purulente intraarticolari e intramuscolari soccombettero poco dopo la rimozione del laccio, che determinava la stasi. In entrambi i casi, però, nè mediante le colture, nè dai preparati per strisciamento, venne riscontrata la penetrazione in circolo di stafilococchi; onde Heyde, non potendo spiegare la morte degli animali per setticemia, ricorse all'ipotesi che fossero morti per rapido assorbimento di sostanze tossiche e di endotossine accumulatesi *in loco*.

Negli esperimenti condotti con gli stafilococchi, Heyde aggiunse lo studio istologico, e potè riscontrare in regioni trattate con la stasi la presenza di germi iniettati, rimasti *in situ* anche dopo alcuni giorni; quando, cioè, le condizioni anatomiche tornavano normali.

Nelle ricerche eseguite col bacillo del carbonchio egli riuscì a proteggere gli animali dalla morte per infezione generale, anche adoperando stipiti fortemente patogeni; a condizione, però, che la stasi fosse iniziata subito dopo l'inoculazione dei germi patogeni. Dal trasudato delle regioni infettate e trattate coll'iperemia passiva, Heyde potè isolare bacilli del carbonchio rimasti virulenti.

L'esame comparativo del potere battericida del siero di sangue, e del trasudato da stasi del coniglio, rispetto ai microrganismi adoperati, dimostrò che il trasudato ha un'azione battericida non superiore, nè uguale a quella del siero normale, ma addirittura inferiore.

Heyde, per ricercare la ragione della sopravvivenza degli animali infettati con stafilococco piogeno, o con bacillo del carbonchio, pensò d'iniettare i microrganismi patogeni nella lingua della rana, di determinarvi la stasi, e seguire i fenomeni macroscopicamente a fresco. Egli, in tal guisa, constatò un'abbondante trasudazione plasmatica, ed una intensa migrazione leucocitaria, ma non sorprese altri fenomeni.

Nè ciò può destare meraviglia, ricordando che egli esaminava tutti i tessuti, di un organo come la lingua, *in vivo*, e solo con i deboli ingrandimenti che tale procedimento sperimentale può consentire.

Nelle conclusioni Heyde afferma che, le sue ricerche non lo mettono in grado di dare una soddisfacente spiegazione, al modo di agire dell'iperemia passiva; tuttavia crede che la stasi con edema provochi un ostacolo meccanico alla penetrazione in circolo dei microrganismi, diminuisca la quantità di ossigeno utile ad essi e modifichi il ricambio dei tessuti; in modo che questi, non fornendo le sostanze nutritive necessarie ai batterî, non rappresentano più l'ottimo terreno di coltura, che costituirebbero in condizioni ordinarie, allorchè il loro ricambio è normale.

Baumgarten condivide l'interpretazione di Heyde, ed aggiunge che la sopravvivenza degli animali trattati col metodo di Bier, deve in parte attribuirsi all'accumulo di sostanze battericide nel liquido, che infiltra i tessuti, e all'aumento del potere battericida di esso: *Verstärkung der Einwirkung des bakteriziden Serums.*

Mal si comprende come quest'affermazione, si possa mettere in armonia coi dati di fatto accertati ed esposti da Heyde; il quale, ripeto, dimostrò che il potere battericida del trasudato è inferiore a quello del siero normale, e riuscì in questa dimostrazione con ricerche, che lo stesso Baumgarten definisce complete.

Nè sembra giusto ammettere che il trasudato eserciti un alto potere battericida, solo perchè si trova in quantità considerevole, pur apparendo una diluizione del plasma sanguigno. Poichè da una parte, il contatto tra esso ed i germi iniettati può essere molto breve, l'edema lieve provocato può scomparire rapidamente; e tuttavia gli animali sopravvivono all'inoculazione di dosi certamente letali di stafilococchi, o di bacilli del carbonchio; e, d'altra parte, i germi isolati dai tessuti, magari dopo lungo contatto col trasudato, anche per stasi ripetute, sono sempre virulenti.

Ma tralasciando queste considerazioni, mi permetto ricordare come, dalle mie ricerche, sono stato indotto ad ammettere che il siero normale ed il trasudato del cane e della cavia non hanno potere battericida sicuramente apprezzabile per lo stafilococco piogeno aureo e per il bacillo del carbonchio. E già precedentemente l'azione battericida del solo siero di sangue di cane per il bacillo del carbonchio era stata negata da Metchnikoff, Lubarsch, Denys e Havet, Gengou, Beil, Petterson; e per lo stesso microrganismo era stato escluso il potere battericida del siero di sangue di cavia da Behring.

Considerati, quindi, questi fatti, e accertato che la stasi è ugualmente efficace tanto per la cavia quanto per il coniglio, sorge spontanea la domanda se, per ora, ragionevolmente, si possa attribuire importanza sicura e generale ad un fattore incerto ed incostante; cioè, al potere battericida del trasudato. Visto che esso o è inferiore a quello già debole del siero di sangue, come nel coniglio; ovvero manca assolutamente, come nella cavia. Senza che, per ciò, venga diminuita l'efficacia dell'iperemia passiva; poichè le cavie, al pari di altri animali, sopravvivono all'iniezione di più dosi letali inoculate in regioni con stasi.

Riguardo il concetto che la stasi modifichi il ricambio dei tessuti, così che questi non sono più un buon terreno di coltura, mi fo lecito notare che varî fatti, desunti dagli stessi esperimenti di Heyde, si elevano contro di esso.

In vero torna difficile accettare l'idea avanzata da Baumgarten, non dimen-

ticando che i germi isolati dai territorî con stasi sono sempre virulenti, e che essi si mantengono ancora tali, anche quando i tessuti tornano a quelle condizioni normali, che egli ritiene il miglior substrato nutritivo, il più acconcio terreno di coltura. Se veramente corressero tali rapporti, tra stato dei tessuti e sviluppo dei germi iniettati, non si comprenderebbe per qual causa, microrganismi rimasti virulenti non tornino a spiegare la loro azione patogena, quando i tessuti, restituiti al loro ricambio normale, ne dovrebbero agevolare lo sviluppo.

Ma prescindendo dalle ipotesi di Baumgarten e di Heyde, mi soffermo solo ai fatti da quest'ultimo provati. In effetti, risulta dagli esperimenti di Heyde che la stasi non fu efficace a lesioni molto progredite; come negli esperimenti con bacilli tubercolari, in cui il trattamento venne iniziato, allorchè le alterazioni erano in modo chiaro macroscopicamente rilevabili, ed il più delle volte avevano raggiunto uno stadio paragonabile al *tumor albus*. In queste condizioni, certamente, era difficile arrestare il processo ed evitare la disseminazione; tanto più che si può legittimamente sospettare, la generalizzazione del processo fosse avvenuta prima ancora dell'inizio del trattamento.

La necessità che la stasi segua a breve distanza l'infezione, per essere efficace, viene provata non solo dai risultati negativi ottenuti da Heyde, negli esperimenti eseguiti coi bacilli della tubercolosi e la stasi tardiva; ma anche dai risultati positivi e costanti da lui raggiunti negli esperimenti fatti con lo stafilococco aureo, col bacillo del carbonchio e la stasi precoce.

Dagli esperimenti di Heyde risulta inoltre che, da animali con gravi infezioni locali trattate con l'iperemia da stasi, non si isola dagli organi interni il germe patogeno iniettato; mentre esso si può ottenere pur virulento dal luogo d'infezione.

Ciò corrisponde ai reperti da me ottenuti, ed a quel comportamento dei microrganismi iniettati che, per brevità di locuzione, definii fissazione, arresto *in situ* dei germi iniettati: considerata la mancanza della penetrazione in circolo e della conseguente setticemia, e la permanenza *in loco* durata sino alla scomparsa.

Che le obiezioni mosse alle interpretazioni di Baumgarten siano opportune e fondate, viene esaurientemente provato dalle ricerche di Axamit; le quali pervengono agli stessi risultati di quelle di Maragliano D., e di Heyde.

Axamit istituì delle ricerche, allo scopo di stabilire, se il potere battericida del trasudato fosse maggiore o minore di quello del siero normale corrispondente, e di accertare se nel trasudato avvenisse accumulo di anticorpi.

Egli sperimentò su conigli: nella prima serie di indagini applicò un laccio su una coscia, ed uccise l'animale in 24 ore; raccogliendo il sangue per ottenerne il siero, e ricavando il trasudato dall'arto, mediante pipette sterilizzate.

Col metodo della conta delle colonie, Axamit studiò comparativamente il potere battericida del siero e del trasudato per il bacillo del carbonchio, per il vibrione del colera e per il bacillo piocianeo. Ed in tal guisa, constatò che riguardo al vibrione di Koch od al piocianico non era riconoscibile alcuna proprietà battericida del trasudato; mentre per il bacillo del carbonchio questa esisteva, ma in grado assai basso, ed era notevolmente inferiore a quella del siero di sangue.

In un'altra serie di esperimenti Axamit volle assodare, se gli anticorpi si accu-

mulassero nel trasudato da stasi, in modo che questo potesse costituire una concentrazione di essi rispetto al siero.

A tal'uopo egli praticò ad un coniglio l'iniezione intravenosa di cmc. 0.01 di siero anticolerico; subito dopo appose il laccio su un arto, e trascorse 24 ore uccise l'animale.

Le ricerche successive dimostrarono che, il siero dell'animale passivamente immunizzato possedeva potere batteriolitico superiore a quello del siero di coniglio non iniettato; mentre il trasudato aveva potere ancora inferiore a quello del siero normale.

Onde Axamit dovette escludere che, nel trasudato medesimo fossero accumulati gli ambocettori batteriolitici per il colera, iniettati col siero immune, specifico.

Da questi risultati, che, come ho già rilevato, sono in armonia con quelli raggiunti da Maragliano e da Heyde, Axamit dedusse che, l'efficacia dell'iperemia passiva non si può attribuire a proprietà del trasudato privo di elementi cellulari.

Axamit, inoltre, constatò la morte di taluni animali inoculati con germi patogeni in territorî con stasi. Ma egli non stabilì mai in che rapporto con la dose minima letale fosse la quantità di coltura iniettata; nè curò le modalità dell'iniezione. Mentre le ricerche mie, di Nötzel, di Tarantini han dimostrato che, l'efficacia dell'iperemia passiva, anche negli studî sperimentali, dev'esser messa in relazione con la dose dei germi iniettati e con i particolari della tecnica seguita.

Riedl praticò alcune ricerche su conigli, col pus ricavato da processi flogistici varî, come ad esempio: mastiti, adeniti, tenosinoviti. Egli, mediante una piccola incisione introduceva il materiale infettante nei tessuti del padiglione dell'orecchio, avendo cura di farlo pervenire in punti diversi nei singoli esperimenti.

Questo sperimentatore intendeva ricercare, se i fenomeni decorressero in modo differente, a seconda che il focolaio d'infezione fosse situato nell'apice dell'orecchio, ove si trova una rete di vasi prevalentemente capillari, ovvero nel corpo del padiglione, in vicinanza di un vaso arterioso in taluni casi, di un vaso venoso in altri.

Nell'orecchio di coniglio così infettato, e trattato con la stasi provocata mediante compressione alla sua base, Riedl potè constatare che, di regola si formavano soltanto piccolissimi ascessi, anche quando erano stati infettatti parecchi punti vicini, e che gli ascessolini eran presto circondati e sostituiti da tessuto connettivo neoformato.

Quattro conigli iniettati sotto cute, nel dorso o nella coscia, con lo stesso materiale settico, morirono per infezione generale.

Questi risultati, conseguiti da Riedl, possono paragonarsi a quelli ottenuti da me, negli esperimenti coi quali dimostrai che, mentre negli animali di controllo l'iniezione della dose minima letale di una coltura di stafilococco piogeno aureo o di bacillo del carbonchio, provocava la morte per setticemia; negli animali da esperimento, invece, l'iniezione, della medesima dose degli stessi germi, in una regione con edema da stasi, determinava soltanto fenomeni locali, leggeri e transitorî, senza che avvenisse l'infezione generale.

Riedl, per ricavare dei dati circa il modo di agire dell'iperemia passiva, esaminò con una lente a debole ingrandimento il padiglione dell'orecchio dei conigli

infettato e compresso alla base. In questo modo, naturalmente, non potè rilevare che la dilatazione e la replezione dei vasi sanguigni.

Tuttavia egli da questi dati desume che, nei territorî con stasi la nutrizione dei tessuti è resa più facile ed attiva, e quindi dev'essere più pronta e rigogliosa la proliferazione connettivale destinata a circondare e sostituire i focolai d'infezione; da cui i leucociti migrati abbiano già asportato i detriti di elementi cellulari necrotici, ed i resti di germi frammentati.

Almagià istituì delle ricerche, per rilevare come si comportassero la tossina tetanica e la tossina difterica iniettate in regioni con stasi. Egli sperimentò sulle cavie, praticando l'iniezione in uno degli arti posteriori, come io aveva fatto precedentemente per la tossina tetanica, e venne agli stessi risutati da me ottenuti.

Difatti egli concluse: « Nelle mie esperienze la iperemia da stasi non si mostrò sufficiente a proteggere l'animale dalla morte, nemmeno di fronte a dosi di poco superiori alla mortale minima. Prolungò invece sempre il periodo di latenza delle manifestazioni locali e conseguentemente di quelle generali e la morte avvenne più tardi che negli animali di controllo. La durata della stasi entro certi limiti e la quantità del veleno iniettato influiscono sulla maggiore o minore rapidità con la quale i sintomi si fanno palesi, ed interviene la morte ».

A spiegare il ritardo delle manifestazioni tossiche e della morte per le cavie iniettate in regioni con stasi, Almagià riprese gli esperimenti di Roux e Jersin; i quali avevano dimostrato la proprietà neutralizzante dell'acido lattico per la tossina difterica, e li estese anche alla tossina del bacillo del tetano. Egli constatò che l'acido lattico *in vitro* ha azione disintossicante tanto per la tossina difterica, quanto per la tetanica.

Per questo fatto Almagià ritenne che la legatura apposta nell'arto della cavia costituisca uno stimolo ai muscoli di esso, e che ogni loro più lieve irritazione dia luogo a produzione di acido lattico; ed ammise che, tale acido prodotto in quantità conveniente, spieghi un'influenza sulle tossine iniettate in territorî con stasi. Anzi, secondo il suo modo di vedere, si può sostenere che, in regioni con stasi si formi acido lattico e ch'esso in primo tempo si combini con la tossina tetanica e l'attenui; e che in secondo tempo gli alcali dell'organismo, agendo sul complesso neoformato, lo scindano.

Per tali fenomeni l'invasione da parte della tossina accadrebbe più lentamente, e l'organismo avrebbe il tempo di preparare altri più efficaci mezzi di difesa.

(Continua).

Diritti di proprietà riservati. — *L'Amministrazione avverte che procederà contro quei giornali che riporteranno lavori pubblicati nel* **POLICLINICO** *o che pubblicheranno sunti di essi senza citarne la fonte.*

Tip Nazionale di G. Bertero e C. L. Pozzi, resp.

Anno XV Roma, febbraio 1908 Vol. XV-C. (fasc. 2).

IL POLICLINICO

SEZIONE CHIRURGICA

ORGANO DELLA SOCIETÀ ITALIANA DI CHIRURGIA

DIRETTO DAL

Prof. FRANCESCO DURANTE

Direttore del Regio Istituto Chirurgico di Roma

SOMMARIO.

I. Dott. Ramberto Malatesta - *Contributo allo studio dei falsi diverticoli dell'appendice.* — II. Dott. Galletta Vincenzo - *Contributo clinico alla rachistovainizzazione.* — III. Dott. Gaetano Finocchiaro - *La cura iodica nell'orchioepididimite tubercolare.* — IV. Dott. G. Fichera - *Ancora sul meccanismo d'azione dell'iperemia da stasi nelle infezioni.*

I.

ISTITUTO DI CLINICA GENERALE OPERATIVA DELLA R. UNIVERSITÀ DI SIENA

diretto dal prof. D. BIONDI

Contributo allo studio dei falsi diverticoli dell'appendice

per il dott. RAMBERTO MALATESTA, 1° assistente.

Negli ultimi anni nei quali la chirurgia dell'appendice ha richiamato gli studiosi all'indagine anotomo-patologica di tale organo, si sono descritti fra le varie forme patologiche i falsi diverticoli, intendendosi con tal nome quelle cavità diverticolari comunicanti colla principale, rivestite di mucosa, ma prive di parete muscolare; prendono quindi l'aspetto di un'ernia della mucosa attraverso una breccia muscolare più o meno estesa.

Avendo condotto lo studio isto-patologico di un considerevole numero di appendici (190) estirpate in questa Clinica parte a freddo, parte nel periodo intermedio, parte a caldo, ho rinvenuto e studiato due forme assai interessanti in riguardo alla questione della genesi dei falsi diverticoli dell'appendice.

OSSERVAZIONE I. — L..... N....., donna di 28 anni, maritata, di Siena. Ereditarietà negativa. Ebbe una pneumonite tre anni or sono. Prese marito a 20 anni ed ebbe due figli, che sono vivi e sani.

Nel maggio 1906 senza causa apprezzabile fu colta da dolori addominali intensi, localizzati prevalentemente alla regione meso- ed ipogastrica, che scomparvero con purganti. Da allora fu varie volte colta da simili dolori, senza vomito, nè singhiozzo, nè febbre, residuandone una certa molestia addominale. Il giorno 1 settembre vien colta da dolore acutissimo al quadrante inferiore destro con irradiazioni a tutto l'addome, con diarrea e febbre elevata (39°.9).

Esame obbiettivo, fatto 26 giorni dopo quest'attacco, al momento cioè della sua accettazione in clinica: Addome non meteorico, che segue bene le escursioni diaframmatiche, trattabile, leggermente dolente al quadrante inferiore destro, ove si palpa un corpo allungato della grossezza di un mignolo di adulto, la cui pressione provoca dolore più vivo.

Negativo l'esame vaginale.

Costituzione scheletrica regolare. Ipotrofia muscolare. Lieve grado d'enfisema polmonare. Apiressia.

Minime traccie d'albumina nelle urine.

Emoglobina 75 %.

Diagnosi. — Appendicite cronica recidivante.

Operazione. — 29 settembre 1906. Laparotomia paramediana sottombelicale destra. L'appendice ha posizione postero-esterna al cieco, ed è fissata alla parete di questo.

Si hanno gangli tumefatti nella fossa iliaca destra lungo il decorso del fascio iliaco, i quali vengono in parte enucleati. Appendicectomia totale. Sutura incompleta a strati delle pareti addominali lasciando un drenaggio nel focolaio appendicitico per le numerose lacerazioni d'aderenze fatte nell'isolamento dell'appendice e dei gangli linfatici. Decorso post-operatorio regolare: dopo tre giorni rimozione del drenaggio e riunione dell'angolo inferiore del taglio laparotomico. L'operata viene dimessa guarita il 1° novembre 1906.

SON MEDICAL LIBRARY 1910

L'appendice estirpata è lunga quattro centimetri, della grossezza d'un mignolo d'adulto, e alla sua parte media presenta un rigonfiamento allungato, a decorso longitudinale, sulla faccia d'inserzione del mesenteriolo. L'organo senz'essere aperto nè specillato viene immediatamente fissato intero nell'alcool. In seguito di esso si prendono vari segmenti che vengono inclusi in paraffina, e si eseguiscono numerose sezioni microtomiche, colorate con emateina, emateina ed eosina, col metodo di Van Grieson e con quello di Weigert per le fibre elastiche. Di tutta la porzione mediana rigonfiata si fecero tagli asseriati.

Esame microscopico. — Esaminando una sezione in vicinanza dell'inserzione cecale, si nota che essa ha forma circolare e diametro di un centimetro. Subserosa spessa con vasi linfatici infarciti di piccole cellule rotonde. Allo sbocco dei vasi del mesenteriolo si hanno accumuli linfocitici nelle lacune e attorno ai vasi sanguigni. La muscolare è continua. I nuclei dello strato circolare non sono tutti paralleli tra loro come di norma, ma qua e là si incrociano; si hanno anche numerosi tratti connettivali, ricchi di elementi, i quali separano i fasci muscolari, specie verso l'interno. Non è netto il passaggio dalla muscolare alla submucosa, penetrando molti fasci della prima nella seconda. Tessuto elastico molto abbondante. La submucosa è ricca di tessuto adiposo; contiene molti vasi sanguigni e lacune linfatiche piene di linfociti. Follicoli linfatici non molto numerosi; *muscularis mucosae* normale. Nessuna alterazione dei tubuli ghiandolari e dell'epitelio di rivestimento della mucosa. Il lume, di circa 1 mm., contiene detriti amorfi.

In un preparato che risponde all'estremo più prossimale del tratto dilatato, si osserva: sezione di forma ovoidale avente al centro la cavità appendicolare rivestita di mucosa e di muscolare continua. Nella subserosa, dal lato corrispondente all'attacco del mesenteriolo si ha un ammasso di tubi ghiandolari, d'aspetto adenomatoso. Progredendo coll'esame delle sezioni successive, si nota un'interruzione circoscritta della muscolare dalla parte del mesenteriolo, ed al di là di essa si trova un lume rivestito di mucosa, di *muscularis mucosae*, all'esterno della quale si ha un connettivo che si continua con quello del mesenteriolo. Si hanno adunque quivi due cavità mucose, l'una centrale, contornata quasi completamente da musco-

lare, ed una eccentrica, priva di essa (v. fig. 1). In successive sezioni si notano le seguenti modificazioni: la breccia muscolare si fa più ampia, sicchè la muscolare assume la forma di un ferro di cavallo. La cavità mucosa centrale a poco a poco si fa alquanto eccentrica portandosi verso la breccia muscolare, e avvicinandosi

Fig. 1.

Fig. 2.

quindi all'altra cavità colla quale infine si fa comunicante (v. fig. 2). Successivamente la cavità centrale scompare venendo sostituita dapprima da un cul di sacco mucoso, e poi da un ammasso linfocitico che corrisponde alla sezione dei follicoli.

Così si viene ad alcune sezioni nelle quali si ha un unico lume, eccentrico, estra-

Fig. 3.

muscolare, costituito da mucosa ad epitelio continuo, con tubi ghiandolari poco sviluppati, follicoli assai grossi; *muscularis mucosae* completa. Dalla parte opposta si trova la muscolare avente un'ampia breccia attraverso la quale fuoriesce la submucosa assai lassa e ricca di adipe. Il tubo mucoso è totalmente al di fuori della linea che unisce i due bordi della breccia muscolare (v. fig. 3). Proseguendo l'esame delle successive sezioni si vede ricomparire verso il centro un ammasso di tubuli ghiandolari e quindi una cavità mucosa dapprima circolare, poi ovoidale, fino ad

assumere la forma a biscotto di cui una metà è dentro la muscolare e l'altra metà al di fuori. Successivamente il quadro cambia ancora: l'anello muscolare che si è richiuso contiene al centro un lume mucoso, i cui infundiboli ghiandolari sono ampi e poco profondi, mentre sono assottigliati e acuminati i setti intertubulari, ciò che è caratteristico delle degenerazioni cistiche. Al di fuori dello strato muscolare si ha una seconda cavità rivestita da mucosa alquanto atrofica la quale si estende, come l'altra, fino alla punta, di modo che nel segmento distale dell'appendice si trovano due cavità mucose, l'una centrale, e l'altra periferica ed estramuscolare (v. fig. 4). In vicinanza della punta si trovano delle interruzioni limitate nella tunica muscolare con sostituzione di cicatrice connettivale fibrosa.

Fig. 4.

Come si è visto dall'esame dei tagli asseriati, l'alterazione è data dalla fuoruscita attraverso ampia breccia della muscolare di un intiero segmento di cilindro mucoso, il quale ha assunto l'apparenza in molte sezioni di un diverticolo falso. Non si tratta adunque di un falso diverticolo, ma di un'alterazione di natura analoga, più grave e più rara, la cui patogenesi può illuminare quella dei diverticoli falsi.

I diverticoli falsi, che vanno distinti dai veri i quali hanno rivestimento muscolare, sono stati osservati in tutto il tubo digerente, per lo più multipli, situati prevalentemente al bordo concavo dell'intestino, e si formano, secondo Hansemann, attraverso le lacune perivenose. Avrebbe egli osservato che mentre le arterie dal mesentere si diramano sottosierose e mandano ramuscoli nella muscolare e submucosa, le vene si raccolgono all'interno della muscolare e l'attraversano di dentro in fuori raggiungendo il mesentere; esse sono accompagnate da una tunica di connettivo lasso che fa comunicare il connettivo subseroso col submucoso. Graser crede che questa predisposizione anatomica ai falsi diverticoli sia favorita dalla stasi venosa come si ha nelle malattie di cuore, di fegato, di polmoni, di reni. Altri dànno importanza alla pressione interna aumentata per coprostasi o meteorismo.

Nel caso presente l'essersi formata la breccia muscolare dal lato del mesenteriolo sembrerebbe stare in appoggio alla teoria di Hansemann, ma si deve tener conto di un altro fattore, ben più importante nella patogenesi dei falsi diverticoli dell'appendice, il processo infiammatorio. Segni di infiammazione pregressa nel caso

in esame sono in abbondanza. Oltre ai dati anamnestici e al reperto operatorio di aderenze tenaci dell'organo, e di tumefazione dei gangli linfatici che accompagnano il fascio iliaco, si sono riscontrate molte alterazioni istologiche rappresentate dall'irregolare e disordinata disposizione dei nuclei muscolari, dall'abbondanza di fibre connettive fra i fasci muscolari, dalla penetrazione di numerosi fasci muscolari nella submucosa (Mac Carty), dall'abbondanza di linfociti nelle lacune linfatiche; più importanti sono poi le cicatrici fibrose notate nella muscolare in vicinanza della punta, le quali rappresentano l'esito lontano di un processo distruttivo della muscolare.

Non è verosimile che per semplice dilatazione delle piccolissime lacune perivascolari si possa formare una breccia ampia quale si è constatata; siccome però essa corrisponde all'inserzione del mesenteriolo, è probabile che tali lacune non sieno del tutto estranee al processo.

Le infiltrazioni parvicellulari, che rappresentano l'inizio di un ulteriore più grave processo, si avranno in maggior quantità là dove si raccolgono i rami venosi e linfatici, cioè a livello dell'attacco del mesenteriolo. Progredendo l'intensità del processo infiammatorio, si può avere o nello spessore del mesenteriolo al suo attacco, o nello spessore della muscolare, corrispondentemente a questo, un ascesso. Tale alterazione acuta distruttiva della muscolare può avvenire restando integra la mucosa. Ciò è confermato dalle osservazioni di Brunn e di Mundt. Anzi Aschoff sostiene che quasi tutte le perforazioni dell'appendice, specie quando mancano coproliti o corpi estranei, iniziano con un rammollimento purulento della musculare, e consecutivamente avviene la rottura della mucosa, che tenta far ernia attraverso la breccia.

Avvenuta la rottura della muscolare, per quale meccanismo si potè avere la fuoruscita di tutto un segmento di tubo mucoso? La breccia, anche se relativamente piccola, che si è fatta nella muscolare, per effetto della contrazione dello strato muscolare stesso si fa beante, venendo i bordi della breccia ad allontanarsi l'uno dall'altro, portandosi indietro verso la parete opposta sana. Questa contrazione della muscolare con allargamento della perforazione ha determinato l'espulsione del cilindro mucoso contenuto all'interno. Condizioni necessarie perchè ciò avvenga sono la lassezza del tessuto submucoso, l'integrità del cilindro mucoso e un certo grado di aumento della pressione interna. Nel caso presente la submucosa si è dimostrata dovunque non sclerosa, ma ricca di adipe, e indubbiamente durante il processo infiammatorio uno stato edematoso ha aumentato la sua distensibilità.

Se il tubo mucoso fosse stato perforato a livello della breccia muscolare, non si sarebbe avuta la completa espulsione all'esterno, ma solo estroflessione dei bordi della perforazione, e si sarebbe formato, nel modo bene descritto dal Brunn, un falso diverticolo. E' necessario ammettere anche un aumento di pressione interna data da una stenosi funzionale verso l'estremo cecale, la quale può essere rappresentata da inginocchiamento dell'appendice, o da tumefazione della mucosa, o da blocchi essudativi. In tale condizione il tubo mucoso che non può vuotarsi del suo contenuto, anche se questo è in quantità lieve, sotto l'azione della contrazione della tunica muscolare sfugge attraverso la breccia di questa.

Date adunque queste circostanze, cioè rottura circoscritta della muscolare con integrità del resto di essa e quindi contrattilità di questa; mancanza di perfora-

zione della mucosa, aumento della pressione interna, lassezza dei tessuti sottomucosi, si ha per risultato una formazione analoga al caso presente. Anche il Brunn scrive che « attraverso brecce patologiche della muscolare può il cilindro mucoso primitivo abbandonare il mantello muscolare: una forma che probabilmente si può riferire alla stessa causa della formazione dei diverticoli ». Egli però insiste nel ritenere una tal forma affatto eccezionale.

Osservazione II. — B..... A....., d'anni 30, bracciante, di Monteroni di Arbia. Nel luglio 1906 ebbe un attacco appendicolare; 15 giorni dopo ebbe un nuovo attacco con meteorismo, dolori addominali, alvo chiuso, vomito. Entrò in Clinica il 23 luglio 1906, presentando addome molto tumido; contrazioni di difesa delle pareti addominali; dolorabilità diffusa, più accentuata al quadrante inferiore destro; timpanismo al meso ed epigastrio, ottusità all'ipogastrio. Ipofonesi spostabile nelle parti declivi. Organi toracici sani. Forte albuminuria. Polso piccolo e frequente (130 al minuto) con aritmie.

Diagnosi. — Peritonite purulenta diffusa da appendicite.

Rifiutando dapprima il paziente un intervento immediato, questo viene eseguito più tardi, il 5 agosto 1906, senza narcosi: laparotomia paramediana sottombelicale destra; in causa delle gravi condizioni del paziente si eseguisce solo lo svuotamento d'una raccolta peritoneale di oltre un litro di pus, e trattamento aperto. Le anse del tenue erano fortemente aderenti al cieco, e questo al peritoneo parietale. Il decorso post-operatorio fu regolare. Fu dimesso guarito il 16 settembre 1901, rimandando a più tardi il trattamento dell'ernia postlaparotomica. Il 3 giugno 1907 rientra in Clinica per essere curato di questa. Il 9 giugno sotto anestesia morfio-atropo-ossi-cloroformica si esegue la laparotomia con escissione della cicatrice, cui sono aderenti anse del tenue, e preparazione degli strati delle pareti addominali. Si trovano le anse del tenue lassamente aderenti al cieco, in modo che facilmente vengono staccate senza provocare emorragie. L'appendice, a inserzione inferiore, si portava in alto e medialmente addossata alla parete inferiore ed interna del cieco, cui era fortemente aderente a livello del suo quarto prossimale. Appendicectomia totale. Sutura a strati della parete addominale.

L'appendice estirpata è voluminosa, turgida, del volume d'un indice di adulto, di consistenza tesa ed elastica, di colorito bianco-madreperlaceo. In vicinanza dell'inserzione cecale si nota un cercine fibroso anulare, e poco distalmente ad esso una prominenza situata di fianco all'attacco mesenteriale, a superficie irregolare, della grandezza d'una piccola ciliegia. Sezionata, dopo fissazione di tutto l'organo in alcool a 80°, si nota: occlusione completa in corrispondenza del cercine; cavità appendicolare totalmente dilatata, a pareti sottili, contenente un liquido con fiocchi albuminosi, senza materie fecali, nè calcoli. La zona sporgente è data da una cavità diverticolare del diametro di circa 1 cm., che comunica colla cavità centrale immediatamente in sotto della obliterazione. Previa inclusione in paraffina si sono eseguite sezioni microtomiche trasversali in serie, in modo da comprendere sia il tubo centrale, sia la cavità diverticolare, e si sono colorate con emateina e col metodo di van Gieson. Anche ad occhio nudo si nota che la sezione è distinta in due cavità addossate l'una all'altra in modo da assumere grossolanamente l'aspetto di cifra 8; hanno ampiezza presso a poco uguale, forma quasi circolare; lo spessore delle pareti sia dell'una che dell'altra non supera il millimetro (v. fig. 5ª). Nelle sezioni più vicine all'occlusione si vede la comunicazione tra le due cavità per interruzione del setto intermedio (v. fig. 6ª).

Esame microscopico. — La parete della cavità principale, dalla parte opposta a quella che corrisponde al diverticolo, è costituita dalla sierosa peritoneale, da un connettivo fibroso sottosieroso, da due strati esili di fibre muscolari liscie; studiando il comportamento della muscolare tutt'all'intorno, si nota che in vicinanza del diverticolo si atrofizza e si interrompe, venendo sostituita da un connettivo fibroso a fasci prevalentemente circolari. Verso la parte media del setto che divide la cavità principale dalla diverticolare ricompaiono i due strati muscolari che continuano ininterrotti nella parete propria del tubo principale. All'interno della muscolare si ha una submucosa poco sviluppata, e la mucosa, completamente priva di follicoli lin-

fatici, è rappresentata da una sottilissima zona di tessuto adenoide, in cui si trovano tubi ghiandolari rarissimi ed atrofici. L'epitelio di rivestimento in alcuni punti è cilindrico, in altri appiattito.

La parete della cavità diverticolare manca assolutamente di fibre muscolari; all'esterno è costituita di connettivo fibroso il quale verso l'interno si mostra fortemente infiltrato di piccole cellule rotonde. Tale infiltrazione è limitata verso l'interno da una benderella formata da addensamento del connettivo, sulla quale non si riscontra alcuna traccia di rivestimento epiteliale; si nota invece in alcuni punti della superficie interna un sottile strato di essudato, in altri qualche cellula connettivale appiattita, in altri ancora piccoli ammassi di cellule assai grandi, rotonde, a protoplasma chiaro, a nucleo unico o doppio, rotondo, fortemente colorato, le quali sono in evidente rapporto col tessuto connettivo, e non hanno alcun carattere epi-

Fig. 5.

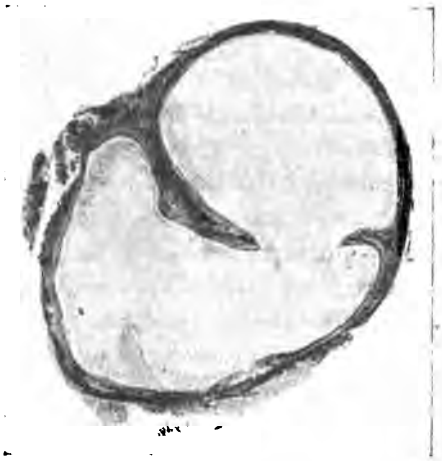

Fig. 6.

teliale. Là dove le pareti delle due cavità riunendosi per formare il setto comune, formano un più forte ispessimento, si nota, contenuto fra le trabecole fibrose, un connettivo lasso con ammassi linfocitici irregolarmente distribuiti, e con cellule giganti. Queste hanno formavariabile, per lo più irregolarmente poligonale, protoplasma granuloso con nuclei rotondi in numero di 4, 10, 12, sempre riuniti in gruppo situato per lo più al centro. Studiando le sezioni che corrispondono al punto di comunicazione della cavità appendicolare con quella del diverticolo, si può facilmente constatare che l'epitelio dell'appendice s'interrompe senza rivestire la cavità diverticolare.

Non vi è dubbio che la genesi di questo diverticolo va ricercata nell'attacco appendicitico che aveva data la perforazione del viscere e la peritonite diffusa, come pure all'attacco stesso va attribuita la genesi della stenosi completa dell'estremo cecale dell'appendice. Il modo di formazione dei falsi diverticoli dell'appendice, secondo il Brunn, sarebbe il seguente: il processo infiammatorio acuto provoca una perforazione completa dell'appendice; se la lesione non interessa la mucosa in modo molto esteso, i lembi di questa possono prolassare al di fuori della perforazione, e nel periodo di risoluzione del processo suppurativo rivestire la cavità ascessuale attigua, formando così una cavità mucosa accessoria, comunicante colla primitiva. Schweizer insiste sull'importanza dell'aumento di pressione interna sul meccanismo

di formazione del diverticolo, perchè l'aumento di pressione determina ampliamento dell'orificio della perforazione, e quindi facilita l'estroflessione del lembo mucoso.

Nel caso presente esiste un'anomalia non comune: la cavità diverticolare non presenta affatto rivestimento epiteliale; non vi ha in altre parole una vera cavità mucosa secondaria od accessoria. Tale fatto si deve attribuire a queste due condizioni: l'idrope grave del viscere, e il processo infiammatorio non ancora del tutto esaurito. La mucosa dell'appendice si presenta profondamente alterata, senza follicoli e quasi del tutto priva di tubuli ghiandolari, e l'epitelio stesso in molti punti da cilindrico si è trasformato in piatto, alterazioni attribuibili all'idrope; ed è lecito ammettere che un epitelio che si trova in tali condizioni abbia perduto la sua normale attività proliferativa. Che il processo infiammatorio non fosse ancora del tutto scomparso è provato dall'intensa infiltrazione leucocitaria riscontrata nella parete del diverticolo, come pure dalla presenza di cellule giganti. Queste, sia per i loro caratteri morfologici (nuclei al centro e non alla periferia), sia per la mancanza di cellule epitelioidi e della struttura propria del granuloma tubercolare, non possono interpretarsi come cellule giganti del tubercolo; anche la ricerca dei bacilli di Koch ha dato esito negativo. Esse vanno interpretate come elementi che non di rado si trovano nei tessuti di granulazione, e ai quali viene dai più attribuita un'azione fagocitaria.

Riepilogando, nel caso presente si è avuto: stenosi dell'estremo prossimale, perforazione completa dell'appendice immediatamente in sotto della stenosi, in modo da stabilire una comunicazione tra il lume dell'organo e una cavità ascessuale periappendicolare; idrope consecutivo. La mucosa, per le gravi alterazioni cui era in preda, non ha potuto proliferare all'interno della cavità accessoria, e l'idrope, mantenendo ampiamente aperta la perforazione e dilatata non solo la cavità appendicolare ma ancora quella ascessuale con cui comunicava, ha impedito la sua obliterazione, la quale si ha di regola quando non esiste un rivestimento epiteliale.

***

In ambedue i casi sopradescritti la rottura della muscolare non ha dato origine ai così detti falsi diverticoli, ma a formazioni di cavità che non solo hanno con questi molta affinità sia morfologica che eziologica, ma hanno ancora in comune l'importanza clinica.

Quantunque i falsi diverticoli dell'appendice rappresentino uno speciale modo di guarigione di un'appendicite perforativa, pure essi costituiscono una condizione predisponente alle recidive e aggravante l'esito loro. Per la formazione di un falso diverticolo si ha nell'appendice una cavità che facilmente, o per corpi estranei, o per tumefazione della mucosa nel punto di comunicazione, può trasformarsi in una cavità chiusa, e quindi con facilità si possono avere delle recidive, tanto più che l'appendice stessa, per il processo infiammatorio pregresso, è ad esse predisposta. L'infiammazione ancora può assumere, per causa del falso diverticolo, maggiore gravità, perchè facilmente si può avere la perforazione della sottile parete diverticolare e consecutiva peritonite. Tanto nel primo quanto nel secondo dei nostri casi si trovano tali condizioni predisponenti: nel primo il tubo mucoso, nel punto in cui abbandona il mantello muscolare, forma un'inginocchiatura che rappresenta un ostacolo al circolo interno; nel secondo, la mancanza di epitelio nella cavità

accessoria costituisce una condizione ancor più grave, perchè mantiene uno stato infiammatorio subacuto della sottilissima parete, la quale più facilmente, nell'acutizzazione del processo, può essere perforata.

CONCLUSIONI.

1. Per un processo infiammatorio dell'appendice si può avere rottura della muscolare e non della mucosa: allora un intero segmento del cilindro mucoso può fuoruscire attraverso la breccia della muscolare (osservazione I).

2. Perchè ciò avvenga sono necessarie le seguenti condizioni: contrattilità della tunica muscolare, integrità del cilindro mucoso, aumento di pressione interna, lassezza della submucosa.

3. Una perforazione completa può dare origine a una cavità accessoria, comunicante colla principale a guisa di falso diverticolo, priva di tunica muscolare, senza che l'epitelio ne rivesta la superficie interna (osservazione II).

4. Quest'anomalia è determinata da due fattori: perdita da parte dell'epitelio mucoso della sua normale attività proliferativa, e idrope grave del viscere, che mantiene dilatate sia la cavità centrale che l'accessoria.

5. Ambedue queste forme anatomo-patologiche rappresentano clinicamente, come i falsi diverticoli, delle condizioni predisponenti alle recidive e aggravanti l'esito loro.

BIBLIOGRAFIA.

ASCHOFF. *Ueber die Topographie der Wurmfortsatzentzündung*, Verhandl. der Deutschen pathol. Gesellsch., 1904, pag. 246.

VON BRUNN. *Ueber Divertikelbildung bei Appendicitis.* Beiträge zur klinischen Chirurgie, Bd. XLVI, Hft. I, pag. 67.

CAMERON. *Appendix schowing cystic dilatation and stricture.* Glasgow med. Journ., 1903, Bd. 60, pag. 423.

CORNING. *Retention cyst and diverticulum of the vermiform appendix.* Albany med. Annales, December 1905.

EDEL. *Ueber erworbene Darmdivertikel.* Virchow's Archiv., Bd. 138, 1904, pag. 347.

GRASER. *Ueber multiple falsche Darmdivertikel in der Flexura sigmoidea.* Münchener med. Wochenschrift, 1899, n. 22.

HANSEMANN. *Ueber die Entstehung falscher Darmdivertikel.* Virchow's Archiv., Bd. 144, 1896.

HEDINGER. *Kongenitale Divertikelbildung im Processus vermiformis.* Virchow's Archiv., Bd. 178, pag. 25, 1904.

KELNYAK. *A contribution of the pathology of the vermiformis appendix.* London, 1893, pag. 60 (citato da MERTENS).

LEJARS et MÉNÉTRIER. *Diverticules de l'appendice et appendicite diverticulaire.* Revue de chirurgie, n. 30, pag. 469, 1904.

LETULLE et WEINBERG. *Appendicites; recherches histopathologiques.* Arch. de sciences méd., 1897, pag. 360.

LORRAIN. *Appendicite chronique et anomalies de l'appendice.* Archives de médecine expérimentale et d'anatomie pathologique, novembre 1907.

MERTENS. *Falsche Divertikel der Flexura sigmoidea und der Processus vermiformis.* Mitteilungen aus den Grenzgebieten der Med. und Chir., 1902, Bd. IX, pag. 743.

MESLAY et PAUCHET. *Ectasie de l'appendice.* Gazette des Hôpitaux, 1901, n. 80.

MUNDT. *Ueber Veränderungen der Muskelwand des Wurmfortsatzes.* Orth'sche Festschrift, 1903, pag. 453.

POTHERAT. *Appendice avec diverticulum.* Bull. et mém. de la Soc. de chir., 1902.

SCHWEIZER. *Ueber Divertikelbildung bei Appendicitis.* Virchow's Archiv., 1906. CLXXXV, Heft 2, pag. 278.

SEELING. *Falsche diverticula of the vermiform appendix.* Annals of Surgery, Juli 1906.

WALTER. *Diverticule de l'appendice et kistes para-appendiculaire.* Bull. et mém. de la Soc. de chir., 1900, pag. 822.

II.

Istituto di Clinica Chirurgica della R. Università di Messina
diretto dal Prof. Gaspare D'Urso

Contributo clinico alla rachistovainizzazione

pel Dott. GALLETTA VINCENZO.

(*Cont. e fine, v. fasc. 1, 1908*).

Il Venus però osserva che se anche la mortalità immediata dell'analgesia spinale è forse ancora più alta di quella della narcosi, tuttavia i casi di morte, che si presentano dopo le operazioni, come conseguenza dell'analgesia, sono molto minori di quelli che s'avverano dopo la narcosi. E prima di tutto mancano completamente nell'anestesia spinale i casi di morte per bronchiti e polmoniti post-operative.

Egli si dichiara favorevole alla rachianestesia, alla quale predice una grande e sempre più diffusa sfera di attività, e dice che se ancor oggi molti ne siano scettici, essa guadagna tuttavia sempre nuovi partigiani, riducendo sempre più l'uso dell'anestesia incosciente, della quale non soltanto figura una concorrente fortunata, ma n'è addirittura superiore. e l'avvenire sempre più s'apre ad essa, col progresso della tecnica, e colla produzione di anestetici sempre meno tossici.

Fu studiata ancora la maniera di comportarsi della temperatura dopo l'anestesia lombare. Così hanno segnalato elevamenti più o meno accentuati Herescu, Caplescu colla stovaina semplice, Becker avendola associata all'epirenina, Milkò, Neugebauer, Hohmeier, Henking, Baisch, Hauber, ecc., pei cui dettagli rimandiamo al lavoro del Perez, in cui si possono leggere anche altri casi, riportati nella letteratura, con disturbi più o meno positivi.

Come indicazione per un'anestesia spinale sono generalmente ammessi: l' età avanzata, o specialmente gli stati di grande prostrazione, le malattie cardiache e polmonari, le quali o già direttamente controindicano la narcosi, o vi rappresentano in ogni caso un grave pericolo, l'arteriosclerosi, le malattie renali.

Secondo Kurzwelly, costituisce un'indicazione la tubercolosi sia locale, che generale, sia la latente, che l'occulta, le quali due ultime possono colla narcosi rendersi manifeste. Lo Slajmer invece s'astiene dal praticare la puntura lombare negli individui affetti da tubercolosi, per evitare l'estensione del processo od altri fatti metastatici; è ben nota in patologia generale la legge di Max Schüller, universalmente accettata. Il Marchesini però è d'accordo col Kurzwelly, o meglio, dice che un discreto numero d'individui tubercolosi sopportarono la rachianestesia senza manifestare in seguito complicazioni a carico delle meningi, ed aggiunge che molto maggior valore si debba attribuire a un fatto verificatosi realmente, anzichè ad una semplice considerazione che porta in suo favore solamente un'ipotesi. L'A. deve le sue osservazioni allo Schiassi, che gli permise di presenziare a moltissime operazioni, condotte col sussidio della rachianestesia, e di studiare diligentemente i malati nelle loro manifestazioni post-operative.

Anch'io posso affermare che nessuna conseguenza s'avverò a carico delle meningi nei varî ammalati di tubercolosi ossea, articolare, peritoneale e renale, ope-

rati dal prof. D'Urso, colla rachistovainizzazione, per cui l'ipotesi dello Slajmer sembra sempre più contraddetta dai fatti.

Come controindicazione figurano: l'età infantile, le malattie acute settiche o piemiche, soprattutto le malattie infettive, gli stati anormali del polso (Busse), le raccolte marciose, la sifilide al 1° e 2° stadio (Lindenstein), le malattie del sistema nervoso centrale (Jedlizka), le lesioni sospette del midollo spinale (Hohmeier), le notevoli obesità, a causa delle difficoltà tecniche (Busse).

Disparità di opinioni per la sua indicazione, esistono riguardo al diabete, all'alcoolismo, all'isteria ed alla nevrastenia. Wiener e De Graeuwe, come già dissi, ritengono indicata la rachianestesia per le due prime affezioni.

Dalle nostre osservazioni risulta che i soggetti nevrastenici od isterici non hanno generalmente risentito l'azione della stovaina, per cui la rachianestesia riuscì o incompleta, o addirittura fallita, onde si dovette ricorrere spesso al cloroformio. In tali casi, dunque, specie se trattasi di operazioni serie o dolorose, o lunghe, sembra meglio usare il cloroformio, anzichè la rachianestesia.

Per quel che riguarda l'alcoolismo, posso attestare che un alcoolista emerito, P... P..., di anni 47, abituato a bere giornalmente da 4 a 5 litri di vino forte, ebbe una pronta rachianestesia stovainica, della durata di circa ore una e un quarto, senza alcun disturbo nè immediato, nè tardivo. Egli fu operato d'ernia inguinale destra strozzata. La soluzione di stovaina era fresca, la dose usata fu di gm. 0.06.

L'esito dell'operazione fu la guarigione di 1ª. A me sembra che anche lo statodi gravidanza debba richiamare al proposito l'attenzione dagli osservatori, poichè è stato dimostrato che la stovaina agisce sull'utero eccitandone le contrazioni. E se il Varvaro nessuna conseguenza osservò in una gestante al 5° mese, in cui usò l'anestesia lombare stovainica, con questa stessa lo Chartier invece ebbe a constatare parto prematuro. Si badi quindi all'età della gravidanza, e a qualche altra controindicazione che il soggetto potrà presentare.

Neugebauer impiega l'anestesia spinale per la diagnosi e la terapia delle malattie dell'ano e del retto; egli riferisce d'aver osservato tre volte in casi d'ernia incarcerata, in cui aveva usato l'anestesia lombare per l'erniotomia, la riduzione spontanea delle ernie.

Dell'anestesia lombare la medicina interna si è finora avvalsa poco. Tillmann praticò in 5 casi di sciatica lo stiramento incruento del nervo, senza il benchè menomo dolore, grazie all'anestesia lombare. Un caso guarì completamente, 3 ricavarono un notevole miglioramento, mentre in uno i dolori ritornarono.

Lazarus impiegò l'anestesia lombare per rompere un'anchilosi blenorragica ad angolo retto del ginocchio, e l'usò pure per lo stiramento incruento dello sciatico, e inoltre per smorzare il dolore negli stati irritativi della sensibilità e della motilità, nei quali l'anestesia locale o gli altri analgesici non raggiungevano lo scopo, e nei quali la narcosi sarebbe stata rischiosa, come nelle tormentose crisi dei tabetici, nella sclerosi multipla, e infine in un caso di paraplegia dolorosa, dovuta a compressione del midollo spinale da un carcinoma delle vertebre. Lo stesso autore se ne servì come mezzo diagnostico, avendo potuto praticare un'esatta palpazione degli organi addominali dopo il rilasciamento dei muscoli della parete. Quest'ultima osservazione però non va d'accordo con quello che si è notato in questa Clinica, in cui non fu dato constatare un vero rilasciamento delle pareti addominali.

Lindenstein riuscì a dare ad un tabetico, nelle crisi dolorose, 4-5 ore di tregua.

Achard e Lauberg usarono la rachicocainizzazione nella lombagine cronica, nella sciatica, nell'*herpes zoster* delle regioni sottostanti al diaframma, nella tabe, e nella colica saturnina; degno di considerazione un caso d'*herpes zoster* dell' addome con violenti dolori, in cui ben 6 centigrammi di morfina non avevano approdato a nulla.

Wilms e Löhrer curarono colla rachianestesia le contratture isteriche, il primo cioè una gravissima contrattura isterica delle gambe, il secondo un piede equino-varo isterico.

Dalle suddette osservazioni risulta che le malattie del sistema nervoso centrale non dovrebbero costituire, come vorrebbe il Jedlizka, già citato, una vera e propria controindicazione per la rachianestesia.

I casi di mia osservazione sommano a 207. Essi vanno dal maggio 1906 al luglio or decorso, e possono venire aggruppati nella maniera seguente:

I. — *Affezioni dei comuni tegumenti.*

a) Un caso di sarcoma dell'aponevrosi d' involgimento della gamba destra, regione anteriore (asportazione).

b) Due casi di lipomi, uno sottocutaneo del perineo, e uno profondo, paraosteale, del volume della testa di un bambino, alla radice della coscia sinistra (asportazione).

c) Un caso di cisti dermoide della regione sacro-coccigea (estirpazione).

II. — *Ossa e articolazioni.*

a) Un caso di osteomielite tubercolare della tuberosità della tibia destra (scucchiaiamento e cauterizzazione).

b) Un caso di frattura esposta non consolidata del femore (sutura metallica e plastica ossea).

c) Un caso di necrosi da osteomielite acuta della tibia destra (sequestrectomia).

d) Un caso di ginocchio valgo (osteotomia lineare alla Mac-Ewen).

e) Un caso di piede equino-varo paralitico (resezione dell'astragalo; tenotomia, aponevrotomia, tenoplastica del tendine di Achille e innesto tendineo sul lungo peroneo).

f) Due casi di progredita tubercolosi del ginocchio (amputazione della coscia).

g) Un caso di gonoartrite deformante e proliferante del ginocchio destro allo stadio iniziale (asportazione di tutte le formazioni ossee sull'interlinea articolare; regolarizzazione col coltello da ossa e collo scalpello delle superfici articolari diventate rugose, irregolari).

III. — *Vasi sanguigni.*

a) Quattro casi di varici degli arti inferiori (operazione di Trendlenburg, asportazione dei gruppi di vene varicose).

IV. — *Ghiandole linfatiche.*

a) Adeniti tubercolari multiple della fossa iliaca interna sinistra suppurate, con tragitti fistolosi (raschiamento).

b) Due casi d'adenite inguinale suppurativa sub-acuta di sinistra (estirpazione dei gangli).

V. — *Apparato urinario.*

a) Quattro nefrectomie: una per idronefrosi destra da stenosi congenita dell'imbocco pelvico dell'uretere; due per pionefrosi calcolosa del rene destro; una per tubercolosi del rene destro.

b) Una nefrotomia per pielo-nefrite ascendente.

c) Una capsulotomia per nefralgia ematurica.

d) Due nefropessie per rene mobile di destra.

e) Undici epicistotomie, di cui dieci per calcolosi, ed una per papilloma vescicale.

f) Una uretrotomia esterna per restringimento uretrale.

g) Un caso di fistola vescicale soprapubica (recentazione e sutura della vescica).

h) Due casi di fistola vescico-vaginale (recentazione e sutura).

i) Un caso di fistola vescico-vaginale e retto-vaginale (cura radicale in 2 tempi).

VI. — *Organi genitali.*

a) Quattro casi di varicocele (cura radicale alla Durante).

b) Tre emicastrazioni: una per tubercolosi, una per neoplasma del testicolo, una per pachivaginalite cronica destra, con atrofia del testicolo.

c) Due casi d'idrocele (cura radicale alla Bergmann).

d) Un caso d'elefantiasi del grande labbro sinistro (asportazione).

e) Sei casi di prolasso uterino di 2° e 3° grado (colporrafia anteriore e posteriore perineoplastica, e in un caso anche amputazione del collo).

f) Due casi di carcinoma uterino nei quali fu praticato in uno l'isterectomia vaginale, nell'altro intervento palliativo soltanto, per diffusione alla vescica.

VII. — *Addome.*

Furono eseguite 24 laparotomie per le seguenti affezioni:

a) due casi di parametrite con retro-versione e latero-versione sinistra, e annessite doppia l'uno, che richiese l'isterectomia totale, e l'ovariectomia destra; di annessite destra con parametrite, retro-versione e latero-versione sinistra l'altro, che richiese l'isterectomia totale e l'ovariectomia destra.

b) quattro casi d'appendicite, tre operati di appendicectomia a freddo; uno operato di apertura d'ascesso periappendicolare.

c) un caso di carcinoma uterino e cisti del legamento largo (asportazione della cisti, operazione palliativa sulla massa carcinomatosa del collo). Non si procedette contemporaneamente alla isterectomia addominale, come era nel programma dell'atto operativo, perchè essendo fallita la rachianestesia si è dovuto ricorrere alla cloronarcosi, la quale procedette con difficoltà e incidenti, e l'inferma aveva vizio organico della mitrale;

d) due casi di peritonite tubercolare.

e) un caso di fistola biliare (colecistectomia).

f) nove casi di affezioni gastriche, in cui si praticarono sette gastro-enterostomie, una pilorectomia, ed un'estesa resezione gastrica completate entrambe con la gastroenterostomia (Billrot II).

g) due casi di cisti ovariche, delle quali una dermoide (ovariectomia).

h) tre casi di fibromioma uterino (isterectomia addominale).

i) un caso di papilloma infettante dell'ovaio destro, e cisti uniloculare dell'ovaio sinistro (asportazione del tumore e dei suoi trapianti, asportazione della cisti).

VIII. — *Ano e retto.*

a) Undici casi d'emorroidi (escissione dei bottoni col termocauterio; termocauterizzazioni puntiformi).

b) Due casi di ragadi anali (divulsione dello sfintere.

c) Un caso di fistola anale tubercolare (incisione e cauterizzazione).

IX. — *Ernie.*

a) Ernie inguinali d'un sol lato n. 71, di cui una strozzata richiese la resezione intestinale (cure radicali).

b) Ernie inguinali doppie n. 23 (cure radicali).

c) Ernie crurali n. 5, una delle quali, strozzata, richiese la resezione intestinale.

d) Ernie ombelicali n. 2.

Il metodo operativo, praticato, fu sempre quello di Bassini per l'ernie inguinali, quello di Bassini e di Ruggi per le crurali, quello di Durante-Gersuny per le ombelicali; in un caso d'ernia inguinale con idrocele della vaginale s'associò la cura alla Bergmann all'operazione di Bassini.

La dose di stovaina, da noi impiegata, fu in pochi casi di gm. 0.04; in generale di gm. 0.05, 0.06, in qualche caso di 0.07, che non furono mai sorpassati.

In 23 casi la soluzione d'essa fu fatta in soluzione fisiologica semplice; in 164 coll'aggiunta d'acido lattico in ragione di gm. 0.002 per cmc., in 27 di gm. 0.0015.

In circa un terzo dei casi l'iniezione endorachidea di stovaina fu fatta precedere o seguire da una ipodermica di gm. 0.01 di morfina; qualche volta questa fu usata durante l'anestesia, quand'era incompleta, o di breve durata.

Nessuna influenza apprezzabile sull'anestesia stovainica ci fu dato rilevare dall'uso della morfina.

La posizione data ai malati, fu quella seduta col tronco inclinato in avanti, e lievemente deviato dal lato opposto a quello in cui si praticava la puntura, che fu sempre laterale, ed eseguita fra la 3ª e 4ª vertebra lombare, cioè un'apofisi spinosa al di sopra d'una linea trasversale, passante per le creste iliache.

L'asepsi del malato e di tutto il materiale occorrente fu sempre scrupolosa; le fialette sterili e chiuse alla lampada contenenti le soluzioni di stovaina, furono preparate sempre nella stessa Clinica.

La quantità di liquido cefalo-rachidiano, fatto fuoriuscire, variò da 20 a 30 gocce d'ordinario, sino a 3, 5, raramente 6, 7, 8 cmc. Esso in molti casi fuoriuscì a gocce, più o meno lentamente, ma in varî altri ora a getto fortissimo, ora a dirittura a zampillo, anche in vecchi. Penetrato l'ago nel sacco durale, quasi sempre il liquido venne fuori; qualche volta però si dovette praticare una lieve aspirazione colla stessa siringa, adibita all'iniezione della stovaina; qualche altra si dovette ritirare l'ago, il cui lume si vide ostruito da un turacciolino, costituito da coagulo.

Quante volte il liquido cefalo rachidiano si presentò commisto a sangue, s'aspettò che diventasse limpidissimo, prima d'iniettare la soluzione di stovaina, e ciò sia per evitare che l'anestesico in presenza del sangue avesse perduto le sue qualità, sia per evitare che il sangue medesimo avesse potuto accendere un processo meningitico.

Fu potuto notare qualche volta che, nell'atto di spingere la soluzione anestesica nel sacco durale, fuoriuscì da questo nel corpo di tromba della siringa del liquido cefalo rachidiano, che, mescolatosi colla soluzione, la rese leggermente torbida. La siringa e l'ago, prima d'essere usati, furono sempre scrupolosamente sterilizzati, facendoli bollire in acqua semplice, e non, per ragioni ovvie, nella soluzione di carbonato di soda, e, subito prima dell'uso, lavati colla stessa soluzione di stovaina da iniettare.

L'età dei pazienti variò da un minimo di 11, a un massimo di 82 anni.

L'introduzione dell'ago fu generalmente facile, qualche volta difficile, eccezionalmente impossibile, specie in persone d'età avanzata, per la durezza dei ligamenti, o in quelle che, facilmente agitandosi, facevano perdere i rapporti fra le vertebre.

Le prime sensazioni che i malati provarono, dopo l'introduzione della soluzione stovainica nel sacco durale, furono in massima parte di formicolìo, spessissimo ad ambo i piedi, altre volte prima al sinistro e poi al destro, formicolìo che in singoli casi s'arrestò ai piedi, o alle gambe, ma abitualmente in pochi minuti invase le cosce, gl'inguini, e non raramente l'addome, sin presso alla cicatrice ombelicale.

Altre volte, invece di formicolio, fu provato senso di calore più o meno intenso, oppure di formicolìo e calore insieme; in un solo caso senso fugace di formicolìo alle palme d'ambo le mani.

L'anestesia, o più propriamente, l'analgesia si è ottenuta dopo 5-6 minuti; in pochi dopo 12-20; in varî casi dopo un sol minuto, o due, o tre.

Essa è mancata tre volte in 23 casi, nei quali s'adoperò la semplice soluzione di stovaina in liquido fisiologico, cioè il 13 %; dodici volte in 164 casi, nei quali alla soluzione s'aggiunse acido lattico in proporzione di due mmgm. per cmc., e cioè il 7.13 %; quattro volte su 19, in cui l'acido lattico fu ridotto a mmgm. 1 ½ per cmc., cioè il 21 %. Ne risulta così, chiaramente, la superiorità della soluzione di stovaina acidificata con acido lattico in ragione di due mmgm. per cmc. sulle rimanenti.

Per le gastroenterostomie bisogna notare che in due casi, dopo l'iniezione di stovaina, si passò sin dal principio dell'operazione al cloroformio, perchè l'analgesia stovainica si era arrestata a livello dell'ombellico.

In un caso, in cui si praticò inoltre la pilorectomia, solo verso la fine dell'operazione si ricorse alla somministrazione del cloroformio, del quale furono sufficienti allo scopo appena 10 a 15 cmc.

Per le nefrectomie solo in un caso di operazione lunga e indaginosa (pionefrosi con fortissima perinefrite fibrosa) si ricorse al cloroformio, anche qui verso la fine dell'operazione.

Il livello della zona anestesica s'arrestò generalmente alla cicatrice ombelicale, in varî casi sino a due, tre dita trasverse in su; in pochissimi sino al capezzolo delle mammelle; in alcuni casi fu alle regioni inguinali, ed a varia altezza di queste, per cui gli operati all'inguine sentivano per esempio: dolore all'angolo superiore, o nel terzo, o metà superiore della ferita, e nulla nel resto.

Nei casi d'analgesia lenta, in cui l'operazione si cominciava sollecitamente, perchè la si prevedeva di lunga durata, gl'infermi provavano dapprima del dolore, ma a tempo debito ogni sensazione d'esso svaniva.

Dalla zona analgesica non si passava mai, secondo le mie osservazioni, d'un colpo alla sensibilità normale, ma gradatamente, attraverso una zona d'ipoalgesia, la cui estensione era varia da due, tre, quattro dita trasverse, e che, secondo la varia sensibilità dei malati, era utilizzabile, permettendo di operare più o meno bene nell'ambito d'essa.

Tale mia osservazione è d'accordo con quella del Rabourdin, il solo che ne parla, e fu eseguita da me molto tempo prima della pubblicazione del lavoro di lui.

L'analgesia e la paraplegia m'è sembrato in molti casi essersi effettuate contemporaneamente; in alcuni altri l'anestesia avere preceduto di poco la paralisi motrice;

qualche altra volta l'analgesia comparve, a motilità perfettamente integra, ma fu fugace; altre volte, anche a paraplegia stabilita, la sensibilità non scomparve, del tutto.

Quest'ultima evenienza fu facilmente riscontrata nei soggetti ipersensibili, nevrastenici o isterici, i quali più frequentemente accusarono senso di bruciore, specie quando sulla ferita si versava siero jodato.

Nelle operazioni sull'addome varî malati percepirono lo stiramento dei visceri; e gli affetti da peritonite tubercolare, risentirono spesso dolore al toccamento del peritoneo parietale.

In tutt'i casi studiai minutamente e specificamente il modo di comportarsi delle varie sensibilità, e trovai abolizione della dolorifica, della termica e della barica, e permanenza invece della sola tattile, sicchè più che d'*anestesia*, si deve parlare più propriamente d'*analgesia stovainica*.

Tali mie osservazioni inoltre fan chiaramente vedere come la stovaina, agendo, apporta *dissociazione della sensibilità*.

In molti degl'individui ipersensibili suddetti s'è potuto notare *dolore immaginario*. Essi dicevano di sentir dolore, credendo già cominciata l'operazione, quando ancora realmente non l'era; e non accusavano poi più nulla, quando l'atto operativo era cominciato, ma prima si era loro applicata la maschera, in atto di cloroformizzarli.

Quei malati nei quali, per la lunghezza dell'operazione, non fu sufficiente la durata dell'analgesia stovainica, quando già avevano risentito bene questa, ebbero bisogno di poco cloroformio, e la cloroformizzazione procedette eccellentemente; tutt' il contrario accadde invece in coloro ch'erano stati più o meno refrattari alla stovaina.

Parecchie volte la paralisi cominciò prima o al piede o a tutto l'arto inferiore sinistro.

La durata dell'analgesia e paraplegia da stovaina variò da mezz'ora a due, due ore e mezzo massimo in qualche caso; in media da 40 a 50 minuti; in un sol caso durò cinque minuti, e fu appunto uno di quelli nei quali si usò la soluzione di stovaina con mmgm. 1 ½ d'acido lattico per cmc., e in cui la motilità degli arti inferiori continuò a mantenersi normale.

Da canto mio non ho trovato rilevabile rapporto tra gli effetti, compresi i disturbi, dell'anestesico, e la quantità di liquido cefalo-rachidiano che venne fuori colla rachicentesi, nè colla sua maniera di fuoriuscire, nè col suo grado d'alcalescenza che determinai in molti casi per un altro mio lavoro. Io perciò non ho potuto confermare colle mie osservazioni quella del Dönitz, dell' Hohmeier e di altri, che cioè, per avere ottima anestesia, bisogna che il liquido cefalo-rachidiano fuoriesca a getto, ovvero con rapido gocciolio; che se scorre stentatamente, a gocce, spesso l'anestesia o è incompleta, o unilaterale.

Tutto ciò, secondo costoro, avverrebbe perchè nel primo caso l'ago penetra nella così detta cisterna terminale, nel secondo invece fra i nervi dell'una o dell'altra metà della coda. Se così veramente fosse, i casi incompleti o falliti dovrebbero presentarsi con maggior frequenza di quel che realmente non succede.

Altra cosa invece è per quel che riguarda l'età della soluzione di stovaina impiegata.

Dalle nostre osservazioni di fatti ci è risultato, che le soluzioni fresche di stovaina, oltre ad aver dato più sicuro successo, non dettero affatto o meno frequenti e meno notevoli disturbi delle soluzioni di vecchia data. Queste fallirono più spesso,

e quando agirono, più facilmente dettero luogo ai disturbi che saranno in seguito descritti, per cui nella rachistovainizzazione è bene badare all'età delle soluzioni da iniettare, e il Penkert di fatti, come già dissi, suole adoperare preparati freschi e limpidi.

La posizione alla Trendlenburg, quando fu usata per ragioni di tecnica, non produsse nè maggiore estensione dell'anestesia, nè più facile o maggiore insorgenza di disturbi.

Lo studio dei *riflessi tendinei e cutanei* fece rilevare ch'essi erano aboliti durante l'analgesia e la paraplegia; dimostrò che essi ritornavano, col ritorno della sensibilità e della motilità. Qualche volta però, malgrado il ritorno di queste, i riflessi, specie quello del ginocchio, continuavano a rimanere aboliti.

Il polso ed il respiro si mantennero normali, eccetto in alcuni casi che saranno esposti più giù. Della temperatura dirò fra non molto.

L'esame delle urine di parecchi infermi, fatto da poche ore sino a 5-6 giorni dopo la rachistovainizzazione, non permise di rilevare mai nè albuminuria, nè cilindruria, eccetto in un solo caso, in cui furono notate lievissime tracce di albumina per soli tre giorni, e che formerà in seguito oggetto di speciale considerazione.

Nessun fatto nuovo, nè aggravamenti di preesistenti disturbi renali furono notati negli individui operati di pietra o ai reni. Questo risultato negativo non c'invogliò a ripetere le ricerche sperimentali del Piquand e Dreyfus.

Mai disturbi del retto. Riguardo alla vescica spesso fu dovuto ricorrere al cateterismo per qualche giorno dopo l'operazione, e solo in rari casi s'è osservata persistenza della paresi vescicale per 11-12 giorni.

Ed ora ecco l'esposizione dei disturbi immediati e tardivi, e della maniera di comportarsi del polso e del respiro nei seguenti rachistovainizzati:

Caso I. — L... R... N..., di anni 24. Epiplocele inguinale sinistro; cura radicale. Stovaina cgm. 6; liquido cefalo-rachidiano fuoruscito gocce 20. Soggetto eretistico; analgesia incompleta. Dopo mezz'ora dalla rachistovainizzazione, pulsazioni 40 al min. pr.; vomito ripetuto di materiale bilioso, durante e dopo stiramento del grande epiploon. Dopo un'ora il polso continuava ancora lento, tardo, debole a 42 battute al minuto primo, finchè, lentamente ritornò al normale dopo alcune ore.

Caso II. — F... N..., di anni 61. Ernia inguinale destra; cura radicale. Liquido cefalo-rachidiano gocce 30. Stovaina cgm. 6. Dopo 10 minuti, pallore marcato del viso, che io soglio designare col nome di *facies stovainica*, tanto è caratteristico tutte le volte che s'avvera; giramento di capo, senso di vertigine, lieve difficoltà di respiro; sudori freddi profusi. Polso piccolo, compressibile, raro, a 44 pulsazioni al min. pr. Una siringa Pravaz d'olio canforato. Dopo dieci minuti i suddetti disturbi svanirono. Polso 58, discretamente pieno e forte.

Caso III. — M... D..., di anni 28. Ernia inguinale destra, cura radicale. Liquido cefalo-rachidiano poche gocce stentate. Stovaina cgm. 6. Dopo l'iniezione lieve *facies stovainica*, ma nessun disturbo subbiettivo; polso 52; qualche fugace accenno a vomito. Dopo 24 minuti polso piccolo, compressibile, tardo, lento a 50 pulsazioni al min. pr. Una iniezione di caffeina.

Caso IV. — B... G..., di anni 35. Parametrite con retroversione sinistra; annessite doppia. Isterectomia totale ed ovariectomia destra. Liquido cefalo-rachidiano gocce 20. Stovaina cgm. 6. Allo stiramento del peritoneo il polso si fece piccolo, depressibile, molto tardo e lento, a 26 battute al min. pr.; non *facies*, nè vomito, od altro. A brevi intervalli due iniezioni d'olio canforato, dopo le quali il polso ridiventa buono a 66 battute al min. pr.

Caso V. — C... P..., di anni 59. Lipoma profondo della radice della coscia sinistra; estirpazione. Liquido cefalo-rachidiano gocce 30. Stovaina cgm. 6. Dopo dieci minuti senso di vertigine di breve durata. Una iniezione di caffeina.

Caso VI. — R... G..., di anni 23. Fistola prostato-perineale, da prostatotomia per ascesso prostatico. Incisione della parete rettale per tutta l'estensione della fistola. Liquido cefalo-rachidiano gocce 25. Stovaina cgm. 6. Dopo 20 minuti marcata *facies* stovainica; polso piccolo. Una iniezione di caffeina fa rientrare tutto in ordine.

Caso VII. — P... N..., di anni 41. Calcolo vescicale; epicistotomia. Liquido cefalo-rachidiano gocce 30. Stovaina cgm. 6. Subito dopo l'iniezione marcata *facies*; polso discreto; lieve giramento di capo; accenno a vomito.

Caso VIII. — P... G..., di anni 48. Ernia inguinale doppia; cura radicale. Liquido cefalo rachidiano gocce 15, a stillicidio stentato. Dopo 5 minuti intensa *facies*; dopo altri 5 giramento di capo; obnubilamento di vista; propensione a vomito; sudori freddi abbondanti. Polso piccolo, lento, tardo. Dopo mezz'ora vomito ripetuto di sostanze biliose. Iniezioni di caffeina e d'olio canforato. L'analgesia si effettuò tardamente, dopo 15 minuti, e durò ore 1 ¼, senza però essere stata perfetta.

Caso IX. — S... S..., di anni 21. Ernia inguinale destra; cura radicale. Liquido cefalo-rachidiano gocce 25. Stovaina cgm. 5. Dopo 10 minuti *facies* stovainica; dopo altri 10 polso piccolo, lento, tardo a 50 battute al min. pr., e qualche irregolarità, che crebbe dopo altri pochi minuti; pulsazioni 48.

Caso X. — C... P..., di anni 61. Calcolo vescicale; epicistotomia. Liquido cefalo-rachidiano gocce 20. Stovaina cgm. 5. Dopo 5 minuti *facies* stovainica e polso con accenno a qualche fugace irregolarità.

Caso XI. — G... A..., di anni 53. Ernia inguinale destra; cura radicale. Liquido cefalo-rachidiano gocce 40. Stovaina cgm. 5. Dopo dieci minuti passeggero giramento di capo, e propensione a vomito. Polso a 100 battute al min. pr.

Caso XII. — M... G..., di anni 31. Ernia inguinale destra; cura radicale. Liquido cefalo-rachidiano gocce 40. Stovaina cgm. 6. Dopo 10 minuti marcata *facies* stovainica, e più tardi lieve cianosi delle prolabia. Polso piccolo, depressibile, a 60 battute al min. pr. Iniezione di caffeina.

Caso XIII. — M... F..., di anni 66. Stenosi pilorica benigna; gastroenterostomia. Liquido cefalo-rachidiano gocce 20. Stovaina cgm. 6. Dopo 5 minuti accenno a *facies*; polso piccolo, tardo, 56 al minuto per breve tempo.

Caso XIV. — R... S..., di anni 56. Ernia inguinale destra; cura radicale. Liquido cefalo-rachidiano gocce 30. Stovaina cgm. 6. Dopo 20 minuti fugace senso di vertigine, e propensione a vomito; lieve *facies*. Polso tardo, lento, a 50 battute al min. pr., ma ritmico e valido. Sudori scarsi.

Caso XV. — T... F..., di anni 38. Ernia inguinale destra; cura radicale. Liquido cefalo-rachidiano cmc. 3. Stovaina cgm. 5. Dopo 10 minuti polso raro, tardo, con qualche irregolarità, ma discretamente valido; *facies* stovainica; scarsi sudori freddi Dopo altri 10 minuti il polso ritornò normale, a 80 battute al min. pr.

Caso XVI. — L.... M...., di anni 40. Fistola vescico-vaginale e retto-vaginale; operazione radicale in due tempi. Liquido cefalo-rachidiano gocce 30. Stovaina cgm. 6. Al secondo intervento, fatto alle ore 11 ½, dopo poco più di due mesi dal primo, fatto nelle ore pomeridiane, e nel quale non insorse disturbo di sorta, l'inferma, dopo la rachistovainizzazione presentò: cefalea diffusa, più intensa di notte che di giorno, e stordimento; senso di martellamento alle orecchie, più a destra che a sinistra; formicolìo agli arti inferiori della durata d'una diecina di minuti, vomito ripetentesi 3-4 volte al giorno per circa 13 giorni, una volta con emissioni d'ascaridi; dolori alla nuca e alle spalle. Tali disturbi, diminuendo un po' alla volta, finirono dopo 18 giorni.

Caso XVII. — F.... F...., d'anni 51. Epiplocele crurale destro; cura radicale. Liquido cefalo-rachidiano, gocce 40. Stovaina, cgm. 6. Dopo 15 minuti *facies* stovainica; senso di sfinimento, polso piccolo, depressibile, lento, tardo a 54 al min. pr.; conati di vomito. Iniezioni d'olio canforato e di caffeina.

Caso XVIII. — L.... F.... P...., d'anni 52. Stenosi pilorica benigna, gastroectasia; gastroenterostomia. Liquido cefalo-rachidiano, cmc. 8. Stovaina, cgm. 6. Dopo 20 minuti *facies* stovainica, senso di sfinimento, polso piccolo, compressibile. Iniezioni d'olio canforato e di caffeina.

Caso XIX. - M.... D...., d'anni 46. Prolasso uterino, colporrafia anteriore e posteriore, perineorrafia, amputazione del collo. Liquido cefalo-rachidiano, cmc. 5. Stovaina, cgm. 5. Per due giorni vomito ed intensa cefalea, che diminuisce dopo altri due: mialgie alla nuca, alle spalle, agli arti superiori, con fugace senso d'intormentimento; nulla agli arti inferiori. Dopo 10 giorni scomparsa completa di questi disturbi.

Caso XX. — B.... G...., d'anni 40. Varicocele sinistro; operazione radicale col metodo Durante. Liquido cefalo-rachidiano, cmc. 7. Stovaina, cgm. 5. Continuò per tre giorni la paraplegia: al quarto cominciò a sparire all'arto destro, dove si notò sensibilità e riflessi cutanei normali; il rotuleo assente. Al sesto giorno comincia a diminuire la monoparaplegia sinistra, all'ottavo scompare, al nono l'infermo esce dalla Clinica accusando solamente un lievissimo dolore lungo la gamba sinistra, dal cavo del poplite al polpaccio.

Dopo 11 giorni dacchè era uscito, il B... fece ritorno in Clinica pel forte aumento del dolore al polpaccio, per cui non può camminare, e vi rimase ricoverato per una diecina di giorni, dopo i quali esce completamente guarito. Urina normale, come pure le varie sensibilità. Riflessi tendinei normali ad ambo gli arti inferiori; dei cutanei soltanto il plantare del piede destro pare un po' diminuito. Temperatura fisiologica.

Caso XXI. — S.... G...., d'anni 60. Ernia inguinale obliqua interna destra, cura radicale. Liquido cefalo-rachidiano, cmc. 7. Stovaina, cgm. 6. Dopo mezz'ora, vomito, *facies* stovainica, sudori abbondanti freddi; polso lento, tardo, a 48 battute al min. pr. Iniezione di caffeina.

Caso XXII. — R.... O...., di anni 49. Laparocele inguinale doppio, cura radicale da ambo i lati. Liquido cefalo-rachidiano, gocce 20. Stovaina, cgm. 6. Forti dolori ventrali e propensione a vomito per circa tre giorni.

Caso XXIII. — G.... C...., d'anni 40. Ernia inguinale diretta sinistra, cura radicale. Liquido cefalo-rachidiano, gocce 30. Stovaina, cgm. 5. Dopo 5 minuti *facies* stovainica, senso di svenimento e propensione a vomito. Polso lento, tardo, ma ritmico a 46 al min. pr.; dopo qualche minuto vomito di liquido gialliccio. Iniezione di caffeina. Dopo pochi minuti, scomparsa dei disturbi. Polso buono, a 74 al min. pr.

Caso XXIV. — G.... L...., d'anni 59. Ernia inguino-crurale destra, laparocele inguinale sinistro; cura radicale. Stovaina, cgm. 6. Durante l'anestesia stovainica nessun inconveniente. La sera dell'operazione la temperatura fu di 37°.2, il giorno appresso 37°.4, 37°.2. e poi sempre normale. Nel G.... nulla d'ereditario. Dodici anni prima malaria. Urine completamente normali.

Dopo circa sei giorni dall'operazione, e propriamente la sera del 28 giugno, alle ore 22, sentito forte bisogno d'andare di corpo, lo soddisfece a letto stesso, in una pala; ma aveva appena finito, che fu bruscamente preso da intensissimo affanno, da contrazione dei muscoli della faccia e della lingua, e in breve tempo spirò.

L'autopsia, praticata dal professore d'anatomia patologica, fece rilevare: lieve edema cerebrale, intensissimo edema polmonare al lobo superiore sinistro, lieve nel resto dei polmoni. Cuore flaccido per degenerazione grassa e dilatazione *in toto* Lieve ateromasia aortica. Fegato d'aspetto normale, con soltanto alcune isole di degenerazione grassa. Tumore cronico di milza. Reni alquanto aumentati di volume, capsula ben staccabile; alla superficie di taglio notevolissima congestione, sia della sostanza corticale che della midollare. Vene femorali ed epigastriche normali; le regioni operate avviate alla guarigione *per primam;* peritoneo normale.

Come si disse, quest'infermo, il giorno appresso all'operazione, e per altri due soli di seguito, presentò lievissima albuminuria, che cessò completamente, ritornando l'urina normale come prima dell'operazione. Il sedimento ottenuto con la centrifugazione non lasciò scorgere che abbondanti cristalli d'acido urico, e numerosi spermatozoi.

Caso XXV. — S.... M...., di anni 60. Calcolosi vescicale, epicistotomia. Penetrato certamente con l'ago-cannula nel sacco durale, non ne fuoriuscì alcuna goccia di liquido cefalo-rachidiano. Si passò al cloroformio, e la narcosi procedette benissimo. Malgrado il mancato impiego della stovaina, l'infermo presentò per due giorni monoparaparesi dell'arto inferiore destro, che diminuì al terzo giorno e scomparve al quarto.

Caso XXVI. — F.... P...., d'anni 40. Ernia inguinale sinistra, cura radicale. Liquido cefalo-rachidiano, gocce 30. Stovaina, cgm. 6. Dopo 13 giorni, appena leva-

tosi dal letto, accusò giramento di capo e forte cefalea diffusa, che gli faceva sembrare d'esser preso a colpi di mazza. Queste molestie scomparvero dopo 4 giorni di riposo a letto.

Caso XXVII. — F.... R...., d'anni 50. Papilloma infettante dell'ovaio destro, cisti uniloculare del sinistro, asportazione del tumore e dei suoi trapianti, asportazione della cisti. Liquido cefalo-rachidiano, gocce 30. Stovaina, cgm. 6 con mmg. 1 $^1/_2$ d'acido lattico per cmc. Analgesia incompleta e di breve durata. Subito dopo l'operazione lievissima cefalea, che divenne però violenta e diffusa dopo 8 giorni, accompagnata da dolori alle spalle ed alla nuca. Tali disturbi aumentano nella stazione eretta, e ad essi si uniscono senso di vertigine e propensione a vomito. L'inferma asserisce di non potersi reggere all'impiedi, e che cadrebbe, se lasciata a sè sola.

Tali sofferenze durarono 8 giorni.

Riguardo alla maniera di comportarsi della temperatura nei rachistovainizzati, notai in parecchi infermi temperature di 37°.5, 38°, 38°.5, rarissimamente di 39°.2, 39°.5 ora il giorno stesso dell'operazione, ora uno, due, tre, qualche volta sei dopo; la loro durata fu abitualmente di uno o due giorni; le lievi anche di cinque.

La temperatura, in tali casi, non era riferibile nè a cause intestinali, nè al decorso della ferita operatoria.

Considerazioni.

Da tutto quello che ho già esposto, sorgono varie considerazioni.

Riguardo alla soluzione di stovaina, appare chiaramente che la migliore è stata quella acidificata con acido lattico in ragione di mgm. 2 per cmc.; meno adatta quella di mgm. 1 $^1/_2$, e meno ancora quella con semplice soluzione fisiologica.

Tuttavia non credo possa dirsi con sicurezza il perchè della superiorità delle soluzioni debolmente acide, malgrado le ricerche *in vitro* del Varvaro e dello Sleiter, da me stesso controllate e trovate esatte.

Il grado d'alcalescenza del liquido cefalo-rachidiano non ha, secondo le mie osservazioni, grande importanza per la riuscita dell'anestesia. Questa di fatti mancò o fu incompleta in qualcuno dei casi operati nelle ore pomeridiane, in cui fu costatata debole alcalescenza del liquido cefalo-rachidiano; e nei casi delle ore antimeridiane la riuscita o non dell'analgesia fu affatto indipendente dal vario grado di alcalescenza del liquido suddetto.

Sotto questo riguardo io son d'accordo col Perez, nell'assegnare cioè la maggior importanza all'*idiosincrasia* dell'individuo, e, in appoggio a ciò, credo degnissimo di nota il seguente caso:

N..... P....., di anni 35, affetto da ernia inguinale doppia. Fu operato in due sedute. Nella prima s'iniettarono nello spazio sotto-aracnoidale gm. 0.06 di stovaina, sciolta nell'abituale soluzione acidificata, la di cui preparazione datava da due mesi e mezzo circa; gli effetti furono nulli.

Alla distanza di due mesi l'infermo fu operato dall'altro lato, previa iniezione di gm. 0.06 di stovaina, sciolta come al solito; la soluzione datava da appena 4 giorni, e anche questa seconda volta non si ottenne alcun effetto. Entrambi gli atti operatori furono eseguiti tra le 9 e le 10 antimeridiane; di liquido cefalo-rachidiano, che fuoriusciva con buon getto, se ne fece scorrere da 25 a 30 gocce per ogni volta.

Questo caso dimostra nell'individuo refrattarietà non solo all'azione anestetica, ma anche al potere tossico della stovaina.

E' dunque alla suscettibilità del soggetto che forse deve sempre attribuirsi la diversità dei risultati, sin'ora ottenuti. Credo anzi che per la stovaina, come per

gli altri anestesici, bisogna distinguere nell'individuo una ricettività all'azione anestetica da un'altra all'azione tossica, potendosi avverare la prima indipendentemente dalla seconda e viceversa. Dalla mia casistica infatti si può ben rilevare che anche in casi incompleti dal lato anestesico, insorsero fenomeni tossici.

Il caso XXV ci dimostra pure che alla semplice introduzione dell'ago nel sacco durale, senza fuoriuscita di liquido cefalo-rachidiano, possono seguire lievi disturbi di motilità. Esso dimostra che la tecnica della rachistovainizzazione deve essere delle più corrette e delle più prudenti, giacchè o un lieve versamento di sangue o la puntura di uno dei cordoni della cauda equina può dare dei disturbi, per quanto transitori, di conducibilità nervosa. A maggior ragione quando il chirurgo, trovando difficoltà in uno spazio, si ostina nella rachistovainizzazione, e si decide a pungere in uno spazio interspinoso soprastante possono temersi, come nel caso riferito dal Mingazzini, lesioni più o meno persistenti.

Dai fatti osservati di paralisi motrice e sensitiva bisogna ammettere che la stovaina agisce sia sulle radici anteriori, che posteriori, e con varie modalità.

Un fatto degno di nota credo sia quello da me osservato, della persistente mancanza cioè dei riflessi, a sensibilità e motilità già ritornate normali. Nei casi, nei quali esso s'è verificato, si deve pensare che gli archi riflessi continuavano a rimanere sotto l'azione dell'anestesico, quando già le altre parti se n'erano liberate.

E' superfluo ricordare che l'odierna morfologia del midollo dimostra che gli stessi nevroni delle radici posteriori, in quanto colle loro fibrille collaterali si mettono in rapporto colle cellule delle radici anteriori, funzionano da *eccito-motori*, e costituiscono gli *archi riflessi spinali;* in quanto colle loro fibre assiali ascendono fino all'encefalo, funzionano da *fibre sensitive* e *sensoriali*, e costituiscono gli *archi riflessi cerebrali*.

Il caso dello Steinthal, ed il mio, in persona di L..... M..... (osservazione XVI), credo che dovrebbero avvisare a domandarsi se nello stesso soggetto, sensibile all'azione della stovaina o di altri preparati, si possa impunemente per più volte usare lo stesso o diversi anestesici.

Nei due casi suddetti non può dirsi se si sia trattato di speciale ricettività di essi, o di lenta eliminazione dell'alcaloide per cui nell'organismo è avvenuta sommazione di dose, oppure se piuttosto è accaduta sommazione dell'azione farmacologica.

Riguardo alle ricerche sulla maniera di comportarsi della temperatura nei rachistovainizzati operati, dico subito che, così come furono finora condotte, non mi sembrano esatte. Io son d'accordo col Perez nel dire che non si possono stabilire con precisione in un operato, quanto, per la temperatura che presenta, c'entri la stovaina o l'operazione in sè e per sè, sapendo che non sono rare le puntate febbrili, o le temperature a dirittura più o meno elevate negli operati sotto l'azione di altri mezzi di narcosi.

Credo piuttosto che uno studio possibilmente esatto della temperatura potrà farsi soltanto nei rachistovainizzati a scopo medico.

L'elevamento della temperatura e la cefalea son ritenuti come l'espressione clinica d'un leggero processo irritativo, e di modificazioni reattive e di tensione delle meningi. Il Ravault e l'Ambourg hanno, colle loro esperienze, ravvalorato questo concetto di reazione o di *meningite asettica*. Essi, avendo praticato, dopo l'iniezione di cocaina, una seconda puntura lombare, rilevarono una tensione maggiore del

liquido spinale, nonchè la presenza in esso di elementi polinucleari e di linfociti, provenuti dai vasi della pia meninge, osservazione questa che, come abbiamo visto, fu confermata da vari altri. E non bisogna dimenticare l'esperienza del Guinard. Questi, in due malati di cancro inoperabile, praticò una puntura lombare, cui fece seguire l'iniezione di due cmc. d'acqua pura sterilizzata. D'anestesia non fu a parlarne, ma tuttavia insorsero intensa cefalea, e una crescente ipertermia, che 4 ore dopo l'iniezione raggiunse i 39°, e l'indomani mattina i 41°,7; nulla di meraviglia che, data l'estrema delicatezza e nobiltà della pia meninge, questa abbia risposto con un movimento reattivo allo stimolo del semplice liquido iniettato.

Dalla recettività dell'individuo, dalla purezza e sterilizzazione della soluzione dipendono forse la varia frequenza e le varie gradazioni dei suddetti disturbi.

Riguardo al vomito, s'ammette ch'esso sia di origine bulbare, e perciò viene considerato come l'espressione di fenomeni tossici a carico del bulbo.

Giudico degnissime di largo controllo le osservazioni, già riferite, sull'albuminuria che io direi *post-stovainica*, e le ragioni sono ovvie, perchè se realmente fossero confermate, la stovaina non potrebbe più costituire, come comunemente si crede, una felice indicazione nei soggetti con affezioni renali, ed essere perciò preferita al cloroformio, quando questo, a detta del Perez e di altri, riuscì assolutamente inoffensivo in individui con nefrite più o meno grave, malgrado universalmente si sia constatato che non poche volte si dovettero al cloroformio gravi lesioni renali.

Qual giudizio dobbiamo ora trarre dalla nostra casistica circa la stovaina?

In verità non possiamo dire d'essere rimasti scontenti, perchè nei 207 casi in cui essa fu usata, solo in 27 furono osservati dei disturbi, cioè nel 13.1 %, ora di poco conto, ora più o meno intensi, che finirono però collo scomparire tutti completamente, dopo pochi giorni, 18 al massimo in qualche caso soltanto.

Nella casistica figura un solo caso di morte, la cui spiegazione non mi sembra facile.

Data la morte improvvisa dell'infermo, nelle circostanze, e colle poche modalità già descritte, si pensò subito che causa più probabile ne fosse stato l'embolismo della polmonare per distacco d'un embolo da una o da tutte e due le femorali, in cui si sa poter succedere qualche volta la formazione di trombi parietali negli operati d'ernia inguinale, sia per un'accidentale lesione della parete venosa, sia per notevole debolezza del circolo, propria di alcuni infermi in preda a grande prostrazione di forze.

Il primo fra i chirurgi che segnalò quest'accidente fu lo Stori nel 1901, nella Clinica del compianto prof. Colzi, in ragione di 8 volte su 2236 ernie inguinali, ed osservazioni analoghe riferirono anche il Mariani, il Ruggi, il Burci, il Gardini.

Lo Stori, della cui opinione è anche il Burci, pensò che il passaggio dei punti di sutura attraverso il legamento di Falloppio, nelle Bassini, può determinare degli stiramenti sulla vena femorale, d'onde la causa della formazione del trombo.

Il Banti confermò all'autopsia l'opinione del Colzi, e con accurate ricerche batteriologiche escluse che si fosse trattato d'infezione, causata dall'atto operativo, ritenendo l'origine di tali accidenti esser dovuta ad un'endoflebite già preesistente nei malati, per cui, ad endotelio alterato, lo stiramento sulla femorale, sarebbe sufficiente a provocare in questa, secondariamente, un trombo.

Il Rochard cercò in suo caso la spiegazione in una leggera infezione, insufficiente per dare elevazioni termiche, ma capace a determinare endoflebite e trombosi.

Il Tarantino ritiene che l'embolo, il quale produce la morte negli operati di ernia inguinale, si stacchi da un trombo della vena iliaca esterna, sporgente ed allungantesi in questa da un trombo della vena epigastrica.

Nel nostro caso l'ipotesi d'un embolismo dell'arteria polmonare fu messa subito avanti per il quadro sintomatico che caratterizzò il decesso, ma fu scartata dall'autopsia, il cui reperto è stato già riferito: rimane a discutere se la morte sia dovuta all'azione tossica tardiva della stovaina, analogamente a quanto si osserva per il cloroformio, oppure ad un accesso fulmineo d'uremia, oppure ad una paralisi cardiaca, data la malaria e l'arteriosclerosi.

Un giudizio veramente preciso a me sembra non potersi dare, quantunque inclini più per la seconda che per la prima ipotesi, anzi ne concepirei così il meccanismo.

Forse la stovaina causò una congestione renale acuta, con lieve transitoria albuminuria, che facilmente sarebbe guarita (dacchè l'albumina era già scomparsa), senz'alcun danno dell'infermo, se probabilmente, o per pregressa malaria, o per ragioni insite nell'individuo, a noi ignote, non si fossero prodotte lesioni epatiche con insufficienza del fegato, per cui il rene, quantunque non molto malato, per le nuove condizioni create dall'insufficienza epatica, si trovò esso stesso a diventare a sua volta insufficiente, d'onde lo scoppio dell'accesso uremico mortale. La stovaina in questo caso non sarebbe stata la causa diretta dell'uremia, perchè non aveva prodotto una vera e propria nefrite, ma avrebbe agito secondariamente, per via indiretta, cioè pel tramite dell'insufficienza epatica, dovuta a lesioni in rapporto alla congestione renale, da essa stessa però provocata.

E che una congestione renale possa portare lesioni epatiche lo dimostrano le osservazioni cliniche di Beauvy nell'uremia scarlattinosa, e di Bar e di Durek nell'eclampsia puerperale, nonchè le sperimentali dello Chiriè, il quale, avendo praticata nei cani la legatura temporanea, per dieci minuti, delle due vene renali, riscontrò nei reni lesioni minime, più congestive che epiteliali, ma nel fegato lesioni di necrosi estesissime, da lui ritenute come conseguenza della messa in tensione del rene.

Nel nostro caso, come già dicemmo, il fegato presentò alla sezione, già macroscopicamente, isole di degenerazione grassa.

L'ipotesi d'una paralisi cardiaca non si può sicuramente scartare, data la degenerazione grassa anche del cuore.

Una causa infettiva in nessun modo mi pare qui invocabile.

Conclusione.

Per la rachistovainizzazione, tale quale si pratica attualmente, sento di non poter condividere in tutto e per tutto l'entusiasmo dei francesi, specie del Rabourdin, ma riconosco, e son queste le idee dello stesso direttore della Clinica, che non si può non rimanere altamente ammirati e superbi della stovaina, là dove essa agisce bene, e permetta, senza alcun inconveniente di portare a termine gravi e lunghe operazioni chirurgiche, richiedenti parecchio e parecchio cloroformio, con quale pericolo, specie in singoli casi, è superfluo dire, oppure concede di usare di cloroformio se non piccole quantità, e soltanto verso la fine dell'atto operativo. La nostra casistica n'è il testimone più eloquente, e il nostro entusiasmo non impallidirebbe,

se non ci apparisse lo spettro dei rovesci, consacrati nella letteratura, che possono ben capitare a qualsiasi chirurgo, ma che però sono ben lungi dal far condannare inesorabilmente, come si vorrebbe da alcuni, la rachianestesia.

Egli è che l'animo umano, come in tante altre vicende della vita, spesso è solito pretendere da un nuovo metodo di cura, o di anestesia, ecc., tutti i vantaggi possibili e immaginabili, disgiunti però da ogni inconveniente. E se qualcuno ne viene a sorgere, quegli è capace di dar l'ostracismo al nuovo, anche per quel che ne costituisce i più grandi vantaggi, e di ritornare senz'altro all'antico, con tutti i suoi inconvenienti, come per l'anestesia, sarebbe il caso del cloroformio.

Ed a proposito di questo narcotico, il D'Urso, che nella sua Clinica n'ebbe ad osservare due sicuri casi di morte tardiva, suol dire che i casi di questo genere sono pur troppo più frequenti di quel che non sembri, sia perchè non di rado trascurati, sia anche perchè misconosciuti, e che se tale circostanza appunto fosse bene e giustamente valutata, sotto questo punto di vista l'anestesia cloroformica apparirebbe più gravida di pericoli di quello che ordinariamente non si creda, e l'anestesia cosciente per le operazioni nella metà inferiore del tronco e negli arti inferiori, acquisterebbe al confronto maggiori ragioni di superiorità. Tanto più per coloro, i quali, come insiste il prof. D'Urso, rimangono fedeli alla precisione e alla prudenza della tecnica.

Finendo, a me pare di poter conchiudere che la rachistovainizzazione in buone mani è un ottimo mezzo d'anestesia cosciente, segnatamente in quei casi in cui il cloroformio presenta già da per sè stesso una controindicazione grave o forse assoluta, e che col perfezionamento della tecnica, come dice il Venus, e più ancora, se la chimica ci saprà dare anestetici ancor meno tossici degli attuali, come già fece dal dì della cocaina, la rachianestesia troverà allora applicazioni molto più numerose, sicure e precise che non al giorno d'oggi.

Dott. Galletta Vincenzo.

Messina, 31 agosto 1907.

BIBLIOGRAFIA.

Corning. *Spinal anaesthesia and local medication of the cord.* New-York med. Journal, 1885, t. XLII, pag. 483, citato dal Kendirdjy. *L'anesthesie chirurgicale par la stovaïne.* Paris, 1906.

Tilmann. Berliner klinische Wochenschrift, n. 34, 21 août 1905.

Sikemeier. Semaine Médicale, 1905.

Sleiter Umberto. *Ricerche sperimentali isto-patologiche e cliniche sulla rachistovainizzazione.* Il Policlinico, sezione pratica, fasc. 22, pag. 705, anno XIII, 3 giugno 1906.

Ettore Varvaro. *Contributo all'azione della stovaina.* Il Policlinico, sezione pratica, anno XIII, fasc. 19, 13 maggio 1906.

Ettore Varvaro. *Contributo all'azione della stovaina.* Il Policlinico, sezione chirurgica, Vol. XIII, anno 1906.

G. Perez. *Contributo alla rachistovainizzazione.* Il Policlinico, sezione chirurgica, fasc. 3, 1907, pag. 122.

W. Tomaschewski. *Zur Technik der Rückenmarkanästhesie.* Zentralblatt für Chirurgie, n. 29, 1907. Seid. 854-855 Sonnabend, den 20 Juli.

Giss. Mitteilungen a. d. Grenzgebieten d. Medizin u. Chirurgie, Bd. VIII.

MORTON. 53. Jahresversammlung der Amer. med. assoc. Journal. of the Americ. med. assoc., 1902.

RICHARDSON. *Zitiert nach Ostrogradski. Die operation der Lumbalpunktion und ihre klinische Bedeutung.* Diss. Moskan, 1903.

CAVAZZANI. *Su alcune maniere d'anestesia generale e locale.* Rivista Veneta di scienze mediche, fasc. 1° del 15 luglio 1905.

ANDRÉ RABOURDIN. *Topographie des altérations sensitives dans la Rachistovaïnisation.* Paris, 1906.

E. CASATI. *Contributo alla rachistovainizzazione.* Atti dell'Accademia delle scienze mediche e naturali di Ferrara. Anno LXXX, fasc. II, marzo-aprile 1906.

PAUL RAVAUT. *Anesthésie chirurgical limitée a la région génito-périnéo-anale par injection intrarachidienne de solutions concentrées.* C. R. de la Société de Biologie. Tome LXII, 28 Juin 1907, n. 22, pag. 1159.

U. GIRONI. *Contributo clinico alla rachistovainizzazione.* Gazzetta degli ospedali e delle cliniche, n. 81, 7 luglio 1907, pag. 837.

ERNST VENUS. *Der gegenwärtige Stand der Rückenmarksanästhesie.* Centralblatt für die Grenzgebiete der Medizin u. Chirurgie. X Band. n. 8-9-10 Mai 1907.

PIQUAND e DREYFUS. *Albuminurie transitoire au cours de l'anesthésie lombaire expérimentale par la stovaïne.* C. R. de la Société de Biologie. Tome LXII, 1907, nn. 18-31 mai, pag. 940-941.

L. LUCIANI. *Fisiologia dell'uomo.* 2ª edizione, vol. III, pag. 369.

J. L. CHIRIÈ. *Lésions nécrotiques du foie produites par des congestions rénales aiguës.* C. R. de la Société de Biologie, LXII, 344; 2 mars 1907.

BEAVY. *Nécroce du foie dans un cas d'urémie aiguë.* Société anatomique. Paris, 1905, t. VII, pag. 135.

BAR. *Le foie des éclamptique.* Leçons de pathologie obstétricale, p. 44-45-48, fig. 17-18-19.

DUREK. *Atlas manuel d'histologie pathologique.* Traduction GOUGET, planche 68, fig. II.

A. ACH. *Augenmuskellähmungen nach Lumbalanästhesien* (Aus der chirurg. Klinik zur München). Münchener med. Wochenschrift, 1907, n. 13.

WIENER et DE GRAEUWE. (Bruxelles). *A propos de cent cas d'analgésie intraarachidienne.* Ann. de la Soc. Belge de chir., 1907, april.

A. E. BARKER. *A report on clinical experiences with spinal analgesia in 100 cases and some reflections on the procedure.* Brit. med. journ., 1907. März 23.

TARANTINO SALVATORE. *La causa dell'embolia dell'A. polmonare negli operati d'ernia inguinale.* Il Policlinico, sezione pratica, anno XIII, fasc. 47, 1906, pag. 1506.

ORESTE MARCHESINI. *I nuovissimi progressi dell'anestesia del midollo spinale.* Gazzetta degli ospedali e delle cliniche, n. 24, 1907, pag. 241.

SLAJMER. Wiener mediz. Presse, n. 22-23, 1906 (citato dal MARCHESINI).

D. MARAGLIANO. *L'influenza dell'anemia adrenalinica sul decorso delle infezioni locali.* Gazzetta degli ospedali e delle cliniche, n. 3, 7 gennaio 1907.

L. VACCARI. *Dell'azione dell'adrenalina sul parenchima renale.* Policlinico, sezione chirurgica. Anno XII, 1905, pag. 158.

R. SABATUCCI. *Sull'anestesia midollare stovainica.* Contributo clinico. Il Policlinico, sezione pratica, fasc. 18, 1907. Anno XIV.

E. CASALICCHIO. *Anestesia chirurgica da stovaina.* Clinica chirurgica. Anno XV, n. 2, pag. 429.

PENKERT. *Anestesia lombare, combinata alla narcosi morfio-scopolaminica nella chirurgia ad dominale e ginecologica.* Münch. Mediz. Wochen., n. 4. Il Policlinico, sezione pratica, anno XIV, fasc. 15, pag. 457, 1907.

(Pel resto della letteratura consultare il lavoro del PEREZ).

III.

ISTITUTO DI CLINICA CHIRURGICA DELLA R. UNIVERSITÀ DI ROMA
diretto dal prof. FRANCESCO DURANTE

La cura iodica nell'orchioepididimite tubercolare

Nota del dott. GAETANO FINOCCHIARO, assistente volontario.

L'orchioepididimite tubercolare, come i lavori clinici e sperimentali pubblicati ce lo dimostrano, è argomento ancora di grande interesse per i chirurgi, poichè tutt'oggi tra i tanti metodi proposti, si rimane dubbiosi nella scelta di una cura che possa dare una certa sicurezza nella guarigione, arrecando nel tempo stesso il minor danno possibile al testicolo, organo di tanta importanza fisiologica, come in questi ultimi tempi venne dimostrato.

Allorquando la tubercolosi del testicolo non si conosceva, ma veniva confusa con altre affezioni sotto il termine generico di cancro (1830); la castrazione fu l'unico metodo curativo che i chirurgi di quei tempi seppero proporre.

Essi speravano nella mutilazione della parte infetta, non solo liberare l'organismo dal morbo locale, ma ridare ad esso tutta quanta la forza per impedire lo svolgersi di nuove infezioni specifiche. Tosto però che le cognizioni sul sarcocele tubercolare si fecero esatte e vennero fuori i lavori anatomo-clinici del Dufour, di Reclus e di Malassez, diversi autori proclamarono la superiorità della terapeutica conservativa e bandirono la radicale.

Il Dupuytren infatti in una lezione clinica protestava energicamente contro la castrazione, adducendo che questa è capace d'apportare delle gravi perturbazioni nell'organismo. Così il Cooper nel 1830 ammetteva la castrazione come ultima soluzione di un testicolo già ulcerato e granulomatoso che indichi la mortificazione di una gran parte dell'organo.

Il Berard conservatore si limitava ad enucleare le masse tubercolari dure, estraendole dalle loro cisti come dei corpi estranei.

Il Malgaigne (1851) preconizzava la conservazione del testicolo sotto l'aspetto morale e fisiologico. « Senza parlare dell'influenza che il testicolo esercita sopra il morale, io ritengo », diceva lui « che messo in faccia alla castrazione, l'operazione nuova (operazione conservatrice) avrà ancora un immenso risultato anche rispetto al punto di vista fisiologico. Egli non è per il testicolo come per le altre glandole; la sua funzione non consiste unicamente nella escrezione; essa consiste nella secrezione pura ».

Viene dopo il Verneuil che rimprovera alla castrazione la sua gravità; dicendo ch'essa minaccia lo stato generale e può disseminare la miliare; la sua inefficacia, poichè i postumi sono deplorabili le recidive frequenti e la guarigione mai radicale.

Infine il Bonnet, il Thierry, il Velpean, Philippeaux, Delpech, Vidal de Cassis furono i primi che la letteratura annoverò fra i sostenitori della vera tecnica con-

servatrice ed essi per debellare il morbo si servirono alcuni della pasta di Canquoin, di cloruro di zingo, della potassa caustica, altri di tintura di iodio e di caustici varii.

Il Verneuil nel 1871 sostenne la sua cauterizzazione ignea, dopo di che pochi furono quelli che osarono anche tardivamente ricorrere alla castrazione e solo il Roux, il Richet, il Demarquay, il Legonest, il Tillaux tentarono ancora la mutilazione della parte. Così per sommi capi viene delineato un primo periodo della letteratura, dove il metodo della conservazione risulta come terapeutica di scelta.

Ma con la scoperta dell'antisepsi come per la chirurgia in genere, anche per queste affezioni si ebbe un risveglio; ed il metodo radicale che dominò poi fino al 1895, rivenne da tutti accettato e proclamato metodo di elezione.

Il Savary (1878), Mauder (1871), Bloxam, Walton, Smith, Bryant, Puzey, Hofmokl, Simonds, Heuter, Durr, Burger, Wiessler, ne furono i primi partigiani. Seguono questo movimento il Terrillon difensore accanito della cura radicale precoce, quale si dimostrò davanti la Società di chirurgia il 14 gennaio 1891, Poulet, Bousquet, Fillaux, Schwartz, Le Dentu, Péan, Tuffier, Routier, L. Championnière, Poucet, l' Ullmann (1890), De Villemeuve (1891), De Roux.

Studiando questa fase di radicalismo, emerge chiaro come l'ideale unico è per tutti quello di poter sopprimere il male più largamente possibile, preservare gli organi vicini e l'organismo intero, togliendo, come i sostenitori del metodo predicarono, un organo che era già definitivamente perduto per la funzione, essendo dai bacilli distrutto il tronco di escrezione.

Ciononostante ancora in questo periodo di entusiasmo demolitore il Bardenheuer (1880), Villeneuve, Guyon (1891), Reclus, ebbero da soli a ricordare più volte gli inconvenienti della castrazione, e Guyon diceva: « tralasciate la castrazione primitiva operativa e non accettate che la castrazione tardiva o di necessità ».

Nel 1895 però le posizioni sono cangiate. I conservatori ripigliano il sopravvento a discapito dei radicali. Infatti, basti ricordare le parole del Quénu, che sosteneva il metodo cruento conservatore, dichiarando come il testicolo che si lascia non ha solo un valore morale, poichè pur essendo privo delle vie d'escrezione, egli continua ad esercitare sul sistema nervoso centrale una influenza considerevole, tanto più che pure dopo la distruzione totale dell'epididimo, egli non perde la sua consistenza ed il suo volume.

Nello stesso senso parlava Chevrolle, e Tillaux facendo cenno alle dottrine ultime fisiologiche che mostravano come la sostanza testicolare, oltre la sua funzione speciale, possiede un'azione importante sopra lo stato generale; asseriva che la secrezione testicolare, malgrado l'impossibilità di circolare, come allo stato normale e di dare un liquido fecondante, pure non è meno riassorbibile in parte e contribuisce al vigore di tutto l'organismo. Lejars nella sua clinica, e Duplay al Congresso di Mosca parlarono nello stesso senso. Sorse allora il nuovo metodo conservatore cruento (l'epididectomia), ed il Longuet riporta per primo una trentina di operazioni economiche tipiche o atipiche per tubercolosi testicolare dove i risultati furono buoni; così anche l'Humbert al Congresso della tubercolosi del 1891, faceva conoscere una quindicina di epididectomie dove i risultati ultimi furono soddisfacenti.

I successi del metodo si moltiplicarono e molti lo proclamarono di scelta.

Questo sguardo rapido alla letteratura riguardante l'affezione in proposito è sufficiente per farci rilevare come ben tre metodi di innegabile valore si alternarono in epoche diverse e con fortuna variabile, tutti proponendosi la guarigione della tubercolosi dei genitali. Ciascuno dei metodi, secondo l'epoca, fu ritenuto l'intervento più sicuro e più adatto per una guarigione stabile.

Il diverso indirizzo terapeutico è improntato ai tempi, e quindi alla conoscenza relativa dei fatti anatomo- e fisio-patologici.

Prima fra tutti, compare la castrazione, solo perchè nel 1820 la tubercolosi testicolare era sconosciuta nella sua essenza e confusa con altre affezioni; quindi alla demolizione completa si rivolsero i chirurgi. Ma allorquando il Reclus comincia ad avere conoscenza esatta del fatto morboso, è allora ch'egli insiste nella cura medica, dicendo che non vi è affezione che non si possa poggiare sopra una terapeutica paziente e sostenuta, combattente con più successo.

Così L. Championnière, Routier, Duplay, Mischaux, Marchant, riferiscono le meravigliose guarigioni con l'acqua cloruro-sodica.

Il nuovo metodo si propone di fortificare l'organismo con una cura medicamentosa generale, di sorreggerlo nella lotta e nello stesso tempo eccitare il multiforme lavoro organico di difesa con mezzi diversi.

L'ipernutrizione, i tonici, i ricostituenti, i glicero-fosfati, l'olio di fegato di merluzzo, le carni, l'iodio, le uova, il latte, il burro, la birra, le acque cloruro-sodiche, il clima salino, i suppositorî iodoformati, la linfa di Koch, furono tutti mezzi messi in opera per le tubercolosi, mediche o chirurgiche.

Ma a questo trattamento non mancarono gli oppositori, e la fiducia nella detta cura veniva sempre meno, mano mano che lo sviluppo dell'anatomia patologica andava progredendo e più esatte si facevano le conoscenze nella specificità del morbo. Infatti, cominciavano a sorgere dei dubbi. Molti si chiesero perchè i chirurgi s'accordassero a considerare come il più benigno fra i mali la tubercolosi locale dei testicoli, altri non si spiegavano la guarigione ottenuta dalla cura aspettante, e quindi si riconobbe che il morbo poteva guarire spontaneamente per autosterilizzazione. Queste ragioni confermate dall'anatomia patologica, e i risultati poco soddisfacenti ottenuti da una cura generale, consigliarono ad abbandonare per sempre il metodo conservatore.

Così il Malgaigne nell'Accademia di medicina nel 1850, diceva non essere preferibile l'abbandonare questi malati alle loro forze con la prospettiva di arrivare dopo 8-10 anni ad una guarigione molto dubbia.

E allora i partigiani del metodo radicale pigliano il sopravvento. Essi in tutti i modo fanno tenere di tutt'altro valore curativo il loro metodo, asportando così in unica volta, più bacilli e tessuti degenerati che l'organismo non può da solo uccidere con la sclerosi dopo una lenta lotta piena di speranze. La castrazione, essi dicono, difficilmente lascia fistole, essa è legittima dunque, previgente, radicale. A che lasciare una glandola soppressa alla funzione? Perchè non tagliare la via all'invasione bacillare, preservare le vie seminali superiori, preservare l'altro lato, l'organismo?

Ma ora domando io, è poi vero tutto questo, che i fautori del metodo radicale hanno fin qui asserito?

Anzitutto il metodo non ha nulla di radicale poichè nessun metodo cruento può garantire la mancata recidiva di un tale morbo.

Quante casistiche non ci fanno vedere in simili operati recidive o nel moncone di amputazione, o nell'apparato prostatico, o nella vescica, o nell'altro lato, o nelle ossa, o nei polmoni? Anzi, diremo, che nel maggior numero dei casi, i malati castrati di un sol lato si ripresentarono ulteriormente al chirurgo con la riproduzione dell'altro lato.

Gli operati di emicastrazione di Malgaigne, di Forgue e Réclus, di Léjars, di Routier (3 casi), di Delbet, di Sieur, di Potherat (3 casi), tutti hanno recidivato dell'altro lato in meno di un anno.

Diceva bene il Bazy: se si vuol essere radicali, la castrazione non deve essere che bilaterale « se si propone la castrazione di un testicolo bisogna essere logici e farla per tutti e due »; ed io aggiungerei, che volendo essere fiduciosi nella riuscita dell'intervento e sicuri di guarire l'individuo, bisognerà asportare pure le vie seminali superiori, così solo si potrà sperare in una guarigione permanente, sempre quando il processo sia iniziale.

Ma quali gravi conseguenze non apporterebbe un intervento così radicale?

Furono purtroppo ben note al Pujol, al Fualds, al Pilcher, al Forgue e Reclus e tanti altri chirurgi, i quali poterono osservare nei loro malati le non indifferenti perturbazioni mentali alle quali si andava incontro con una cura chirurgica così demolitiva.

E qui ci è obbligo ricordare come solo il Dupuytren, cosciente delle gravi perturbazioni morali alle quali facilmente potevano incorrere i pazienti che avessero subìto l'amputazione del testicolo, già nel 1832, in una lezione clinica diceva, che la tristezza e la melanconia finivano quasi sempre per portare alla tomba coloro i quali avessero subìto questa grave mutilazione.

I diversi metodi operativi dunque consigliati dagli autori in epoche diverse, riportando fedelmente l'impronta delle cognizioni scientifiche dei tempi, indussero i chirurgi ultimi al primo sospetto di mutilare la parte infetta con tutto il testicolo, solo perchè nessun'altra ragione evidente li consigliò a conservare la glandola.

Un organo dove il parenchima glandolare presto o tardi sarebbe stato preso dal morbo e distrutto, doveva essere sacrificato a tempo per impedire la diffusione del processo.

Allorquando però i lavori anatomo-clinici poterono stabilire con una certa sicurezza che solo i canali di escrezione del testicolo venivano alterati in un primo tempo e che il testicolo riparato dai suoi involucri poteva rimanere incolume per lungo tempo, la castrazione cominciò a ritenersi un'operazione troppo demolitiva, un sacrificio inutile. Si cercò con altri metodi di essere meno aggressivi, tentando di conservare quanto più era possibile.

Questa tendenza conservatrice pare abbia raccolto la simpatia ultima dei moderni chirurgi, i quali, pensando forse alle possibili conseguenze gravi derivate sempre da un intervento radicale e agli inconvenienti che trae seco dal lato funzionale, alla più o meno possibilità dell'atto chirurgico, e al poter porre un riparo sicuro alla recidiva, si sono accordati nell'essere con nuovi mezzi meno distruttivi.

Così sorgeva l'epididectomia chiamata dal Quénu metodo conservatore cruento

inneggiato per la sua insignificante gravità e per i soddisfacenti risultati. Mauclaire, poco tempo dopo esponeva il trattamento della tubercolosi epididimaria testicolare con la legatura e la sezione degli elementi del cordone spermatico, il quale metodo, sia per la semplicità operatoria che per i risultati ottenuti poteva con fiducia essere continuato.

Lannelongue più tardi pubblicava il suo metodo sclerogeno, ottenendo con le iniezioni di zingo a 1 : 10,000 guarigioni meravigliose, come lui attesta.

E finalmente il mio maestro prof. Durante che nella prima edizione del suo trattato di patologia chirurgica, accennando alla cura dell'epididimite tubercolare scriveva che questa malattia deve essere trattata con la castrazione, poichè nessun mezzo era valente a ripristinare la funzione testicolare e impedire che il processo presto o tardi potesse ridestarsi e attaccare l'altro epididimo; più tardi adottava con grande vantaggio la cura iodica per iniezioni parenchimatose locali.

Già fin d'allora parlando dell'iodio diceva, che se il paziente di epididimite tubercolare è un giovane che non sa acconciarsi alla idea di perdere tutti e due i testicoli, conveniva asportare quello che era più compromesso, e nel quale la tubercolosi aveva avuto decorso più rapido, e trattare l'altro con le iniezioni parenchimatose di soluzione di iodio dirette nelle parti indurite, allo scopo di arrestare il morbo e di ottenere un così detto testicolo morale; la cui presenza benchè atrofico e rammollito, soddisfa i malcapitati. E' certo ormai che la cura iodica, geniale proposta del Durante, è quella che più di tutti oggi deve raccogliere le simpatie, sia per i favorevoli successi clinici ottenuti, sia perchè sperimentalmente risponde bene.

Fin da ora però diremo che il detto metodo di cura richiede la pazienza dell'infermo e la perseveranza del chirurgo, se si vuol giungere ad una vittoria completa del morbo.

Il prof. Durante usa iniettare nell'epididimo affetto da tubercolosi e specie se il processo è iniziale e limitato una soluzione di iodio all'1 su 100 di acqua distillata e sterilizzata con ioduro di potassio come solvente, cominciando con poche gocce e aumentandone mano mano la quantità, cercando di evitare la apoplessia dei tessuti e di ottenere l'imbibizione uniforme dei tessuti da parte del medicamento.

In media 30 iniezioni bastano a ridare un miglioramento locale evidente, e migliorare in generale le condizioni dell'infermo sia dal lato psichico che fisico. L'epididimo si ridurrà nel volume e la sua consistenza aumenterà per la trasformazione fibroide data dal tessuto di neoformazione, stimolato ad una più viva riproduzione da parte dello iodio. Se le iniezioni vengono fatte con scrupolosa asepsi ed antisepsi della parte, fatto di somma importanza per la riuscita del metodo, essi non daranno inconvenienti di sorta, se togli una forte dolenzia che soffrono gli infermi nelle prime sedute, ma sempre tollerabile.

A questa semplice cura locale il prof. Durante suole consigliare una cura generale e possibilmente iodica anch'essa durante la cura locale, così l'organismo tutto viene tenuto sotto l'influenza medicamentosa iodica. Si potrà prescrivere poi un regime di vita riposato, ipernutrizione, nonchè una cura balneare marina come si suole consigliare per le altre affezioni tubercolari.

Questa terapia è giovata a molti infermi a liberarli dalle sofferenze locali, ad arrestare il morbo e a ridarle serenità di spirito, senza di che si sarebbe dovuto ricorrere alla castrazione. Più di 12 infermi sono stati curati ambulatoriamente nella nostra clinica e guariti.

Riporto la storia clinica di tre infermi che ho potuto seguire fin'oggi io stesso, i quali fino a ora non hanno avuto accenno alcuno al risveglio dell'affezione, dal giorno in cui vennero dimessi da questa clinica.

Caso I. — R. T. da Poggio, di 24 anni. Negli antecedenti ereditari nulla di importante. Nega blenorragia e lues.

Narra che da 10 mesi ebbe richiamata l'attenzione da un lieve dolore al testicolo destro; e si accorse come questo avea raggiunto un volume quasi doppio del sinistro. Applicò alla parte una pomata, la quale non diede beneficio alcuno, ma continuando a persistere la tumefazione, e il modico dolore rendendosi fastidioso al cammino tanto da non poter attendere alle proprie faticose attribuzioni, nel febbraio 1905 ricorre a questa clinica.

All'esame dell'infermo si riscontra la metà destra dello scroto aumentata di volume, sì da essere quasi il doppio di quella di sinistra, paragonabile per forma e grandezza ad un grosso uovo di gallina, col maggiore asse parallelo all'asse del corpo, con limiti superiori arrestantisi a livello della radice dello scroto La cute che riveste tale tumefazione ha un aspetto e un colorito normale e presenta le pieghe fisiologiche ovunque.

Alla palpazione della massa scrotale di destra nel suo insieme riusciamo a confermare i dati già detti circa il volume, la forma, la sede e i limiti della tumefazione stessa.

Essa è irriducibile, ha sensibilità dolorifica minima, cute scorrevole.

Il testicolo di destra ha volume doppio del sinistro, in esso non distinguiamo nettamente la porzione del didimo da quella dell'epididimo, però, per quanto non abbiano limiti netti, riusciamo a palpare due porzioni, di forma, consistenza, volume, sensibilità diversa delle quali la posteriore per la sua sede e per i rapporti anatomici riconosciamo essere l'epididimo, che è notevolmente ingrossato, di consistenza durissima, superficie irregolare nodosa, sensibilità dolorifica sviluppata, abbracciante a cimiero d'elmo il didimo sito anteriormente. Questo ha volume, forma e consistenza presso a poco uguale a quella del testicolo sinistro, ha superficie perfettamente liscia e palpandola non si risveglia che la sensibilità specifica.

Gli elementi del cordone nella porzione intrascrotale sono isolabili gli uni dagli altri, l'arteria e le vene normali, il deferente aumentato di volume fino a raggiungere quello di una grossa penna d'oca e disseminato di piccoli rilievi, di consistenza dura e di discreta sensibilità dolorifica. Nel canale inguinale gli elementi del cordone conservano caratteri pressochè normali.

Coll'esplorazione rettale nulla percepiamo a carico della prostata, delle vescichette e delle ultime porzioni del deferente. Nulla a carico dell'uretra.

L'esame delle stazioni linfatiche ci dà lieve ingorgo delle glandule inguinali di destra.

Esame generale. — Costituzione scheletrica regolare, masse muscolari e pannicolo adiposo discrete, cute e mucose visibili di colorito poco pallido. Organi toracici e addominali sani. Urine normali.

Cura. — Vengono praticate a giorni alterni 8 iniezioni parenchimatose locali, dopo le quali essendovi un po' di irritazione allo scroto si sospendono e si praticano invece 5 iniezioni generali. Riprese le locali esse vengono tollerate benissimo. Si fanno localmente in tutto 28 iniezioni, dopo di che l'individuo viene dimesso.

Dopo questa cura notammo come l'epididimo, prima poco apprezzabile, si limitava dopo facilmente, era diminuito di volume in modo notevole. Avea consistenza dura, fibrosa; il deferente, pur mantenendosi ingrossato erasi anch'esso ridotto di volume.

Le condizioni generali dell'infermo ottime; egli potè ritornare al lavoro.

Dopo una lunga cura balneare fatta nell'estate dello stesso anno, ha trascorso

fin'oggi senza alcun disturbo una vita laboriosa e le condizioni testicolari sono immutate dal giorno in cui venne licenziato guarito da questa clinica.

Caso II. — G. E. di anni 42, scalpellino, da Roma. Genitori, fratelli e sorelle di ottima salute e viventi.

Sposò a 29 anni donna di costituzione debole. Ebbe 3 figli dei quali 2 morirono in tenera età di meningite, il terzo è vivente e sano. Circa la presente infermità narra che contratta una blenorragia, dopo qualche mese notò l'ingrossamento di tutta la sezione destra dello scroto, dopo un anno e mezzo di cura inefficace venne da un sanitario svuotata la tumefazione dando un liquido sieroso torbido. Stette bene per qualche tempo, ma tosto la tumefazione riapparve e allora si recò in questa clinica.

All'esame dell'infermo si riscontrò la metà destra scrotale tumefatta e di volume doppio della metà sinistra. Pelle di colorito normale.

Alla palpazione della massa scrotale si rinvenne i testicoli di volume uguale, di consistenza, forma e sensibilità normale, mentre l'epididimo di destra, notevolmente ingrossato, di consistenza durissima, a superficie irregolare nodosa con sensibilità dolorifica sviluppata fa contrasto con l'epididimo di sinistra il quale si mantiene liscio in tutto e fisiologico.

Gli elementi del cordone di destra sono isolabili e solo il deferente è aumentato di volume e solo alla porzione scrotale di esso si palpano dei nodi disposti a rosario.

Nulla percepiamo a carico della prostata, delle vescichette e delle ultime porzioni del deferente e dell'uretra.

Nessun ingorgo rilevabile nelle glandule inguinali corrispondenti.

L'individuo è di costituzione scheletrica regolare, masse muscolari e pannicolo adiposo abbondanti, cute e mucose visibili di colorito un poco pallido.

Organi toracici e addominali sani.

Urine normali.

Viene fatta diagnosi di epididimite tubercolare destra. Si consiglia la cura alla Durante per iniezioni locali parenchimatose iodiche.

Cura. — L'infermo si sottopone ad una cura di 34 iniezioni locali praticate a giorni alterni e alla fine di questa serie di iniezioni locali si fanno seguire 38 iniezioni generali.

L'individuo, dopo avere avuta una prescrizione igienica adatta e consigliata una lunga cura balneare viene licenziato dall'ambulatorio guarito.

Lasciando la clinica abbiamo riscontrato che la tumefazione tutta si era ridotta pressappoco al normale, palpavasi ancora un epididimo grosso, ma di consistenza fibroso, indolente alla pressione; il deferente ingrossato poco meno di una penna d'oca senza rilievi apprezzabili.

Eccellente lo stato psichico e fisico dell'uomo che notò un miglioramento progressivo sia nel morale che nel fisico, e soddisfatto è ritornato alle fatiche non indifferenti della sua professione. La guarigione persiste da 4 mesi e buone si mantengono le condizioni generali dell'individuo che si è ingrassato e si mantiene in uno stato di sanguificazione eccellente.

Caso III. — G... R... di anni 34. Avvocato da R.

Nulla di notevole nel gentilizio sia ascendente che collaterale. Nessuna malattia si rileva nella giovinezza dell'individuo.

Circa la presente infermità ci narra che il 28 febbraio 1905 avvertì alla metà destra dello scroto un dolore non indifferente.

Il 1° marzo dello stesso anno fu costretto a porsi in riposo essendosi lo scroto di destra tumefatto. Stette a letto per due mesi non ottenendo alcun risultato quantunque accoppiasse al riposo impacchi caldi nella parte e della pomata di belladonna.

Il 10 maggio venne in questa clinica.

Esame obbiettivo. — La metà destra dello scroto è occupata da una tumefazione grande quanto un limone, la quale si seguita in alto col funicello spermatico. L'intumescenza non può essere differenziata dal contenuto scrotale normale. Ha superficie liscia nella sua sezione anteriore, mentre nella sezione posteriore si hanno

superficiali solcature che conferiscono complessivamente alla intumescenza una forma bernoccoluta.

La consistenza prevalentemente è molle elastica fluttuante, tranne che nella periferia postero-inferiore dove si ha una consistenza dura-fibrosa.

La fluttuazione però non si trasmette dal polo inferiore al superiore della tumefazione ed infatti alla puntura esplorativa al polo inferiore della tumefazione si estrae liquido gialletto limpido (idrocele), mentre dal polo superiore e posteriore dell'umescenza la puntura esplorativa evacua un pus tenue filante. La palpazione del funicello fa sentire il deferente ingrossato a corona di rosario. La palpazione della prostata non permette rilevare diversità nel volume dei due lobi prostratici.

Sensibilità testicolare non apprezzabile attraverso la larga falda di liquido che circonda il didimo, ma la palpazione provoca discreta dolenzia sulla periferia posteriore della intumescenza.

L'infermo ha costituzione scheletrica regolare, masse muscolari poco sviluppate, pannicolo adiposo scarso, colorito della pelle e delle mucose visibili pallido, presenta lievi elevazioni di temperatura serotine, accusa un senso subiettivo di malessere generale, prostrazione di forze, anoressia. Nulla a carico dei polmoni e del cuore, nè degli organi addominali. Su diagnosi di epididimite tubercolare con focolai molteplici di fusione accompagnata da idrocele sintomatico, si vuota l'ascesso freddo praticando in esso iniezioni di glicerina iodoformica e si iniziano le iniezioni alla Durante nei noduli epididimarî.

All'inizio della cura l'individuo pesava kg. 54.

Vengono praticate n. 33 iniezioni locali. Seguì una cura balneare di 80 bagni di mare e poi riprese le iniezioni locali iodiche facendone altre 12.

Alla fine della cura il peso dell'organismo era aumentato di kg. 8. L'individuo venne da noi licenziato guarito completamente nel giugno del 1906.

Ai primi d'aprile di quest'anno l'infermo di passaggio da questa città, ormai libero da qualunque disturbo subbiettivo e in condizioni generali ottime, si presenta al nostro ambulatorio, per farsi constatare lo stato locale delle sue glandule seminali.

I didimi sono ambedue dello stesso volume e conservano intatta la sensibilità specifica. Nell'epididimo di destra in vicinanza della testa esiste un nodulo grosso quanto una fava duro fibroso, aderente alla cute, indolente alla palpazione anche più rude, il deferente ha riacquistato la normale forma cilindrica in tutta la sua estensione. L'infermo ci interroga insistentemente per conoscere se possa venirgli, alcun danno dal lasciare libero sfogo allo stimolo sessuale che in lui si è reintegrato alle primitive condizioni.

***

Spinto dal desiderio di studiare il processo di guarigione che si avvera nella cura iodica, aiutato dai sapienti consigli del mio maestro prof. Durante, mi sono in questi ultimi tempi proposto prima di ottenere sperimentalmente negli animali l'epididimite tubercolare e tosto che l'affezione fosse nel suo pieno sviluppo trattarla con le iniezioni parenchimatose iodiche secondo la formola adottata in questa clinica.

Come animali di esperimento ho scelto i conigli, poichè ho creduto che questi animali, accoppiando un discreto sviluppo degli organi testicolari alla giusta recettività per il bacillo di Kock, potevano risponder bene alla serie di esperimenti ai quali mi proponevo sottoporli.

Il materiale culturale da me adottato mi fu fornito da culture in agar glicerinato e agar sangue di tubercolosi, ricavato da un coniglio morto per tale malattia (tale materiale di cultura uccideva iniettato nel peritoneo la cavia in 20 giorni).

Inoculai un'ansa di detto materiale sospeso in soluzione fisiologica nella parte mediale del testicolo dove approssimativamente ci sembrò corrispondere l'epididimo.

Infatti nel coniglio i testicoli si continuano con il loro polo superiore direttamente nell'epididimo che dà origine subito dopo al funicello.

In sei conigli del peso approssimativo ai due chilogrammi praticai l'inoculazione dei germi con una siringa di Louer nel modo descritto e poi contusi con una pinza a pressione la parte corrispondente all'epididimo.

Lasciai gli animali in gabbia in attesa che il processo infettivo si manifestasse obbiettivamente.

Notai infatti che il primo coniglio in un periodo di 30 giorni presentava già un testicolo non più riducibile, mentre l'altro lasciato al normale a scopo di confronto poteva facilmente ridursi come allo stato fisiologico.

All'ispezione il primo mostravasi ingrossato in modo uniforme e della grossezza di un piccolo uovo di piccione, a differenza di quello normale, il quale non raggiungeva che il volume di una piccola mandorla.

Alla palpazione si percepiva una consistenza piuttosto molle e nel polo superiore proprio al posto dell'epididimo si sentivano dei noduli duri. Il funicello poi, che allo stato fisiologico mal si apprezza, era facile riscontrarlo dal lato malato, perchè in modo uniforme ingrossato.

Tale quadro obbiettivo presso a poco invariato si presentò negli altri cinque conigli, ugualmente trattati; solo in uno la pelle si mostrò arrossata ed il testicolo molto ingrossato non lasciò percepire neanche il funicello.

Dei 6 conigli quelli che subirono un deperimento notevole furono due di specie diversa degli altri quattro, e che proprio fin da principio diedero prova della poca resistenza nell'infezione.

Il trentunesimo giorno vennero tutti sottoposti alla cura iodica e praticai nel primo 15 iniezioni di una soluzione all'uno di iodio e due di ioduro di potassio per 100 di acqua distillata e sterilizzata, ciascuno della quantità di un decimo di centimetro cubico nello spessore della tumefazione, distanziate almeno di un giorno di riposo l'una dall'altra curando una scrupolosa asepsi ed antisepsi.

In questo primo animale che sacrificai dopo questa serie di iniezioni, il testicolo si mostrò dall'esterno ridotto in buona parte con noduli duri che rendevano bitorzoluta la glandola.

All'autopsia riscontrai sani tutti gli organi compreso l'altro testicolo risparmiato dall'inoculazione, mentre quello infetto, integro nel suo polo inferiore e con noduli duri e in parte con aree rammollite nella sua metà superiore, si continuava con un cordone uniformemente ingrossato e duro.

L'esame microscopico oltre ai diversi focolai caseosi ci rese evidente delle piccole emorragie parenchimatose in via di essere sostituite da elementi fissi di proliferazione ed alcune zone già riempite da connettivo giovane. Sano e nelle condizioni fisiologiche buona parte del testicolo.

Le sezioni trasverse del canale epididimario completamente riempite e chiuse da sostanza caseosa saldate tra loro da una zona di connettivo giovane; qualche sezione però lasciò vedere il suo lume ancora pervio e normale.

Nel 2° coniglio, il quale fece notare fin dall'inizio deperimento grave e morì

dopo 40 iniezioni, riscontrammo all'autopsia una miliare e credemmo opportuno per questo rinunziare ad un esame microscopico della glandula poichè anch'essa trovavasi completamente presa e distrutta dal morbo, mentre d'altro lato non avremmo potuto constatare elemento di guarigione dopo un periodo sì acuto e generale del morbo.

Negli altri 4 conigli di razza uguale, che possiamo descrivere in unico gruppo, e dove praticammo in ciascuno 30 iniezioni iodiche, lo stato generale si mostrò ottimo lungo la cura, mentre localmente notammo una diminuzione notevole della glandula il cui epididimo attaccato dal processo era divenuto presso a poco del volume di un uovo, non più riducibile. Dopo le 30 iniezioni la glandula testicolare si riportò alla grossezza di una mandorla a superficie bitorzoluta e non lasciava palpare altro che un ingrossamento del funicello, mentre in tutto il resto il processo sembrava spento.

Dei 4 animali ne sacrificai tre, lasciando il quarto in vita e senza sottoporlo ad altre cure. All'autopsia di uno riscontrai organi toracici e addominali sani, solo rinvenni 2 glandole inguinali dal lato testicolare infetto, già caseificate, un testicolo con elementi normali e soltanto il cordone un po' ingrossato.

Negli altri due non ebbi traccia di turbercolosi alcuna all'autopsia e gli organi genitali erano presso a poco di apparenza e volume normali.

L'esame microscopico tanto del testicolo che dell'epididimo mi fecero rilevare come tanto i canalicoli testicolari che il canale epididimario seguiti in tagli seriali erano completamente stretti da connettivo giovane, non affetti da focolai tubercolari, e benchè fossero ridotti di lume pure mantenevansi pervii.

Sparsi per il tessuto connettivale di sostegno notai grossi elementi cellulari formati da una sostanza protoplasmatica granulosa, forniti di uno o due nuclei.

Alcune di queste grosse cellule si mostrarono carichi di pigmento ematico, e altri con protoplasma finemente granuloso e difficile a colorarsi.

Sul significato di questi speciali elementi i quali compaiono con maggior frequenza là dove sembra essersi svolto con più intensità il processo tipico tubercolare, e disposti in modo talora da ricordare topograficamente i tubercoli elementari che l'organizzazione fibroide sostituì, non ho elemento ora sufficiente per pronunziarmi: su di essi e sull'intimo meccanismo istologico che porta a guarigione i processi tubercolari dell'epididimo sotto lo stimolo della cura iodica, mi riserbo di ritornare ampiamente, quando potrò disporre di un maggior numero di esperienze e di più lunga durata.

Accenno solo che l'ultimo coniglio lasciato in vita tre mesi or sono dall'ultima iniezione si è ingrassato e i testicoli prima irriducibili, sono naturalmente ritornati nella cavità addominale, di consistenza molle a differenza di quando sospesi la cura, presentandosi allora bitorzoluti e duri.

Senza volermi dunque pronunciare per ora sull'influenza del iodio nell'arrestare e far regredire i processi tubercolari che adesso ci occupano, concludendo dirò che l'iodio indiscutibilmente esercita sull'organismo una grande influenza benefica. Esso oltre al valore curativo locale, poichè più volte ci ha fatto constatare la completa risoluzione del morbo, ridona all'individuo lo stato psichico normale, forse influenzando, nel nostro caso, secondo le mie vedute, la glandula

testicolare stessa, che stimolata si rende anche più attiva ad una secrezione interna, fatto che deve non poco beneficare il sistema nervoso. Così mi spiegherei quel cambiamento di carattere repentino che i detti infermi subiscono, dopo essere stati sottoposti ad un trattamento iodico.

Gli ammalati di tubercolosi epididimaria, infatti, irascibili, impazienti, deboli sia di forze fisiche che psichiche, mal volentieri si adattano in principio alle iniezioni locali, ma tosto che vengano praticate le prime imbibizioni della parte con la detta soluzione iodica, essi si accomodano con pazienza alla cura, acquistano serenità, si rianimano sia fisicamente che psichicamente e se in parte l'auto suggestione di non dovere più andare incontro ad un atto operativo, in parte l'azione ricostituente per se stessa dello iodio, fanno ritornare in questi individui uno stato generale buono e direi quasi ottimo, avrà anche la sua influenza lo stato funzionale dell'organo, che migliora sicuramente sotto la cura iodica.

Con questo solo mezzo innocuo alla integrità della glandula, senza ricorrere alla castrazione preventiva con la quale si trasformerebbero i poveri malati in vanescenti, lipemaniaci, dementi, furiosi, noi possiamo spesso ridare a questi malcapitati una salute stabile.

Non è però la stessa l'opinione di altri autori i quali sostenendo che i tubercolosi testicolari hanno al primo manifestarsi del morbo chiusa al completo la via di escrezione dello sperma, poichè l'epididimo attaccato viene completamente ostruito dal processo, e considerando d'altro canto che i focolai tubercolari lasciati in posto per continuità invadono il testicolo e gli organi vicini, ed essere anche di pericolo alla vita dell'individuo, propongono la castrazione.

Ripeterei loro che non alla sola fecondazione è adibita l'operosità funzionale della glandula testicolare, ma è anche eletta alla funzione secretiva interna e se molti infermi hanno perduta l'una, non per questo debbono essere votati al sacrificio dell'altra più importante all'economia organica.

Quindi qualunque ragione si possa mettere avanti, credo non ve ne sia alcuna che autorizzi ai radicali la castrazione, quando con altro metodo di cura noi potremo salvare almeno la secrezione interna. E non è questo forse di importanza capitale? E cercheremo noi senz'altro di sopprimere il succo di questa elaborazione, che versandosi direttamente nel sangue e di là in tutta l'economia rappresenta uno dei più importanti secreti interni dell'uomo?

Ormai molti fatti fisiologici ci spiegano l'azione trofica di questa funzione. Lo sviluppo speciale dell'organismo non è forse dovuto a questa secrezione interna quando ancora la funzione fecondante è nulla?

La patologia poi ci mostra come soggetti privi del potere fecondante per ostruzione patologica data o da blenorragia, o da tubercorcolosi, o da intervento chirurgico quale l'epididectomia fa degli uomini ancora potenti; mentre non tali possiamo chiamare coloro che per orchite traumatica o sifilitica hanno avuto la distruzione della glandula testicolare inadatta per il processo subìto anche alla funzione secretiva interna.

E le osservazioni di Tenon, di Brugnogne, di Hunter, di Gossilen, di Simon, di Godard, sulla assenza congenita dei canali deferenti o dell'epididimo, e i lavori sperimentali riguardanti la sezione e l'estirpazione del canale deferente di Barden-

heuer non rendono forse conto esatto che dopo la distruzione dell'epididimo il testicolo non si atrofizza, ma resta sensibile, di volume non gran che ridotto, e punto di partenza ancora dei riflessi come normalmente a differenza di tutte le altre glandule, dove leso per malattia o per esperimento il canale di escrezione sono fatalmente destinate a scomparire?

Se noi quindi cercheremo con le nostre cure di ledere il testicolo quanto meno è possibile, i vantaggi che raggiungeremo saranno di indiscutibile superiorità rispetto agli altri metodi.

Ma qui mi si potrebbe dire che la cura iodica non avendo altro obbiettivo che di aiutare la sclerosi, stimolando quella trasformazione fibroide dei tessuti, che si ottiene nei pochi casi di guarigione naturale e spontanea del processo, finirebbe di distruggere completamente l'organo, il quale rimanendo là come un corpo fibroide inerte e più tardi rammollito e a scopo nient'altro che di suggestione psichica non sarebbe più adatta nè ad una secrezione interna, nè alla escrezione.

Anzi potremmo ritenerlo dannoso potendo ridestarsi per una ragione qualsiasi il processo morboso, forse solo clinicamente spento.

A queste obbiezioni quantunque ancora non posso per esperimenti dare un responso sicuro, pure credo che mi sarà permesso di rispondere come la tubercolosi allo stato incipiente essendo prima limitata all'epididimo ed a questo rivolta la cura iodica, tutt'al più la sclerosi risolutiva avverrebbe a carico dell'epididimo e non del testicolo.

Inoltre, se in realtà i disturbi nervosi che si verificano per la castrazione unilaterale o completa mancano affatto nella nostra cura paziente iodica, la quale dà per contrario un benessere costante all'infermo e ridona quel tono psichico che gli infermi avevano perduto, sanguifica l'organismo e lo rende più resistente al processo morboso, se questo è vero perchè temere la perdita della funzione secretiva per la distruzione del parenchima funzionante, quando tutta la sindrome postcurativa ci indica che detta funzione dev'essere di necessità avvantaggiato della cura iodica e per nulla diminuita o distrutta?

Aggiungo ancora che in 2 casi curati dal professor Durante e sempre da lui ricordati nelle sue lezioni cliniche non solo si ebbe la guarigione completa della affezione di ambedue i testicoli affetti da tubercolosi, ma dopo qualche tempo gli individui riacquistarono anche il potere di eiaculazione, fecondarono e l'esame del loro liquido seminale dimostrò un buon numero di spermatozoi normali.

Sono convinto perciò che senza dubbio alcuno la cura iodica può essere un mezzo efficace e razionale nella tubercolosi epididimaria, la quale pure agendo sul limitare il processo con una trasformazione fibroide dei tessuti sicuramente non debba colpire la funzione secretoria del testicolo, ma anzi potrà ridare una nuova via in sostituzione dei dotti distrutti dal processo infettivo, per la quale si compia regolarmente l'eiaculazione.

Pensando poi alle possibili conseguenze gravi inerenti sempre il trattamento chirurgico, alle recidive quasi certe dalle quali non possiamo con sicurezza metterci al riparo, e considerando gli inconvenienti che qualunque cura chirurgica può dare dal lato funzionale, io non saprei scegliere altro metodo di cura più efficace di quello che il prof. Durante oggi con insistenza cosciente sostiene e adopera.

E' di convinzione comune come l'iodio dando attività e resistenza ai tessuti, stimolando la fagocitosi possa essere un rimedio efficace nell'arrestare l'infezione tubercolare; in questi ultimi tempi si è visto pure come esso abbia un'azione attenuante in vitro per i bacilli medesimi, fatto che non potrà venir meno nell'imbibizione di tessuti malati, quindi tutto ci fa intuire l'azione benefica che indubbiamente debba esercitare nell'epididimite specifica. A conferma del fatto dobbiamo rammentare con una certa gloria di questa Clinica le guarigioni ottenute mediante la cura iodica alla Durante, di affezioni chirurgiche tubercolari ove sarebbero state di sicuro insuccesso forse gli interventi più demolitivi.

Noi invece non demoliamo, non peggioriamo certo le condizioni dei nostri malati, ma ridoniamo ad essi la resistenza nell'organismo e localmente nei tessuti vicini alle sedi morbose in modo di porre queste lesioni tubercolari nella impossibilità di nuocere; mentre d'altro canto nel caso nostro diamo alla società ancora degli uomini e non degli eunuchi come avverrebbe praticando la castrazione.

Maggio 1907.

BIBLIOGRAFIA.

BECK. *Sulla castrazione nella tubercolosi del testicolo.* (Deutsche Zeitschrift für chirurgie, Bd. 84, H., 1 marzo 1906).

DUPUYTREN. *Leçons clinique*, 1832, pag. 26.

R. WEIR. *Celluloïd testicles.* (New York, med. Record, 1894).

GUEILLOT. *Testicule artificiel.* (Union médicale du Nord-Est; Reims, 1895, XIX, 374).

CARLIER. *Prothèse testiculaire après castration.* (Annales des maladies des organes génito-urinaires, 1896, 1050-1056).

PUJOL. Marseille médical, 1° gennaio 1906. *Sulla castrazione.*

FUALDS. British medical Journal, 4 mai 1895.

MALGAIGNE Académie de Médecine, 1850-51, pag. 1077.

RECLUS. Discussione alla Società di chirurgia, 1891.

BOLLINGER. Anatomia patologica, pag. 30. *La tubercolosi del testicolo.*

TESTUT. *Anatomia*, pag. 121, vol. III.

LONGUET. Revue de Chir. 1900. *Trattamento chirurgico della tubercolosi genitale dell'uomo.*

TILLAUX. *Trattamento della tubercolosi testicolare.* Paris 1895-96. Bulletin médical, 3 giugno 1906.

MAUCLAIRE. *Del trattamento della tubercolosi epididimaria testicolare per la legatura e le sezioni degli elementi del cordone spermatico.* (Annales génit. urin., Revue di Chir. pag. 411, 1900-2).

LEGUEU. Journal des praticiens, num. 14, 3 novembre 1906. *La tubercolosi uro-genitale.*

MARMORECK. (Berliner Klinische Wochenschrift, 12 marzo 1906, num. 11). *Contributo alla conoscenza della virulenza dei bacilli tubercolari.*

FLORANI. Riv. medica, n. 30, 1904. *Tubercolosi sperimentale delle glandule salivari.*

DURANTE. *Trattato di patologia e terapia chirurgica.* Vol. III.

MORETTI. *L' iodio e i suoi derivati nelle tubercolosi.* Supplemento al Policlinico, n. 17.

MORESCO. *Contributo alla cura di lesioni tubercolari con le iniezioni ipodermiche iodate.* Supplemento al Policlinico, n. 21.

E. MEJNIER. *Contributo alla cura della tubercolosi chirurgica con le iniezioni ipodermiche di iodio.* Il Policlinico, n. 5, 1896.

IV.

CLINICA CHIRURGICA DELLA R. UNIVERSITÀ DI ROMA
diretta dal prof. F. DURANTE

Ancora sul meccanismo d'azione dell'iperemia da stasi nelle infezioni

per il dott. G. FICHERA.

(*Contin. e fine, v. fasc. 1, 1908*).

Che l'assorbimento delle tossine batteriche dai territorî con stasi sia più lento, è innegabile; già nelle mie ricerche rilevai ciò, ed a tale lentezza attribuì il ritardo alla morte degli animali di esperimento, in confronto a quelli di controllo. Ma che l'assorbimento sia così tardo, da concedere all'organismo il tempo necessario per esplicare altri mezzi di difesa più energica, non emerge dai risultati ottenuti finora; poichè la morte degli animali, sebbene con minor prontezza avvenne per tutti essi, tanto negli esperimenti di Almagià, quanto nei miei.

Riguardo all'attribuire il ritardo all'azione dell'acido lattico, che si formerebbe con relativa abbondanza nei tessuti di un arto cui sia apposto un laccio, mi permetto notare che, l'interpretazione sarebbe parsa più attendibile, se fosse stata fornita la dimostrazione di tale maggior produzione di acido lattico; e se fosse stato provato che, il trasudato o l'estratto di tessuti con stasi e edema ha le stesse proprietà neutralizzanti dell'acido lattico messo, prima, *in vitro* a contatto con le tossine batteriche, ed iniettato poscia, sotto cute alle cavie.

Forse, neanche dopo queste dimostrazioni dirette, le quali sinora mancano, si potrà negare che, le tossine batteriche iniettate in territorî con edema e stasi spiegano con ritardo la loro azione dannosa o letale, per effetto di una difficoltà fisica alla penetrazione in circolo o alla diffusione tra i tessuti.

A prova di ciò depongono varî fatti: lo stesso Almagià, ad esempio, ha notato che, la durata della stasi e la quantità del veleno iniettato influiscono proporzionalmente sulla maggiore o minore rapidità con cui i sintomi si manifestano, ed interviene la morte.

Inoltre Baruchello praticando nelle cavie l'iniezione di dosi mortali di stricnina in una piega cutanea limitata da un compressore, e rimuovendo dopo qualche tempo il mezzo di compressione, constatò che le cavie non soccombevano. Egli potè assodare, in tali casi, che la sostanza iniettata non veniva neutralizzata: poichè la stricnina raccolta con acqua di lavaggio dai tessuti della piega cutanea, trascorsa oltre un'ora dall'iniezione, non aveva perduto la sua proprietà venefica per le rane; ed il sangue raccolto da cavie sopravvissute, a replicate iniezioni di quantità mortali di stricnina, provocava la morte delle rane in seguito a gravi fenomeni stricnici.

Per questi fatti Baruchello ritenne che, la sopravvivenza delle cavie nei suoi esperimenti dipendesse, almeno in parte, da difficoltà meccaniche all'assorbimento della stricnina. Quindi volle provare, se le cavie restavano in vita allorchè ad esse veniva iniettata sotto cute una dose letale di stricnina, in piccole quantità, frazionate a brevi intervalli di pochi minuti, in modo da rispondere alle condizioni di un lento assorbimento. Con tale procedimento egli riuscì ad iniettare quantità di stricnina notevolmente superiori alla mortale, senza che le cavie perissero.

Evidentemente dagli esperimenti di Baruchello si rileva che, nelle anzidette condizioni sperimentali, la stricnina lentamente assorbita non si somma nell'organismo, ma viene grado a grado eliminata. Mentre dalle ricerche eseguite con tossina tetanica o difterica si ricava che, anche lentamente assorbite, le tossine batteriche provocano la morte per addizione delle frazioni mano a mano penetrate.

Anche Joseph, il quale, come altri, ha constatato che la stricnina iniettata in territorî con stasi viene considerevolmente attenuata e ritardata nei suoi effetti, è stato indotto ad ammettere che tali modificazioni dipendano da cause meccaniche determinanti lento assorbimento e diluizione. Poichè, evitando ogni causa, anche indiretta, a trasformazioni chimiche, e creando solo una modificazione meccanica con l'edemizzare i tessuti, mediante la semplice iniezione di soluzione fisiologica, egli riscontrò che, gli effetti della stricnina iniettata erano identici a quelli che otteneva per introduzione di questa in regioni con stasi e edema.

Infine, ciò che da Joseph e da altri vien sostenuto per sostanze solubili come la stricnina, è stato più agevolmente e più chiaramente provato da Tarantini per sostanze finemente granulose, riguardo cui è difficile ammettere una combinazione chimica in seno ai tessuti. Difatti, egli ha assodato che, per l'inchiostro di China la stasi determina un ostacolo meccanico alla penetrazione nei vasi linfatici o sanguigni e alla diffusione tra i tessuti, mentre la invasione e la diffusione avvengono rapidissimamente nei tessuti non sottoposti a stasi, almeno lieve.

Joseph ha voluto trasportare nel campo dell'iperemia passiva i risultati di alcune sue ricerche, eseguite in condizioni e con procedimenti diversi da quelli che si osservano nell'applicare il metodo di Bier.

Joseph notò, prima, che la trasfusione ad un coniglio di tre o quattro centimetri cubici di sangue defibrinato di maiale, iniettati in una delle vene auricolari, provocava rapidamente la morte dell'animale. E rilevò, poi, che se l'orecchio del coniglio veniva ischemizzato per compressione ed era legato alla base, si potevano iniettare nelle vene otto centimetri cubici, ed anche più, di sangue eterogeneo defibrinato senza che l'animale soccombesse. Soltanto, trascorse poche ore, nell'orecchio iniettato apparivano gravi segni d'infiammazione; esso diventava caldo, rosso oscuro, tumefatto; questi fenomeni perduravano alcuni giorni, poco a poco attenuavano e dileguavano dopo circa una settimana.

In un altro esperimento Joseph accertò che, un coniglio moriva per tetano stricnico, entro 25 minuti; se, egli, iniettava nelle vene d'un orecchio ischemizzato 8 centimetri cubici di sangue defibrinato di maiale, mescolato a 8 milligr. di stricnina; e rimuoveva la legatura, posta alla base del padiglione, dopo 3 minuti dalla iniezione.

Per queste ricerche e per questi risultati, Joseph paragona i fenomeni conseguenti alla trasfusione in circolo di sangue eterogeneo defibrinato a quelli dovuti ad un'infezione generale; e raffronta le manifestazioni, che provoca l'iniezione di sangue eterogeneo in un orecchio compresso alla sua base, a quelle successive ad un'infezione locale. Anzi, riferendosi all'azione dell'iperemia da stasi nelle infezioni, egli afferma che i veleni solubili, come la stricnina, iniettati così come praticava, in parte passano dai vasi nei tessuti circostanti, ed in parte vanno in circolo; mentre le sostanze dannose tossiche di origine batterica o derivanti da cellule animali eterogenee, iniettate, anche in quantità notevolmente superiore alla letale, entro i vasi di un organo legato alla sua base, sono trattenute e modificate.

A me pare che, le considerazioni di Joseph non si possano accettare per più ragioni. Non è possibile approvare il paragone fra trasfusione di sangue eterogeneo ed infezioni generali, solo perchè in entrambi i casi avviene più o meno rapidamente la morte; poichè il meccanismo con cui si determina l'esito letale è completamente diverso.

Come paragonare i fatti di emolisi diffusa e trombosi multiple per trasfusione di sangue eterogeneo, a quelli di infezione da bacillo del tetano o da bacillo del carbonchio?

Nè si può condividere, per le stesse ragioni, il paragone tra l'effetto delle iniezioni di sangue eterogeneo entro le vene di un orecchio legato alla radice, e quello di una infezione locale.

Come ravvicinare i fenomeni di emolisi e di trombosi per iniezione di sangue eterogeneo, ai fenomeni suppurativi ed alla formazione di ascessi per infezione localizzata da piogeni?

Mi sembra non si possano riportare i fatti notati da Joseph, a quelli che si svolgono in regioni infette, trattate col metodo di Bier: in primo luogo, perchè non è conveniente affermare che, le sostanze di origine batterica debbano comportarsi come quelle che originano da globuli rossi di specie animale diversa; in secondo luogo, perchè sinora, in rapporto al metodo di Bier, non è stato dimo- strato da alcuno che, iniettando dei germi patogeni entro le vene di un orecchio legato alla base, e rimuovendo il laccio dopo pochi minuti, non insorga un'infezione generale.

Volendo lasciare i risultati nei loro limiti e nel loro significato, a mio modo di giudicare, gli esperimenti di Joseph dimostrano solamente che, mentre le iniezioni intravenose di sangue eterogeneo possono provocare, come è noto da tempo, la morte; le stesse iniezioni, invece, fatte nelle vene di un orecchio ischemizzato e legato al suo impianto, destano soltanto fatti locali.

Ciò avviene non perchè, nel secondo caso, le proprietà emolitiche del sangue eterogeneo vengono neutralizzate, ma perchè esso cagiona rapidamente emolisi, trombosi ed emorragie; e, quindi, trattenuto prima entro i vasi, e poi nei tessuti circostanti, esplica *in situ* la sua azione, senza penetrare in circolo ed agire in organi importanti per l'economia animale.

Tale spiegazione è confermata dai fatti rilevati dallo stesso Joseph, il quale osservò che, già durante l'iniezione nelle vene dell'orecchio legato, si presentavano numerosi piccoli punti rossastri, certamente corrispondenti a focolai emorragici od a tratti vasali trombizzati, e così numerosi da conferire al padiglione aspetto petecchiale. Questo modo d'intendere i fatti in esame, è inoltre avvalorato dalle descrizioni e dalle affermazioni di Joseph, dalle quali si rileva chiaramente che, gli effetti dell'introduzione di sangue eterogeneo nei vasi dell'orecchio legato sono quelli stessi dell'iniezione sottocutanea.

Honigmann e Schäffer sperimentarono su conigli, introducendo nel sottocutaneo, di regioni simmetriche degli arti posteriori, dei fili di seta carichi di una sospensione batterica, o imbevuti di una soluzione di nitrato d'argento; e determinando l'iperemia passiva in un solo arto.

Gli Autori su detti, eseguite delle ricerche istologiche in differenti stadî dei varii esperimenti, vennero alla conclusione che, nelle regioni con stasi, non si avvera una notevole immigrazione leucocitaria; ed emisero l'ipotesi che, l'efficacia del metodo di Bier si deva riferire all'azione del trasudato.

In proposito va notato che, Honigmann e Schäffer non istituirono alcuna ricerca sui poteri del trasudato; quindi la seconda delle loro affermazioni non è confortata da alcun dato di fatto, non solo, ma, per ciò che riguarda le infezioni batriche, essa è in contraddizione con i risultati delle indagini all'uopo compiute, e da me precedentemente riferite.

Sebbene la supposizione sia infirmata da diligenti ricerche di Rosenberger a presso riassunte, si potrebbe consentire che il trasudato da stasi abbia spiegato una azione favorevole negli esperimenti eseguiti con fili imbevuti di nitrato d'argento. Poichè essendo la trasudazione più facile e pronta della diapedesi, nell'inizio dell'esperimento poteva avverarsi una diluizione della sostanza chimica; onde essa veniva a costituire uno stimolo meno intenso ed energico per la successiva infiltrazione leucocitaria.

Riguardo un'altra affermazione degli stessi sperimentatori, secondo cui nelle regioni infette trattate con l'iperemia passiva, l'invasione da elementi migrati sarebbe scarsa, ed i leucociti apparirebbero inattivi, incapaci di raggiungere i focolai d'infezione e di spiegare ivi potere fagocitario; mi riferisco alle numerose ricerche, le quali han dimostrato concordemente che in regioni con stasi non solo accade una considerevole leucocitosi, ma avviene anche una intensa fagocitosi. Ricordo le ricerche di Richter, Nötzel, Laqueur, v. Leyden e Lazarus, Stahr, e le seguenti di Rosenberger e di Tarantini.

In fine, pur ammettendo il trasudato attenui per semplice diluizione taluni sintomi delle infezioni, in cui prevale l'azione di sostanze flogogene, non è da dimenticare che, con tale meccanismo di azione non si può dar ragione della rapida scomparsa di germi, la quale si avvera nei tessuti infettati, sottoposti alla stasi.

Rosenberger preferì come animali di esperimento i conigli, e come sostanza flogogena l'olio di terebentina.

In parti simmetriche delle pareti addominali, ai lati della linea mediana, veniva introdotto, in una cavità del sottocutaneo, un sacchetto di celloidina forato della capacità di 3 ccm., dopo averlo tenuto per 3 giorni in olio di trementina sterilizzato col calore. Nei varî animali a destra non era eseguito alcun trattamento, a sinistra si provocava la stasi, mediante gli apparecchi d'aspirazione di Bier-Klapp.

L'iperemia in tal modo, era cagionata quotidianamente, in giorni successivi, lungo tre quarti d'ora ed in guisa che l'apparecchio agisse per 5 minuti, con pause intercedenti di 3 minuti.

In epoche differenti, nei diversi esperimenti, dalle regioni che racchiudevano i sacchetti di celloidina, vennero escissi i tessuti. Questi, fissati in liquido di Zenker, tagliati al microtomo e colorati con ematossilina ferrica di Heidenhain, con Bordeaux-R., ovvero con ematossilina ferrica e successiva tinzione con la soluzione di v. Gieson, furono esaminati microscopicamente.

Fatto il paragone, tra i tessuti dei due lati, risultò che in quelli di sinistra, ove era stata determinata l'iperemia, si riscontrava: maggiore trasudazione, più evidente dilatazione e replezione vascolare, con più ricco contenuto endovasale di polinucleati e di linfociti, più rapida ed abbondante migrazione leucocitaria; precoce mitosi degli endotelî con formazione di capillari, precoce ed estesa cariocinesi in elementi connettivali, con neoproduzione di tessuto congiuntivo in tutto il territorio reso prima iperemico; considerevole differenza nei fenomeni di fagoci-

tosi, per maggior numero di macro e microfagi inglobanti pigmento ematico e detriti cellulari.

Per questi reperti differenziali, ripetutamente osservati, Rosenberger asserisce che, provocando iperemia da aspirazione nelle flogosi acute da trementina, non solo si ottengono trasudazione plasmatica, migrazione leucocitaria e fagocitosi più rimarchevoli; ma si destano neoformazioni vasali e connettivali più rigogliose ed estese.

Le osservazioni di Rosenberger inducono a credere che avvengano gli stessi fenomeni tanto se si cagiona l'iperemia da ostacolo meccanico, quanto se si determina l'iperemia d'aspirazione in territorî iniettati sia con germi patogeni, sia con sostanze flogogene, come l'olio di trementina.

Tarantini, recentissimamente, ha pubblicato i risultati di ricerche sull'iperemia da stasi eseguite, al pari di quelle di Almagià, presso l'Istituto di patologia generale di Roma. Egli, per semplificare le condizioni di studio e rendere più facile l'indagine del meccanismo di azione del metodo Bier, ricorse alle iniezioni di sostanze corpuscolate minutissime, sospese in acqua; e scelse a tal uopo l'inchiostro di China.

Certo con tal mezzo mancano gli effetti delle proprietà biologiche, caratteristiche dei germi patogeni, e sopra tutto non si possono riferire i risultati all'applicazione dell'iperemia passiva nei casi d'infezione a tipo tossico. Ma tuttavia esso rende chiari taluni fenomeni, che si esplicano in regioni con stasi.

Tarantini iniettava nei due arti posteriori delle cavie quantità uguali di inchiostro di China, eseguiva l'iniezione contemporaneamente in punti simmetrici, e provocava la stasi su un solo arto; lasciando l'altro arto, non edemizzato, per il controllo.

Egli potè, così, constatare che, nell'arto senza stasi, rapidamente, anche entro dieci minuti, le ghiandole linfatiche corrispondenti apparivano macroscopicamente pigmentate in nero. Lo stesso fatto accadeva per gli arti in cui si praticava l'iniezione e si determinava la stasi successiva dopo qualche tempo; sebbene, però, si rilevasse un'apprezzabile differenza nell'intensità di pigmentazione, tra le ghiandole linfatiche dell'arto con stasi consecutiva all'iniezione, e quelle dell'arto senza stasi.

Nei casi in cui l'iperemia passiva, con edema lieve, veniva stabilita prima della inoculazione dei granuli d'inchiostro, questi non pigmentavano mai le glandole linfatiche dell'arto, ma restavano *in situ*.

Al controllo microscopico, Tarantini trovò che le ghiandole linfatiche dell'arto trattato con la stasi non mostravano alcun particolare notevole. Quelle, invece, dell'arto in cui non si praticava la stasi, si presentavano disseminate di piccoli accumuli rotondeggianti, costituiti da granuli d'inchiostro di China; i quali si riscontravano più abbondantemente nei seni linfatici della zona corticale e spesso liberi; inoltre, in qualche punto, si scorgevano anche elementi endoteliali, di rivestimento delle lacune linfatiche, contenenti granuli di pigmento.

All'esame istologico dei tessuti degli arti iniettati e trattati con la stasi. Tarantini, nei primi giorni, rilevò le fibre muscolari lievemente allontanate e circondate da spazî chiari, invasi da leucociti mono e polinucleati, carichi di pigmento nero, e notò ancora la presenza di elementi connettivali neoformati. Dopo otto giorni egli vide che l'edema era scomparso, ed i leucociti migrati avevano sgombrato il campo dell'iniezione; mentre la proliferazione connettivale, accentuata, aveva circondati i granuli di pigmento non inglobati e trasportati oltrove, ma rimasti ancora in sito.

Nell'arto iniettato senza stasi non fu mai rilevato edema, e vennero constatate scarsa infiltrazione leucocitaria, debole fagocitosi, povera neoformazione connettivale.

Circa il meccanismo di azione dell'iperemia da stasi, Tarantini, in base ai suoi esperimenti, afferma che essa in primo tempo impedisce per solo ostacolo meccanico la penetrazione nel circolo sanguigno e linfatico dei corpi estranei iniettati, ed in secondo tempo mantiene questi *in loco*, dove vanno soggetti dalla fagocitosi ed alla fissazione per proliferazione connettivale.

Esaminando i risultati delle ricerche di Tarantini si può istituire, con le giuste riserve, un parallelo tra quanto avviene, allorchè si iniettano sostanze corpuscolate minutissime, o microrganismi patogeni.

Difatti, nell'un caso e nell'altro, se si fanno le iniezioni in tessuti non iperemizzati passivamente, si ha l'allontanamento dei granuli o dei germi dal sito d'inoculazione: Tarantini aveva la prova di tale allontanamento nella pigmentazione delle ghiandole linfatiche, mentre io l'attingeva alla prensenza dei germi iniettati nel sangue e negli organi interni.

Parallelamente nell'un caso e nell'altro, quando l'iniezione viene praticata in territorî con stasi, si ha l'arresto *in situ*, sia di granuli d'inchiostro di China, come ha visto Tarantini, sia di germi patogeni come ho constatato nelle mie ricerche per lo stafilococco aureo e per il bacillo del carbonchio.

In quest'ultima condizione sperimentale è notevole l'intensità della fagocitosi e la rapidità con cui s'inizia la neoformazione connettivale, sia di fronte ai piccoli granuli, sia in presenza dei germi patogeni.

La proliferazione connettivale, però, avrà certamente maggiore sviluppo ed importanza nei casi in cui vengono iniettati corpi estranei sebbene piccolissimi; poichè restano in posto lungamente e, quindi, rappresentano per più tempo uno stimolo alla neoformazione. Così come, verosimilmente, accade nelle infezioni croniche trattate con la stasi, nelle quali gli agenti patogeni causali resistono a lungo; ed in cui, forse, assume altro valore il trasudato, specie se accade notevole fagolisi.

Nelle infezioni acute in cui la stasi provocata prontamente arresta e fa dileguare i sintomi, con la rapida scomparsa dei microrganismi che li cagionano, la proliferazione connettivale è limitata ed ha minore importanza; anche in considerazione del tempo richiesto affinchè raggiunga il grado necessario, per attribuirle valore indiscutibile come mezzo di difesa.

Per l'azione del metodo di Bier nelle infezioni acute, vista la intensità della fagocitosi, si può invocare un altro fattore. Invero, le recenti ricerche di Markl, Beitzke, Levaditi, Kaemmerer, Weil, Douglas, Beil, Neumann, Wright, e di altri, dimostrano che nel siero normale vi sono sostanze (opsonine, batteriotropine) la cui presenza rende facile ed attiva la fagocitosi; quindi, potrebbe esser lecito ritenere che dette sostanze spieghino la loro azione nei territorî con stasi, edema, ricca migrazione leucocitaria ed intensa fagocitosi.

Ma a questo riguardo, perchè l'ipotesi prenda consistenza e acquisti valore, sarebbe opportuno stabilire l'indice fagocitario del siero normale e quello del trasudato da stasi dello stesso animale, per assodare se veramente le opsonine passino e si accumulino nel trasudato.

***

Dalle prime indagini di Nötzel, Hamburger, Laqueur, Stahr, e da quelle recentissime esaminate in questa nota, credo sia derivato un contributo di luce sul meccanismo di azione dell'iperemia passiva alla Bier. Di guisa che, se pur è prematuro considerare come riconosciuto in tutti i suoi particolari tale meccanismo, poichè future ricerche potranno recare altri dati; già, si può affermare che, sono accertati varî fattori importanti dell'iperemia da stasi, come metodo di cura di processi flogistici.

In conclusione, volendo attenersi solamente alle constatazioni di fatto, dai lavori di Maragliano, Heyde, Baumgarten, Axamit, Riedl, Almagià, Rosenberger, Tarantini risulta che, rispondono alla realtà dei fenomeni le affermazioni tratte dalle ricerche con le quali, in sei gruppi di esperimenti, ho constatato: che, gli animali iniettati in territorî sottoposti a stasi, con dosi letali di microrganismi virulenti, sopravvivono; che il trasudato di organi con edema da iperemia passiva non ha potere battericida notevole; che i germi patogeni iniettati in territorî con stasi e edema anche lieve, restano in sito, senza dare setticemia, perchè da prima ne è ostacolato meccanicamente il passaggio in circolo; che nelle regioni infette trattate con l'iperemia passiva, di poi, precedute da ricca migrazione leucocitaria, han luogo intensa fagocitosi, e pronta neoformazione connettivale; che i limiti di tempo entro i quali il metodo di Bier può esser efficace, dopo avvenuta un'infezione acuta, sono ristretti; che l'iperemia da stasi non provoca neutralizzazione o trasformazione delle tossine di origine batterica, e non riesce, quindi, protettiva nelle infezioni tossiche.

Roma, novembre 1907.

LETTERATURA (1906-1907) (*).

ADAMS. *Value of the Bier treatment.* N. York med. J., 1906.

ALMAGIÀ. *Ricerche sulla possibilità di neutralizzare la stricnina con la colesterina e lecitina e sull'influenza dell'iperemia da stasi* (BIER) *in alcune intossicazioni.* Boll. della R. Accad. med. di Roma, anno 33, 1907.

AUFFRET. *La méthode de Bier dans la tuberculose et les infections aiguës.* Rev. d'orthopédie. Paris, 1906.

AXAMIT. *Versuche über Stauungshyperämie an Kaninchen.* Wiener klinische Woch., n. 34, 1907.

BABLER. *Passive hyperemia.* Saint-Louis Cour méd., 1906.

BAECHER. *Ueber Beeinflussung der Phagocytose durch normale sera.* Zeitsch. für Hygiene, 1907.

BALBAU. *Opsoninlehre,* Wiener med. Presse, 1907.

BARUCHELLO. *Sulla tossicità della stricnina iniettata nell'organismo con metodi e procedimenti speciali.* Riforma medica, anno 16, 1901; Boll. della R. Accad. med. di Roma, anno 27, 1907.

BAUMANN. *Hyperemia as a therapeutic agent.* Cheveland M. J., 1906.

BAUMGARTEN (von). *Experimente über die Wirkung der Bierschen Stauung auf infektiöse Prozesse.* München. med. Wochenschr., 1906.

BEER. *The therapeutic value of artificial localized hyperemia in the treatment of ambulatory or dispensary cases; with a review of the published results and a report of personal observations.* Med. Rec. N. York, 1906.

BEITZKE. *Ueber eine neue Theorie in der Immunitätslehre.* Berl. Klin. Wochensch, 1907.

BERARD. *L'hypérémie par stase selon la méthode de Bier.* Lyon méd. 1906.

ID. *De l'application de la méthode de Bier dans les lésions inflammatoires.* Lyon méd., 1906.

BESTELMEYER. *Erfahrungen über die Behandlung akut entzündlicher Prozesse mit Stauungshyperæmie nach Bier.* Münch. med. Woch., 1906.

BIEHLER. *L'hypérémie comme procédé de traitement.* Kron. lek. Warszawa, 1906.

BIER. *L'hyperémie et son action thérapeutique.* Trad. en français sur la 4e édition all. par A. Machard et A. Vallette. Paris, 1907.

(*) La bibliografia sull'argomento sino al 1906 è omessa, perchè già pubblicata nel lavoro apparso sul *Policlinico,* Sez. chir., vol. 14.

BONANOME. *Alcuni casi di flogosi acuta trattati coll'iperemia passiva alla Bier*. Policlinico, Sez. prat., 1906.
BONHEIM. *Behandlung akuter Entzündung durch Hyperæmie nach Bier*. Deut. med. Woch., 1906.
BOELKE. *Die Wrightschen Opsonine bei akuten Infektionskrankeiten*. Deut. med. Woch., 1907.
BRADFORD. *The hyperemia treatment of congested and inflamed tissues*. Boston M.and S. J.,1906.
BREUER. *The Bier treatment by hyperemia*. New-York med. record, 1906.
BRUAS. *De la méthode de Bier dans le traitement des ulcères atoniques et phagédéniques des membres*. Presse méd. Paris, 1907.
CATHCART *Bier's treatment of acute inflammation by passive congestion*. Scot. M. a S. J. Edinb., 1906.
CHLUMSKY. *Traitement de la tuberculose osseuse et articulaire par le procédé de Bier* Revue d'Orthop. Paris, 1898.
CODMAN. *On the Bier treatment of infections and septic wounds of the extremities*. Boston med. S. J., 1906.
COLLE et FOLET. *Méthode de Bier*. Echo méd. du Nord. Lille, 1906.
COLLEY. *Beobachtungen und Betrachtungen über die Behandlung akut eitriger Prezesse mit Bier' scher Stauungshyperämie*. Münch. mediz. Woch., 1906.
DAUWE. *La thérapeutique par hypérémie*. Gaz. d. Hôp. Paris, 1906.
DEBEYRE. *Méthode de Bier*. Echo méd. du Nord. Lille, 1906.
DELAGENIÈRE (H). *Contribution à l'étude de la méthode de Bier. Mode d'action de la stase hypérémique et résultats thérapeutiques*. Société de méd. Le Mans., Arch. méd. d'Angers, 1906.
ID. *Contribution à l'étude de la stase hypérémique passive comme méthode thérapeutique ou méthode de Bier*. Journ. de méd. et chir. prat., 1907.
DELON. *De l'hyperémie passive par la stase employée comme agent thérapeutique*. Bouvalot-Jouve. Paris, 1907.
DEPAGE. *Traitement des inflammations aiguës par la méthode de Bier*. Ann. Soc. belge de chirurgie. Bruxelles, 1906.
DEUTSCHLÄNDER. *Die Hyperämiebehandlung der Knochen und Gelenk tuberkulose*. Münch. med. Woch., 1907.
ID. *Ueber die Anwendung der Stauungshyperämie bei orthopedischen Operationen*. Zeitsch. für med. Fortsch., 1906.
DEVÈZE. *La méthode de Bier dans le traitement des tuberculoses ostéo-articulaires*. Thèse Montpellier, 1905-1906.
DONATI e DELFINO. *Sull'influenza della stasi alla Bier nel processo di guarigione delle ferite della cartilagine auricolare*. Riforma med., novembre 1906.
ETTLING. *Hyperemia in the treatment of acute infections*. Albany m. ann. 1906.
ESCH. *Von der Antiphlogose zur Hyperämisierung, von der Kalte zur Wormbehandlung*. Arch. f. phys. diät. Therap. Berl., 1906.
FAURE. *La méthode de Bier*. Presse méd. Paris, 1906.
FELEKI. *Emploi de l'hypérémie artificielle pour la guérison de certaines affections*. Orvosi Etil. Budapest, 1907.
FERRARI. *Sulla stasi alla Bier*. Gazz. degli Osp. Milano, 1906.
FROMMER. *Ueber die Biersche Stauung mit besonderer Berücksichtigung der postoperativen Behandlung und der Altersgangrän*. Wien. klin. Woch., 1906.
GAUGELE. *Zur Behandlung der tuberkulosen Fisteln mit der Bierschen Saugglocke*. Centralbl. f. Chir. Leipz., 1906.
GAULEJAC (de). *Méthode de Bier et massage*. Presse méd. Paris, 1906.
ID. *Méthode de Bier dans les hydarthroses*. Presse méd. Paris, 1906.
ID. *Méthode de Bier*. J. de physiothérapie. Paris, 1906.
GEBELE und EBERMEYER. *Ueber Behandlung der Gelenketuberkulose*. Münch. med. Woch., 1906.
GLASSNER. *Résultats obtenus par la méthode de Bier dans 312 cas*. Przegh. lek. Krakow,1906.
GORSE. *Contribution à la méthode de Bier*. Thèse Toulouse.
GRAMENITSKI. *Traitement par l'hypérémie passive*. Russk. Vratch. St.-Pétersb., 1906.
GRUBE. *Die Anwendung der Hyperämie nach Bier bei einigen Erkrankungen der Diabetiker*. Münch. med. Wochensch., 1906.
GUTH. *Die Behandlung entzündlicher Erkrankungen mit Stauungsbinden und Saugapparaten in der Praxis*. Prager med. Woch., 1906.
HAUSLAUER. *Die Stauungshyperämie bei der Behandlung von Ohreiterungen*. Münch. med. Woch., 1906.
HEILE. *Ueber neue Wege, die natürlichen Heilungsvorgänge des Körpers bei krankhaften Prozessen künstlich zu vermehren und zu beschleunigen*. Münch. med. Woch., 1907.
HELLER. *Behandlung akut entzündlicher Prozesse mit der Bierschen Stauung*. Deut. med. Woch., 1906.
ID. *Beobachtungen bei der Behandlung akut entzündlicher Prozesse mit der Bierschen Stauung*. Mediz. Klinik, 1906.
HEYDE. *Experimente über Biersche Stauung*. Verhandlg. der deutschen pathol. Gesell., Zehnte Tagung, Fischer. Jena, 1907.

HERHOLD. *Anwendung der Stauungshyperämie bei akuten eitrigen Prozessen im Garnisonslazareth Altona.* Münch. med. Wochensch., 1906.
HILGENREINER. *Experimentelle Untersuchungen über den Einfluss der Stauungshyperämie auf die Heilung von Knochenbrüchen.* Beiträge zur klinische Chirurgie, Bd. 54, 1907.
HOMBERGER. *Eine physio-pathologische Studie über venöse Hyperämie.* Archiv. für klinische Chirurgie, Bd 80, 1906.
HONIGMANN und SCHÄFFER. *Experimentelle Untersuchungen über die Wirkung der Bierschen Stauung auf den Entzündungsvorgang.* Münch. med. Woch., Jahrg. 54, 1907.
HOPPE. *Ueber den Einfluss der Sanghyperämie auf das gesunde Auge und den Verlauf gewisser Augenkrankeiten.* Münch. med. Wochensch., 1906.
ILHENNY (MAC). *Biers Vacuum hyperemia in the treatment of carbuncle.* New.Orl.M. et S.J.,1906.
JARDINE. *Bier's venous congestion treatment of tubercular arthritis, report of two cases, and notes from Bier's clinic.* Marit. M. News Halifax, 1906.
JERUSALEM. *Zur Bierschen Hyperämie Behandlung.* Wien. klin. Woch., 1906.
JOSEPH. *Einige Wirkungen des natürlichen oedems und der künstlichen Oedesimisierung. Ein Beiträg zur Stauungshyperämie.* Münch. med. Wochensch., 1905.
ID. *Ueber die frühzeitige und prophilaktische Wirkung der Stauungshyperämie auf infizirte Wunden.* Münch. med. Woch., 1906.
ID. *Ein Beitrag zum Wesen der Entzündung.* Deutsche Zeitsch. für Chir., Bd. 87, 1907.
JOUSSET. *La méthode « opsonique » de Wright.* Bulletin méd., 1907.
KÄMMERER. *Ueber Opsonine und Phagocytose im allgemeinen.* Münch. med. Wochensch. 1907.
KEFER. *Traitement des inflammations purulentes par hypérémie veineuse.* Khirurgia Mosk., 1906.
KELLER. *Beobachtungen bei der Behandlung akut entzündlicher Prozesse mit der Bierschen Stauung.* Med. Klin. Berl., 1906.
KLAPP. *Die Heilkräfte der Hyperämie.* Deut Klin., Berl., 1906.
ID. *Masque pour déterminer la stase pulmonaire.* Presse méd., 1906.
KUHN. *Technisches zur Bierschen Stauung.* Münch. med. Woch., 1906.
ID. *Weitere Erfahrungen mit der Hyperämiebehandlung der Lungen vermittels der Lungensaugmaske.* Münch. med. Woch., 1907.
LAMMERHIRT. *Die Behandlung mit Stauunghyperämie nach Bier in der Hand des praktischen Artztes.* Med. klin. Berl., 1906.
LAPARRA. *De la méthode de Bier. De l'emploi de la méthode de Bier (hypérémie passive) dans le traitement des affections articulaires.* Thèse Bordeaux, 1906.
LE-FORT. *Les méthodes de Bier telles qu'elles sont appliquées actuellement à la clinique de Bonn.* Echo méd. du Nord. Lille, 1906.
LINDENSTEIN. *Erfahrungen mit der Bier' schen. Stauung.* Münch. med. Woch., 1906.
LEXER. *Zur Behandlung akuter Entzündungen mittels Stauung.* Münch. med. Woch., 1906.
LÖHLEIN. *Ueber A. E. Wright's « Opsonine » und seine therapeutische Bestrebungen bei Infektionskrankheiten.* Münch. med. Wochensch., 1907.
LOSSEN. *Biersche Stauungs Behandlung bei Sehnenscheiden Phlegmonen und anderen akuten Entzündungen.* Med. klin. Berl., 1906.
LOTTI. *Opsonine e batteriotropine.* Rivista critica di clinica medica. Anno 8, 1907.
MANNINGER. *Die Heilung lokaler Infektionen, mittels Hyperämie.* Würz. Abhandl. a. d. Gesamtgeb. d. prakt. med., 1606.
MARAGLIANO. *Note chirurgiche.* Gazz. degli Ospedali e delle Clin., n. 25, 1906.
ID. *Ricerche sperimentali sulla stasi alla Bier.* Gazz. degli Osp., Milano, 1906.
MAUTNER. *Behandlung der furunkulose mittels Bier Klapp'scher Stauung.* Allg. wien. med. Zeit., 1906.
MAYER. *Valeur curative de l'hypérémie.* J. méd. de Brux., 1906.
MICHELI. *Di alcune nuove quistioni relative all'immunità.* Riv. critica di clin. med.,anno 8, 1907.
MINDES. *Zur Technick des Bierschen Verfahrens mit Stauungshyperämie.* Münch. med. Wochensch., 1906.
MOSES. *Bubonbehandlung nach der Bierschen Methode.* Med. klinik., 1906.
MUCK. *Ein einfacher und praktischer Apparat für die Bier' sche Stauung.* Münch. med. Woch., 1906.
ID. *Aphoristische Mitteilungen von Beobachtungen über den Einfluss der vom Gehörgang aus durch Saugwirkung hervorgerufenen Stauungshyperämie aus Paukenhöhleneiterungen.* Münch. mediz. Woch., 1907.
NOCCIOLI. *Il nuovo metodo di cura alla Bier come mezzo diagnostico nelle affezioni articolari da infortunio sul lavoro.* Rivista di dir. e giurispr. sugli infortuni del lavoro. Vol. 3, 1906.
NEUFELD und KÜHNE. *Untersuchungen über baktericide Immunität und Phagocytose.* Arbeit. aus der kais. Gesundheitsamte, 1907.
NEUMANN. *Untersuchungen über Opsonine und Phagocytose.* Central. für Bakter., 1907.
NORDMANN. *Erfahrungen über Stauungshyperämie bei akuten Entzündungen.* Med.klin.Berlin,1906.
ORTH. *Ueber die Behandlung entzündlicher Erkrankungen mittels Stauungshyperämie und Saugapparaten.* Verein. d. pfiz. Aerzte, Frankenthal, 1906.
PALMER. *The Bier congestion treatment.* Chicago clinic., 1906.

(47)

PEZOLD (von). *Forunkelbehandlung mittels Bierscher Saugapparate.* Deut. mil. ärtztl. Zeitschr. Berl., 1906.
POLINI. *Stasi alla Bier.* Gazz. internaz. di med. Napoli, 1906.
ID. *Artrite gonococcica e stasi alla Bier.* Policl., sez. prat., vol. 13, 1906.
PFANN. *Die Behandlung der subacuten Infectionen durch Steigerung der Hyperämie.* Pest. med. chir. Presse, Budapest, 1906.
PUTZLER. *Ein Beitrag zur Stauungsbehandlung.* Arch. für Dermat. und Syph., Bd. 85, 1907.
RATTNER. *Das Bier'sche Stauungsverfahren.* Allg. med. Zeitung. Berlin, 1906.
RENNER. *Ueber Biersche Stauungshyperämie bei Augenkrankheiten.* Münch. med. Woch., 1906.
RIEDL. *Erfahrungen, Beobachtungen und Versuchen im Stau und Saugverfahren.* Wiener. klin. Woch., 1907. Ref. C. f. Ch., 1907, n. 28, 1907).
RIEHL. *Beitrag zur Biers'schen Stauung.* Münch. med. Woch, 1906.
ROSENBERGER. *Ueber den Verlauf der akuten eitrigen Entzündung mit und ohne Stauungshyperämie.* Ziegler's Beiträge, Bd. 41, 1907.
RUBRITIUS. *Die Behandlung akuter Entzündungen mit Stauung.* Beitr. zur klin. Chir. 1906.
SANGIORGI. *Influenza dell'edema da stasi meccanica sulle ossa in via di accrescimento.* Archivio di Ortopedia, anno 24, 1907.
SCHEUER. *Was soll der praktische Artzt von der Behandlung mit Stauungshyperämie wissen.* Aertztl. Pr. Berlin, 1906.
SCHLATTER. *Sulla iperemia alla Bier.* Correspondenzbl. für schweizer Aerzte, 1907. Rec.: Giorn. med. del R. Esercito, anno 55, 1907.
SCHMIEDEN. *Einneuer Apparat zur Hyperämie Behandlung des Kopfes.* Münch. med. Woch., 1906.
SONDERMANN. *Zur Saugtherapie bei Nasenerkrankungen.* Münch. med. Wochensch., 1906.
STAHR. *Ueber den Blutbefund bei der Bier'schen Stauungstherapie.* Wien. klin. Woch., 1906.
STENGER. *Die Biersche Stauung bei akuten Ohr-eiterungen.* Deutsche mediz. Woch., 1906.
STRAUSS. *Die automatische Saug und Druckspritze als Sauungsapparat für Bier'sche Stauungshyperämie.* Münch. med. Woch., 1906.
TARANTINI. *Sul meccanismo d'azione dell'iperemia da stasi alla Bier.* Pol., Sez. med., vol.14, 1907.
TOMASHEWSKI. *Technique de la stase hypérémiqne.* Russk. Vratch. Saint-Pétersb., 1906.
ID. *Zur Behandlung mit Bierscher Stauung.* Zentral. f. Chir. Leipz., 1906.
TURAN. *Versuch mit dem Bier'schen Verfahren bei Endometritis chronica.* Centralbl. für Gynekologie. Jahrgang 30, 1906.
ID. *Das Bier'sche Verfahren in intrauteriner Anwendung.* Centralbl. für Gynekologie. Jahrgang 30, 1906.
VEER (van der). *Report of cases treated by a modified Bier-Klapp method of passive hyperemia.* Albany m., anno 1906.
VENUS. *Zur Orientirung des praktischen Aertztes über die Anwendung und Erfolge der Stauungshyperämie von Bier.* Med. Bl. Wien, 1906.
VERNEY. *Le opsonine.* Policlinico, Sez. prat., 1907.
VILLEMIN. *La méthode de Bier par stase veineuse.* Tuberculose inf. Paris, 1906.
VOHSEN. *Beitrag zur Stau und Saugtherapie im Ohr und oberen Luftwegen.*
VORSCHUTZ. *La méningite et son traitement par la méthode de Bier et la ponction lombaire.* Münch. med. Woch., 1907.
WASSERTHAL. *Zur Frage der Therapie diverser Prostataaffektionen mittels der Bier'schen Stauung.* Centralbl. für die Krankheiten der Harn und Sexualorgane. Bd. 17, 1907.
WEECKE. *Ueber Bier'schen Stauung und ihre Erfolge.* Arch. f. phys. Med. u. med. Ter. Leipz., 1906.
WESSEL. *Ueber die Behandlung der Fractura radii mit Stauungshyperämie.* Centralblatt für Chir., 1907.
WOLFF EIXNER. *Die Biersche Stauung vom Standpunkt der Endotoxinlehre.* Münch. med. Woch., 1906.
WRIGHT. *On the principles of vaccine-therapie.* The Lancet, 1907.
WYMAN. *Passive hyperemia in the treatment of tubercolar synovitis of knee and in the treatment of infected contusions and lacerations, of palm of hand.* Virginia M. Semi. Month. Richmond., 1906.
ZACHARIAS. *Die Behandlung der Mastitis mit Bierscher Stauung.* Münch. med. Woch., 1907.
ZIMMERMANN. *Traitement de l'inflammation par la méthode de Bier.* Allat. lapok. Budapest, 1906.
ID *Valeur de la méthode de Bier (passive) dans le traitement des affections inflammatoires aiguës.* Congrès de la Soc. all. de Chir. Berlin, 1906; Presse méd. Paris, 10 avril 1906.
ID. *Sur l'application de la méthode de Bier au traitement de la tuberculose pulmonaire.* Soc. de méd. int. de Berlin; Presse méd. Paris, 11 août 1906.

Diritti di proprietà riservati. — *L'Amministrazione avverte che procederà contro quei giornali che riporteranno lavori pubblicati nel* **POLICLINICO** *o che pubblicheranno sunti di essi senza citarne la fonte.*

Tip. Nazionale di G. Bertero e C. L. Pozzi, resp.
(46)

Anno XV Roma, marzo 1908 Vol. XV-C. (fasc. 3).

IL POLICLINICO

SEZIONE CHIRURGICA

ORGANO DELLA SOCIETÀ ITALIANA DI CHIRURGIA

DIRETTO DAL

Prof. FRANCESCO DURANTE

Direttore del Regio Istituto Chirurgico di Roma

SOMMARIO.

I. Dott. Vincenzo Nicoletti - *Effetti dell'ablazione delle tuniche muscolari dell'intestino tenue nel cane.* — II. Dott. Leone Galassi - *Sull'ernia dell'uretere* — III. Valentino Barnabò - *Sui rapporti tra la glandola interstiziale del testicolo e le glandole a secrezione interna.*

I.

LABORATORIO DI PATOLOGIA SPECIALE CHIRURGICA
Direttore Prof. R. ALESSANDRI

Effetti dell'ablazione delle tuniche muscolari dell'intestino tenue nel cane

per il Dott. VINCENZO NICOLETTI
aiuto Chirurgo degli Ospedali Riuniti di Roma.

Quando nel marzo 1905 intrapresi le ricerche sperimentali, che formano oggetto del presente lavoro, nessun'altra pubblicazione al riguardo esisteva nella letteratura tranne una comunicazione fatta dal Kreidl, professore di fisiologia all'Università di Vienna della quale dirò succintamente in seguito.

Come già esposi alla Società Lancisiana degli ospedali di Roma, nella seduta del 14 aprile 1906, l'idea d'intraprendere lo studio sperimentale che qui riferisco, sorse spontanea e contemporanea nella mente del prof. Alessandri e nella mia a proposito di un incidente operatorio occorso nel III padiglione chirurgico al Policlinico « Umberto I ».

Un inferma, affetta da voluminosa cisti del mesenterio, veniva operata dal prof. Alessandri assistito da me.

Aperto l'addome ci trovammo di fronte ad un voluminoso conglomerato di anse intestinali del tenue, le quali per complicazioni svoltesi in precedenza, presentavano estese aderenze colla cisti medesima.

Fu praticato con delicatezza lo scollamento delle anse intestinali dalla superficie della cisti ed in principio e per lungo tratto la manovra riuscì talmente facile,

che non si sospettò neppure di poter ledere l'intestino. Però, ad un certo punto, dopo di aver distaccato dalla parete della cisti più di un metro del tenue, esercitando una trazione alquanto più energica di quelle fino allora esercitate, nel distaccare un ansa più saldamente adesa alla parete cistica, vedemmo lacerarsi a tutto spessore la parete intestinale. Fu subito provveduto alla resezione del tratto limitrofo alla lacerazione, tanto più che in esso tratto, per un'estensione di 15 centimetri circa le tuniche muscolari dell'intestino mancavano totalmente e si procedette ad un enterorrafia circolare sopra un cilindro di pasta (Alessandri).

Riesaminando attentamente il lungo tratto del tenue, che avevamo distaccato dalla parete della cisti mesenteriale, constatammo che esso era stato decorticato, a nostra insaputa, e nell'atto del distacco delle aderenze, tanto della sierosa, come della tunica muscolare a fibre longitudinali. Le condizioni poco propizie della paziente: una donna di matura età, e notevolmente grassa, la durata considerevole dell'atto operativo, le difficoltà insormontabili nell'asportazione della cisti, aderentissima alla parete posteriore dell'addome, tanto che si dovette parzialmente resecare la parete cistica e lasciarne la cavità ampiamente drenata, fecero assolutamente respingere l'idea di ricorrere alla resezione di tutto il tratto intestinale mancante, come si è detto, delle tuniche: sierosa e muscolare a fibre longitudinali.

Quarantott'ore dopo l'intervento l'inferma soccombeva e l'autossia si faceva rilevare come nel tratto casualmente decorticato non esistesse traccia nè di perforazione o di altra lesione anatomo-patologica macroscopicamente apprezzabile.

Tale constatazione fatta alla necroscopia fu il punto di partenza delle riflessioni, che dettarono poi l'idea delle ricerche qui appresso esposte, e nelle quali ho avuto a guida il prof. Alessandri, al quale qui rendo grazie vivissime.

Schema del lavoro.

Prima ancora di accingermi alle ricerche bibliografiche relative all'argomento che mi proponevo di trattare sperimentalmente, in base alle sole riflessioni che mi aveva ispirate il caso ricordato più sopra, pensai ch'era necessario dividere il lavoro in diverse parti, per elucidare man mano i quesiti, che avevo in animo di cercare di risolvere.

Edotto della facile noncuranza della quale sono oggetto i fattori puramente fisici, che certamente entrano in gioco nella genesi di tutti gli stati morbosi, non esclusi quelli che riconoscono come causa efficiente un agente microbico, volli incominciare le mie ricerche indagando fino a qual punto fosse possibile assottigliare meccanicamente la parete intestinale del tenue senza dover temere la perforazione precoce o tardiva del tubo intestinale.

Nella prima parte di questo mio lavoro esporrò, quindi, quegli esperimenti istituiti esclusivamente nell'intento di risolvere tale primo quesito e non terrò conto delle numerose altre esperienze, che, pur essendo dirette ad elucidare i quesiti che andrò ad esporre, son valse altresì a confermarmi nelle convinzioni acquistate già in virtù dei risultati ottenuti colla prima serie di esperienze.

La seconda parte, poi, come necessario complemento alla prima, riguarda lo studio del processo ordinario di riparazione delle lesioni sperimentalmente prodotte nel tubo intestinale.

Finalmente, a complemento ulteriore delle ricerche istituite per elucidare i quesiti contemplati nelle prime due parti del lavoro, ho voluto personalmente ed in base all'esperimento formarmi un concetto esatto del comportamento della parete intestinale artificialmente assottigliata verso il contenuto batterico ordinario od accidentale dell'intestino.

Ad evitare inutili ripetizioni tralascio in queste brevi pagine, destinate a fare intendere al lettore il piano generale seguito nelle ricerche, di far cenno degli altri quesiti secondari, che sono stati da me considerati ed in parte risolti e che si riannodano ai primi tre principali quesiti ora accennati.

Così pure mi astengo qui dal fare uno sfoggio tanto facile quanto inutile di notizie bibliografiche, tanto più che procurerò nella trattazione delle singole parti del lavoro di esporre quello che, a mia conoscenza, avevano osservato e pubblicato in proposito altri ricercatori.

E quindi, senz'altro, incomincio l'esposizione delle mie esperienze iniziate sotto la direzione dell'illustre prof. Alessandri al III padiglione chirurgico del « Policlinico Umberto I » il 30 marzo 1905 e continuate, poi fino ad oggi in questo Laboratorio di patologia speciale chirurgica sotto la medesima guida.

Parte I.

Resistenza meccanica della parete intestinale all'assottigliamento centripeto.

Iniziando le mie ricerche sperimentali sotto l'impressione del caso clinico più sopra riferito e che ne aveva fatto sorgere l'idea, mio primo obbiettivo fu quello di constatare fino a qual segno si potesse eventualmente assottigliare dall'esterno verso l'interno la parete del tenue senza doverne temere la perforazione immediata od a distanza dall'atto operativo. Le mie indagini bibliografiche riuscirono perfettamente infruttuose per ciò che avesse riguardo direttamente al quesito che io mi ero proposto di risolvere.

Le sole indicazioni bibliografiche, importanti per l'attinenza intima, che potevano presentare col mio tema, le trovai riportate nella Wiener Medizinische Wochenschrift.

A pagina 315 del detto periodico si legge, che il Kreidl (1), professore di fisiologia nell'Ateneo di Vienna, nella seduta del 5 febbraio 1904 della Società dei medici della città medesima presentò un cane al quale egli aveva asportata la muscolare dell' intestino per una estensione di un metro circa, in modo da non lasciare che la sola mucosa. Il segmento intestinale era stato riposto nel cavo peritoneale senza alcuna copertura. Il cane aveva seguitato a vivere ed a presentare digestione normale. In un altro animale operato nella stessa guisa il Kreidl aveva potuto convincersi, che attraverso il tratto intestinale privato della muscolare gli alimenti non soltanto passavano, ma venivano quivi spinti come nelle condizioni normali.

Nella seduta dell' 11 marzo 1904 dell'istessa Società scientifica di Vienna il Kreidl (2) presentò l' intestino di un cane nel quale aveva asportata per una lunghezza di 25 cm. la muscolare del tenue.

L'animale era morto dopo 14 giorni dall'operazione e l'autopsia aveva fatto rilevare che il tratto intestinale era dilatato e pieno di pezzetti di ossa. Un altro cane operato 5 settimane innanzi nell' istesso modo viveva tuttavia, come pure un cane che 14 giorni innanzi aveva subìto l'asportazione della muscolare dell'intierostomaco.

Queste sole son le notizie bibliografiche da me trovate nella letteratura ed aventi attinenza al lavoro, che mi proponevo d' intraprendere, al momento d' iniziare le ricerche relative nel marzo del 1905.

Non cito qui i tentativi del Binaghi e quelli del Rindone di privare, cioè, di qualcuna delle sue tuniche il tubo intestinale, perchè di tali esperienze, condotte allo scopo di controllare la permeabilità dell' intestino ai batteri, sarà detto nella terza parte di questo mio lavoro, nella quale riferirò le personali ricerche in proposito.

Per completare le scarsissime notizie bibliografiche, riguardanti più o meno da vicino il mio argomento, ricorderò la comunicazione fatta il 21 settembre 1906 dal Müller di Vienna al Congresso di Medicina di Strasburgo, comunicazione molto posteriore a quella da me fatta dei risultati delle esperienze della prima serie nella seduta del 14 aprile 1906 della Società Lancisiana degli Ospedali di Roma.

Il Müller (3) riferì di aver asportato la musculatura dello stomaco o dell'intestino in un grande numero di animali, specialmente cani. Nei casi in cui il tratto da privare della muscolatura era molto esteso non era stato possibile asportarlo in tutta la periferia, così che il detto autore si era limitato ad asportare soltanto delle strisce, riuscendo a privare in tale modo delle tuniche muscolari tratti intestinali considerevoli.

La maggior parte degli animali operati dal Müller era sopravvissuta all'operazione. In generale le evacuazioni restarono normali e seguirono nelle 24 ore successive all'operazione. L'autossia dimostrò aderenze delle anse decorticate e che, ad eccezione dell'inserzione mesenteriale, quasi dappertutto la muscolatura era stata tolta. A questo punto il Müller osserva, contrariamente a quanto aveva fatto rilevare il prof. Kreidl nella sua prima comunicazione, che la forza della parete intestinale soprastante al tratto cruentato era bastata a far progredire in questo le materie fecali ed in base a tale constatazione conclude: che « la teoria e la clinica dell' ileo paralitico necessitano una revisione ».

Il Müller inoltre aveva asportato grandi tratti della muscolatura dello stomaco, sia di quella della parete anteriore, che di quella posteriore. Dopo l'operazione aveva visto diminuire la mobilità e l'assorbimento dello stomaco e generarsi atonia e grave insufficienza gastrica, accompagnata molte volte da ipersecrezione ed anche da una vera stasi, in seguito alla quale era apparso nel contenuto stomacale l'acido cloridrico libero, che ordinariamente difetta nel cane.

Il citato autore concluse la sua comunicazione dicendo che il meccanismo dei disturbi gastrici secretorî non è ancora chiaro e che evidentemente i disturbi della motilità sono i primi nell'ordine di successione.

Di altri lavori, che col tema propostomi, aver potessero attinenza più o meno lontana ignoro completamente l'esistenza e quindi, senza indugiarmi oltre, passo ad esporre la prima serie degli esperimenti da me praticati.

Esperienza I. 30 marzo 1905. — Cane n. 1. Taglia media.

Laparatomia pararettale destra. Escissione di un quadrato di 2 cm. di lato delle tuniche sierosa e muscolare a fibre longitudinali sul margine libero dell' intestino è ciò tanto nell'ansa digiunale che in quella terminale dell' ileo.

L' animale si tiene due giorni a dieta liquida e quindi si rimette al vitto ordinario.

Il decorso post-operatorio non presenta alcun che d' importante e dopo 6 mesi l'animale viene operato una seconda volta (vedi esperienza XI).

Esperienza II. 3 aprile 1905. — Cane n. 2. Taglia media.

Laparatomia pararettale destra.

Tentativo di asportazione totale delle tuniche: sierosa, muscolare a fibre longitudinali e muscolare a fibre circolari della parete del tenue sul margine libero.

Si lacera largamente la mucosa e quindi si è costretti a praticare la resezione del tratto lacerato e la conseguente enterorrafia circolare dell'ansa digiunale sulla quale si era tentata la decorticazione.

Si ripete il tentativo nell'ansa immediatamente sottoposta alla precedente resecata, si riesce ad asportare le tuniche sierosa, muscolare a fibre longitudinali e muscolare a fibre circolari per un tratto di 2 cmq. tanto nell'ansa dell' ileo che segue alla digiunale, quanto in quella terminale dell' ileo stesso.

L'animale, dopo di essere stato abbastanza bene nei primi giorni, che seguirono all' atto operativo, cominciò man mano ad avere vomiti ripetuti ed a dimagrare.

I vomiti finirono per diventare frequentissimi e poi fecaloidi ed il 20 aprile, 17 giorni dopo l' intervento, l'animale morì presentando il quadro sintomatologico dell'occlusione intestinale.

L'autossia praticata il 21 aprile fece rilevare l'aderenza dell'omento col margine libero dell'ansa dell' ileo, sulla quale si era praticata la decorticazione. L'aderenza omentale era tenera e distaccata lasciò allo scoperto il tratto dell' intestino, privato il 3 aprile delle tuniche sierosa e muscolari.

In corrispondenza della perdita di sostanza si era formato un tessuto di aspetto connettivale. La sutura dell'ansa digiunale resecata in seguito all' incidente operatorio aveva tenuto benissimo.

Egualmente colmata e cicatrizzata era la perdita di sostanza prodotta coll'ablazione sudescritta delle tuniche sierosa e muscolari in corrispondenza dell'ansa terminale dell' ileo.

Soltanto, il tratto del tenue a valle dell'ansa digiunale era intussuscepto per un'estensione di ben 30 cm. circa ed il punto sede della decorticazione praticata, come è stato detto, sull'ansa alta dell' ileo, trovavasi pochi centimetri a monte del solco fra il cilindro invaginante e l' invaginato.

L'animale era morto, quindi, per occlusione intestinale prodottasi col meccanismo dell' invaginazione, ed a proposito delle considerazioni generali torneremo sulla interpretazione del risultato della esperienza ora riferita.

Esperienza III. 12 aprile 1905. — Cagna n. 3. Taglia piccola.

Laparatomia mediana. Asportazione di un tratto di 3 cmq. circa delle tuniche: sierosa e muscolare a fibre longitudinali sul margine libero delle anse digiunale e terminale dell' ileo.

La cagna visse benissimo e senza presentare disturbi di sorta sia dal lato del tubo gastro-enterico che dello stato generale fino ai primi del giugno 1905, In quest'epoca, essendo stata reclamata dall'antica proprietaria venne restituita alla stessa e quindi non si potè completare coll'esame anatomico e con quello istologico, la serie delle osservazioni relative ad ogni esperienza praticata.

Esperienza IV. 18 aprile 1905. — Cane n. 4. Taglia grande.

Laparatomia mediana. Ablazione di un tratto esteso per 20 cm. in lunghezza e per 2 in larghezza delle tuniche: sierosa, muscolare a fibre longitudinali e parte della muscolare a fibre circolari sul margine libero della porzione alta dell' ileo.

Visse senza presentare alcun che di abnorme, alimentandosi e digerendo normalmente fino al 29 luglio 1905, fino al giorno cioè, nel quale ignota mano sottrasse dal canile ed alla nostra osservazione l'animale, che forma soggetto dell'esperienza IV.

Esperienza V. 21 aprile 1905. — Cane n. 5. Taglia grande.

Laparatomia mediana. Ablazione completa delle tuniche: sierosa, muscolare a

fibre longitudinali e muscolare a fibre circolari per un tratto di cm. 25 in lunghezza per 2 cm. di larghezza sul margine libero della parte media dell' ileo.

Il 27 giugno 1905 il cane vien sacrificato per altro esperimento. Durante tutta il tempo intercesso fra l'atto operativo e la morte l'animale aveva continuato o nutrirsi ed a digerire come nelle condizioni normali.

All'autossia si constatò come la sierosa peritoneale apparisse del tutto normale. soltanto il grande omento col suo margine libero e colla faccia posteriore aderiva all'ansa intestinale decorticata due mesi prima, ricoprendo così la superficie cruentata nell'atto dell'ablazione delle tuniche muscolari del tubo intestinale e le aderenze erano così salde, che riuscì impossibile il distacco dell'epiploon. Inoltre, tutto il tratto dell' ileo decorticato appariva assai più breve di quello che non fosse l'estensione dell'ansa privata, com'è stato detto per una lunghezza di 25 cm. e per una larghezza di 2 cm. delle tuniche: sierosa, muscolare a fibre longitudinali e muscolare a fibre circolari.

Sembrava quasi che l' intestino artificialmente indebolito in un segmento della sua parete, per azione delle fibre muscolari longitudinali rimaste integre e stimolate dal trauma operatorio si fosse raccolto su di se stesso (la parte decorticata misurava all'autossia soltanto 15 cm. in lunghezza).

Esperienza VI. 10 maggio 1905. — Cane n. 6. Taglia media.

Laparatomia mediana. Ablazione delle tuniche dell' ileo dalla sierosa alla sottomucosa per un'estensione di cm. 55 in lunghezza e per una larghezza di 2 cm. circa, sempre sul margine libero dell' intestino.

L'animale mostra segni evidenti di abbattimento fin dal mattino successivo all'atto operativo, rifiuta il cibo e vomita. Dopo 43 ore dalla subìta decorticazione intestinale muore.

L'autossia eseguita il mattino del 12 maggio, subito dopo la morte, fa rilevare presenza di scarso liquido sieroso ematico nella cavità peritoneale. Integrità completa del peritoneo parietale e dei visceri addominali.

Il grande omento forma una specie di borsa racchiudente l' intero pacchetto delle anse intestinali, borsa ad apertura supero-posteriore.

Le anse intestinali contenute nella detta sacca omentale aderiscono fra di loro per tenere sinechie fibrinose che si lasciano facilmente separare e tutta la superfice della parete intestinale cruentata aderisce lassamente alla faccia posteriore del grande omento (per la massima parte) ed in piccolissima parte alla superficie delle anse intestinali adiacenti.

L' intestino è ripieno e disteso da materie fecali e da gas.

Esaminato attentamente tutto il tubo intestinale non si rileva traccia di perforazione.

Gli organi toracici sono di aspetto normale.

Nessun altra causa pare sia stata responsabile della morte all'infuori dell'arresto del circolo fecale, come fecero sospettare i vomiti ripetuti presentati in vita dall'animale e la replezione cospicua del tubo intestinale constatata all'autossia. Ad ogni modo tranne lo stato di cose già più sopra descritto circa ai rapporti del pacchetto intestinale col grande omento, non potè mettersi in evidenza alcuna traccia di torsione, di strozzamento o d'invaginazione, che spiegar potesse il meccanismo, che aveva prodotto l'arresto del circolo fecale. Fummo perciò costretti ad ammettere che la stasi intestinale dovesse mettersi in rapporto o con fatti paretici originati dallo shok subìto dagli splancnici o coll'ostacolo, che opponevano le moltissime ripiegature e le numerose aderenze, quantunque tenere, delle quali era ricco il pacchetto delle anse intestinali. Respingemmo l'ipotesi di una forma ipersettica di peritonite, oltre che per l'assenza di qualsiasi traccia di reazione peritoneale e d'ingrandimento della milza, per l'assenza assoluta di qualsiasi nota anatomica di una tossiemia.

Esperienza VII. 2 giugno 1905. — Cane n. 7. Taglia media.

Laparotomia mediana. Ablazione delle tuniche sierosa muscolare a fibre longitudinali e muscolare a fibre circolari sul margine libero dell'ileo per una estensione di cm. 70 in lunghezza per 2 centimetri circa in larghezza.

L'animale resta abbattuto subito dopo l'atto operativo, quindi presenta vomiti frequenti e meteorismo e dopo 44 ore dall'intervento muore.

L'autossia, eseguita la sera stessa della morte, fece scoprire una perforazione della parete dell'ileo a metà circa delle lunghezza del tratto decorticato ed una conseguente peritonite, che aveva provocato la morte dell'animale.

Esperienza VIII. 10 luglio 1905. — Cagna n. 8. Taglia media.

Laparotomia mediana. Ablazione della sierosa e della tunica muscolare sul margine libero del tenue per l'estensione di metro uno e cm. 20 in lunghezza per due centimetri circa di larghezza.

Nessun sintomo denotante depressione dello stato generale ci è dato di rilevare nella cagna subito dopo l'atto operativo e tanto meno ulteriori disturbi della nutrizione. Seguita a nutrirsi come di consueto e ad ingrassare, tanto che 15 mesi dopo del giorno del primo esperimento, nell'ottobre del 1906, vien sottoposta all'escissione della cicatrice laparotomica (cicatrice formatasi per prima intenzione) e dopo di aver constatata la situazione del pacchetto delle anse del tenue, cementate da salde aderenze, gli vien richiuso l'addome con sutura a tre piani.

Anche di questo secondo intervento l'animale guarisce per prima intenzione e seguita a godere di salute eccellente, tanto che, come sarà detto più innanzi (vedi esperienza XX), forma in seguito oggetto di altra osservazione.

Esperienza IX. 1° agosto 1905. — Cane n. 9. Taglia piccola.

Laparotomia mediana. Ablazione delle tuniche: sierosa, muscolare a fibre longitudinali e muscolare a fibre circolari sul margine libero dell' intestino tenue per l'estensione di metro uno e cm. 60 in lunghezza e per la larghezza di due centimetri circa, Durante l'atto operativo, dato il piccolo calibro del tubo intestinale e la necessità d'interessare i ramuscoli vasali della parete quasi alla base della inserzione dell'intestino al mesentere, si manifesta un abbondante gemizio sanguigno, che non si riesce a dominare. Viene richiuso, tuttavia l'addome.

Nel corso della notte, nelle prime 12 ore all' atto operativo, l'animale soccombette all'anemia acuta causata dal gemizio sanguigno, proveniente dalla vasta perdita di sostanza della parete intestinale. L'autossia confermò la causa del decesso, mettendo in evidenza un abbondantissimo emoperitoneo.

Esperienza X. 17 agosto 1905. — Cagna n. 10. Taglia media.

Laparotomia mediana. Ablazione delle tuniche: sierosa e muscolare a fibre longitudinali per l'estensione di metro uno e cm. 20 in lunghezza e per due centimetri circa in larghezza sul margine libero del tenue.

Nulla di notevole nel decorso post-operativo. L'animale continua ad alimentarsi ed a digerire normalmente nonchè ad ingrassare.

Viene seguìto per più di tre mesi e poi per uno scambio casuale si perde di vista.

Esperienza XI. 13 settembre 1905. — Cane n. 11 (l'istesso della esperienza 1ª). Taglia media.

Laparotomia mediana. Si rileva l'aderenza dell'angolo inferiore destro del grande epiploon col punto della parete intestinale decorticato il 30 marzo 1905 (vedi esperienza 1ª). Si reseca la porzione terminale dell'ileo (contenente il tratto decorticato) per praticarne il regolare esame istologico e si pratica una enterorrafia circolare.

Si asportano quindi le tuniche: sierosa e muscolare a fibre longitudinali sul margine libero dell'ileo per l'estensione di metro uno e cent. 60 per due centimetri circa in larghezza. Il decorso post-operatorio è semplicissimo, l'animale seguita a nutrirsi ed a digerire come normalmente; però mano a mano incomincia a dimagrare e dal secondo mese successivo alla decorticazione in poi si manifestano i sintomi di una distrofia sempre più grave.

Il 30 novembre 1905, dopo 78 giorni dal secondo intervento l'animale muore presentando i sintomi di una profonda astenia ed una tumefazione notevolissima della parotide sinistra.

L'autossia praticata il mattino susseguente al decesso fa rilevare una cospicua anemia di tutti gli organi splancinci, che macroscopicamente non presentano all'esame niente altro di abnorme.

Il pacchetto intestinale presenta l'aspetto di un gomitolo di anse più o meno pallide ed anemiche variamente e disordinatamente ripiegate su di loro stesse, aderenti fra di loro per il tratto decorticato e col grande epiploon.

Quantunque l'esame della milza e delle glandule linfatiche (non praticato col-

l'aiuto del microscopio) abbia dato risultati negativi, pure rimane in noi la convinzione che l'animale sia stato vittima di un'anemia provocata da uno dei tanti parassiti animali della razza canina.

Esperienza XII. 1° ottobre 1906. Cane n. 12. Taglia media.

Laparotomia mediana. Ablazione delle tuniche: sierosa, muscolare a fibre longitudinali e muscolare a fibre circolari (in parte) per l'estensione di cm. 15 in lunghezza e 3 in larghezza.

Nulla di notevole nel decorso post-operatorio.

3 ottobre 1906. — Laparatomia mediana, estrazione dell'ansa decorticata 48 ore innanzi, constatazione delle aderenze prese dall'omento con buona parte dell'ansa decorticata, resezione in toto dell'omento aderente, del tratto del tenue precedentemente privato delle sue tuniche muscolari e del relativo settore mesenteriale, entero-anastomosi termino-terminale.

Esperienza XIII. 10 ottobre 1906. — Cane 13°. Taglia grande.

Laparotomia mediana. Ablazione delle tuniche: sierosa, muscolare a fibre longitudinali ed in parte di quella a fibre circolari per l'estensione di 15 centimetri circa in lunghezza e di due cm. in larghezza.

19 ott. 1906. Asportazione della cicatrice laparotomica mediante incisione ellittica.

Resezione dell'ansa intestinale decorticata 9 giorni innanzi ed anastomosi termino-terminale dell'ileo.

Esperienza XIV. 19 ottobre 1906. — Cane n. 14. Taglia grande (l'istesso dell'esperienza precedente).

Dopo eseguita l'enterorrafia, così come è stato detto più sopra, si procede all'ablazione delle tuniche: sierosa muscolare a fibre longitudinali e muscolare a fibre circolari per l'estensione di 8 cm. circa in lunghezza e 2 in larghezza sul margine libero di un'ansa dell'ileo, inoltre si prolunga l'ablazione delle sole tuniche sierosa e muscolare a fibre longitudinali per un altro tratto di 8 centimetri in lunghezza e 2 in larghezza. Nulla di abnorme nel decorso post-operatorio.

26 ottobre 1906. Si procede ad una terza laparotomia mediana resecando l'ansa decorticata il 19 ottobre e praticando poi una enterorrafia termino-terminale e la sutura della parete addominale a strati per lasciare definitivamente in pace l'animale, che poi continua a vivere benissimo, tanto che lo si restituisce al proprietario antico.

Esperienza XV. 14 gennaio 1907. — Cagna n. 15. Taglia media

Laparotomia mediana. Ablazione delle tuniche: sierosa. muscolare a fibre longitudinali e muscolare a fibre circolari per l'estensione di 12 cm in lunghezza e due in larghezza sul margine libero di un'ansa dell'ileo.

Si pratica quindi la resezione di tutto il grande epiploon e si suturano a strati le pareti addominali. La cagna seguita a nutrirsi ed a digerire come normalmente.

19 gennaio 1907. Si riapre la ferita laparotomica e si reseca l'ansa intestinale decorticata il 14 gennaio. Procedendo quindi alla sutura del tubo intestinale ed a quelle a strati della parete addominale.

Esperienza XVI. 18 febbraio 1907. Cavia n. 1, peso grammi 400 circa.

Laparotomia mediana. Ablazione delle tuniche: sierosa e muscolare a fibre longitudinali per l'estensione di cm. 5 in lunghezza e mm. 8 in larghezza sul margine libero del tenue.

Durante l'atto operativo si lacera casualmente il mesenterio dell'ansa decorticata e per un estensione di 3 cm. circa parallellamente alla direzione del tubo intestinale.

Si sutura la parete addominale a strati.

Nel pomeriggio del giorno nel quale era stato praticato l'intervento l'animale incominciò a mostrare una notevole tumefazione dell'addome e l'indomani morì.

L'autossia fece rilevare una occlusione intestinale caratteristica prodottasi col meccanismo dell'inginocchiamento, provocato questo dalla aderenza stabilitasi fra l'epiploon ed il punto decorticato, che si lasciò facilmente inginocchiare, mancandogli l'appoggio della inserzione mesenteriale, lacerata casualmente, nel momento dell'operazione.

Esperienza XVII. 18 febbraio 1907. — Cavia n. 2, peso gr. 500 circa.

Laparotomia mediana. Ablazione delle tuniche: sierosa, muscolare a fibre lon-

gitudinali e muscolare a fibre circolari per una estensione di 5 cm. in lunghezza e mm. 8 circa in larghezza sul margine libero dell'intestino.

Asportazione di parte dell'omento. Sutura della parete addominale a strati.

L'animale non presenta alcunchè di abnorme nel decorso post-operativo, seguita a nutrirsi e ad ingrassare tanto che dopo tre mesi circa lo si adibisce fortuitamente per una inoculazione sperimentale.

Esperienza XVIII. 27 febbraio 1907. — Cane n. 16. Taglia piccola.

Laparotomia mediana. Splenectomia. Ablazione delle tuniche: sierosa e muscolare a fibre longitudinali per una estensione di circa 20 cm. in lunghezza e circa due in larghezza sul margine libero della porzione alta dell'ileo.

Quindi ablazione delle tuniche: sierosa, muscolare a fibre longitudinali e muscolare a fibre circolari per un altro tratto lungo cm. 25 e largo due sul margine libero dell'ileo ed in continuazione col tratto precedentemente decorticato.

Sutura della parete addominale a strati.

Il decorso post-operatorio non presenta alcuna particolarità degna di nota e l'animale, che ha seguitato a nutrirsi ed a digerire in maniera del tutto normale, è tuttavia vivo e sano.

Esperienza XIX. 6 marzo 1907. — Cavia n. 3, peso gm. 550.

Laparotomia mediana. Ablazione delle tuniche: sierosa, muscolare a fibre longitudinali ed in parte della muscolare a fibre circolari per una estensione di cm. 8 in lunghezza per uno circa in larghezza sul margine libero dell'ileo.

Sutura della parete addominale a strati.

Decorso post-operativo normalissimo, l'animale seguita a nutrirsi e ad ingrassare come i compagni di gabbia, tanto che dopo due mesi circa anche quest'animale, per disgraziato equivoco, viene utilizzato per un'inoculazione sperimentale.

Esperienza XX. 11 gennaio 1907. — Cagna n. 17, taglia media (l'istessa già ricordata a proposito dell'esperienza VIII).

Laparotomia mediana. Estrazione dell'intero pacchetto intestinale, formante quasi unico blocco, attese le numerosissime e salde aderenze formatesi in seguito all'ablazione delle tuniche: sierosa e muscolare a fibre longitudinali per l'estensione di metri 1.20 in lunghezza sopra una larghezza media di cm. due sul margine libero dell'ileo eseguita il 10 luglio 1905 (18 mesi innanzi), vedi esperienza VIII.

Distaccato l'omento, anch'esso adeso tenacemente sul pacchetto intestinale, si procede con cautela alla separazione delle anse intestinali fra di loro concresciute, decorticando così nuovamente il tratto intestinale già decorticato un anno e mezzo prima. Ad onta delle precauzioni prese, la parete intestinale si lacera in un punto a tutto spessore. La lacerazione vien subito circondata da compresse sterili ed i margini della medesima convenientemente suturati alla Lembert. Si ripongono quindi le anse intestinali nell'addome e si suturano le pareti di questo a strati.

L'animale, tenuto a dieta liquida nei primi quattro giorni susseguenti all'atto operativo non presenta alcunchè di abnorme, se se ne eccettui una leggera prostrazione nelle prime 48 ore successive all'operazione. Seguita di poi a nutrirsi ed a mantenersi in condizioni generali eccellenti, aumentando anche di peso ed al momento attuale è nel canile vegeto ed arzillo.

Ho voluto brevemente esporre il diario delle singole esperienze, per dare una idea precisa dei limiti entro i quali mi son tenuto in ogni singolo caso allo scopo di saggiare la resistenza meccanica della parete intestinale all'assottigliamento centripeto, scopo che forma l'obbiettivo principale del mio lavoro sperimentale e che dettò le modalità della prima serie di ricerche da me istituite.

Prima di passare oltre alla disamina dei risultati ottenuti nei singoli casi ed alle conclusioni, che da essi è dato dedurre, stimo opportuno esporre la tecnica operatoria da me impiegata nella sperimentazione, tecnica creatami per la circostanza, non avendola trovata riferita nelle pubblicazioni del Kreidl più sopra citate, le sole riflettenti da vicino il mio tema, all'epoca nella quale mi accinsi alle ricerche relative.

Alcuni sperimentatori prima di me, quantunque con obbiettivo dal mio assai diverso (ad esempio: il Binaghi) (4), si erano prefissi di privare l'intestino di una delle sue tuniche, adoperando all'uopo mezzi chimici (tintura di jodio, nitrato di argento, acido solforico diluito, olio di croton, ecc.). Non è necessario ch'io mi dilunghi in considerazioni speciali, perchè s'intenda come tali e tutti i mezzi chimici non possano assolutamente prestarsi alla limitaziome precisa delle lesioni sperimentali da produrre e come, oltre all'azione principale voluta dallo sperimentatore ne spieghino molte altre accessorie non desiderate, non solo, ma quanto, in parte almeno, incontrollabili sia pure coi mezzi di ricerca più esatti.

Altri sperimentatori, come il Rindone, non proponendosi d'intaccare soltanto la sierosa o la mucosa (come speravano di ottenere o credevano avere ottenuto coloro che si servivano allo scopo di mezzi chimici), ma desiderando la distruzione della tunica muscolare dell'intestino, pur lasciando o supponendo lasciare integra la sierosa o la mucosa, rivolsero la mente a mezzi puramente meccanici. Senonchè disposero di questi in maniera da non dare, non dico sicura affidanza, ma neppure speranza di una limitazione precisa dell'azione spiegabile dal mezzo impiegato.

Infatti (e l'autore onestamente lo confessa), il Rindone, ad esempio, allo scopo di conservare integra la mucosa e di distruggere le sole tuniche muscolari dell'intestino « s'ingegnò », com'egli stesso dice, di asportare (non dice come), le tuniche muscolari previa asportazione della sierosa.

Anche qui, senza ch'io v'insista oltre, è manifesta l'insufficienza del controllo dell'azione vulnerante e distruggente spiegata con mezzi meccanici sulla parete dell'intestino e quindi spiegabilissimi son gl'insuccessi costanti riscontrati dal Rindone sui tre cani ch'egli operò in tal guisa.

Di tentativi fatti con altri mezzi all'infuori di quelli chimici, già più sopra ricordati, allo scopo d'indebolire la resistenza della parete intestinale ignoro tuttavia, come ignoravo al momento di iniziare le esperienze testè riferite quale tecnica avesse adoperata il Kreidl per privare i cani da lui presentati alla Società dei medici di Vienna delle tuniche muscolari del tubo digerente.

Iniziai, perciò, le esperienze creandomi la tecnica relativa allo scopo, che mi prefiggevo sulla guida del solo buonsenso. Convinto, com'ero, della necessità di limitare l'azione vulnerante nel modo il più preciso possibile ed allo stretto necessario allo scopo, evitando per quanto è nelle umane possibilità, l'influenza di azioni concomitanti alla principale, per mettermi nelle condizioni di esperimento le più prossime a quelle che nella clinica possono avverarsi, non pensai neppure lontanamente di ricorrere all'applicazione di caustici, fossero essi potenziali od attuali.

Non disponendo in primo tempo di animali l'intestino de' quali per flogosi o per traumi precedentemente subiti fosse patologicamente provvisto fra le sue anse di aderenze di qualsiasi entità, incominciai e condussi la massima parte degli esperimenti su tratti della parete dell'ileo del tutto normali. D'altronde era mio precipuo obbiettivo lo studio dell'argomento dal punto di vista esclusivamente chirurgico e cioè: all'infuori di qualsiasi causa predisponente, saggiare la resistenza meccanica della parete intestinale in seguito alla riduzione artificiale dello spessore delle proprie tuniche. Così che nessun altro esemplare dell'intestino all'infuori di quello del tutto normale nella sua costituzione anatomica si sarebbe prestato meglio alle mie ricerche.

Maravigliato, ma non intimidito a priori dell'asserzione del Binaghi il quale aveva visto seguire peritoniti mortali negli animali da esperimento, in seguito alla semplice ablazione della sierosa viscerale, volli iniziare le mie esperienze colla massima prudenza, limitandomi, come si può rilevare dai protocolli delle esperienze medesime brevemente riferite in principio, a decorticazioni molto parsimoniose. quantunque mai limitate alla semplice sierosa.

E qui cade a proposito la breve esposizione della tecnica da me seguita così nelle prime venti esperienze già riferite, come nelle altre venti, alle quali accennerò al momento opportuno nella terza parte di questo studio.

Dico qui una volta per tutte, che la tecnica usata fu sempre la stessa dal principio alla fine delle ricerche e che se, naturalmente, andò migliorando in rapidità e precisione non fu mai sostanzialmente modificata.

Tecnica dell'esperimentazione. — Previa accurata disinfezione delle mani mie e dei gentili colleghi, i quali vollero cortesemente assistermi, nonchè della parete addominale dell'animale da esperimento, praticavo la incisione laparotomica attraverso una fessura fatta in un panno sterile che ricopriva interamente l'animale. Circondavo l'incisione laparotomica di nuove compresse sterili e quindi estraevo l'ansa intestinale dell'ileo sulla quale volevo praticare l'ablazione delle tuniche o dalla quale volevo iniziarla per proseguirla sulle successive. Facendo reggere fra il pollice e l'indice dell'assistente un estremo dell'ansa e prendendo io tra il pollice e l'indice della mia sinistra l'altro estremo dell'ansa medesima, in modo che le mie dita si trovassero ad una distanza di 10 o 12 centimetri da quelle dell'assistente, facevo in modo che le pareti opposte laterali del tubo intestinale, venissero a contatto, così che l'intestino nell'insieme si disponesse a nastro quasi a continuare il piano del ventaglio mesenteriale. Così il margine opposto all'inserzione al mesenterio veniva a rappresentare abbastanza esattamente la metà della lunghezza della circonferenza del tubo intestinale. Allora, mediante un bisturì panciuto comune, tenuto colla destra come arco di violino, iniziavo un'incisione a man sospesa a più di metà della larghezza totale del nastro sieroso muscolare, che mi proponevo di asportare e cioè, tendendo colle dita della mia sinistra l'ansa intestinale incominciavo ad incidere delicatamente all'innanzi delle mie dita stesse e sulla faccia dell'ansa intestinale rivolta alla mia sinistra la sierosa ed un tenuissimo strato del tessuto sottostante in modo che il centro dell'incisione, che conducevo perpendicolarmente all'asse intestinale fosse rappresentato dalla plica formata dal margine libero dell'ansa. Continuavo l'incisione sulla faccia dell'ansa rivolta verso la mia destra, arrestandola ad eguale distanza dal margine opposto al mesenterio di quella alla quale avevo incominciata l'incisione sulla faccia opposta. Allora rivolgevo il taglio del bisturì parallellamente all'asse dell'intestino e con precauzione ancora maggiore di quella usata nel praticare l'incisione trasversale conducevo due incisioni longitudinali, che partivano da ciascuno degli estremi della incisione trasversale precedentemente praticata. Proseguivo tali due incisioni longitudinali per tutta la lunghezza del tratto da decorticare e ne riunivo quindi i due estremi con altra incisione trasversale identica a quella praticata in principio della manovra.

Così circoscrivevo con un rettangolo di incisioni sieroso-muscolari il tratto della parete intestinale che volevo assottigliare. Certamente le incisioni sudescritte, seb-

bene condotte colla massima attenzione, in alcuni punti erano più superficiali ed in altri più profonde di quel che non si desiderasse; però fu rarissimo il caso in cui l'incisione oltrepassasse la *muscularis mucosae* e quando mi accorsi che tale incidente s'era verificato riparai subito suturando alla Lembert il tratto della parete intestinale nel quale era caduto il taglio troppo generoso e ripetei l'incisione a qualche distanza dalla prima già affondata nella sutura. Tuttavia tale inconveniente non mi occorse mai nel fare i tagli longitudinali laterali, poichè in questo caso la lievissima differenza di resistenza, che oppongono al taglio le fibre muscolari circolari, è avviso sufficiente alla mano troppo energica, se nell'eseguire il taglio stesso la mente vegli.

Delimitata cruentemente l'area da privare delle tuniche, colla stessa lama del bisturì scegliendo il punto ov'essa tagliava meno bene (ordinariamente alla riunione col manico) esponendo al mio sguardo l'angolo superiore destro del rettangolo delimitato colle incisioni precedenti, angolo che già per la contrazione delle fibre muscolari longitudinali recise dal taglio trasversale si era reso più evidente, sollevavo insieme la sierosa e lo strato di fibre muscolari longitudinali. Quando volevo limitare l'assottigliamento all'ablazione di queste due tuniche soltanto proseguivo l'operazione, come sarà detto più innanzi, invece, quando volevo asportare altresì la tunica muscolare a fibre circolari, dopo di aver sollevato l'angolo superiore destro della lamina sieroso-muscolare formata dal peritoneo viscerale e dalle fibre muscolari longitudinali, colla punta del bisturì scalfivo trasversalmente alla direzione delle fibre muscolari circolari le fibre circolari medesime ben visibili e distinguibili nell'insieme da quelle longitudinali per la direzione della delicata zigrinatura della lamina carnosa, che costituiscono, ed arrestavo l'azione della punta del bisturì alla prima traccia di mancata resistenza nel senso della linea di azione dello strumento. Ero sicuro allora di esser giunto nello strato connettivale lasso della sottomucosa.

Allora, mettendo da parte il bisturì e rivestendo il pollice e l'indice della mia destra di una sottile compressa di garza sterile sollevavo il lembo sieroso muscolare già dissecato all'angolo superiore destro del rettangolo delineato nel modo precedentemente descritto, e premendo col margine radiale del pollice contro la superficie della sottostante parete intestinale, mentre colla sinistra tenevo fisso l'estremo dell'ansa, spingevo, distaccandola, da sinistra verso destra la lamina sieroso-muscolare già sollevata per uno de' suoi angoli. Per dare un'idea grossolana della modalità del movimento, che compivo colla destra per asportare il lembo sieroso muscolare, come scrivevo nella nota preventiva di questo lavoro da me comunicata alla Società Lancisiana degli ospedali di Roma nella seduta dell'aprile 1906, dirò che eseguivo un movimento simile a quello che fanno i suonatori di chitarra, nell'atto di scorrere col margine esterno del pollice destro sulle corde.

Quando l'ablazione si limitava allo strato muscolare a fibre longitudinali la manovra riusciva semplicissima e mi riuscì sempre di asportare l'intero nastro sieroso-muscolare, circoscritto precedentemente sull'area delimitata dalle quattro incisioni in forma di rettangolo. Come è facile intendere la manovra riusciva tanto meno laboriosa quanto più robusta e resistente era la parete intestinale. Semplicissima ad eseguirsi sull'intestino tenue del cane, l'ablazione delle tuniche muscolari, specie di entrambi, offre una discreta difficoltà se praticata sull'intestino tenue del coniglio ed è di esecuzione delicatissima sul tenue della cavia. Per quest'ultimo animale ed

anche per i conigli, dei quali operai una serie di venti per le ricerche relative alla soluzione del terzo dei quesiti principali propostimi, feci uso per praticare la prima incisione trasversale di un sottilissimo bisturì lineare di De Graefe e colla punta del medesimo scalfii di poi le strie longitudinali rappresentanti i lati maggiori del rettangolo. Tuttavia, la manovra era lungi dall'essere facile e talvolta mi occorse nei conigli di perforare la parete intestinale.

Nei casi, invece, nei quali mi proponevo di asportare altresì la tunica muscolare a fibre circolari, dopo di aver sollevato l'angolo del lembo sieroso-muscolare pizzicavo a tutto spessore il lembo stesso e cercavo di introdurmi col margine esterno del pollice fra il connettivo lasso sottomucoso e la faccia profonda della tunica muscolare a fibre circolari. Nel primo tratto la manovra riusciva quasi sempre, però non appena m'imbattevo in fibre muscolari a direzione circolare, che non erano state dal prudente coltello intaccate, il lembo sieroso-muscolare si riduceva al solo strato di fibre muscolari longitudinali, che, tenute abbastanza saldamente insieme dal letto formato dalla soprastante sierosa, non si sparpagliavano facilmente sotto gli sforzi del distacco. Allora, apparendo nettamente a livello del segmento intestinale ancora rimasto coperto dalle superstiti fibre muscolari circolari, una specie di anello di costrizione, mi era facile, ripetendo col margine radiale del pollice un movimento di sfregamento in senso laterale, come sopra ho descritto, di tôrre via, lacerandole ai due estremi situati in corrispondenza delle linee d'incisione longitudinali, le fibre muscolari poche o molte rimaste ancora in sito.

Seguendo la tecnica, che ho qui fedelmente esposta mi è stato possibile asportare per l'estenzione voluta, e l'entità della quale è stata indicata in ogni singola esperienza nel diario qui stesso riportato, oltre che la sierosa una sola delle tuniche muscolari (ed allora, s'intende, la longitudinale) od entrambi. Mai potei spingere oltre questi limiti la decorticazione dell'intestino poichè, anche nel cane, non appena intaccata per poco la « muscolaris mucosae » si produceva inevitabilmente la lacerazione della mucosa con immediata extroflessione dei margini della lacerazione.

Così che restò nella mia mente la persuasione dell'impossibilità operatoria (almeno per me) di spingere oltre i limiti dello strato connettivale sottomucoso l'assottigliamento centripeto della parete intestinale.

Anatomia patologica e fenomeni reattivi fisiologici. — Quale aspetto presentava l'intestino immediatamente dopo l'ablazione dell'una o d'entrambi le tuniche muscolari per un determinato segmento della sua periferia?

Se l'asportazione delle tuniche era limitata ad alcuni strati soltanto delle fibre muscolari longitudinali la superficie decorticata, la quale presentava subito un colorito roseo carico ed un aspetto umido per il gemizio sanguigno dai capillari lacerati, si mostrava come una superficie delicatamente rugosa a zigrinatura diretta in senso parallelo all'asse dell'intestino. I margini della perdita di sostanza costituiti dalla sezione delle rimanenti fibre muscolari longitudinali e della tunica sierosa apparivano lievemente increspati lungo le linee d'incisione parallelle all'asse dell'intestino, e, per converso, i due lati brevi del rettangolo delimitato colle quattro incisioni più innanzi particolarmente descritte assumevano una forma leggermente concava dal lato prospiciente alla perdita di sostanza della parete intestinale.

Sia l'ondulazione dei margini rappresentanti i lati lunghi, longitudinali, dello spazio rettangolare, come l'inarcamento dei lati minori, perpendicolari all'asse dello intestino

erano dovuti alla contrazione riflessa delle fibre muscolari longitudinali rimaste integre in vicinanza della zona decorticata e delle sottostanti fibre muscolari circolari.

Quando l'asportazione della tunica muscolare a fibre longitudinali era completa, la superficie cruenta si mostrava finissimamente zigrinata in senso trasversale, i margini colle stesse modalità di ondulazione e d'inarcamento, già precedentemente descritte, e poi, esaminando il tratto decorticato, lo si vedeva come un cilindroide più piccolo di diametro rispetto ai segmenti delle anse intestinali adiacenti. Di più, qua e là si vedevano singole strie trasversali della parete muscolare lievemente depresse rispetto al livello dei tratti vicini anch'essi decorticati. Tanto la diminuzione di calibro in toto, quanto la presenza sul segmento intestinale privato delle sue tuniche: sierosa e muscolare a fibre longitudinali, delle strie di maggior depressione or ora descritte e che potevano riprodursi a volontà stimolando anche meccanicamente un determinato punto della superficie cruentata, erano collegate alla contrazione, provocata per via riflessa, delle fibre muscolari circolari.

Se, finalmente si procedeva all'ablazione totale dello strato di fibre muscolari circolari, l'aspetto della superficie cruenta, astrazion fatta dal colorito ematico dovuto al gemizio sanguigno proveniente dalle arteriole e delle venule della sottomucosa, era alquanto più pallido, che non nei casi precedentemente contemplati ed osservandolo da vicino non vi si rilevava alcuna specie di zigrinatura. Qua e là vi si notava qualche piccolo stoma dal quale gemeva sangue: era la sezione di strappamento de' molteplici ramuscoli vascolari interrotti. Inoltre, si notava l'ondulazione più sopra descritta dei margini laterali longitudinali, che di più si mostravano alquanto eversi per l'azione delle fibre muscolari circolari sottostanti, interrotte. Per l'azione delle fibre muscolari longitudinali, appena asportato il nastro sieroso muscolare in precedenza delimitato, come è stato più sopra descritto, colle quattro incisioni a rettangolo, tutto il tratto decorticato appariva di una lunghezza notevolmente inferiore all'estensione reale dell'ablazione praticata e stabilita con sufficiente approssimazione prima di procedere alla dissezione del lembo. Di più, se la decorticazione era limitata alla sierosa od alla tunica muscolare a fibre longitudinali soltanto, oltre all'accorciamento del tratto intestinale assottigliato si notava la costrizione *in toto* del tratto istesso, per la contrazione delle fibre muscolari circolari lasciate in sito. Ove poi, anche la tunica muscolare a fibre circolari veniva asportata, era evidente bensì il raccorciamento del tratto decorticato; però questo, anzi che essere diminuito di calibro, si mostrava alquanto sfiancato nell'ambito del rettangolo limitante le tuniche allontanate coll'atto operativo, si aveva cioè una specie di dilatazione sacciforme delle mucosa e della relativa *muscolaris mucosae* lasciate integre in sito.

Trattamento post-operatorio degli animali. — E' stato già detto a proposito delle singole esperienze ed ora lo ricordo per fissar meglio le idee, che gli animali operati anche delle più estese decorticazioni intestinali non erano oggetto di speciali precauzioni nel decorso post-operatorio, specie per quel che riguardi l'alimentazione. I cani venivano tenuti a dieta liquida per le prime 48 ore e poi rimessi al vitto solito misto ordinario, fornito dai rimasugli dei padiglioni ospitalieri. Malgrado ciò non si notò mai la perforazione del tratto del tenue decorticato, ad eccezione del caso dell'esperienza VII, in cui certamente nell'asportare la tunica muscolare a fibre circolari era stata lesa la *muscularis mucosae.*

Le cavie ed i conigli (quest'ultimi operati in numero di 20 per le ricerche formanti oggetto della parte III del presente lavoro) subito dopo l'atto operativo erano alimentati con erba e crusca siccome prima dell'intervento, ed anche qui debbo ripetere che in 23 esperimenti eseguiti su animali delle specie ora nominate mai constatai perforazione del tratto intestinale decorticato.

Dalle mie esperienze risulterebbe, quindi, la nessuna influenza esercitata dal genere di alimentazione, alla quale vengon sottoposti gli animali nel decorso post-operatorio sulla resistenza meccanica del segmento intestinale assottigliato nel modo e nei limiti precedentemente indicati.

E' facile spiegarsi l'innocuità del genere ordinario di alimentazione pensando come fisiologicamente il contenuto dell'ileo non sia rappresentato da altro che da materiali più o meno fluidi costituenti il chilo; però non è meno importante rilevare come nei cani siasi mai riscontrata perforazione del tratto intestinale assottigliato, mentre, alimentati com'erano coi rimasugli del vitto degli infermi, non evitavano davvero la deglutizione di frammenti più o meno inattaccabili dal succo gastrico e da quelli enterici ed in ispecie di pezzi d'ossa, che più volte potei palpare attraverso le pareti intestinali nel rioperare cani, già in precedenza sottoposti all'ablazione delle tuniche muscolari.

Eventuali complicazioni nel decorso post-operativo. — A prescindere dall'unico esempio di perforazione del tratto decorticato, avutosi, come più sopra è stato detto, nella osservazione VII e ch'io non esito ad ascrivere a difetto di precisione tecnica, quali inconvenienti ho dovuto lamentare nel decorso post-operativo degli animali da me sottoposti all'ablazione delle tuniche muscolari del tenue?

L'occlusione intestinale condusse a morte gli animali delle esperienze II, VI, e XVI. Si potrebbe, perciò, essere indotti a temere tale grave complicazione, specie perchè *a priori*, pensando quanto numerose debbano essere le aderenze, che si stabiliranno fra le anse e tra queste, il grande omento, il mesentere ed i visceri vicini di un intestino, che sia stato cruentato, come in alcuni casi io feci, per una estensione di ben 320 cmq. l'ostacolo al circolo intestinale è il primo ad essere preso in considerazione.

Però, rileggendo le fedeli note relative alle esperienze stesse, nelle quali si ebbe a deplorare l'occlusione intestinale, vediamo quanto segue:

Nell'esperienza II un incidente operatorio ci aveva costretti a praticare una enterorrafia circolare ed il tratto della porzione alta dell'ileo privato delle tuniche: sierosa e muscolare a fibre longitudinali era limitato a due soli cmq. Si ebbe, dunque, nell'animale che fornì l'osservazione II un'occlusione intestinale prodottasi col meccanismo dell'invaginazione ed io per esser sincero ne incolpai l'ablazione delle tuniche da me praticata, tanto più che trovai il tratto decorticato a due centimetri circa dal solco fra il cilindro invaginante e l'invaginato. Però è d'uopo altresì notare come il segmento decorticato fosse di dimensioni assai piccole e come il cane avesse subìto altresì nello stesso tempo un'enterorrafia circolare a monte del tratto decorticato. Mi son quindi chiesto, di fronte ai molteplici esempi di ablazione di piccoli tratti di tuniche muscolari da me praticati senza dover notare incidenti di sorta, nel caso in ispecie se il momento etiologico della invaginazione non fosse altresì da ricercare nella enterorrafia circolare praticata in immediata vicinanza della decorticazione intestinale, senza perciò volerne del tutto scagionare quest'ultima.

Il reperto caratteristico dell'esperienza XVI, quello cioè di un inginocchiamento netto dell'ansa decorticata, l'angolo del quale inginocchiamento coincideva colla aderenza omentale e l'apertura dell'angolo stesso colla lacerazione del mesentere prodottasi nell'atto operativo, dimostra chiaramente come in assenza della casuale lacerazione del mesentere sarebbe quasi senza dubbio mancata la plicatura accentuatissima dell'ansa decorticata.

Meno intellegibile riuscì, invece, la causa del ristagno intestinale constatato all'autossia del cane soggetto della esperienza VI. Certamente, come fu già detto nelle note relative all'esperienza medesima, l'animale soccombette coi sintomi di un'occlusione acuta ed alla sezione, mancando qualsiasi nota anatomo-patologica, che potesse far pensare ad una delle non rare quanto spesso misconosciute forme di peritoniti ipersettiche, fummo sorpresi nel constatare come mancassero invaginazioni, torsioni o strozzamenti del tubo intestinale, che giustificar potessero i fenomeni presentati in vita dall'animale.

Ammettemmo, perciò, che la stasi del circolo intestinale si fosse originata per paresi delle tuniche dell'intestino, occasionata dal grave shock subìto dagli splancnici, o che le molteplici sebbene tenere aderenze, che agglutinavano il pacchetto delle anse intestinali avessero costituita una somma di ostacoli sufficienti a paralizzare l'attività motrice dell'intestino; dobbiamo però confessare che il meccanismo vero che condusse a morte l'animale non ci è del tutto chiaro.

Ad ogni modo, anche ascrivendo alla praticata decorticazione del tubo intestinale, l'importanza di causa determinante l'occlusione e quindi della morte del cane soggetto dell'esperienza VI vediamo come, in assenza di altri fattori etiologici concomitanti (enterorrafia circolare nella esperienza II, lacerazione dell'inserzione mesenteriale dell'ansa nella esperienza XVI) sui venti esperimenti già riferiti e sugli altri venti che saranno ricordati a proposito delle ricerche esposte nella parte III del lavoro, uno sola volta si è dovuto lamentare un inconveniente, che, a prima vista sembrerebbe inevitabile complicazione di così fatte cruentazioni dell'intestino.

Emorragia. — Tale complicazione, a dir vero, si riscontrò in un solo caso accentuata così da costituire la causa univoca della morte e cioè nell'animale (cane) soggetto all'esperienza IX. A proposito delle note relative al reperto necroscopico fu detto, però, come essendo l'animale di piccola taglia, il voler conservare al lembo da asportare una considerevole larghezza, rispetto alla misura della circonferenza del tubo intestinale, ci aveva obbligati a sezionare i ramuscoli vascolari, che simmetricamente abbracciano a partire dall'inserzione mesenteriale il cilindro intestinale, assai vicino al punto di origine, così che: tanto il gemizio sanguigno manifestatosi subito dopo l'intervento, quanto quello residuale e tardivo dopo la chiusura dell'addome avevano ucciso per lenta emorragia e conseguente anemia acuta l'animale in parola.

Edotto dall'esempio ora ricordato non ho più dovuto lamentare inconvenienti di simil genere nei cani poichè sempre in seguito ho proporzionato la larghezza del lembo sieroso-muscolare da asportare alle dimensioni del tubo intestinale.

Funzioni digestive. — Non essendo stato mio còmpito quello di istituire le riferite ricerche sperimentali allo scopo d'investigare in seguito la funzionalità del tubo digerente dal punto di vista fisiologico puro, non posso qui entrare in dettagli relativi alle due principali funzioni dell'ileo: la chilificazione e l'assorbimento.

Ricordai già in principio come il Kreidl, professore di fisiologia alla Università di Vienna, avesse per il primo pensato a privare l'intestino tenue per considerevole estensione delle sue tuniche muscolari allo scopo di controllare se la peristalsi continuasse a compiersi. Il chiaro fisiologo viennese rispose coll'affermativa al quesito propostosi ed io, in base all'osservazione clinica sperimentale, non posso che confermare pienamente i risultati ottenuti dal Kreidl.

Anche il Müller, come fu detto più sopra, non osservò disturbi della motilità intestinale dopo l'ablazione delle tuniche muscolari dell'intestino.

Ad ogni modo, non potendo, per l'indole del lavoro propostomi e per la speciale mia competenza, addentrarmi in ricerche sperimentali di fisiologia pura, le convinzioni formatesi nella mia mente a proposito della maniera, nella quale si compiono le funzioni digestive negli animali privati, sia pure per tratti assai estesi, delle tuniche sierosa e muscolari del tenue sono originate dalla diligente osservazione clinica dei soggetti da esperimento.

In tutti gli animali da me operati, a giudicare dalla quantità e dalla qualità degli alimenti ingeriti e dai caratteri organolettici delle deiezioni, dal numero di queste e dal tempo nel quale esse si compievano, le funzioni del tubo digerente seguitavano ad espletarsi come prima dell'atto operativo. Ripeto, non voglio qui entrare in merito per ciò che riguardi la motilità ed il chimismo dell'ileo, perchè tali delicate ed importanti questioni di fisiologia meriterebbero apposito studio ed osservazioni condotte con tutto il rigorismo della tecnica sperimentale.

Mi ero, bensì, per un momento proposto di eseguire indagini sul ricambio materiale degli animali artificialmente privati delle tuniche muscolari dell'intestino; però me ne trattenne di poi la constazione, che qui appresso espongo.

Assimilazione e nutrizione. — Infatti indistintamente tutti gli animali da me operati (tranne quelli, s'intende, morti per le cause esposte più sopra ed a proposito di ciascuna esperienza) si mantennero in condizioni generali eccellenti e seguitarono ad ingrassare. In atto nel canile del Laboratorio son due cani da me operati da tempo di ablazione delle tuniche sierosa e muscolari dell'intestino tenue. L'uno operato tre volte: il 10 luglio 1905, il 28 ottobre 1906 e l'11 gennaio 1907, e l'altro operato il 27 febbraio 1907 ed entrambi stanno in condizioni generali assolutamente normali e sono aumentati di peso. Quindi, sempre a giudicare dai dati clinici e non addentrandoci in questioni delicate di chimica fisiologica pura, possiamo concludere che, apparentemente almeno, l'ablazione delle tuniche muscolari dell'intestino tenue non pregiudica affatto l'assimilazione e la nutrizione.

***

Dal fin qui esposto e restando sempre nei limiti della più stretta obbiettività, fondandoci sui dati desunti dalle ricerche sperimentali da noi istituite e seguite per più di due anni, ci crediamo autorizzati a formulare le seguenti conclusioni relative al quesito primo e principale propostoci:

a) L'assottigliamento sperimentale centripeto della parete del tenue è operatoriamente possibile senza difficoltà considerevoli;

b) L'ablazione delle tuniche: sierosa, muscolare a fibre longitudinali e muscolare a fibre circolari (a patto di un'assoluta integrità delle *muscularis mucosae*)

non compromette affatto la resistenza meccanica delle residuali tuniche intestinali del tenue sempre che queste si trovino in condizioni fisiologiche;

c) La vita dell'animale, la nutrizione generale, l'assimilazione, la chilificazione e la peristalsi intestinale non vengono seriamente compromesse od ostacolate in assenza di complicazioni assai rare e che forse potrebbero evitarsi.

Nota Bene. — Le conclusioni qui sopra esposte a proposito delle ricerche relative alla prima parte del lavoro si applicano strettamente agli animali sui quali ho sperimentato e cioè: ai cani, alle cavie ed anche ai conigli, dei quali ultimi ho operato una ventina per gli esperimenti relativi alla terza parte di questo lavoro. Sebbene sia convinzione mia intima che l'intestino dell'uomo debba esser dotato di resistenza meccanica assai superiore a quello del coniglio e della cavia, pure, in base alla semplice constatazione fatta all'autopsia dell'inferma, che come dissi in principio, col suo disgraziato caso fece in noi sorgere l'idea del presente studio sperimentale, non voglio nè posso affermare checchessia. Colla scorta di fatti più numerosi e ben constatati ci potremo forse persuadere della grande resistenza meccanica della quale son dotate le singole tuniche muscolari dell'intestino, pur dall'aspetto così fragile. Certo è ben provato dall'osservazione clinica quotidiana, che l'ablazione casuale della semplice sierosa viscerale dell'intestino tenue, così frequentemente e spesso tenacemente adeso a neoplasie del cavo addominale od a prodotti patologici di diversa natura, non provoca le disastrose conseguenze che potrebbero paventarsi dietro i risultati sperimentali ottenuti dal Binaghi.

Nessun chirurgo si preoccupa oggi di un'abrasione (anche se non limitatissima) della semplice sierosa, abrasione, che, alle volte, senza l'aiuto del microscopio, non si può dire se e quanti degli strati delle fibre muscolari longitudinali abbia interessati. Inoltre, l'anatomia patologica ci mostra frequentissimi e dimostrativi esempi di processi di disintegrazione delle tuniche muscolari e sierosa dell'intestino tenue senza che questi (se limitati) abbiano provocata la perforazione del tubo intestinale. Però, entrando nel campo dei processi patologici mi allontanerei dai limiti rigorosamente tracciati per circoscrivere la sfera di azione delle mie ricerche sperimentali. Perciò, senza volere istigare il lettore ad ardimenti non basati sopra osservazioni riguardanti la specie umana, chiudo questa lunga parentesi esplicativa, domandando a me stesso se: ripetendosi le casuali condizioni verificatesi nel caso clinico riferito nella introduzione di questo lavoro, anzi che aggravare le condizioni del soggetto, sottoponendolo ad una resezione intestinale (alle volte estesissima) non convenga, specie che in generale è la sola tunica a fibre longitudinali quella interessata, astenersi da qualsiasi demolizione troppo profilattica! So bene che mi si opporrà essere stato dimostrato possibile e sopportabile la resezione di oltre 5 metri dell'intestino tenue; però modestamente faccio osservare fin da ora a chi volesse incoraggiarmi in base al ricordo degli ora accennati esempi, che non tutto ciò che è possibile e sopportabile dobbiamo ritenerlo consigliabile senza l'indicazione di una *precisa necessità.*

***

Quesiti accessori relativi al 1° principale. — Dissi già più innanzi che nel corso della trattazione dell'intero lavoro e specie di questa prima parte, come sempre succede, vario obbiezioni mi rivolsi e quasi tutte cercai di risolvere sperimentalmente.

Sede della decorticazione. — Sarà stato, infatti, notato come nelle esperienze I, II e III l'ablazione delle tuniche sierosa e muscolare a fibre longitudinali limitata a brevissimi tratti da quella istintiva prudenza della quale si è larghi nei primi passi, venisse praticata sulla prima ansa mobile dell'ileo e sulla terminale del medesimo. La ragione di tale modalità d'esperimentazione va ricercata nel dubbio in noi sorto della esistenza di una differenza sensibile fra la resistenza dell'uno e dell'altro segmento dell'ileo. Però ci convincemmo presto della nessuna preponderanza nella resistenza meccanica all'assottigliamento centripeto posseduta dall'uno o dall'altro tratto del tubo intestinale ed inoltre, estendendo sempre più le dimensioni della cruentazione della parete dell'ileo, abbandonammo del tutto il modo di esperimentazione usato nelle prime tre esperienze, restando nella convinzione che: *qualunque sia l'ansa del tenue, la quale venga sottoposta all'assottigliamento centripeto della parete, la resistenza meccanica della parete stessa è identica nei varî punti.*

Estensione della decorticazione. — Per quello che riguardi l'estensione in lunghezza ed in larghezza dell'ablazione delle tuniche intestinali rimando alle note relative alle singole esperienze.

Si rileverà dalle medesime come anche una cruentazione della parete intestinale estesa per m. 1.60 in lunghezza per 2 cm. di larghezza (come fu praticata nell'esperienza XI) non riesca più grave di quello, che non lo sia una più limitata.

Circa all'estensione in profondità dell'ablazione delle tuniche intestinali valga quanto è stato precisamente formulato nelle conclusioni della parte I, lettera *b*).

Valore della protezione dell'epiploon. — Ad eliminare il dubbio che il sollecito accorrere e l'aderire dell'*omentum magnum* sulla perdita di sostanza della parete intestinale aumentasse la resistenza del sottile strato mucoso-muscolare rimasto *in sito*, volli in un caso, e precisamente nella esperienza XV, far precedere la resezione totale del grande epiploon alla decorticazione del tubo intestinale. Il decorso post-operativo nel caso del cane così operato non differì da quello degli altri animali, che non erano stati precedentemente privati dell'omento. Che la decorticazione del tubo intestinale nel caso in ispecie fosse stata spinta ai limiti della possibilità operatoria fanno fede i preparati istologici, i quali saranno descritti ed illustrati dalle relative figure a proposito della seconda parte del lavoro.

Decorticazione di pareti intestinali già cementate da salde aderenze. — Pensai, altresì, che diversa si sarebbe potuta dimostrare la residenza meccanica delle tuniche intestinali quando l'assottigliamento della parete del tubo digerente avvenisse (come casualmente o per necessità di cose avviene nell'uomo) in seguito al distacco di aderenze più o meno salde, stabilitesi per cause diverse tra l'ileo e gli organi addominali. Non avendo a mia disposizione all'inizio delle esperienze, animali così preparati da presentare aderenze fra le anse dell'ileo, aspettai per eseguire la decorticazione su pareti intestinali cementate già da aderenze, che queste si formassero in quegli animali, che già avevo operati una prima volta a distanza di tempo più o meno grande.

Così in tutti gli animali, che, come si può rilevare dal protocollo delle esperienze furono operati una seconda ed anche una terza volta, constantemente distaccai le aderenze formatesi fra le anse intestinali stesse o fra queste ed il grande epiploon e mai dovetti constatare la perforazione del tratto così decorticato. A maggior delucidazione del quesito accessorio del quale sto trattando, volli destinare

l'esperienza XX, operando il distacco delle numerose e salde aderenze formatesi fra le anse dell'ileo e tra queste e il grande omento (aderenze fra le anse decorticate, nonchè fra queste e le anse normali adese alle medesime), in seguito alla cruentazione di ben 240 cmq. della parete dell'ileo, eseguita 18 mesi prima. Come già fu notato, l'animale non risentì il menomo disturbo dietro l'intervento così eseguito e tuttora trovasi vispo e grasso nel canile del laboratorio.

A priori si sarebbe potuto sospettare che assottigliando la parete di un intestino, il quale possedeva condizioni abnormi di circolazione per le cicatrici, che ne imbrigliavano le tuniche, queste mostrar dovessero una minor resistenza meccanica all'assottigliamento centripeto. Però i risultati delle mie esperienze eliminano dalla mia mente simile timore ed io son condotto a rispondere al quesito accessorio enunziato in principio di quest'ultimo capitolo affermando che:

Le cicatrici delle tuniche sierosa e muscolari, per quanto estese, non menomano la resistenza meccanica delle sottostanti tunichè intestinali, purchè queste siano integre.

***

Riferiti così in succinto i quesiti accessori, che si ricollegano al principale quesito, che forma soggetto di questa prima parte del lavoro, fo notare di passaggio, che i risultati sperimentali relativi ai quesiti accessori stessi non fanno se non riconfermare quelli ottenuti colla sperimentazione diretta all'elucidazione del quesito principale e quindi più stabile si fa in me la convinzione della resistenza a tutta prova della parete intestinale privata soltanto delle tuniche sierosa, muscolare a fibre longitudinali e muscolare a fibre circolari.

PARTE II.

Avrei potuto forse arrestare qui senz'altro le mie ricerche ove non avessi pensato per mia istruzione personale ed a complemento delle convinzioni già acquistate nello studio della parte I, di controllare coll'esame anatomo-patologico, istologico e batteriologico gli effetti dell'operazione da me sperimentalmente praticata.

Se colle esperienze della prima serie mi convinsi di numerose verità, insegnatemi dai fatti clinici sperimentali, non pertanto intesi il bisogno di confortare colle constatazioni anatomo-patologiche gli insegnamenti stessi. Non aumento inutilmente la mole esigua di questo lavoro col descrivere dettagliatamente i reperti necroscopici di tutti gli animali che servirono alle mie esperienze e dei quali due soltanto ho lasciato ancora in vita. A proposito di ogni singola esperienza ho dato brevi note, riferentisi al reperto macroscopico, sia che questo fosse rilevato dall'autossia del soggetto da esperimento o che si notasse nel corso di un secondo intervento sullo stesso animale.

Reperto anatomo-patologico. — Mi limito quindi a dire quì brevemente ed in generale quello che si osservava ad occhio nudo all'apertura dell'addome degli animali, che a distanza maggiore o minore di tempo avevano subìto l'ablazione delle tuniche sierosa e muscolari del tenue.

A prescindere dalle quasi costanti aderenze dell'epiploon od anche delle anse intestinali alla linea di cicatrice peritoneale della ferita laparotomica, il tratto intestinale decorticato in precedenza lo si vedeva adeso, o semplicemente all'*omentum magnum*, ovvero alle pagine del mesentere di anse adiacenti o dell'istessa ansa decorticata,

od ancora alla superficie sierosa di altri segmenti del tubo intestinale non privati delle loro tuniche, o finalmente in vari dei modi ora indicati. E' da notare come nelle decorticazioni poco estese (fino a circa 6 centimetri in lunghezza, per una larghezza proporzionata al calibro del tubo digerente) le aderenze si stabilissero a preferenza, anzi direi quasi esclusivamente, nei primi due modi sopra descritti. Si trovava cioè l'ansa decorticata aderente ad un lembo del grande epiploon, il quale per lo più si fissava sui bordi inferiori (rispetto alla posizione delle anse intestinali degli animali da esperimento) della perdita di sostanza della parte del tubo digerente, ovvero prendeva intimi rapporti col mesentere di un'ansa vicina o col proprio, eseguendo in quest'ultimo caso, un movimento di torsione sull'asse longitudinale.

Per contro, quando l'ablazione delle tuniche era stata molto generosa, le aderenze avvenivano principalmente fra le superficie delle anse cruentate e la sierosa delle adiacenti e di più non mancavano quasi mai le aderenze del grande omento.

Circa all'aspetto macroscopico delle aderenze stesse dirò ch'era vario a seconda dell'epoca, nella quale esse avevano incominciato a formarsi. Nelle prime 48 ore successive all'intervento l'ansa decorticata era ricoperta da un coagulo fibrinoso più o meno abbondante, che modellandosi da un lato sulla periferia del tubo intestinale, dall'altro prendeva rapporto, adagiandovisi, colla superficie dell'organo, col quale il tratto decorticato era venuto in contatto. Naturalmente in queste condizioni le aderenze erano tenerissime e si lasciavano distaccare alla minima trazione. Man mano che il coagulo veniva sostituito dal tessuto di cicatrice i rapporti dell'ansa decorticata colla superficie degli organi, coi quali veniva in contatto, andavano gradualmente facendosi più intimi e più saldi, così che dal decimo giorno in poi riusciva abbastanza difficile distaccare per intero le aderenze dell'ansa cruentata sperimentalmente.

Col tempo, di poi, l'aspetto delle aderenze e la loro resistenza diventavano quelle del tessuto connettivo adulto ordinario.

Reperto istologico. Esaminando con un piccolo ingrandimento (obb. 3, oc. 2 Koristka) la parete di un'ansa intestinale dopo 48 ore dal momento in cui è stata privata delle tuniche sierosa e musculare a fibre longitudinali, così come fu praticato nel cane soggetto dell'esperienza XII, nei preparati colorati acconciamente a prima vista rileviamo:

Vista d' insieme:

a) Uno straterello, che visto all'ingrandimento suindicato mostra uno spessore di un paio di millimetri in media e che appare di struttura delicatamente reticolare e cosparso di nuclei d'ineguale forma e grandezza, facilmente riconoscibili per elementi d'immigrazione.

b) Una zona che occupa la metà circa di tutto lo spessore della tunica muscolare a fibre circolari, caratterizzata dalla presenza tra le fibre muscolari lisce alquanto divaricate, di elementi che assumono intensamente i colori protoplasmatici adatti e che non presentano nuclei, nonchè dalla presenza di nuclei d'ineguale forma e grandezza in numero discreto.

c) Una zona immediatamente sottostante alla precedente, caratterizzata altresì dal divaricamento di quasi tutte le restanti fibre muscolari circolari e che si differenzia dalla precedente per l'assenza tra le singole fibre muscolari liscie degli elementi, che riccamente infiltrano la zona *b*).

d) La sottomucosa ricca di vasi, come nelle zone della parete intestinale non assottigliate e discretamente popolata da elementi che si riconoscono benissimo per cellule bianche del sangue.

e) La *muscularis mucosae*, che non presenta all'ingrandimento sopra indicato particolarità strutturali degne di nota.

f) La mucosa ricchissima di glandole e che, come la sua muscolare propria non ci fa rilevare alcunchè di abnorme. (Vedasi figura I).

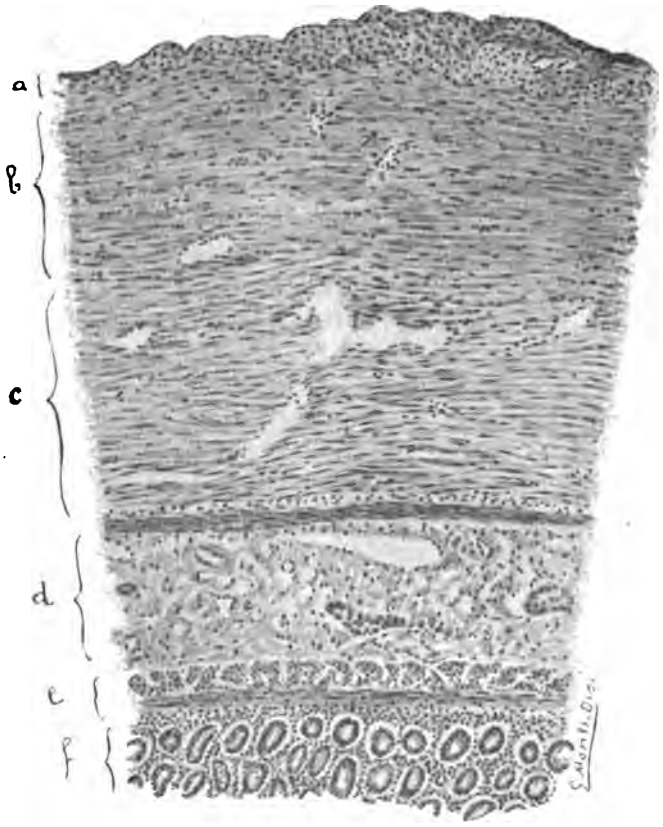

Figura I.

Zona *a*). Se esaminiamo le singole zone dell'istesso tratto della parete intestinale dianzi descritto a piccolo ingrandimento, ad un ingrandimento alquanto maggiore (obb. 5, oc. 2 Koristka), vediamo che:

1° La zona *a*) risulta costituita da un reticolo fibrinoso a maglie di grandezza variabilissima e nelle quali si vedono distintamente emazie ben conservate accanto ad alcune più o meno profondamente alterate, nonchè leucociti a nucleo polimorfo in numero discreto, qualche mononucleare grande e scarsi elementi connettivali giovani.

La zona indicata con *a*) si vede da un lato (quello periferico) formare il rivestimento del margine libero dell'intestino, che nel punto occupato da essa zona presenta un contorno alquanto irregolare per l'ineguale distribuzione dello strato fibrinoso in parola. Dal lato centrale si continua con limiti abbastanza distinti colla zona immediatamente sottostante, che nel caso in ispecie è rappresentata dallo strato di fibre muscolari circolari, che andremo ora a descrivere.

Al limite fra la zona *a*) e la zona *b*) si nota anche a piccolo ingrandimento una

sottilissima linea concentrica alla periferia del lume intestinale e colorata alquanto più intensamente del resto del tessuto che abbiamo designato colla indicazione di zona *b*).

Tale linea non continua, regolare, in alcuni punti bene accennata in altri no, osservata all'ingrandimento, col quale ora stiamo descrivendo il preparato, si mostra costituita da nuclei allungati, fusiformi col maggior asse diretto parallellamente alla linea medesima di confine e frammisti ad alcuni leucociti a nucleo polimorfo. Osservando per un istante ad ingrandimento ancora maggiore tale linea di confine (obb. 8, oc. 2 Koristka) si può nettamente stabilire come i detti nuclei allungati appartengano alle fibre muscolari lisce della zona *b*) alle più periferiche, le quali sono assai più stipate che non le sottostanti e la loro cromatina assume con maggiore intensità, che non quella dei nuclei delle fibre sottostanti, il colore nucleare.

Fra i nuclei ora descritti ve ne hanno alcuni di forma ovoidale o quasi rotonda meno cromaffini dei primi e di aspetto vescicoloso. Appartengono essi agli elementi endoteliali dei capillari intermuscolari. Inoltre dalla linea di confine e verso la zona *a*) (lo strato fibrinoso precedentemente descritto) si vedono avanzarsi alcuni tralci a mo' di pennacchi impigliati tra le maglie del reticolo fibrinoso. Tali tralci si mostrano costituiti da elementi a grosso nucleo vescicoloso, pallidamente colorato e con nucleoli evidentissimi, si riconoscono, cioè, formati da cellule endoteliali. La disposizione dei detti elementi in due file parallele, fra le quali resta un lume sottilissimo ci dice che i suddescritti tralci altro non sono se non i capillari lacerati nell'atto della decorticazione ed impigliati nel coagulo sanguigno. Infatti, sempre all'ingrandimento di 370 diametri col quale stiamo ora descrivendo la linea di confine fra le due zone *a*) e *b*), si può rilevare in alcuni punti la continuità del lume compreso fra gli elementi dei tralci suddetti con quello dei capillari della zona *b*) nonchè stabilire come alcuni elementi endoteliali dei capillari lacerati abbiano perduto la colorabilità del nucleo mentre in altri questo è così intensamente colorato da far sospettare fondatamente un'attività mitotica.

Zona *b*). Siccome nel preparato che stiamo descrivendo, guardandolo sempre ad un ingrandimento di 135 diametri, la tunica muscolare a fibre circolari era stata lasciata in sito, immediatamente al disotto della zona fibrinosa esterna, designata con *a*), incontriamo la detta tunica muscolare a fibre circolari, che possiamo abbracciare in tutto il suo spessore nell'ambito del campo microscopico. Logicamente e per naturale limitazione anatomica dovremmo descrivere nell'insieme i caratteri e le modalità istologiche dell'intero strato; però data la speciale immagine, ch'essa tunica muscolare a fibre circolari, offre allo sguardo, crediamo più utile di suddividere la descrizione istologica nel modo che abbiamo più innanzi indicato a proposito della vista d'insieme del preparato (v. fig. I). Osservando attentamente coll'obbiettivo n. 5 e coll'oculare n. 2 (Koristka) l'intero spessore della tunica muscolare a fibre circolari in corrispondenza del segmento decorticato un primo fatto ci colpisce e cioè: l'ampiezza degli interstizi fra le singole fibrocellule muscolari, paragonata alla media della normale distanza, che separa l'una dall'altra le fibre muscolari circolari del segmento del tubo intestinale non sottoposto all'assottigliamento delle tuniche.

Tale ampiezza degli interstizî suddetta è assai più notevole nella zona più periferica delle due, nelle quali per comodità d'intendimento abbiamo suddiviso l'intero strato muscolare a fibre circolari, anzi che nella zona più centrale, ove gl'intervalli tra fibra e fibra non raggiungono la metà od il terzo della larghezza degli spazi interfibrillari della zona *b*).

In questa zona vediamo numerosissime emazie infarcire i capillari decorrenti tra le singole fibre, emazie ben conservate e ben colorabili. I capillari stessi, molto dilatati comprimono i corpi protoplasmatici delle fibrocellule, riducendoli a sottili filamenti, riconoscibili tra le colonne abbondantissime di cruorociti mentre i nuclei delle fibre muscolari medesime conservano la forma a bastoncino, l'aspetto delicatamente granulare della cromatina e la colorabilità normale del o dei nucleoli. Inoltre qua e là vediamo larghi vacuoli corrispondenti alle sezioni trasversali di vasi capillari, nonchè leucociti a nucleo polimorfo in numero discretamente abbondante ed elementi connettivali dai caratteri più o meno giovanili.

Nell'ambito della zona in parola, che occupa la metà circa di tutto lo spessore dello strato muscolare a fibre circolari e che insensibilmente si continua colla zona *c*),

Figura II.

vediamo qua e là ampie sezioni longitudinali, oblique e trasversali di venule e di arteriole che mostrano ricchezza più o meno cospicua di elementi connettivali embrionali nelle guaine perivasali.

Zona *c*). Com'è stato detto innanzi, questa zona artificialmente divisa da quella or ora descritta: la zona *b*) non rappresenta altro se non la metà circa e la più interna dello strato di fibre muscolari circolari. Richiamo l'attenzione sul fatto che tale zona *c*) rappresenta la metà dello *spessore* e non del valore dell'intiero strato delle fibro-cellule circolari, poichè, essendo queste assai più compatte nella zona che stiamo descrivendo, di quello che non lo siano nella zona *b*) le fibre musculari contenute nella zona *c*) come valore numerico rappresentato dal doppio al triplo e fors'anche più di quelle dello strato esterno prima descritto.

Come nella zona *b*) vediamo in questa zona *c*) un divaricamento delle fibre muscolari circolari con ampliamento contemporaneo degli interstizi interfibrillari;

però l'ampliamento, come già abbiamo detto descrivendo l'aspetto istologico della zona *b*) non raggiunge la metà od anche il terzo della larghezza degli spazi della zona *c*). Negli spazi in parola vediamo bensì elementi rotondeggianti, completamente incolori e privi di nucleo, che si riconoscono facilmente per ombre di emazie; però invece di rilevare i contorni distinti delle fibro-cellule muscolari, che limitano gl'interstizi suddetti, vediamo i corpi protoplasmatici delle fibre muscolari alquanto rigonfi e coi contorni poco netti di apparenza quasi sfumata; mentre i nuclei delle fibre stesse si mostrano benissimo conservati come quelli delle fibrocellule della precedente zona *b*). Leucociti a nucleo polimorfo (in prevalenza) ed in numero più esiguo che non fra le cellule muscolari della zona *b*) si vedono anche in questa zona negli spazi interfibrillari e nei lumi dei vasellini sezionali in senso vario. Attorno ai vasi sanguigni si nota anche qui la presenza di qualche elemento connettivale giovane. Un'ultima particolarità va rilevata a proposito dell'immagine microscopica della zona *c*). In questa lo strato di fibre muscolari in immediato contatto colla sottostante sottomucosa non presenta quell'ingrandimento degli spazi interfibrillari, riscontrato in grado più o meno cospicuo nelle due zone ora descritte, ed appare anzi come un nastrino muscolare a fibre circolarmente disposte e distinto dalle soprastanti in tutta la periferia da una doppia fila di nuclei rotondeggianti disposti parallelamente.

Zona *d*). Al disotto dello strato muscolare a fibre circolari incontriamo il connettivo sottomucoso, che non mostra come già era stato notato nell'osservazione a piccolo ingrandimento, modificazioni istologiche degne di nota, se se ne eccettui una ricchezza maggiore di elementi d'infiltrazione negli spazi linfatici. Le cellule gangliari del plesso di Meissner, che qua e là distintamente spiccano nella zona che stiamo descrivendo, appaiono (per quanto possano metterle in evidenza gli usuali mezzi di colorazione impiegati) del tutto scevre di alterazioni morfologiche. I follicoli linfatici solitari dell'intestino, nei punti ov'essi son capitati nelle sezioni non mostrano alcuna differenza di struttura dalla normale.

Zona *e*). Ancor più brevemente c'intratterremo nella descrizione dell'aspetto istologico della zona da noi designata con l'indicazione *e*), la quale consta della semplice *muscularis mucosae*, che da un lato fa seguito alla sottomucosa ora descritta e dall'altro si appoggia alla faccia profonda della mucosa. Come normalmente la *muscularis mucosae* presenta i suoi due strati ben distinti: l'esterno a fibre longitudinali assai più robusto dell'interno a fibre circolari.

Zona *f*). Così pure di aspetto assolutamente normale si presenta lo strato mucoso ricco di glandole del Lieberkühn e di villi, il cui epitelio abbiamo riscontrato in questo preparato ora descritto, come nei numerosissimi altri praticati, in ciascun caso, assolutamente integro.

***

A complemento della descrizione dell'aspetto istologico della parete di un intestino tenue assottigliato nelle sue tuniche 48 ore dopo dell'intervento sperimentale, dobbiamo notare: α) l'aspetto dei margini adiacenti alla perdita di sostanza; β) lo aspetto delle eventuali aderenze col grande epiploon.

α) *Aspetto dei margini della perdita di sostanza.* — Osservando coll'ingrandimento usato per lo studio istologico ora riferito, cioè coll'istesso obbiettivo 5 e coll'oculare 2 (Koristka) (vedi fig. II e fig. V) il punto della parete intestinale, nel quale

fu condotto uno dei tagli longitudinali del rettangolo d'incisioni colle quali delimitavamo il lembo da asportare, notiamo azitutto come esso margine cada a picco sul sottostante strato di fibre muscolari circolari. Si vedono da un lato le fibre muscolari longitudinali sezionate trasversalmente e ben disposte sullo strato a fibre circolari sot-

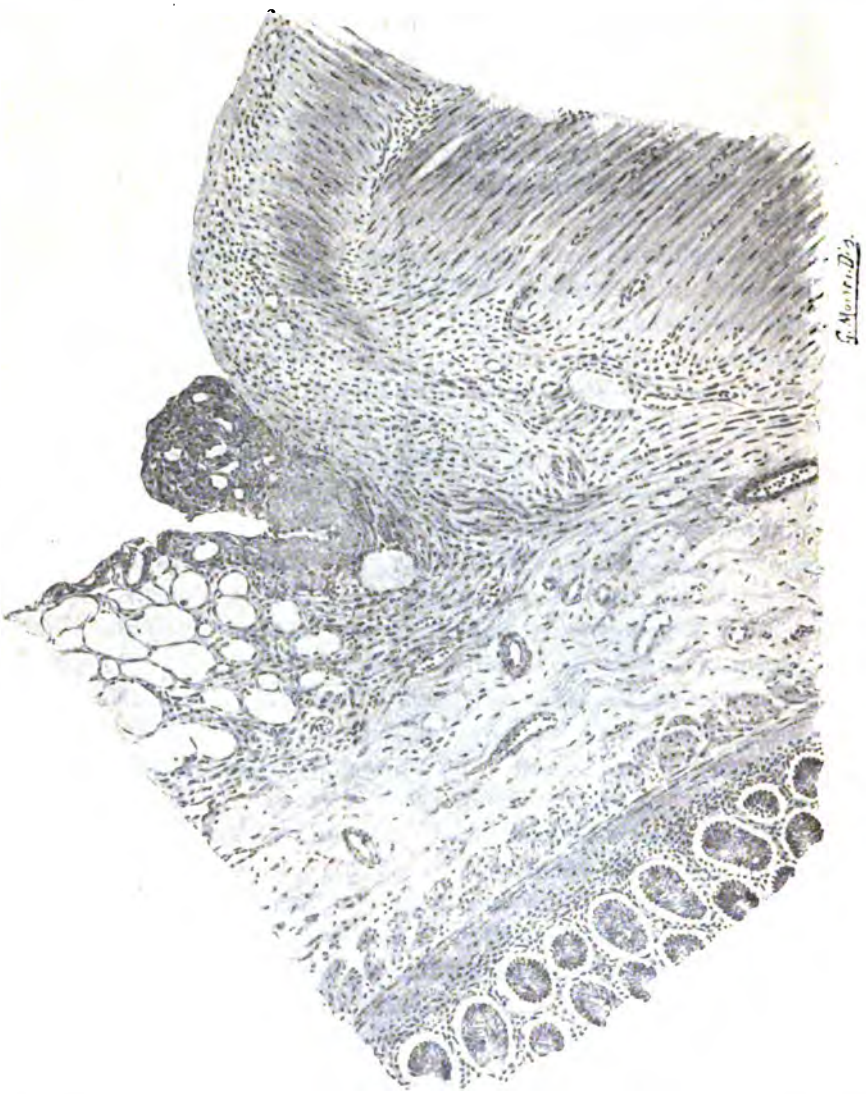

Figura V.

tostante, mentre dall'altro immediatamente accanto, al posto del robusto strato di fibre longitudinali, non si vede altro se non l'esile zona fibrinosa da noi descritta alla lettera *a*). Tale zona fibrinosa in corrispondenza del margine muscolare adiacente vi si addossa, lo contorna e, sormontandolo, si estende anche per buon tratto sullo strato endoteliale che esternamente riveste nel segmento della parete intestinale non cruentato, lo strato muscolare a fibre longitudinali. Discreto numero di

elementi bianchi a nucleo polimorfo e di cellule d'infiltrazione troviamo in un tratto limitatissimo dello strato muscolare a fibre longitudinali in immediata vicinanza del margine della cruentazione.

Le fibre circolari sottostanti al detto margine si presentano di aspetto e disposizione del tutto normali per assumere, non appena uscite nell'ambito del segmento decorticato i caratteri, che minutamente abbiamo descritti parlando delle zone *b* e *c*).

β) *Aspetto delle eventuali aderenze col grande epiploon.* — Ho detto a proposito del reperto anatomo-patologico macroscopico, che quasi sempre si riscontravano

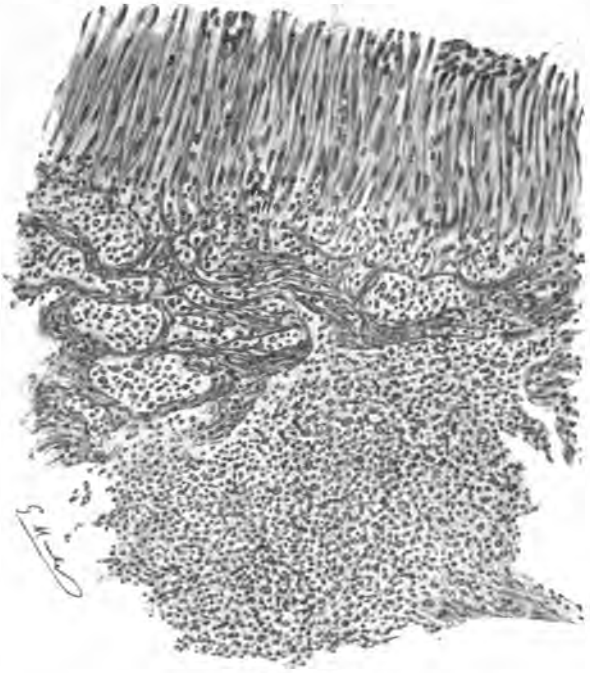

Figura III.

aderenze più o meno estese tra la superficie cruentata ed il grande omento. In generale era al bordo più declive della superficie cruentata, che l'aderenza omentale si stabiliva più saldamente, e tale particolarità credetti di poterla spiegare colla maggiore intimità di rapporti, che si stabilivano per l'azione della semplice gravità fra le anse intestinali e la pagina posteriore (nei quadrupedi: « superiore ») dell'omento.

Microscopicamente, nei primi giorni susseguenti all'atto operativo, si vedevano coaguli fibrinosi interposti fra la parete intestinale e la pagina relativa dell'epiploon.

I detti coauguli fibrinosi dopo le prime 48 ore presentavano l'identico aspetto descritto a proposito della zona da noi designata con *a*) (vedi fig. III).

Inoltre il blocco di tessuto omentale che aderiva alla sierosa viscerale era ricchissimamente infiltrato da leucociti a nucleo polimorfo e da elementi connettivali giovani fra gli elementi endoteliali delle pagine omentali.

Ulteriore evoluzione del processo di guarigione. — Avendo partitamente descritto l'aspetto istologico dell'intestino 48 ore dopo la praticata ablazione delle tuniche:

muscolari e sierosa, non ci diffonderemo in dettagli nel seguire il processo di guarigione della perdita di sostanza della parete intestinale tanto più che esso non differisce sostanzialmente da quello che ordinariamente si osserva in una piaga asettica.

Esaminando in 5ª giornata l'intestino del cane adibito per l'esperienza XV e l'aspetto del quale è riprodotto nella figura IV, ad un ingrandimento di 120 diametri circa (obbiettivo 3 oc. 4 Koristka), constatiamo anzitutto la completa assenza degli strati longitudinali e circolare delle fibre muscolari; essendo la decorticazione praticata coll'intenzione di spingerla al limite massimo possibile.

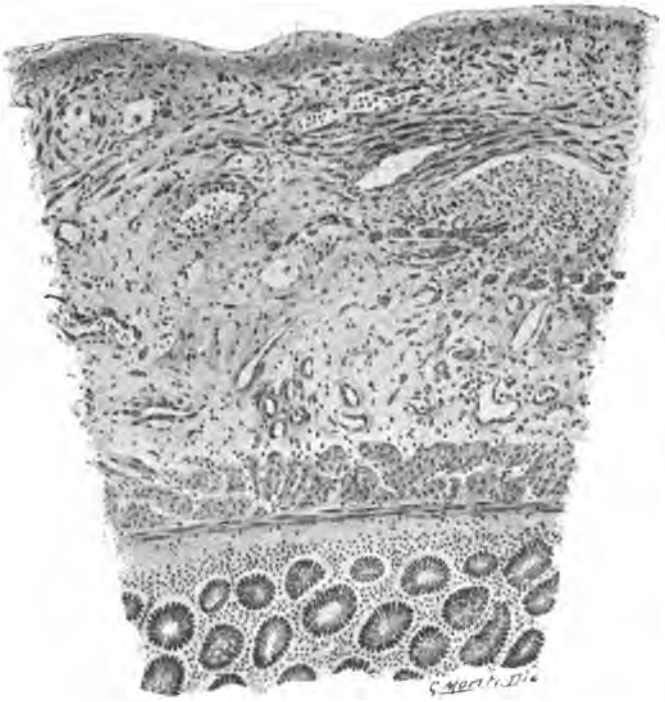

Figura IV.

Vediamo, quindi, come al disopra degli strati precedentemente indicati con *f* ed *e*, ossia della mucosa e della *muscularis mucosae* perfettamente integre, si scorga uno strato ben evidente e ricco del connettivo sottomucoso, quello cioè, che per la sua lassità di struttura, da un canto, e per l'intima connessione colla *muscolaris mucosae*, dall'altro, permette la dissezione per via ottusa della tunica muscolare a fibre circolari.

Il detto strato connettivale sottomucoso, abbondante residuo dello strato da da noi detto *d*, possiede integri gli elementi, che normalmente lo costituiscono. Nel punto disegnato fedelmente (vedi figura IV) si posson distinguere nettamente i suoi vasellini sanguigni, abbastanza numerosi ed a pareti del tutto normali, sebbene a lume un po' ampio, gli elementi gangliari del plesso del Meissner, nonchè i molteplici fascetti fibrillari a contorno ben netto fra' quali vi è una discreta ricchezza di elementi d'infiltrazione e soprattuto di leucociti a nucleo polimorfo.

A tale strato ordinato di connettivo sottomucoso fa seguito immediatamente uno strato non molto uniforme ed alquanto disordinato di fibroblasti dai caratteri

di quelli in via di trasformazione. In mezzo a tali fibroblasti molto fusati si vede qualche vasellino capillare neoformato e numerosi leucociti a nucleo polimorfo. Qua e là si scorge qualche fibrocellula muscolare sfuggita alla decorticazione ed appartenente allo strato più interno delle fibre circolari. Lo strato in parola, che facilmente si riconosce come il classico strato di organizzazione, o profondo, dei bottoni carnosi si continua senza limiti distinti colla zona soprastante, anch'essa abbastanza sottile. In quest'ultima osserviamo numerosi elementi connettivali giovani e leucociti a nucleo polimorfo intorno ad abbondanti capillari a caratteri embrionali e numerosi residui del coagulo fibrinoso.

Finalmente alla superficie esterna del cilindro intestinale vediamo un tenuissimo strato di fibrina in mezzo al quale sono in prevalenza, ma scarsi, leucociti a nucleo poli-

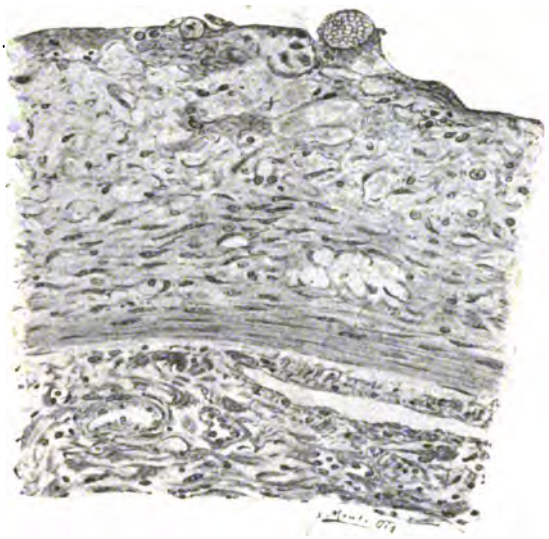

Figura VI.

morfo e che dalla parte della superficie libera presenta qua e là qualche cellula connettivale appiattita col maggior asse del nucleo diretto parallellamente alla superficie stessa.

Va qui ricordato come il cane, soggetto dell'esperienza, che ci ha fornito il pezzo ora descritto istologicamente, fosse stato preventivamente privato di tutto il grande epiploon, il quale, perciò, non venne ad aderire alla superficie cruenta, nè, come più innanzi fu notato, esercitò ufficio alcuno di protezione.

Si vede quindi come al disopra del residuale connettivo sottomucoso siasi formato un tessuto ordinario di granulazione. Questo subisce in seguito le classiche trasformazioni che gli conferiscono in ultima analisi, l'aspetto istologico del tessuto cicatriziale.

Tale asserzione la facciamo in base all'esame istologico dei preparati fornitici dalle esperienze XIV e XIII, colle quali ricavammo i tratti d'intestino decorticato rispettivamente da 7 e da 9 giorni; nonchè coll'osservazione microscopica degli esemplari numerosi d'intestini decorticati fin 18 mesi innanzi, e che qui non riferiamo dettagliatamente per non tediare il lettore.

D'altra parte uno sguardo alle figure (VI e VII) convincerà meglio che [illegible] qualsiasi descrizione, chi avrà avuto la pazienza di leggere queste pagine, della [illegible]

rità dell'asserto e farà inoltre rilevare come 9 giorni dopo la praticata decorticazione null'altro all'infuori di un tenuissimo strato di connettivo fibrillare resti a proteggere le tuniche intestinali risparmiate dall'intervento.

Coll'ulteriore trasformazione lo straterello cicatriziale non subisce notevole diminuzione nel senso della larghezza, tanto che mai notammo restringimenti di qualche entità del calibro dell'intestino in corrispondenza del tratto assottigliato.

E che avvenga così è facile intendere riflettendo come il tubo intestinale è in

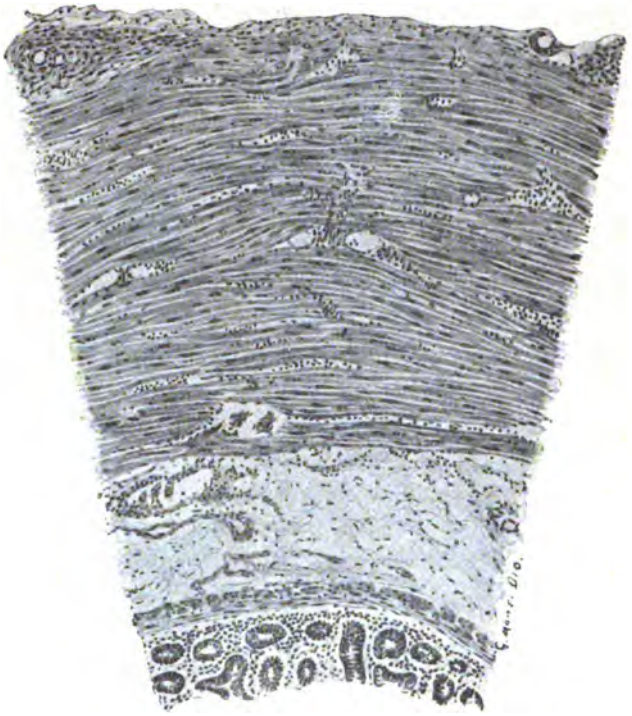

Figura VII.

continuo movimento, di guisa che il tessuto cicatriziale subisce un incessante massaggio per virtù della peristali fisiologica.

***

Considerazioni generali. — Riepilogando per sommi capi quanto abbiamo esposto nei singoli capitoli di questa seconda parte un primo corollario di non lieve importanza emerge evidente e cioè: che lo studio istologico del processo di riparazione delle perdite di sostanza della parete intestinale, provocate colle modalità da noi riferite, lungi dall'essere semplice sfoggio di cognizioni istologiche ci fa rilevare fatti importantissimi, che rafforzano quelli da noi sperimentalmente dedotti tanto nella prima parte del lavoro, già riferita, quanto nella terza ed ultima, che andremo ad esporre.

Dall'esame dei singoli dettagli fedelmente riportati rileviamo infatti:

1. *Che immediatamente dopo l'ablazione delle tuniche intestinali il sangue*

versatosi alla superficie di cruentazione si coagula, provvedendo alla emostasi provvisoria e costituendo nelle prime 48 ore lo straterello fibrinoso da noi designato coll'indicazione a).

2. *Che lo strato muscolare a fibre circolari (se fu risparmiato nella decorticazione) ovvero lo strato più o meno abbondante residuale del connettivo sottomucoso non presentano assolutamente note. che possano far paventare la necrosi degli elementi che li costituiscono. Quando rimane in sito lo strato muscolare a fibre circolari vediamo nella parte più periferica del medesimo cospicua iperemia, e nella parte più centrale note di edema da stasi. Resta però quasi costantemente una sottile zona nastriforme fra la sottomucosa e le fibre circolari dissociate alquanto dall'edema, che conserva l'aspetto normale della forma e della situazione delle fibro-cellule muscolari.*

Osservando attentamente alcuni dei nostri preparati si vede quasi, come se una delle numerosissime piccole branche arteriose, che abbracciano dall'inserzione mesenteriale al margine libero l'intestino passando all'esterno della zona ora descritta formi barriera fra il nastro in parola ed il resto dello strato muscolare a fibre circolari. Inoltre si vede, come parecchi vasellini capillari e venosi vadano a scaricarsi decorrendo centripetamente dal nastro muscolare, che potrebbe dirsi « limitante interno » nel tessuto connettivo sottomucoso, ricchissimo di spazî linfatici e di vasi sanguigni.

Quest'ultima particolarità anatomica spiegherebbe, a nostro modo di vedere, l'assenza di note istologiche riferentisi all'edema nello strato muscolare ora ricordato.

3. *Che la presenza di leucociti a nucleo polimorfo e di elementi d'immigrazione in genere si nota in maniera assai modica ed ordinata fra gli elementi delle zone: a, b, c* e *d* (vedi figure già indicate), mentre gli strati più interni della parete intestinale: le zone *e* ed *f* non ne presentano traccia. In altri termini, in assenza di qualsiasi nota di un processo flogistico, constatiamo soltanto i fenomeni reattivi fisiologici, legati ai processi di riparazione de' nostri tessuti, svolgentisi in condizioni di completa asepsi. Si rilevi, dippiù, che gli stessi fenomeni reattivi diminuiscono d'intensità man mano che si procede dalla superficie cruentata verso il lume intestinale, arrestandosi del tutto a livello della *muscularis mucosae*.

Quindi: completa assenza di note istopatologiche di necrosi degli elementi delle tuniche rimaste in sito, assoluta mancanza di note flogistiche vengono a risultare evidentissime dallo studio istologico da noi praticato.

La prima constatazione di fatto ci corrobora sempre di più nel convincimento della innocuità dell'ablazione delle tuniche: sierosa e muscolari per ciò che si riferisca alla resistenza meccanica della parete intestinale assottigliata.

La seconda constatazione, importantissima, viene ad accordarsi completamente coi risultati delle indagini batterioscopiche, eseguite a proposito della terza parte del lavoro, che ora andremo ad esporre.

(Continua).

II.

OSPEDALE CIVILE DI SCANSANO
diretto dal dott. ALBERDO SANTUCCI, Chirurgo primario

Sull'ernia dell'uretere

Contributo clinico e considerazioni per il dott. LEONE GALASSI.

Quando ci si accinge ad una operazione radicale di ernia, si deve avere presenti tutte le anomalie ed evenienze possibili, già occorse ad altri operatori. Giacchè in quasi tutti i casi si presentano diversità anatomiche o topografiche o patologiche che complicano l'atto operatorio, e contro le quali il chirurgo è bene che si presenti preparato. Tra le più rare anomalie che si possono riscontrare nell'operazione radicale delle ernie, quella che quasi direi tiene il primo posto, è dovuta alla presenza dell'uretere. Io ne pubblico volentieri un caso operato dal direttore di questo ospedale (al quale invio sentite grazie per avermene permesso lo studio) nell'intento di avvisare ai pericoli possibili di un atto operatorio, perchè opportunamente scriveva il Mariotti essere *doveroso da parte di chi ebbe la fortuna di incontrarsi in qualche anormalità, il riferire colla maggiore esattezza possibile quanto gli fu dato osservare.* L'anomalia in parola è interessante sotto due punti di vista, l'anatomico ed il chirurgico. Data cioè la possibilità dell'ernia dell'uretere, i caratteri anatomici di questo, i rapporti da esso contratti con la porta erniaria, col sacco erniario, ecc., all'atto operatorio, varranno a farcelo riconoscere in tempo a risparmiarne la possibile lesione con tutte le sue conseguenze, talora perfino letali (caso recente del Meissner). Le mie cognizioni bibliografiche mi hanno fatto raccogliere soltanto 16 osservazioni di ernia dell'uretere, la mia compresa. Le riassumo per vedere quali deduzioni possano farsi dallo studio di esse, lasciando sempre aperto il paragrafo relativo, perchè si venga a conclusioni definitive, quando la letteratura si sarà arricchita di casi numerosi e di studi relativi accurati

OSSERVAZIONE I. — REICHEL. *Ernia dell'uretere nel canale inguinale.* Arch. für. Klin. Chir., 1892, t. XLIV. - DALLA ROSA. Clinica chirurgica, n. 6, 1904.

In un giovanotto di anni 9 e mezzo si era sviluppata, da 2 anni, un'ernia destra inguino-scrotale, obliqua esterna, che andò sempre aumentando di volume, malgrado l'applicazione di un cinto. Questa ernia era parzialmente riducibile. Durante il corso dell'operazione, si trovò dietro il sacco un tumore cistico che fu scambiato per un diverticolo isolato del sacco erniario. Fu inciso e ne scolò un liquido di colore citrino. Il dito introdotto nel canale inguinale penetrava in una cavità che si estendeva per una lunghezza di 20 cm. tappezzata di mucosa. Da questo sacco partiva un cordone resistente che si dirigeva in basso e che fu pure inciso. L'esplorazione con la sonda non lasciava più alcun dubbio che si trattasse dell'uretere destro. Questo, isolato dalle aderenze, fu resecato e suturato alla ferita addominale. Al quarto e al quinto giorno si presentarono dolori intensi al fianco destro, e alla regione renale si palpava il tumore caratteristico della idronefrosi. Con una puntura si evacuarono 900 cmc. di orina, e si praticò la nefrectomia.

OSSERVAZIONE II. — IMBERT. Bulletins de la Soc. anat., mars 1896.

Imbert non fa del suo caso un capitolo speciale ma lo raggruppa tra i casi di ernia della vescica. La diagnosi di ureterocele fu fatta al tavolo anatomico. Si trattava di un uomo di 60 anni, con ernia inguinale destra diretta. La vescica sede di calcoli era quasi tutta compresa nell'ernia e l'uretere destro, dilatato trascinato colla vescica, si abboccava in questa al livello della parte sua erniata.

OSSERVAZIONE III. — A. BOARI. *Ernia dell'uretere destro nel canale inguinale.* Supplemento al Policlinico, 1899, n. 37).

Un individuo di 40 anni, rachitico, magro, da circa 2 anni è divenuto ernioso senza causa apprezzabile, ha fatto uso del cinto, che però, negli ultimi tempi, gli era divenuto molesto cagionandogli disturbi, soprattutto in fondo al ventre e durante la minzione. L'ernia aveva il volume di un arancio ed era completamente riducibile. All'operazione eseguita il 18 aprile 1899 si trovò un canale inguinale ampiamente divaricato, e alla parte interna del funicolo si nota un sacco facilmente isolabile a larga base. La parete sua anteriore è assai grossa e resistente in confronto della posteriore e dà la sensazione come se fosse doppia. Esaminando con più attenzione, si riconosce che al sacco erniario aderisce intimamente la vescica urinaria. Perciò questa si disseca dal sacco con ogni cautela. Ma nel peduncolizzare il sacco, per stringerlo in un laccio di catgut, si sente alla base del sacco stesso un cordone di consistenza più dura dei tessuti e delle lacinie di involucro limitrofe, cordone che va in basso a perdersi insieme colla vescica, in alto rientra con gli elementi del funicolo. Questo cordone viene denudato dai tessuti circostanti e con tale manovra si riesce a farlo uscire per 10 o 12 cm. Così si vede che è della grandezza di una penna d'oca, di colorito roseo, di consistenza più molle del dotto deferente e di questo più grosso, non pulsante, e con fini arborescenze vasali che scorrono lungo la sua parete. Riconosciuto trattarsi di ernia dell'uretere e della vescica, si affondano questi visceri, e l'ernia è curata radicalmente col processo classico del Bassini. Il traumatismo inferto all'uretere fu minimo, per cui il paziente non ebbe a soffrirne molestie. Il primo giorno il paziente non potendo orinare spontaneamente fu siringato. Si raccolsero 200 cmc. di orina senza traccia alcuna di sangue e a composizione chimica normale. Il decorso post-operatorio fu regolare, apiretico.

OSSERVAZIONE IV. — R. GALEAZZI. *I risultati definitivi nella cura operativa dell'ernia inguinale.* (Clin. chirurgica. Anno VII, n. 8, 1899).

Il Galeazzi quasi incidentalmente viene a parlare dell'ernia dell'uretere osservata in un individuo adulto (30-50 anni).

Si trattava di un'ernia inguinale, dove al suo lato interno esisteva un lipoma paraperitoneale fortemente aderente, che conteneva nel suo spessore una porzione di vescica; nel lipoma si palpava un tratto dell'uretere, che si poteva seguire all' indietro, fino oltre all'orifizio inguinale interno. Fu operato col metodo Bassini, l'uretere venne rimesso in cavità e l'operato guarì senza risentire alcun disturbo.

OSSERVAZIONE — V. E. MARIOTTI. *Ernia dell'uretere sinistro nel canale crurale.* (Policlinico, Sez. pratica. n. 18, fasc. 16. Anno 1902-903).

L'operata, una giovane contadina di sana costituzione fisica, esente da eredità morbosa, da circa due anni aveva un'ernia crurale sinistra riducibile, sciolta, che fu poi operata dal Galeazzi. Incisi i comuni tegumenti apparve in corrispondenza dell'anello crurale, una voluminosa glandola lassamente aderente ai tessuti circostanti, e fissa in alto all'apice del sacco, coinvolto questo da un grosso lipoma. Facendo leggiere trazioni sul sacco per liberarlo dalle aderenze contratte con l'anello crurale, venne fatto di avvertire nella sua parte superiore e situato quasi a cavalcioni di esso un cordone piuttosto duro, della grossezza di una penna d'oca, di colorito roseo. Per meglio esaminarlo il Galeazzi ne estrasse con facilità e senza sforzo alcuno: un tratto della lunghezza di 7 o 8 cm., potendo così constatare che esso risaliva in alto e all'esterno nel tessuto sottoperitoneale, e si approfondiva in basso

e all' interno verso la vescica. La sua grossezza, la mancanza di qualsiasi pulsazione la sensazione tattile speciale della consistenza di un organo cavo, la direzione e la situazione sua nel connettivo sottoperitoneale fecero pensare che si trattasse dell'uretere; perciò liberatolo da alcune lievi aderenze che aveva col sacco, fu rimesso in cavità. La diagnosi fu avvalorata anche dal fatto che nella notte susseguente all'operazione, le urine furono scarsissime e la donna fu molestata quasi di continuo da un senso di peso e da un vero dolore in corrispondenza dell' ipocondrio e della regione lombare sinistra, sensazione molesta la quale scomparve ad un tratto il giorno successivo, mentre la minzione addivenne abbondantissima.

Osservazione VI. — C. Dalla Rosa. *L'ernia dell'uretere* (Clinica chirurgica, n. 6. Anno XII, 1904).

Si tratta di un contadino di 48 anni, di media statura, con stato di nutrizione scadente che in corrispondenza della regione inguinale destra, presenta un'ernia del volume di un uovo di tacchino, la quale scende fino alla radice della loggia scrotale corrispondente. L'ernia è libera e completamente riducibile, le urine sono normali. Operato, si vide trattarsi di ernia diretta, il cui sacco presentava tre strozzamenti che lo mutavano in una specie di clepsidra, al suo lato interno aderiva una specie di lipoma che, dall'aspetto fibroso dalla vascolarizzazione sviluppata e dallo spessore, fu visto essere la parete extra-peritoneale della vescica. Nello scollarla dal sacco si mise in evidenza un cordone biancastro, del volume di una penna di oca, non, pulsante, collocato tra il gavocciolo vescicale e il lato interno del colletto del sacco a guisa di un C, disposto verticalmente con la concavità rivolta all'addome e la covessità rivolta infuori. Questo cordone, cavalcando fra colletto del sacco e porzione erniata della vescica, formava un'ansa, i cui due capi rientravano nel ventre, rimanendo, s' intende, al di fuori del peritoneo. Tra di loro i due capi distavano due centimetri circa, e mentre tirando cautamente sul superiore si potè facilmente estrarre altri 3 o 4 centimetri di cordone, l' inferiore non cedette e ogni scossa ad esso impartita si trasmetteva al gavocciolo vescicale. Perciò riconosciuto trattarsi dell'uretere fu rimesso in cavità.

L'operato guarì, e non ebbe a risentirne mai più disturbo alcuno.

Osservazioni VII e VIII. — Rolando. *Contributo all'ernia del 'uretere* (Riforma medica, n. 21, 1904).

In ambedue i casi si tratta di ernia crurale non associata ad ernia della vescica. Le pazienti erano due donne in età matura. Le ernie, una a destra ed una a sinistra; la sinistra riducibile, la destra un'ernia crurale epiploica, non riducibile. L'ansa dell'uretere in ambedue i casi, giaceva all'esterno del sacco, nel 1° caso però discendeva in basso fino a raggiungere il fondo del sacco erniario. In ambedue i casi l'uretere si presentava in condizioni normali e fu subito riconosciuto, fu rimesso nella cavità addominale senza dar luogo a disturbi speciali.

Osservazione IX. — Hartwell. *Ureter in an Hinguinal Hernia.* (Transactions of the New-Jork Surgical Sociéty 10-11-1904. Annals of Surgery, vol. 39, pag. 1017, 1904).

Trattavasi di un uomo di 62 anni, con ernia inguino-scrotale obbliqua esterna irriducibile destra. Il sacco erniario conteneva l' intestino ceco, il quale aveva trascinato con sè il peritoneo della parete posteriore della fossa iliaca destra e nello stesso tempo anche l'uretere, il quale si trovava nella parte posteriore del sacco, ed aveva seguito il peritoneo fino allo scroto. L'operato morì, e all'autopsia si potè riscontrare che il rene, dal quale discendeva l'uretere erniato, era sede di una grossa idronefrosi, evidentemente determinata dall'ostacolo che il deflusso dell'urina incontrava in una inginocchiatura ureterica.

Osservazioni X e XI. — A. Carli. *Sull'ernia dell'uretere. Contributo clinico e considerazioni* (Gazzetta Medica Italiana, n. 40-41, 1904).

Ne riporta due casi. In ambedue si tratta di ernia crurale, una destra ed una sinistra, osservate in due donne ad età matura (una 50 anni, l'altra 63) la destra

è riducibile, la sinistra epiploica irriducibile. L'ernia dell'uretere in ambedue i casi è pura e semplice, non associata ad ernia della vescica. L'uretere giaceva sempre nel mezzo del colletto. Nel primo caso l'uretere è in condizioni normali, nel seondo caso invece si presenta assottigliato e infatti la malata, nei giorni precedenti all'atto operatorio, notò una certa diminuzione nella quantità di orina e difficoltà nella minzione, disturbi che cessarono immediatamente dopo operata.

In ambedue i casi operati, gli ureteri furono rimessi nella cavità addominale e le malate guarirono presto e completamente.

Osservazione XII. — B. Rossi. *Sopra un caso d'ernia inguinale complicato a fuoriuscita dell'uretere e della vescica* (Gazzetta Medica Lombarda, anno LXIV, num. 9.

Si tratta di un uomo di 32 anni con ernia inguinale destra diretta. L'ernia contiene porzione della vescica e l'uretere. L'uretere con la convessità in avanti e la concavità indietro era compreso tra la vescica e il sacco erniario, anzi si trovava piuttosto addossato alla parete posteriore del sacco. Il malato dopo l'operazione guarì completamente e nessun disturbo ebbe più a risentire.

Osservazione XIII. — U. Dall'Acqua. *Osservazioni anatomo-patologiche e cliniche sulle ernie* (Clinica Chirurgica, anno XV, n. 2, 1907).

Nel caso di questo autore si trattava di una donna di 45 anni, non muscolosa, non grassa, con ernia riducibile acquisita all'inguine sinistro, grossa quanto un uovo di pollo, e che non arrecava alla P. alcun disturbo. L'anello inguinale era molto slargato e breve.

All'atto operatorio si trovò l'ernia costituita da due sacchi, ventrale l'uno, e l'altro dorsale. Questo del volume di una noce a pareti molto sottili, quello di gran lunga maggiore sovrapposto al legamento rotondo con pareti più spesse. I due sacchi avevano colletto distinto e comunicavano col cavo peritoneale mediante un ampio orificio comune Entrambi erano completamente avvolti sino al fondo da uno strato di adipe, vero lipoma, il quale separava del tutto il sacco ventrale dal legamento rotondo.

Inoltre addossato alla superficie esterna del colletto si protende per circa 2 cm. nel canale, attraverso l'ampia porta, un cordone bianchiccio, del volume di una penna d'oca, consistente, non pulsante, compreso nell'abbondante adipo paraerniario. Esso forma un'ansa a C, con la convessità in avanti e la concavità verso il cavo addominale, disposto in un piano presso a poco orizzontale, con lieve inclinazione dall'interno e dall'alto al basso, facimente separabile dal legamento rotondo, e riponibile dentro il ventre. I caratteri peculiari del cordone in parola, rendevano agevole il riconoscerlo per l'uretere. L'atto operativo radicale dell'ernia fu eseguito colle norme date dal Bassini, e la donna guarì completamente.

Osservazione XIV. — C. Provera. *Un caso di ernia crurale dell'uretere* (Comunicazione fatta alla R. Accad. di medic. di Torino nella seduta del 1° marzo 1907, vol. XIII, anno LXX, fasc. 3-4).

Donna di 24 anni, con ernia crurale destra e riducibile. All'operazione si scopre un piccolo lipoma preerniario che si libera dal sacco. Questo è piccolo e al lato esterno è circondato a guisa di ansa da un cordoncino cilindrico, di colore roseo delle dimensioni di una penna d'oca, che passando dentro il sacco rientra verso il lato interno nel bacino. Per meglio seguire il decorso di questo cordone, viene incisa per un centimetro circa l'arcata crurale ed esercitando una leggera trazione sul sacco, si vede fuoriescire, al suo lato interno, un tratto di vescica, nella quale termina appunto il cordone, che ivi appare più roseo e dilatato. Seguendolo verso il lato esterno questo decorre nel cellulare sottoperitoneale. Non vi era quindi dubbio che si trattasse di ernia dell'uretere con prolasso della vescica prodotto dalle trazioni esercitate sul sacco.

L'uretere viene riposto nel bacino insieme alla vescica e si procede alla cura radicale dell'ernia. L'operata guarì ben presto completamente e nè prima nè dopo

l'operazione ebbe a soffrire disturbi dal lato della vescica e del rene destro, il quale si presentava alquanto abbassato.

Osservazione XV. — M. Meissner. *L'uretere in un'ernia inguinale.* Beiträgz. Clin. Chir., 1907, I, IV-3 (Semaine médicale, n. 28, 10 luglio 1907).

Si tratta di un ragazzo di anni 3 ½ poco sviluppato e molto magro, con ernia inguinale sinistra voluminosa con largo anello, e poco riducibile. Dietro al sacco e al di fuori si trova un canale della dimensione di un piccolo dito, sinuoso, incurvato ad *S* e aderente.

Nell'isolarlo viene aperto e ne sorte un liquido sieroso bianco-giallastro, chiaro, senza odore. Esplorato con la sonda questo si arresta in ambedue le direzioni sue, per cui l'A. ritiene trattarsi di un idrocele del cordone. L'operato orina poco, lo scroto si fa edematoso all'indomani, e l'edema poi si estende al pene. Al quarto giorno si tolgono i fili di sutura e si dà esito ad una notevole quantità di liquido chiaro. La tumefazione diminuisce lì per lì, ma poi cresce di nuovo. L'orina diviene fortemente albuminosa e il paziente alla notte del quinto giorno muore. All'autopsia si potè riconoscere la natura esatta della lesione. Era l'uretere sinistro dilatato e sinuoso, del diametro di un centimetro ad un centimetro e mezzo, che discendeva ad ansa fino alla parte sinistra dello scroto attraverso il canale inguinale, lungo il decorso del canale peritoneo-vaginale. Pure l'uretere destro era più disteso e incurvato ad *S*, tutt'e due terminavano entro la vescica per un orifizio anormalmente stretto e valvolare, ambedue i reni erano piccoli, atrofici e sclerotici.

Osservazione XVI (inedita).

M..... C....., di anni 17, ragazza robusta, era portatrice da vari anni di un'ernia crurale destra del volume di una grossa noce, sciolta, facilmente riducibile e che procurava alla paziente modiche sofferenze, non però riferibili agli organi orinari. Sottoposta all'operazione, nell'isolare il sacco contornato di grasso e nello stirarlo in basso per allacciarlo al di sopra del colletto, si vide che al davanti di questo, e con decorso dall'alto e dall'esterno in basso e verso l'interno, decorreva un cordoncino rotondo facente una curva a convessità in basso e in avanti, curva aumentabile colle trazioni sul sacco al quale aderiva. Il cordoncino era grosso come una penna d'oca, roseo, non pulsatile, cavo. Non poteva non essere che l'uretere destro che isolato cautamente fu riposto in cavità, avendo cura di non comprenderlo nel laccio posto sul colletto del sacco, e di non stringerlo coi punti di chiusura dell'anello crurale. La ferita operatoria guarì per prima intenzione, e non si notarono nella operata disturbi orinari di sorta alcuna.

Ripeto che fino al giorno d'oggi soltanto sedici sarebbero i casi di ernia dell'uretere pubblicati. In nessun caso si arrivò alla diagnosi prima dell'atto operatorio. E si comprende come ciò possa avvenire data la piccolezza di volume dell'uretere per essere palpato; e, anche quando eventualmente possa essere stretto fra le dita, la sensazione ha nulla di speciale per non ritenerlo come un ispessimento parziale del sacco, un cordoncino epiploico o altro.

Inoltre i malati se pure li ebbero, ebbero dolori vaghi e tali da non farci pensare ad ernie dell'uretere. Ci sarebbe da pensare a disturbi urinarî, ma le storie in generale non si fermano su questo punto. Il Boari dice che la minzione era dolorosa, e il Meissner, dopo l'operazione, insistendo sui commemorativi del suo caso, ci dice che al bambino due anni avanti era stato applicato sull'ernia un cinto, che fu tolto perchè provocava dolori, gonfiore dello scroto, diminuzione dell'orina emessa. E questo poteva senz'altro essere un segno di forte, se non decisiva prosunzione. Comunque la diagnosi deve ritenersi come impossibile. Nel più dei casi fu fatta o all'atto operatorio, o al tavolo anatomico (Imbert); Hartwell credè trattarsi di una grossa vena e riconobbe essere l'uretere solo all'autopsia; Meissner lo tagliò poichè si credè dinanzi ad un idrocele del cordone e corresse

l'errore al tavolo anatomico; Reichel lo riconobbe solo dopo averlo inciso e determinò l'idronefrosi nel rene corrispondente, per la quale procedette poi alla nefrectomia. Le ernie, solo in 3 casi (osservazioni 7, 4, 11) non erano riducibili indipendentemente dalla presenza dell'uretere. Sopra sedici casi, in soli sei, l'uretere trovasi a fare ernia insieme alla vescica. In tutti si trattava di ernie inguinali (osserv. 1, 2, 3, 4, 6, 12), ed a questo proposito dirò che alcuni, per spiegarsi l'ernia dell'uretere, vollero dare troppa importanza ai rapporti che esisterebbero tra l'ernia della vescica e quella dell'uretere; e così può spiegarsi come l'uretere esca seguito dalla vescica. Ma se si pensa che nella maggioranza dei casi (9 su 10) l'uretere non è accompagnato nella sua discesa dalla vescica, si può anche comprendere come tanto l'uretere che la vescica siano trascinati in basso indipendentemente l'uno dall'altra, e per le stesse cause per cui l'uno o l'altra si trovano da soli a far parte di un'ernia. In un caso di ernia crurale destra, (osserv. 14) si trovò l'uretere solo, ma una cupoletta vescicale potè fuoriuscire facendo trazioni sul sacco (Cistocele extra-sieroso). In nove casi si aveva ernia semplice dell'uretere. Delle ernie in parola tre erano inguinali (osserv, 9, 13, 15) e sei appartenevano alla varietà crurale (osserv. 5, 8, 9, 10, 11, 16). Come posizione notiamo che si hanno dieci casi di ernia dell'uretere a destra (osserv. 1, 2, 3, 6, 7, 9, 10, 12, 14, 16) e cinque casi a sinistra (osserv. 5, 8, 11, 13, 15). Della 4ª osservazione (Galeazzi) sappiamo solo che trattasi di ernia inguinale, ma non è indicato il lato. Altra osservazione da farsi, è che l'ernia dell'uretere non costituisce una lesione autonoma, ma ha rappresentato una complicazione dell'ernia inguinale o crurale. Di più l'uretere ha fatto sempre procidenza attraverso due delle comuni porte erniarie. La rarità dell'ernia dell'uretere è una conseguenza delle condizioni anatomiche dell'utere stesso, che, trattenuto tra gli strati del tessuto sotto peritoneale, aderisce molto intimamente al peritoneo stesso ed è quindi per sua natura poco mobile. Se si riflette poi che la porzione di peritoneo cui aderisce è lontana dallo sbocco degli orifizi erniarî, verso cui deve risalire lungo la porzione della pelvi, ci spieghiamo bene perchè solo eccezionalmente si riscontri nelle innumerevoli erniotomie che oggi, nei grandi come nei piccoli centri, vengono eseguite. Per rendersi ragione del perchè e come l'uretere varchi una porta erniaria, Reichel pone in relazione questo fatto colla discesa del testicolo, il quale trascinerebbe con sè l'uretere nel canale vagino-peritoneale. Ma si può pensare anche a qualche anomalia di decorso, per cui l'uretere venga ad essere più avvicinato alla porta erniaria e perciò più facilmente trascinato dal tessuto sotto peritoneale. Nel caso di Meissner era infatti tortuoso, dilatato e ristretto il suo sbocco in vescica e il rene sclerotico. Dall'Acqua ritiene indispensabile, perchè si verifichi l'ernia semplice dell'uretere, un'ampiezza considerevole della porta erniaria e notevole abbondanza di grasso sotto-sieroso. Per ciò che si riferisce alle apparenze anatomiche, nella maggior parte dei casi, l'uretere fu trovato in condizioni normali; però risultò cistico nel caso di Imbert, dilatato nel caso di Meissner e nel secondo caso di Carli si vide essere a pareti assottigliate.

Differenze dalla norma da tenersi bene impresse in mente, per evitare errori possibili. — Per i rapporti topografici va notato che l'uretere si vide sempre disposto ad ansa, secondo un piano più o meno orizzontale od obliquo, il più spesso al

davanti del colletto, ma anche al di dietro, o all'esterno o al di fuori. In un caso era disceso fino allo scroto e la forte ripiegatura lungo il suo decorso aveva determinato l'idronefrosi dal lato corrispondente (osserv. 9). Talora aderisce al sacco coll'intermediario di tessuto lipomatoso, tal'altra è a contatto diretto col sacco.

Un'ultima considerazione di rilievo si è. che l'uretere ha una circolazione propria, conformemente agli studî fatti dal Margarucci nell'Istituto chirurgico di Roma, al seguito di un caso clinico operato dal prof. Durante. Tale fatto ne permette la dissezione anche estesa, senza esporre le sue pareti alla necrosi, che sarebbe di gravità eccezionale.

III.

Istituto di Patologia chirurgica della R. Università di Roma
diretto dal prof. R. Alessandri

Sui rapporti tra la glandola interstiziale del testicolo e le glandole a secrezione interna (1)

per VALENTINO BARNABO'.

In altro lavoro mi sono già occupato di tutte le questioni che si agitano nell'ancora intricato argomento delle cellule interstiziali del testicolo. Desidero ora comunicare i risultati ottenuti in alcune mie ricerche sperimentali, in cui ho voluto esaminare quali alterazioni si potessero osservare nelle glandole a secrezione interna, quando nel testicolo si è resa atrofica la parte seminale e si è quindi posta in maggior evidenza la parte interstiziale.

Mi sono basato perciò sui lavori di Bouin e Ancel, e ho considerato innanzi tutto come dimostrata la natura glandolare degli elementi interstiziali, e la loro funzione di secrezione endocrina, simile a quella delle capsule surrenali, dell'ipofisi, della tiroide, delle paratiroidi, del timo. Mi sono poi valso dei lavori che hanno dimostrato le strette relazioni esistenti tra le varie glandole a secrezione interna, e in modo speciale di quelli che riguardano i rapporti dei testicoli sia col timo (Calzolari), sia con l'ipofisi (Fichera). Non avendo però potuto studiare animali tanto giovani da poterne esaminare il timo, mi sono valso più specialmente degli studi di Fichera, secondo i quali venne dimostrata una notevole ipertrofia dell'ipofisi negli animali castrati.

Ho scelto per gli esperimenti le cavie e i topi bianchi, tenendo conto del peso e del grado di sviluppo dei singoli animali. Ho quindi praticato tre serie di esperienze: la resezione bilaterale dei deferenti; la resezione monolaterale del deferente e la contemporanea castrazione dal lato opposto; e finalmente la castrazione per avere un controllo esatto, non avendo Fichera esperimentato nè su cavie di sesso maschile, nè su topi bianchi. Per altro controllo

(1) Vedi Comunicazione preventiva nel *Bollettino della Società zoologica italiana*, vol. VII, fasc. 4, 5 e 6, agosto 1906.

mi sono poi servito di animali normali. Ho esaminato quindi a varie epoche dalla operazione, l'ipofisi, le capsule surrenali, la tiroide, la milza, le paratiroidi, e anche i testicoli per controllarne lo stato morfologico. Mi sono servito dei comuni metodi di ricerca istologica, fissazione in liquido di Zencker, colorazione con ematossilina o emallume ed eosina, o liquido di van Gieson.

***

Innanzi tutto dirò brevemente della tecnica operatoria.

Resezione bilaterale dei deferenti.

Serie I (Esperienze I, II, III, IV, V, VI, VIII, IX, XVI, XXI, XXII, Cavie nn. 1, 2, 16, 3, 4, 13 e 14. Topi nn. 1, 2, 3, 13). — Nelle cavie e nei topi con una taxis manuale riducevo i testicoli nella borsa scrotale quando si trovavano nella cavità peritoneale. Quindi, previa tricotomia e accurata disinfezione locale, procedevo ad una incisione longitudinale dei tessuti del canale inguinale, mettendo a nudo il deferente con i vasi e i nervi spermatici. Con una sonda smussa isolavo attentamente il deferente non solo dai vasi e dai nervi, ma anche dal connettivo perideferenziale, in cui sogliono scorrere altri vasellini e filamenti nervosi, e poi praticavo due legature con fil di seta n. 1, distanti l'una dall'altra circa cm. 1.5. Escidevo quindi il tratto di deferente compreso tra le due legature, per evitare una possibile riunione dei due monconi in secondo tempo. Procedevo poi alla sutura di un piano muscolo-aponevrotico, e di un piano superficiale del sottocutaneo e della pelle. Medicatura consecutiva con collodion elastico ed iodoformio.

Procedendo con questa tecnica, solo qualche volta ho avuto la fuoriuscita di anse intestinali dalla cavità peritoneale sovrastante, che comunica in questi animali apertamente col canale inguinale; e qualche volta la fuoriuscita del testicolo e dell'epididimo dalla cavità scrotale. A questi incidenti operatorî prontamente ponevo riparo con una riduzione adeguata dei visceri erniati. Gli animali sopportano bene la operazione, e non ho notato accidenti postoperatorî.

Resezione monolaterale del deferente e castrazione eterolaterale.

Serie II (Esperienze VII, X, XII, XIV, XIX, XX. Cavie nn. 6, 5, 7, 17. Topi nn. 5 e 6). — Per la resezione del deferente mi regolavo come nella 1ª serie. Per la castrazione ho eseguito una incisione dello scroto, procedendo quindi ad una sutura a borsa di tabacco dopo avere asportato testicolo ed epididimo, legando con una sola ansa di fil di seta deferente e vasi. Nessun incidente operatorio o postoperatorio.

Castrazione bilaterale.

Serie III (Esperienze XI, XIII, XV, XVII, XVIII, XXIII. Cavie nn. 11, 10, 9. Topi nn. 10, 9, 11). — Per la tecnica della castrazione mi sono servito di quella usata nella serie II. Nessun incidente operatorio o postoperatorio.

***

Nelle seguenti tabelle riferirò ora i pesi degli animali e delle singole glandole a secrezione interna. Ho preso accuratamente questi dati per poterne dedurre dei criterî circa a possibili ipertrofie compensatorie.

A) *Cavie.*

ESPERIENZE	Numero della cavia	Durata della esperienza	Peso prima della esperienza	Peso dopo la esperienza	Testicoli		Capsule surrenali		Tiroide		Ipofisi	Milza	*Osservazioni*
					destro	sinistro	destra	sinistra	lobo destro	lobo sinistro			
		Giorni	Grammi										
Cavia normale.	12	..	470	..	1.09	1.27	0.17	0.20	..	..	0.02	..	
Id. .	13	..	550	..	1.00	0.90	0.15	0.15	..	..	0.015	..	
Id. .	15	..	447	..	1.55	1.70	0.15	0.15	0.03	0.03	0.01	0.56	
Serie I	4	13	400	430	1.80	1.83	0.56	0.64	0.03	0.03	0.015	0.30	Testicoli e annessi.
Id.	3	31	180	285	0.52	0.77	0.15	0.13	..	..	0.02	..	
Id.	16	34	400	510	2.70	2.52	0.53	0.47	0.03	..	0.015	0.35	
Id.	2	70	105	267	..	..	..	..	..	..	..	..	
Id.	1	91	120	417	0.42	0.12	0.20	0.25	..	..	0.035	0.35	Testicolo destro con annessi.
Serie II. . . .	17	3	500	505	2.20	..	0.33	0.41	0.015	0.02	0.02	0.44	
Id.	6	21	220	230	..	..	..	..	..	..	..	..	Putrefazione.
Id.	7	78	350	427	..	1.27	0.43	0.53	..	..	0.03	0.35	
Id.	5	98	180	285	..	0.60	0.22	0.27	0.05	..	0.017	0.22	
Serie III . . .	9	21	230	275	..	..	0.19	0.21	..	..	0.015	..	
Id. . . .	10	82	400	616	..	..	0.25	0.30	..	..	0.02	0.62	
Id. . . .	11	80	420	506	..	..	0.22	0.24	..	..	0.01	0.40	

B) *Topi.*

ESPERIENZA	Numero del topo	Durata della esperienza	Peso prima della esperienza	Peso dopo la esperienza	Testicoli		Capsule surrenali		Ipofisi	Milza	*Osservazioni*
					destro	sinistro	destra	sinistra			
		Giorni	Grammi								
Serie I	3	39	200	217	0.50	0.50	0.04	0.04	0.01	0.50	La tiroide non fu potuta macroscopicamente isolare dalla trachea.
Id.	2	82	90	126	0.37	0.43	0.03	0.02	0.02	0.75	
Id.	1	133	108	228	..	..	..	..	..	..	
Serie II	6	15	120	..	..	..	..	..	..	..	Putrefazione.
Id.	5	86	150	212	1.75	..	0.05	0.04	0.02	0.55	
Serie III . . .	11	82	75	108	..	..	0.06	0.05	0.01	0.40	
Id. . . .	9	86	80	141	..	..	0.06	0.05	0.02	0.50	
Id . . .	10	85	75	101	..	..	0.06	0.05	0.012	0.50	

Da queste tabelle si vede come, a parte l'evidente diminuzione di peso nei testicoli atrofizzati, non si possa agevolmente ritrarre una qualche conclusione esatta sulla diversità di peso delle ghiandole a secrezione interna nei vari animali da esperimento; e non si notano differenze marcate neppure nelle ipofisi degli animali castrati, da paragonarsi ai risultati ottenuti da Fichera nei capponi e nei tori castrati. Forse ciò si deve alla piccolezza dell'organo, o alla specie dell'animale da esperimento, potendosi comportare diversamente un roditore da un uccello o da un ruminante.

***

Ma veniamo piuttosto ad esaminare il comportamento istologico delle varie glandole a secrezione interna; e perchè risalti più chiaramente il confronto fra i vari animali da esperimento, riferirò partitamente di ogni glandola.

Testicoli.

Serie I. — Dopo 13 giorni dalla legatura e resezione del dotto deferente si vedono nell'interno dei tubuli seminiferi degli spermatozoi ancora abbastanza ben conservati. In mezzo ad essi si notano anche varie cellule del tubulo distaccatesi, i cui nuclei si colorano uniformemente, non distinguendosi più il reticolo di cromatina, mentre il protoplasma presenta un certo grado di vacuolizzazione. In alcune cellule dei tubuli poi i nuclei sono scomparsi, mentre in altre si conservano ancora bene. Vi è dunque uno stato di vera necrosi della parte seminale; e malgrado ciò non vi è alcuna reazione per parte del tessuto connettivo circostante, di modo che anzi i tubuli appaiono come isolati gli uni dagli altri. Le cellule interstiziali non prendono parte a questo stato necrotico, ma non hanno però neppure reagito; si presentano difatti piccole, con piccolo nucleo.

Dopo 31 giorni nel tubulo seminale la formazione degli spermatozoi è arrestata. Inoltre nel lume dei vari tubuli si trovano specialmente verso l'epididimo, delle cellule distaccate per sfaldamento dalle pareti. Contemporaneamente si nota una disposizione più regolare delle cellule del sincizio di Sertoli, le quali divengono più allungate, in modo da costituire una specie di epitelio cilindrico. La produzione cellulare arriva fino agli spermatogoni; spermatoblasti e spermatozoi non si producono più, perchè le cellule vengono a cadere nel lume del canalicolo, in modo che si può assistere alle forme di passaggio di tale disfacimento epiteliale. I tubuli quindi assumono l'aspetto di tubuli di conduzione e null'altro. Contemporaneamente il tessuto connettivo peritubulare aumenta. Le cellule interstiziali sono grandi e presentano dei grossi nuclei con una quantità di piccoli accumuli cromatici, i quali, visti a forte ingrandimento, si vedono appartenere a delle sfere in cui resta diviso il nucleo stesso. Vi sono anche varie forme di passaggio, le quali farebbero pensare a dei fatti di moltiplicazione amitotica delle cellule interstiziali medesime.

E' interessante notare che nell'epidimo si osserva un accumulo enorme di spermatozoi in via di disfacimento e di cellule di sfaldamento, le quali si comprende siansi arrestate per l'ostacolo al deflusso lungo il deferente, producendo così una vera tensione nell'interno dei tubuli.

Dopo 70 giorni nell'interno del tubuli seminali si riscontra solo qualche raro spermatozoo mal conservato, e varie grosse cellule provviste di due o più nuclei, costituenti come dei grossi sincizi. Tutte le cellule della parte pe-

riferica del tubo, gli spermatogoni, sono in attiva cariocinesi; cariocinesi però atipica, con anse irregolari, come tumultuosa e priva di una direzione. Mentre ci si avvicina al centro del tubulo, dove affluiscono cellule distaccate per sfaldamento, si nota una forte degenerazione torbida cellulare, e la scomparsa del nucleo in molti elementi. L'aspetto di questa glandola si potrebbe interpretare come un ultimo tentativo di funzionalità per lo stimolo abnorme della occlusione del dotto escretore, fallito il quale le cellule si sfaldano dopo essersi riunite alcune in grossi elementi che ricordano quelli giganti delle neoformazioni infiammatorie croniche. Non si nota aumento rimarchevole delle cellule interstiziali, che però sono ben conservate.

Finalmente, dopo 91 giorni, i testicoli macroscopicamente sono atrofici, flaccidi, e l'albuginea si solleva facilmente in pliche. Al microscopio, nelle cel lule dei tubuli non si trova alcuna moltiplicazione e si vedono disposte nuovamente in modo da costituire un condotto tappezzato da epitelio cilindrico quasi ciliato, simile ad un epididimo. I vari tubuli sono riuniti tra loro da un tessuto connettivo abbondante. In alcuni punti anzi dell'organo i tuboli cadono in necrosi pian piano e vengono sostituiti da connettivo di neoformazione, nel mezzo del quale si notano abbondanti cellule interstiziali. Queste sono quindi aumentate di numero, ma non di volume; e ciò fa ritenere che la glandola vada assumendo gradatamente l'aspetto riscontrato da Bouin e Ancel nel testicolo dopo 12 mesi dall'operazione.

Nell'epididimo dopo 91 giorni si notano dentro ai vasi molti leucociti, ai quali con gran probabilità spetta l'ufficio di spazzare i resti necrotici della glandola seminale. Dentro ai tubuli si notano poi delle cellule di sfaldamento, e spermatozoi dispostisi in figure geometriche esatte, a forma elissoide, forse dovute allo stato di ristagno e di compressione, o nello stesso tempo ad un fatto di cristallizzazione.

In un topo, dopo 133 giorni, nel testicolo atrofico si trovava una notevole degenerazione dei tubuli seminali simile a quella già descritta. Le cellule interstiziali apparivano bene sviluppate, in maggior numero, e con protoplasma ripieno di granulazioni.

Serie II. — Dopo 3 giorni dalla legatura del deferente e dalla castrazione unilaterale, si osserva nel testicolo rimasto che i tubuli restano isolati gli uni dagli altri, e non vi è compattezza nè sviluppo di tessuto connettivo. Le cellule seminali sono ancora ben conservate, quantunque alcune siano già distaccate e nel lume del canalicolo, in mezzo agli spermatozoi discretamente conservati. Anche le cellule interstiziali non sono numerose, e si presentano piccole, con piccoli nuclei fortemente colorati. Non si vedono quindi quelle cellule grandi interstiziali che si notavano dopo 31 giorni dalla legatura e resezione del deferente. Esaminando il canal deferente presso il testicolo, vi si ritrovano gli spermatozoi enormemente stipati, senza cellule tubolari di sfaldamento.

Dopo 78 giorni il testicolo macroscopicamente è flaccido, atrofico, e tale atrofia si ritrova anche all'esame microscopico. Tutte le cellule dei tubuli seminali sono scomparse e solo pochissime conservatesi hanno ancora il nucleo. Vi è aumento del tessuto connettivo, che si colora in rosso con il metodo di di Van Gieson, e si dimostra costituito da robusti fasci di fibrille, nel mezzo delle quali sono evidenti le cellule interstiziali. In tal modo appare evidente anche la sostanza cementante le varie cellule interstiziali tra loro, rendendo manifesta la sua natura connettivale. Gli elementi interstiziali aumentati di numero, appaiono di due sorta: vi sono nella maggioranza cellule piccole, con nucleo piccolo intensamente colorato dall'eosina, cellule quindi queste che si potrebbero dire *eosinofile*; vi sono poi in minor numero cellule grandi, con grosso nucleo e reticolo cromatico evidente, le quali assumono scarsamente il

colore, o per meglio dire prendono una colorazione matta, cellule queste che per tale aspetto chiamerei *morocellule* (μωρός, inerte).

Ma l'atrofia del testicolo appare ancora più evidente dopo 98 giorni dall'operazione. Allora tutta la glandola è retratta su sè stessa. I tubuli seminali sono vuoti, le loro cellule sono del tutto scomparse. Invece vi è sviluppo di tessuto connettivo e di elementi interstiziali. Tra essi si nota ancora meglio la differenza tra le *cellule eosinofile* e le *morocellule*; quelle appaiono con protoplasma granuloso e sembrano perciò attivamente secernenti, mentre queste restano invariate nella loro forma e costituzione.

Ipofisi.

Serie I. — Nell'ipofisi dopo 13 giorni dall'operazione si nota un'abbondante irrorazione sanguigna, perchè tutti i vasi sono ripieni di globuli ematici. Le cellule tutte sono ingrandite, molto sviluppate, con ingrandimento anche del nucleo. Esse sono orientate verso i vasi, e indubbiamente sono in uno stato di attiva secrezione. Tra esse predominano in modo notevole gli elementi eosinofili.

Dopo 31 giorni si vedono ancora i vasi pieni di sangue e cellule eosinofili ben conservate, ma non in gran predominio sulle altre. Il loro nucleo è piccolo e tinto uniformemente dall'emallume.

L'eosinofilia appare evidente dopo 91 giorni dall'operazione, e tutta la glandola appare ipertrofica, essendo le cellule tutte ingrossate e pigiantisi le une colle altre. Vi è ancora una iperemia funzionale di tutto l'organo.

E dopo 133 giorni si notavano ancora parecchie cellule eosinofile. Le lacune sanguigne in parte dilatate, in parte ristrette per il grande sviluppo assunto da tutte le cellule. Sono, difatti, molto sviluppate delle grosse cellule granulose, che riempiono i tubuli e sono stipate le une colle altre. Vi è vera ipertrofia cellulare.

Serie II. — Dopo 3 giorni l'ingrossamento delle cellule ipofisiarie è già notevole e predominano le forme arrotondate e grosse con grosso nucleo ben colorato, sopra le altre. Sono pure abbondanti le cellule eosinofile, che presentano anzi delle fini granulazioni nel loro protoplasma. Tutta la glandola è poi iperemica.

Una enorme irrorazione sanguigna si nota anche 78 giorni dall'operazione. Le cellule eosinofile non sono molte; mentre predominano le cellule cromofobe con nucleo distinto. Vi sono elementi piccoli con nucleo piccolo e protoplasma granuloso; e vi sono pure elementi grandi, di forma poliedrica, con grosso nucleo, uniformemente colorati nel loro protoplasma, elementi questi paragonabili per la loro forma a quelli notati da Cimoroni nell'ipofisi degli animali tiroidati.

Dopo 98 giorni l'aspetto microscopico dell'ipofisi è totalmente mutato. Le cellule sono aderenti le une alle altre e per compressione reciproca hanno assunto una forma poliedrica. Presentano un nucleo abbastanza grosso e granuloso; e hanno tutto l'aspetto di cellule epatiche. Non si scorgono più che rare cellule eosinofile, e la colorazione coll'eosina è male assunta e in modo uniforme dalle altre cellule. Vi è soltanto qualche raro elemento con nucleo piccolo e raggrinzato. Le cavità sanguigne sono enormemente ristrette da questo grande sviluppo delle cellule, che costituiscono una specie di epitelio con scarsa sostanza cementante intercellulare; e non vi è nessun punto dove si scorgano grossi vasi. Si tratta dunque certo di uno stato ipertrofico della glandola, e non di edema, chè non ne ha i caratteri essenziali.

Serie III. — Al 21° giorno dalla castrazione bilaterale vi è una iperemia funzionale di tutta l'ipofisi, e si possono distinguere per i caratteri del nucleo due forme cellulari: le une a protoplasma pallido, con piccolo nucleo forte-

mente colorato, le altre a protoplasma pure pallido con grosso nucleo pieno di nucleoli. Le cellule sono tutte in apparente funzionalità. Vi è qualche cellula eosinofila, ma non sono abbondanti.

Dopo 80 e dopo 82 giorni i cordoni cellulari dell'ipofisi sembrano ingrossati. Gli elementi che li costituiscono sono tutti grandi e forniti di un grosso nucleo con varî granuli. Non si vedono più cellule eosinofile e neppure le cellule a nucleo piccolo fortemente colorato, descritte precedentemente. Non si nota una iperemia eccessiva, anche perchè i vasi sono assai ristretti nel loro lume dal grande sviluppo di queste grosse cellule. L'aspetto della glandola, che ricorda molto quello di un fegato, è *perfettamente* simile a quello che notammo dopo 98 giorni dalla castrazione monolaterale e resezione del deferente dall'altro lato, in cui il testicolo rimasto era in perfetto stato di atrofia per la parte seminale.

Capsule soprarenali.

Serie I. — Un'iperemia fortissima di tutta la glandola, tanto nella sostanza corticale quanto nella midollare, e più specialmente nella parte reticolare della sostanza corticale, si nota già dopo 13 giorni dalla interruzione dei due deferenti. Delle cellule midollari alcune si vedono in uno stato di forte secrezione, col protoplasma ripieno di grosse granulazioni; altre sono più o meno rotonde e non hanno granulazioni. Altre cellule poi piene di secreto che ha dato la reazione cromoaffina, appaiono tanto grosse da parere gibbose. Si tratta dunque di uno stato di attiva secrezione di tutte le cellule glandulari.

Dopo 31 giorni vi è ancora una notevole dilatazione vasale nella parte reticolare, in cui vi sono spazi molto ampli ripieni di globuli sanguigni. Nella sostanza midollare vi è anzi una esagerazione della funzione, perchè le cellule sono in uno stato di eccessiva funzione e vi è persino il distacco di alcune di esse. I nuclei sono ben conservati. Nessun fatto degenerativo. Anche la sostanza corticale è in eccessiva funzione.

Dopo 70 giorni continua il forte afflusso sanguigno della glandola tanto nella parte midollare quanto nella corticale. Si nota una semidistruzione di molte cellule, dovuta con molta probabilità ad una esagerazione di funzionalità tumultuosa. Difatti le cellule che si presentano più alterate sono le midollari, quelle in cui fin dapprima si era notata una notevole iperfunzionalità.

Dopo 91 giorni molte cellule sono granulose e non hanno più il nucleo. I nuclei che ancora permangono sono alterati perchè appaiono svuotati del loro contenuto cromatico, e ciò tanto nella parte corticale quanto, e più evidentemente, nella parte midollare. Prosegue quindi un notevole stato di iperfunzione. Gli stessi fatti si notano nel topo che sacrificai dopo 133 giorni dalla operazione.

Serie II. — Anche in questa serie di esperienze fin dopo 3 giorni soltanto dall'operazione si ha uno stato di eccessiva funzione. Tutte le cellule difatti sono ingrossate e ripiene di granuli, tanto nella sostanza corticale, quanto nella midollare.

Iperemica e in istato di secrezione si mostra la glandola surrenale dopo 78 giorni. Le cellule tutte sono piene di granulazioni, e in molte di esse i nuclei sono o pallidi o non si distinguono bene.

Dopo 98 giorni si trovano vaste lacune sanguigne non più piene di sangue. I vasi centrali sono però iperemici in corrispondenza della parte midollare. Le cellule in genere presentano ben distinto il loro nucleo, e numerose granulazioni in tutto il protoplasma, il quale in alcune parti dimostra una vacuolizzazione. La sostanza corticale è rimasta poco colorata dall'eosina,

mentre la parte reticolare di essa è colorata fortemente in rosso vivo. Le cellule midollari, essendo in attivissima secrezione, non presentano più nucleo. Si assiste proprio allo svuotamento del contenuto cellulare negli spazi sanguigni.

Serie III. — Negli animali castrati dopo 4 giorni si nota soltanto che vi è uno stato secretorio delle capsule surrenali, e che vi è un notevole afflusso di sangue. E l'esagerazione di funzione si osserva anche dopo 80 e 82 giorni; difatti le cellule si presentano allora con un nucleo grande, pallido, e con il protoplasma ripieno di granulazioni o di vacuoli, a seconda del momento secretorio in cui è stata colpita la glandola quando si è sacrificato l'animale.

Tiroide.

Serie I. — La tiroide non ha presentato alcuna notevole modificazione strutturale. Solo vi ho notato una attività della funzione con l'ingrandimento degli otricoli e l'abbondanza di sostanza colloidale. E ciò ho notato a varie epoche, tanto nelle cavie, quanto nei topi. In questi ultimi soltanto dopo 133 giorni vi era una moltiplicazione delle cellule degli otricoli, le cui pareti erano formate da più strati cellulari.

Serie II. — Anche in questa serie nella tiroide non ho ritrovato che uno stato di notevole funzionalità, ma non modificazioni apparenti di struttura.

Serie III. — Dopo 21 giorno dalla castrazione si trova una moltiplicazione delle cellule, che ha dato luogo alla formazione di tre strati costituenti le pareti degli otricoli. Vi sono delle cellule a nucleo grande con grosse granulazioni, e altre a nucleo piccolo e fortemente colorato. Queste ultime dovrebbero essere quelle secernenti la sostanza colloidale, perchè se ne trovano alcune aderenti ancora alle pareti otricolari e sporgenti nella cavità dell'otricolo stesso, e altre completamente staccate, libere nella cavità otricolare. Vi è inoltre una notevole iperemia funzionale di tutta la glandola, in fortissima attività secretoria.

Dopo 80 giorni è cessata la moltiplicazione cellulare, e di nuovo le pareti otricolari tornano ad essere costituite da un solo strato di cellule. Gli otricoli sono però ingrossati e ripieni di secreto, il quale è in gran parte distaccato dalle pareti.

Paratiroidi.

In queste glandolette non ho notato alcuna modificazione di struttura, se ne togli una ricchezza di irrorazione sanguigna, indice di uno stato di attiva secrezione. Solo nelle cavie castrate dopo 21 giorno vi era una maggior ricchezza di cellule, tutte in stato di attiva secrezione.

Milza.

Ho desiderato esaminare anche la milza in questi varî animali, benchè non si trattasse di glandola a secrezione interna dello stesso valore delle altre. E difatti l'ho sempre ritrovata normale, con maggiore o minor quantità di cellule globulifere e di irrorazione sanguigna.

***

I risultati dell'esame microscopico di queste glandole eseguiti tanto nelle cavie che nei topi, nei quali ho riscontrato le medesime modificazioni di forma o di funzione, inducono a ritenere che con la graduale atrofia della parte se-

minale del testicolo, vadano di pari passo modificandosi le glandole a secrezione interna. Il risorgere lento e lo sviluppo del resto poco abbondante delle cellule interstiziali non sembra sufficiente perciò a supplire completamente la funzione di secrezione endocrina del testicolo. Difatti noi abbiamo ritrovato una evidente ipertrofia della ipofisi, conservantesi anche quando la glandola interstiziale era maggiormente sviluppata, a spese della parte seminale necrotica o atrofica o scomparsa; ipertrofia questa che non si può interpretare diversamente da una ipertrofia compensatoria e da lavoro per eccessiva funzionalità. Inoltre abbiamo sempre riscontrato una eccessiva funzione nelle capsule surrenali, nella tiroide e nelle paratiroidi, sebbene queste glandole non abbiano dimostrato di modificarsi notevolmente nella loro struttura. Ma la reazione della ipofisi è caratteristica, e assai pronta nelle alterazioni delle glandole sessuali, come ebbe a dimostrare Fichera, e come risulta anche dalla III serie delle mie esperienze. Questa glandola anzi si modifica nella stessa maniera quando si atrofizza la parte seminale e quando si asporta completamente il testicolo. Già Fichera aveva osservato le medesime alterazioni morfologiche dell'ipofisi nei capponi sottoposti alla orchiectomia, e nei bovini in cui si era praticata la torsione del peduncolo testicolare, ottenendo non in ogni caso un'atrofia assoluta del testicolo.

E questo fatto non può davvero mettersi in rapporto colla mancanza della secrezione esterna testicolare, sia perchè, come dice Fichera, « la modificazione di struttura della ghiandola pituitaria si avvera negli animali castrati in giovanissima età, quando ancora non sono destate le funzioni di secrezione esterna del testicolo », sia anche per i risultati ottenuti dallo stesso Fichera con l'iniezione di estratto testicolare nei castrati, iniezione la quale prontamente modera o abolisce le modificazioni dell'ipofisi.

Perciò ritengo che se vogliamo ammettere secondo Bouin e Ancel, che le cellule interstiziali segreghino di per sè sole la secrezione endocrina del testicolo, bisogna altresì pensare che esse non siano bastevoli almeno in primo tempo (fino a 133 giorni!) a supplire l'azione esercitata da un testicolo completo con presenza della parte seminale normale.

Si comprende soltanto in tal caso come le altre glandole a secrezione interna si devano modificare e funzionare attivamente per compensare se non la mancata, almeno la diminuita funzione testicolare di secrezione endocrina. Resta poi sempre il fatto dell'accentuarsi dell'ipertrofia nell'ipofisi, malgrado il graduale sviluppo dell'elemento interstiziale e l'atrofia di quello dei tubuli seminali. Io sarei tratto quindi alle seguenti conclusioni:

I. Con la legatura e resezione del deferente si atrofizza, come avevano dimostrato anche Bouin e Ancel, la parte seminale del testicolo in modo graduale; e in modo graduale aumenta il tessuto connettivo e la parte interstiziale, la quale dimostra anzi un abbozzo di moltiplicazione amitotica.

II. Con la castrazione da un lato e la contemporanea resezione del deferente dall'altro lato, il testicolo superstite invece di ipertrofizzarsi in toto come quando rimane pervio il suo dotto escretore, si atrofizza non solo no-

tevolmente, ma anche in modo più spiccato di quando resta il testicolo dall'altro lato con deferente reciso.

III. In tal caso con la più marcata atrofia della parte seminale del testicolo va di pari passo un maggiore sviluppo del tessuto connettivo, e delle cellule interstiziali, le quali anzi si differenziano in alcune funzionanti, le *eosinofile,* e in altre non funzionanti, le *morocellule.*

IV. L'ipofisi va incontro ad una notevole ipertrofia tanto negli animali con resezione dei deferenti, quanto, e con maggior intensità e rapidità, negli animali con un solo testicolo il cui deferente sia resecato. E tale ipertrofia è perfettamente simile a quella che avviene nell'ipofisi degli animali castrati. Questa ipertrofia inoltre aumenta coll'aumentare dell'atrofia degli elementi dei tubuli seminali, e malgrado il maggiore sviluppo dell'elemento interstiziale.

V. Le capsule surrenali, la tiroide e le paratiroidi, pur non mutando notevolmente la loro struttura, aumentano la loro attività secretoria in modo notevole per supplire alla mancata o alla deficiente funzione testicolare.

VI. La glandola tiroide non muta nella sua struttura che temporaneamente e soltanto negli animali castrati.

VII. Il peso delle singole glandole non può portare a delle conclusioni esatte non essendo possibile basarsi su minime differenze in animali da esperimento così piccoli, come le cavie e i topi.

VIII. La milza non subisce alcuna modificazione in nessun caso.

Queste le conclusioni a cui si può venire dai dati di fatto. Resterebbe a discutere se realmente, come vogliono Bouin e Ancel, si tratti di un ipertrofia di natura compensatoria nella glandola interstiziale del testicolo, quando se ne asporta uno e si taglia il deferente all'altro; o se tale aumento sia legato all'accrescimento maggiore del tessuto connettivo circostante e all'atrofia più notevole della parte seminale. E resterebbe poi a discutere anche se, date le modificazioni delle altre glandole a secrezione endocrina, modificazioni identiche a quelle che si verificano nella castrazione, non resti in dubbio il significato fisiologico attribuito da alcuni autori alle cellule interstiziali, le quali dovrebbero essere da sè sole e senza la concomitanza del sincizio del Sertoli, le produttrici della secrezione interna del testicolo, secrezione questa della cui esistenza non si può più dubitare. Ma in tali discussioni, che ancora attendono altri dati di fatto rilevati con accuratezza e precisione, preferisco non entrare, e mi limito, almeno per ora, alle sole conclusioni già enunciate (1).

Roma, aprile 1907.

(1) La maggior parte degli esperimenti furono eseguiti dal gennaio al luglio 1906 nell'Istituto di patologia generale di questa R. Università, con la benevola guida dell'aiuto prof. R. Marchesini.

La completa letteratura sull'argomento delle cellule interstiziali è riportata nel mio lavoro intitolato: « La glandola interstiziale del testicolo ». Bollettino della Società Zoologica, vol. VII, fasc. 7, 8, 9 e seguenti.

Diritti di proprietà riservati. — *L'Amministrazione avverte che procederà contro quei giornali che riporteranno lavori pubblicati nel* **POLICLINICO** *o che pubblicheranno sunti di essi senza citarne la fonte.*

Tip. Nazionale di G. Bertero e C. L. Pozzi, resp.
(48)

Anno XV Roma, aprile 1908 Vol. XV-C. (fasc. 4).

IL POLICLINICO

SEZIONE CHIRURGICA

ORGANO DELLA SOCIETÀ ITALIANA DI CHIRURGIA

DIRETTO DAL

Prof. FRANCESCO DURANTE

Direttore del Regio Istituto Chirurgico di Roma

SOMMARIO.

I. Prof. Achille Torretta - *Lesioni del labirinto non acustico dimostrate con ricerche sperimentali e cliniche.* — II. Dott. Giuseppe Serafini - *Di un voluminoso aneurisma cirsoideo del padiglione dell'orecchio.* — III. Prof. R. Caminiti e dott. Girolamo Carere - *Ricerche ed esperimenti sui trapianti muscolari.* — IV. Dott. Vincenzo Nicoletti - *Effetti dell' ablazione delle tuniche muscolari dell'intestino tenue nel cane.*

I.

CLINICA OTO-RINO-LARINGOIATRICA DI ROMA
diretta dal Prof. GHERARDO FERRERI

Lesioni del labirinto non acustico dimostrate con ricerche sperimentali e cliniche

per il Prof. ACHILLE TORRETTA, dottore in medicina e in scienze,
Docente di clinica oto-rino-laringoiatrica alla R. Università di Roma.

Introduzione e piano del lavoro.

Nella prima parte del lavoro cominciai col ricordare le particolarità anatomiche meno note del labirinto non acustico e nello stesso tempo più importanti per spiegare la fisiologia, la patologia, la cura delle lesioni. Su qualche punto anatomico discusso, praticai ricerche personali sugli animali e sull'uomo, mediante iniezioni di gelatine colorate nei vasi sanguigni dell'orecchio medio e del labirinto e ricerche anatomochirurgiche su temporali secchi per studiare la direzione dei canali e i rapporti di essi e degli organi vestibolari con le pareti circostanti. Descritti gli organi, ho riassunto a grandi tratti le varie ricerche in varie epoche compiute dai numerosi esperimentatori sulla loro funzione; inoltre, allo scopo di rendere più completo lo studio fisiologico, ho portato il contributo della ontogenia comparata e della filogenesi del labirinto non acustico. Nè tutto questo mi parve divagazione superflua. Poichè le lesioni richiamano i sintomi e i sintomi la funzione. Ora è dal

rapido ma completo studio di quest'ultima che è d'uopo tragga sue salde basi la clinica. E chi per assegnare alle varie parti del labirinto non acustico dell'uomo la loro destinazione funzionale, s'accontentasse di cominciare e finire collo studio dell'organo auditivo umano, troverebbe la maggior parte dei problemi intricata e insolubile. Convien studiare la funzione detta al suo principio e prima ancora, quando essa funzione non è ancora differenziata dalla tattilità ectodermica da cui dovrà derivare: poichè nella scala zoologica, mano mano si discende, le funzioni sono sempre meno differenziate e di più agevole interpretazione che non siano nell'uomo (filogenia), mentre l'ontogenia ripete e conferma la filogenesi stessa.

Così potremo su sicure basi poggiare lo studio dei sintomi clinici in rapporto alla diagnosi ed alla cura di questa parte importante delle umane infermità.

Anche nel campo della funzione, o meglio delle funzioni del labirinto non acustico, intrapresi ricerche speciali su qualche punto oscuro.

A tale proposito diressi le mie ricerche sperimentali al controllo delle conclusioni più importanti trovate dagli autori, che da Flourens ad oggi trattarono l'una o l'altra delle più o meno complesse questioni riguardanti la fisiologia del labirinto acustico, ripetendone sugli animali le esperienze fondamentali. Abbiamo creduto bene di scegliere a tale scopo come animali da esperimento, piccioni e galline per tre motivi principali: perchè sono animali bipedi, nei quali sono bene apprezzabili i disturbi dell'equilibrio, perchè il capo ha posizione eretta che bene si presta ad essere studiata nei suoi vari movimenti (nistagmi del capo e degli occhi già accennati da Flourens), l'una e l'altra condizione, stazione bipede e posizione eretta del capo, si hanno precisamente nell'uomo e rendono i risultati delle esperienze applicabili alla patologia umana, mentre non lo sarebbero che incompletamente quelle fatte sui quadrupedi.

La terza condizione che per lo studio delle funzioni del labirinto non acustico rende più indicata la scelta degli uccelli e specialmente del piccione, sta nel fatto che in tali animali si possono rilevare i minimi disturbi d'equilibrio col volo. Il volo è l'atto più complesso della motilità volontaria e quello che richiede la coordinazione perfetta di una serie di più o meno complessi movimenti: i disturbi anche minimi dell'orientazione e dell'equilibrio, diventano nel volo manifesti.

I disturbi della deambulazione si studiano anche bene nei gallinacei, che hanno i muscoli dell'arto inferiore ben sviluppati ed hanno un incedere spigliato e che si presta ad essere osservato.

Su una serie di piccioni, allo scopo ora detto, ho distrutto l'uno o l'altro dei canali semicircolari separatamente da una parte sola o dalle due parti, e precisamente:

1° Isolato e resecato o semplicemente cocainizzato previa puntura il canale semicircolare orizzontale destro o sinistro (6 piccioni, 4 galline, 2 galletti).

2° Isolato e resecato o semplicemente cocainizzato il canale semicircolare verticale superiore isolatamente o insieme all'orizzontale da una sola o dalle due parti (4 piccioni e 2 galli).

3° Scoperto il canale semicircolare orizzontale vicino all'ampolla, cercammo di iniettare nello spazio peri-linfatico, rispettando possibilmente il canale membra-

noso, della paraffina; ciò per studiare i fenomeni della compressione dei canali semicircolari analogamente a quanto fece Ewald col suo metodo dell'impiombamento (plombirmethode) e a quanto osservammo in clinica in un caso nostro (vedi descrizione) e vedemmo riferire da Stein in un suo malato.

4° Studiammo gli effetti sul labirinto non acustico in seguito alla rapida e brusca soppressione, della chiocciola, distruggendola operatoriamente o iniettandovi paraffina con la tecnica che diremo.

L'animale di scelta fu in tal caso, per ragioni anatomiche, la cavia, poichè la chiocciola in questi animali sporge con la quasi totalità nella cassa timpanica, cui facilmente si accede attraverso la bulla mastoidea.

5° Pure sulla cavia, praticando un foro nella chiocciola, ho ripetuto l'esperienza di Cyon, cioè la svuotamento del labirinto dal liquido endolinfatico, per studiarne i fenomeni consecutivi.

Nella seconda parte del lavoro ho studiato dettagliatamente le alterazioni anatomo-patologiche che si riscontrano nelle varie lesioni del labirinto non acustico e con particolare impegno diressi le mie ricerche sperimentali allo studio delle lesioni traumatiche e flogistiche, provocandole con opportuni mezzi e con la tecnica che descriveremo in piccioni, galline, conigli e cavie.

Ho ricercato inoltre le dette lesioni su preparati anatomo-patologici molto dimostrativi della clinica otoiatrica di Roma, di cui parecchi presentano lesioni labirintiche consecutive a otiti medie purulente acute e croniche, complicate o no con colesteatoma delle cavità dell'orecchio medio.

Furono passate in rassegna tutte le varie lesioni del labirinto non acustico, enumerati i momenti eziologici più importanti, in rapporto con malattie di organi vicini (cassa timpanica, endocranio) o lontani (rene, cuore, fegato), con malattie generali, (tossine batteriche) o veleni chimici (chinino, salicilati), con l'aumentata o diminuita densità del mezzo ambiente e di tutte le altre cause morbose di cui dimostreremo l'influenza determinante o adiuvante sulle varie lesioni del labirinto in genere e del non acustico in ispecie.

Ho descritto le minute alterazioni istologiche, che si rinvengono nelle varie lesioni ora dette, con la scorta di numerosi preparati microscopici ricavati dagli animali, che furono oggetto delle accennate esperienze; alterazioni che, come vedremo, corrispondono assai bene a quelle descritte dagli autori e rinvenute anche da noi nelle lesioni labirintiche dell'uomo.

Dopo lo studio dettagliato delle lesioni ne descrivemmo i sintomi rivelatori, studiammo il modo di rilevarli e sull'esperienza personale di molti casi clinici, dei più notevoli dei quali riferimmo brevemente, esponemmo il nostro modesto giudizio critico sul valore clinico dei vari sintomi più importanti che conducono alla diagnosi di dette lesioni.

A questo scopo su oltre un centinaio di malati fornitimi in parte dal ricco materiale della clinica di Roma gentilmente messomi a disposizione dal prof. Ferreri, in parte da malati osservati nella mia pratica privata e nel Policlinico della Nunziata in Genova e Generale di Sampierdarena (di cui dirigo le sezioni della specialità), io ho compiuto esami clinici dettagliati che mi permisero di trarre conclusioni, che credo non prive di valore.

Ho chiuso il lavoro riassumendo con rapida sintesi le varie funzioni del labirinto non acustico, desunte dall'ontologia e dalla filogenesi degli organi vestibolari, dalle esperienze sugli animali e dalle ricerche sull'uomo malato.

In tutto questo non facile nè breve lavoro (e ciò servirà a scusarcene i difetti inevitabili) mai perdemmo di vista il nostro tema, limitammo cioè i nostri studi, per quanto ci fu possibile, al labirinto non acustico: solo accennammo, dove ci parve indispensabile, alla chiocciola, le cui lesioni così spesso accompagnano quelle dei canali e del vestibolo, sicchè non di rado valgono ad indicarci l'origine labirintica di fenomeni (vertigini, nistagmo, riflessi otooculari), che potrebbero derivare anche da lesioni di organi lontani.

L'importanza del tema e l'incertezza tutt'ora regnante su pressocchè tutte le sue parti a cominciare dalle funzioni, per venire alla struttura, alla patologia ed alla clinica, avrebbero comportato un contributo sperimentale immenso, quale non basterebbe a seriamente espletare l'attività di parecchi studiosi, clinici e fisiologi ad un tempo.

Ho quindi dovuto per dura necessità restringere il campo delle esperienze e converger queste alla soluzione soltanto dei punti più discussi e praticamente più importanti della fisiologia applicata alla clinica: trascurai quei metodi e quelle ricerche che vagolano nell'astratto, ispirandomi alle parole di Gherardo Ferreri: « Le esperienze devono avvicinarsi il più che sia possibile alla realtà o alle eventualità naturali, se si vuole evitare l'errore di una patogenesi immaginaria e anche le giuste osservazioni della critica. E questo precetto deve avere ancora più valore per la patologia speciale di certi organi come ad esempio l'orecchio, in quanto che le difficoltà di studio che presenta sono moltissime e le risultanze di esperimento in disaccordo con la fisiologia, non fanno che accrescere le difficoltà medesime e creare così false opinioni nel campo della patologia ». Ferreri. *Le emorragie dell'orecchio interno.* Arch. It. di otologia, ecc., vol. 12, fasc. 4°.

LIBRO I.

Studio anatomico, ontogenico, filogenetico e fisiologico del labirinto non acustico.

Pei limiti di spazio rigorosamente impostimi dall' indole del presente periodico, ho dovuto rinunciare alla pubblicazione di tutto il libro 1°, di cui il titolo riassume il contenuto.

Il capitolo I illustrava i punti meno noti e più importanti della struttura micro- e macroscopica del labirinto non acustico, con la scorta di parecchi preparati anatomici di temporali umani secchi, nei quali con indugio di lima riuscii ad isolare nella quasi totalità il labirinto osseo, a mettere allo scoperto l'acquedotto del vestibolo ed il canale di Falloppio per tutto il loro decorso ed a rendere bene evidenti i rapporti della parete interna della cassa timpanica con il labirinto osseo. Preparati questi che con gli altri che menzionerò in appresso, io lasciai in dono al Museo annesso alla Clinica oto-rino-laringoiatrica di Roma. Con altri preparati di temporali

umani freschi decalcificati e sezionati in vario senso, dimostrai le particolarità strutturali macroscopiche ed i rapporti del labirinto membranoso. Nella cavia e nel coniglio riuscii con tecnica mia propria ad isolare il labirinto membranoso completo e intatto dalla capsula labirintica ossea, cosa che con non molta difficoltà si può ottenere anche nell'uomo: così il labirinto membranoso può essere osservato in toto al microscopio binoculare e non è chi non veda quale utilità può presentare in certi casi tale metodo, che io sappia mai praticato da altri. Molti di tali preparati mostrai al chiarissimo prof. Ferreri ed ai colleghi della Clinica.

Con numerosi tagli in serie nell'uomo e negli animali d'esperimento misi in chiaro le particolarità di anatomia microscopica del labirinto non acustico più importanti per lo studio delle lesioni e l'interpretazione delle funzioni e specialmente quelle riguardanti la struttura intima dell'epitelio (specie in corrispondenza delle *cristae* e delle *maculae*), della distribuzione dei nervi, dei vasi sanguigni e linfatici.

Nel capitolo II imprendemmo lo studio dell'ontogenia del labirinto non acustico, con la scorta di preparati propri, tra i quali molti tagli microscopici in serie, riguardanti embrioni di pollo di diversa età, nonchè tre labirinti interi di feto umano, rispettivamente di 3-4, 5 e 6 settimane, corrispondenti alla fig. 4 annessa alla memoria di Streeter L. George in *The American Journal of Anatomy*, vol. VI, n. 2, pag. 139-165, labirinti appartenenti alla mia collezione e che ora figurano nel Museo della Clinica oto-rino-laringoiatrica di Roma.

Studiai successivamente la vescicola primitiva, la formazione dei canali semicircolari, indi quella dell'utricolo, del sacculo e delle due branche del canale endolinfatico: infine riservai un posto a parte allo studio sullo sviluppo del neuroepitelio e delle terminazioni nervose del labirinto non acustico.

Il capitolo III riguarda la filogenesi del labirinto non acustico e qui osservo:

Come l'ontogenia ci rischiara la conoscenza della struttura del labirinto riducendolo alla sua minima primitiva espressione e facendocene conoscere i successivi stadi di sviluppo, così la filogenia ci viene in aiuto per lo studio della funzione. Questa ripete quella: ma l'ontogenia non ci dà che una serie di stadi incalzantisi l'uno con l'altro e di cui solo l'ultimo è atto a funzionare: la filogenesi ci presenta una serie di organi che, pur ricordando i vari stadi embrionali, ci si presentano in piena funzione. Consideriamo l'orecchio spoglio delle sue formazioni accessorie che si presentano nella serie animale (vertebrati superiori, uccelli, mammiferi) come l'orecchio medio e l'esterno e cerchiamo nell'organizzazione animale, a cominciare dai primi gradini, gli equivalenti del labirinto.

Negli animali infimi è l'ectoderma stesso, l'organo di percezione tattile. Il tatto è la funzione primordiale da cui deriverà quella delle sensazioni afone vibratorie a distanza e da ultimo quella dell'udito, la più recente di tutte.

Allo scopo di estendere la funzione tattile il più lontano possibile dal corpo dell'animale, l'ectoderma emette dei tentacoli mobili che pescano nel liquido ambiente in cerca di contatti lontani. Ma dove non arriva il tentacolo non arriva la percezione.

Siamo ancora distanti da quella differenziazione ulteriore del senso tattile che è una specie di tatto a distanza, per cui l'animale percepisce, vista a parte, la esistenza di un corpo più o meno lontano, che faccia vibrare il liquido ambiente.

A questo punto passo in rivista gli organi *marginali* delle meduse, i *centrali* degli *ctenofori*, l'otocisti perfetta degli *anellidi policheti*. Con preparati in serie di *otocisti di soepia officinalis*, ne dimostro le analogie con l'apparato labirintico dei vertebrati superiori: del quale apparato espongo le analogie ontogenetiche ammesse dalla più parte degli autori con gli organi della linea laterale dei pesci (Huschke, Beard, Allis, Houssay, Dorn, Wiedersheim, Schultze), negate da altri (Poli, ecc.). Il primo vertebrato portatore di apparato labirintico si trova nei ciclostomi (*myxine glutinosa*), di cui espongo le particolarità morfologiche più importanti, unitamente a quelle dell'apparato labirintico dei *petromizonti*, che costituisce un passo avanti verso la forma perfetta dei vertebrati superiori. La lagena primordiale, che già nel *Petromyzon fluviatilis* appare come una dipendenza del sacculo, comincia nei rettili e negli uccelli a rivolgersi su sè stessa, per diventare poi nei mammiferi la coclea. Indi concludo: in tutta la scala zoologica abbiamo incontrato gli stessi elementi: una cellula epiteliale ciliata in contatto con un apparato otolitico, abbracciata da un filamento nervoso, il quale prima arriva ad un plesso nervoso subectodermico, poi a gangli cerebroidi, infine al cervello posteriore. Già nell'apparato otolitico stesso abbiamo rilevato le analogie esistenti con le macule vestibolari (otolite « en grêlot ») e le criste dei canali semicircolari (come nell'organo del Corti vedemmo un otolite « a battente di campana »); abbiamo studiato lo sviluppo filogenetico ulteriore, la divisione della vescicola otocistica primitiva nel sacculo e nell'utriculo; la formazione di una docciatura trasformantesi prima in un canale, poi in due, infine in tre canali semicircolari; ultima di tutte le formazioni labirintiche vedemmo comparire la lagena, che diventa poi la chiocciola; lo sviluppo degli organi appare già *a priori* parallelo alla differenziazione sempre maggiore della funzione.

La vibrazione che attraversa il corpo d'un celenterato, d'un echinoderma, d'un verme, d'un mollusco, animali forniti di apparato otolitico più o meno perfetto, si diffonde per tutto il corpo dell'animale e vi si disperde, ma rinforzandosi però in corrispondenza dell'otocisti, grazie alla libertà d'inerzia dell'otolito, ed al neuroepitelio, su cui quest'ultimo riposa.

Ma questa non è funzione auditiva propriamente detta, come tale non è quella espletata dagli organi della linea laterale e dai canali semicircolari che ne sono una derivazione.

Questi non sono organi dell'udito nel vero senso, ma organi d'una funzione che precede immediatamente quella dell'udito, quest'ultima non appartenendo che alle formazioni cocleari. Come la coclea è l'ultimo organo a comparire nella scala zoologica, così quella dell'udito è la più recente delle funzioni.

Per gli altri organi soprannominati è solo dimostrabile la percezione di sensazioni afone vibratorie, ma tra queste (che appartengono al senso tattile propriamente detto) e l'audizione ci corre molto: essi non sono altro che organi atti a percepire il movimento del capo e del corpo e le vibrazioni del mezzo ambiente, purchè queste vibrazioni abbiano una periodicità maggiore di quelle che rappresentano le sensazioni auditive.

Senza riassumere le infinite esperienze biologiche dei molti autori, dirò che io a questo proposito ho condotto una serie di ricerche sopra i pesci (*pesce dorato*

della China, cavedine, perca-fluviatilis) che osservai in vasi appositi, su una parete del quali applicavo uno schermo opaco atto a nascondere l'osservatore. Io osservai attentamente ed a più riprese il contegno di questi animali, mentre altri in lontananza e fuori della portata dello sguardo produceva rumori e suoni più o meno intensi. Gli animali si scuotevano solo quando il rumore era tale che faceva indubitatamente vibrare le pareti del vaso. Ripetei le esperienze sopra pesci immobili nell'acqua del lago (rimanendo io ben nascosto), sopra pesci accecati, sempre con identico risultato. Nè diversamente si comportarono parecchi campioni di *Alburnus*, cui recenti autori (Parker e Zenneck) insieme ad un altro pesce, il « *Leuciscus* », attribuirebbero una facoltà auditiva.

Concludere, che il labirinto dei pesci non è atto che a percepire sensazioni afone vibratorie, mi sembra legittimo sulla base di queste esperienze, anche senza invocare il principio che l'udito non servirebbe ad animali muti.

O. Körner (*Contribution a l'étude de l'otologie, ouvrage dédié à A. Lucae à l'occasion de son 70.me anniversaire*) con recenti esperienze dimostra il buon fondamento della nostra opinione. Egli conclude così: Il fatto, che le funzioni degli altri sensi dei pesci — vista, tatto — si lasciano facilmente dimostrare, rende evidente che, se i pesci possedessero un udito, sarebbe facile constatarlo. Fra tutti i vertebrati, i pesci soli non possiedono apparati paragonabili a quelli del Corti. Essi sono soli a non intendere; in conseguenza nei vertebrati solo l'organo del Corti serve alla percezione auditiva. E' un'ipotesi ingiustificata che l'apparato vestibolare possieda tale proprietà.

Recentemente il Nuvoli (*Fisiologia dell'organo dell'udito*) studiò la funzione degli otoliti dal punto di vista fisico e dimostrò con geniali esperienze la propagazione dei movimenti vibratori dell'onda sonora attraverso ad un'otolite artificiale (per forma, volume, peso, riproducente con certa esattezza un'otolite naturale) contenuto in una capsula microfonica (corrispondente all'otocisti naturale): il tutto immerso nell'acqua. Egli diede la dimostrazione sperimentale delle leggi fisiche che regolano la trasmissione del suono nell'acqua e nell'aria: tali leggi si possono riassumere nelle seguenti principali:

I. L'onda sonora che si propaga nell'acqua, incontrando un corpo solido, si riflette in minima parte e per la maggiore si propaga in esso, ponendone in vibrazione tutte le molecole.

II. L'onda sonora aerea, incontrando un corpo solido, per la maggior parte si riflette anzichè penetrare.

Sono queste le leggi principali che regolano l'acustica fisiologica. Dove si pensi adunque che negli animali provvisti di apparati otocistici l'otolite, dai più voluminosi ai microscopici, ha un peso specifico maggiore al liquido ambiente e che esso quindi tocca sempre la parete dell'otocisti, nel punto ove questa presenta gli elementi nervosi costituenti la macula sensitiva, è lecito ammettere che qualunque vibrazione capace di mettere in moto il liquido ambiente venga percepita.

Ma è ancora da dimostrarsi se l'animale percepisca la vibrazione sonora come suono o come sensazione afona vibratoria.

In questo caso i soli mezzi per avere una dimostrazione valida, se cioè l'audi-

zione sia esclusivamente riservata alle formazioni cocleari, non sono le indagini fisiche o d'altra natura, ma unicamente le osservazioni biologiche praticabili:

a) Su animali che non hanno coclea (pesci p. es.).

b) Su animali in cui la coclea si possa operatoriamente e separatamente, dal resto del labirinto, distruggere (cavia).

c) Su individui in cui per condizioni morbose la coclea sola o il labirinto intero siano stati distrutti.

Riferimmo i risultati delle nostre esperienze sui pesci.

Quanto alle cavie, in due di esse riuscii a distruggere la coclea prima da una parte, poi a intervallo di parecchi giorni dall'altra, osservandole attentamente per più giorni; rimanendo io nascosto o bendando gli occhi all'animale, mentre producevo suoni intensi, mi convinsi che l'animale non reagiva.

Reagiva però tutte le volte che il rumore era tale da far vibrare il pavimento, così come vedemmo nei pesci.

Negli individui nei quali si potè constatare la eliminazione della chiocciola sotto forma di sequestro o la distruzione di essa alla necroscopia, non si sono mai potuti dimostrare in modo ineccepibile resti d'audizione.

Tralascio di parlare dei casi clinici in cui, dopo l'eliminazione della chiocciola da un lato, si sono voluti rilevare resti d'audizione da parte dell'orecchio leso, non potendosi in nessun modo abolire la funzionalità dell'altro orecchio rimasto illeso.

Nei casi citati dalla letteratura di necrosi bilaterale del labirinto (8 casi, V. F. Klug, *Les suppurations du labyrinthe* e ancora: *Récherches sur un alabyrintique*. Annales de Lermoyez, anno 1904 e 1905), l'audizione si constatò sempre spenta.

Nel caso di W. Sohier Bryant (1) in cui v'era stata eliminazione delle due chiocciole, il malato percepiva i colpi violenti atti a far tremare il pavimento o le pareti della camera: ciò ci fa pensare all'udito dei pesci e delle cavie che servirono di oggetto ai miei esperimenti.

Un'obbiezione di certo valore potrebbe a questo proposito essere avanzata da coloro che attribuirono funzione auditiva ai canali semicircolari ed ai sacchetti vestibolari. Quando per processo di necrosi (p. es. da otite media post-scarlattinosa) si ha eliminazione della sola chiocciola, i canali ed i sacchetti del vestibolo, pur non venendo eliminati, sono a loro volta lesi nella loro funzione (vedremo infatti quanto poco basti ad abolire la funzionalità di questi delicati epiteli). Potrei rispondere che:

1. Nelle cavie in cui io distrussi sperimentalmente la chiocciola, i canali apparvero illesi all'esame microscopico e così le macule del sacculo e dell'utriculo.

2. Vi sono casi nella letteratura, come diremo più avanti, che confermano l'esistenza di labirinti circoscritti; così Stein nel terzo dei casi da lui citati (*Sur le diagnostic et le traitement des suppurations du labyrinthe*. Annales, I, 1905, pag. 31-41), in cui aveva trovato distrutti i canali e il vestibolo, mentre la chiocciola appariva intatta, l'udito rimase relativamente poco danneggiato.

---

(1) *Annales des mal. de l'oreille*, etc. 1905.

Se la funzione dei canali non è quella acustica, quale altra funzione hanno questi organi ed i sacchetti vestibolari?

Il capitolo III è dedicato alla fisiologia del labirinto non acustico. In questo capitolo passo in minuta rassegna i vari fenomeni conseguenti alle lesioni sperimentali del labirinto non acustico e sulla base delle esperienze fisiologiche fondamentali da me ripetute in massima parte, oltrechè dall'osservazione di individui sani e di malati di lesioni labirintiche, concludo:

Perchè sia accettabile una teoria intorno alla funzione di un organo, bisogna che essa ne spieghi tutti i sintomi dovuti alla lesione dell'organo stesso e nel nostro caso i sei gruppi esposti di fenomeni conseguenti a lesioni del labirinto non acustico.

E' la dottrina proposta primieramente dal Mach (e adottata poi da Crum-Brown e da Breuer) ove essa venga completata da quella del tono labirintico di Ewald. Le due dottrine così accoppiate si completano e spiegano tutti i sintomi, ciò che basta per il clinico, e diciamo pure, potrebbe bastare anche per il fisiologo.

Secondo detta dottrina l'endolinfa preme sulle criste e sulle macule in direzione opposta al movimento e la pressione varia col variare della velocità del movimento stesso.

Le criste sarebbero eccitate da movimenti angolari e rotatori del capo e del corpo: le macule mediante la gravità degli otoliti dalle posizioni statiche.

In clinica e dal punto di vista pratico tale teoria spiega bene la patogenesi dei fatti morbosi. Noi quindi considereremo il labirinto non acustico come organo di grande (non di assoluta ed esclusiva) importanza per l'equilibrio e per l'orientamento; tale funzione non deve intendersi però come funzione specifica del labirinto non acustico, poichè non è esclusiva a lui: ma espletata forse prevalentemente da esso, sempre però in unione ad altri organi od apparati (cervelletto, cervello, midollo, tatto, vista, apparato cinestetico generale): è da questi apparati che vengono i compensi quando il labirinto non acustico è distrutto; ma poichè detti organi non furono primitivamente ed esclusivamente deputati a tali funzioni, in certi movimenti complicati del malato (rotazione, salto) o del piccione in esame (volo), l'assenza dell'organo è tradita.

Forse più discutibile è il controllo della detta teoria laddove essa stabilisce che le macule vestibolari non percepiscono che gli stimoli dati dai movimenti in linea retta e dalle posizioni statiche.

Mentre si possono ledere negli animali così facilmente i canali e la chiocciola, nei sacchetti vestibolari, tanto meno separatamente, si possono indurre lesioni sperimentali. Noi almeno non siamo riusciti senza ledere le parti vicine.

E l'anatomia patologica che dice?

Non ho trovato nella letteratura che un sol caso di Siebenmann (XIII Beh. Deuts. Otol. Gesellsch. Z. f. Oh. XLVII, 20-21 maggio 1904) il quale in una sordomuta trovò degenerato il sacculo solo (oltre l'organo di Corti), normali i canali e l'utricolo.

La malata non presentava disturbi statici.

Del resto i movimenti del corpo e del capo anche i più semplici sono già complessi e si possono scomporre in vari movimenti ancora più semplici; è facile quindi

che questi organi agiscano quasi sempre assieme (cristae e maculae) e le loro funzioni non siano perciò osservabili isolatamente.

Un'altra importante funzione va attribuita, in base anche alle nostre ricerche, alle criste ed alle macule in quanto che da esse è trasmessa ai centri un'eccitazione continua, la quale con probabilità è la causa principale del tono muscolare durante la veglia (tono labirintico di Ewald).

Una terza funzione pure importante hanno i detti organi nel produrre in seguito a stimoli adeguati (movimenti rotatori, ecc.) movimenti riflessi del capo e degli occhi (nistagmi del capo e degli occhi, riflessi-otoculari) e ciò nell'interesse dell'orientazione e dell'equilibrio.

Prima di procedere oltre crediamo utile esporre la tecnica usata nelle citate esperienze fisiologiche e in quelle che citeremo di patologia.

Tecnica delle esperienze.

Il miglior modo per studiare le funzioni di un organo è di abolirlo, ciò che fece per il primo Flourens e ripeterono dopo di lui tutti gli altri, mutando anche le modalità; così oltre al resecare i canali (Flourens), altri ne ostruirono il lume con piombo (Plombirmethode di Ewald), altri ne abolirono la funzione con applicazione topica di cocaina (notevoli sopratutte le ricerche del nostro Gaglio).

Noi abbiamo seguito tutti questi metodi: solo invece del piombo, per studiare i fenomeni risultanti dalla compressione lenta del canale, usammo la paraffina.

Praticammo queste esperienze fisiologiche sui canali quasi unicamente su piccioni e galline ed esponemmo i motivi della nostra scelta: mentre le esperienze sulla chiocciola facemmo nella cavia, per ragioni di opportunità di tecnica operatoria; per le stesse ragioni scegliemmo i conigli per le iniezioni di colture (e liquidi irritanti) attraverso la finestra ovale, cui si accede non difficilmente in questi animali da una larga breccia praticata nella bulla: ne esporremo la tecnica operatoria nel capitolo delle lesioni flogistiche del labirinto non acustico, lesioni che noi provocammo negli animali, sembrandoci giusto che, come il miglior modo per studiare le funzioni di organo è di abolirlo, quello per studiarne le lesioni è di provocarle.

Ora parleremo diffusamente:

1° della tecnica operatoria seguita negli esperimenti fisiologici;

2° nella tecnica istologica adottata per l'esame microscopico di labirinti nei quali provocammo con iniezioni di culture di piogeni i vari stadi della labirintite purulenta. Con qualche variante è la stessa tecnica che si può seguire nelle ricerche d'istologia patologica del labirinto in genere.

1° *Tecnica operatoria per gli esperimenti fisiologici sul labirinto non acustico.* — Piccioni e Galline. Esperienze sui canali:

Rase le penne nella regione parieto-occipitale da un solo o da entrambi i lati incidevo la pelle che ricopre le ossa del cranio, longitudinalmente, sulla linea mediana. Ottenuta l'emostasi, con la compressione mediante batuffoli di cotone, incidevo alla loro inserzione i muscoli che coprono queste regioni e pulivo delicatamente

con il distacca periostio la superficie dell'osso. Talvolta già per trasparenza notavo la sede dei 2 canali orizzontale e sagittale nel punto d'incrocio, altre volte occorreva togliere lo strato compatto esterno e qualche più densa areola superficiale per poter scorgere la sede dei 2 canali detti. Più raramente, cioè tre o quattro sole volte, io tentai e riuscii a ledere parzialmente il canale semicircolare posteriore che nei piccioni, come nelle galline e negli uccelli in genere, è profondamente situato e separato dalle meningi da esilissimo straterello d'osso. In tale esperienza più d'una volta la fenomenologia conseguente alla lesione semplice del canale si complicò con quella del trauma sul contenuto endocranico e sui suoi involucri.

Scoperti i canali, badando bene di non ledere i vasellini che accompagnano ogni canale e la cui lesione mi obbligò ad interrompere talvolta l'operazione, perchè il sangue me ne oscurava il campo, io potevo resecarli, uno o entrambi, o iniettare in essi (dopo di aver limato delicatamente la parete ossea fino a distruggerla in un punto ed a renderla attraversabile dalla punta di un ago) della paraffina o soluzione di cocaina o altro liquido. Le iniezioni feci specialmente nel canale semicircolare orizzontale e più verso l'ampolla. Per poter più facilmente penetrare nel canale semicircolare membranoso o rispettare quest'ultimo e limitare l'iniezione allo spazio perilinfatico, io ritenni opportuno anzitutto usare un ago di Pravaz con punta diritta anzichè tagliata a becco di flauto, in modo che, appena penetrata la punta stessa, si potesse per essa iniettare il liquido voluto. Usai una siringa di Pravaz, di vetro, sterilizzata con l'ebollizione al momento. Regolavo la siringa in modo che un giro del pistone corrispondesse alla fuoruscita di una goccia di liquido. In qualche caso soltanto riuscì l'esperimento secondo le mie intenzioni, cioè giunsi a spingere l'iniezione nello spazio endolinfatico o nel perilinfatico a seconda che io volli, e di ciò mi avvertì l'esame microscopico. La ristrettezza del canale membranoso rende l'iniezione nello spazio endolinfatico oltremodo difficile: perciò quando, negli esperimenti ch'io feci allo scopo di provocare fenomeni flogistici, io volli spingere con maggior sicurezza l'iniezione nell'endolabirinto, la praticai in corrispondenza dell'ampolla del canale orizzontale che nel piccione è bene raggiungibile (v. lesionl flogistiche). In ogni caso dopo l'iniezione di $\frac{1}{4}$-$\frac{1}{2}$ goccia di soluzione di cocaina o dopo d'avere in qualche modo aperto lo spazio endolinfatico, cercai di chiudere la breccia labirintica con soluzione di collodione disteso su straterello di cotone idrofilo e questo secondo il consiglio datomi dal prof. Luciani, onde impedire la fuoruscita dell'endolinfa: è quanto feci anche dopo la lesione della chiocciola nelle caviecome or ora dirò.

Ho esperimentato al solo scopo d'indagine fisiologica su una trentina di piccioni: ebbi consigli e istradamento pratico alla tecnica sperimentale su tali animali dal prof. Masini di cui è nota la competenza in questo genere di studi. Io gliene serberò viva riconoscenza.

Lesioni del canale orizzontale: 8 piccioni, 5 da un lato, 3 dai due lati. Iniezione di soluzione di cocaina 2-1.

Lesioni del canale verticale superiore: 4 da un lato, 2 dai due lati (6 piccioni). Iniezione cocainica al $\frac{1}{2}$ per cento.

Lesioni del canale verticale posteriore: 3 piccioni, 2 da un lato, 1 dai due lati (molte prove infruttuose!). Iniezione cocainica al $\frac{1}{2}$ e all'uno per cento.

Lesioni dai due lati: i 2 orizzontali, il superiore d'un lato e posteriore dell'altro e viceversa.

Credo utile far menzione di due casi nei quali, essendomi proposto di ledere uno o due canali, non riuscii nell'intento e dovetti interrompere l'operazione in causa dell'emorragia.

In uno questo mi capitò a sinistra mentre mi disponevo a ledere il canale orizzontale: dopo d'aver leso (un mese prima e con l'esito voluto) l'omologo di destra.

In questo animale non ebbi nessun fenomeno notevole nei primi 10 giorni che seguirono l'atto operativo, quando improvvisamente mi avvenne di osservare che l'animale presentava la testa ruotata all'indietro, fenomeno post-operatorio che del resto è assai comune: ma, quel che mi parve strano si è che al minimo incitamento l'animale presentava nistagmi violenti dei globi oculari (in senso orizzontale e circolare), manifesti movimenti di volteggio e rotolamento per terra come corpo morto (v. vertigine).

Cavie. — Esperimentai sulla chiocciola di parecchie cavie. Dopo d'aver raso il pelo intorno alla regione retroauricolare, incidevo la cute dall'alto al basso per ½, 2 cm. e palpavo la bulla, che con prove e riprove riuscii a mettere allo scoperto senza provocare emorragie molto fastidiose, oltremodo frequenti in questa regione.

Raggiunta la bulla, misi in vista quanto potei della superficie di essa rivolta verso la cute e asportavo con la punta delle forbici buona parte della parete fino a scoprire la chiocciola prominente per due terzi nella cassa; con la punta di un sottile ago di acciaio perforavo la parete e introducevo per il tragitto fatto l'ago della siringa (iniettai ½-1 goccia di soluzione di cocaina al ½ e all'1 per cento) da una sola parte in un caso, prima dall'uno poi dall'altro lato a distanza di 15 giorni; distrussi così per intero la chiocciola senza produrre la morte dell'animale che mi avvenne invece di osservare per ben due volte in seguito a distruzione bilaterale della chiocciola da una sola parte.

In una prima serie d'esperimenti iniettai nella chiocciola di due cavie da un lato solo, mezza goccia di soluzione cocainica (idroclorato) all'uno per cento.

In una seconda serie d'esperimenti iniettai con la stessa tecnica una coltura in brodo, di 56 ore, di stafilococchi di provata mediocre virulenza (v. capitolo lesioni flogistiche).

In una 3ª serie di esperimenti per una breccia praticata nella parte ossea della chiocciola, introdussi un cucchiaino di Volkmann e raschiai fuori la coclea membranosa da un lato solo (2 volte).

In una 4ª serie (2 cavie) praticai due forellini nella parete della chiocciola e che arrivano in profondità fino all'endolinfa per provocarne l'uscita e controllare le esperienze di De Cyon.

Conigli. — Esperienze sulla finestra ovale. Questa via seguimmo non a scopo di ricerca fisiologica, ma anatomo-patologica (v. lesioni flogistiche).

La ricerca sperimentale dei disturbi d'equilibrio e della sindrome risultante da lesioni dell'otocisti e dei canali, io feci anche sui pesci e sulle rane. Nei pesci si ottenevano disturbi appena sensibili nel moto (e non sempre): i disturbi erano però costanti se si accecava prima l'animale (vie di compenso ottiche e degli organi della linea laterale).

2° *Tecnica istologica.*

Come ognuno sa queste ricerche sono circondate da tali difficoltà tecniche da scoraggiare la più parte di coloro che in questi studi si addentrarono. Noi sentimmo dallo stesso Van Gehuchten, che vide i miei preparati e m'incoraggiò con lusinghiere parole, che egli stesso aveva ottenuto pessimi risultati in tentativi da lui fatti nel campo ch'è oggetto dei nostri studi.

Le difficoltà sono date anzitutto dal fatto che occorre in ogni caso passare sotto le forche caudine della decalcificazione. Per questo fatto stesso si possono avere alterazioni dei tessuti attribuibili erroneamente a fatti patologici. Noi abbiamo cercato di metterci al sicuro da tal causa d'errore, comparando i risultati ottenuti da labirinti che furono oggetto di esperienza con quelli di animali intatti della stessa età, peso e razza; usammo per tutti lo stesso fissatore e il medesimo decalcificante e per ugual tempo la stessa inclusione e colorazione.

Altra causa d'errore si ha nelle ricerche su labirinti umani, perchè dovendosi esaminarli almeno 20-24 ore dopo la morte, difficile riesce distinguere le alterazioni cadaveriche dalle morbose. Anche qui può giovare anzitutto il confronto con labirinti di cadaveri rimasti in uguali condizioni di quello che è oggetto di ricerca, ma il miglior criterio si avrà sopratutto dalla pratica che viene a chi « con lungo studio e grande amore » sa attendere a siffatto genere di ricerche. Per noi che abbiamo diretto le nostre ricerche su animali i cui labirinti venivano fissati immediatamente dopo la morte o l'uccisione dell'animale, tale causa di errore non esiste.

Dopo innumerevoli prove che praticai non in questi mesi, ma da alcuni anni, specialmente nel triennio in cui attesi come assistente volontario ai lavori microscopici dell'Istituto di anatomia patologica dell'Università di Genova, prove che per amore di brevità non cito, ecco la tecnica da me seguita:

Isolato rapidamente il labirinto (negli animali più grossi separavo anche i canali e il vestibolo dalla chiocciola come feci più volte nelle galline, nei piccioni) immettevo subito il pezzo, spoglio delle parti inutili, nel liquido fissatore.

Usai il sublimato corrosivo in soluzione satura e il liquido di Carnoy — alcool assoluto 30, cloroformio 15, acido acetico 5.

Indi, dopo il 1° dei fissatori citati, lavaggio in acqua iodata e alcool comune iodato, fino a levare l'eccesso di sublimato; immediatamente dopo il 2° mettevo il pezzo in soluzione decalcificante.

Usai con poco successo il decalcificante di Marsh.

Migliore è la formola già usata dal Ferreri fin da molti anni sono e da lui lodata e consistente in alcool a 70° gr. 200 che si aggiunge ad una soluzione (a caldo) di fluoroglucina grammi uno, acqua distillata grammi 100 e acido cloridrico grammi 10 (Ferreri. Boll. R. Acc. Med. di Roma, anno 18, fasc. 1°).

La fluoroglucina fa l'ufficio di protettrice degli epiteli dall'azione troppo energica dell'acido. E' questa la soluzione decalcificante da me usata abitualmente.

Sorvegliavo il pezzo per sorprendere il punto sufficiente di decalcificazione: in generale appena potevo introdurre negli strati superficiali prima durissimi di esso

una finissima punta di acciaio, ritenevo sufficiente il bagno decalcificante. Allora mettevo il pezzo sotto il filo d'acqua e ve lo lasciavo finchè, toccando il pezzo stesso con la carta di tornasole azzurra, questa non arrossava.

Indi passavo la serie degli alcools: finchè arrivavo alla miscela di alcool assoluto ed etere parti uguali: inclusione in celloidina 4, 10, 16, 20 %, montaggio su un quadrato di legno o turacciolo con le solite norme: coprivo infine il pezzo incluso con un calice rovesciato, sotto cui mettevo alcune gocce di cloroformio, per accelerare l'indurirsi della celloidina.

Conservavo i pezzi montati e induriti in alcool a 70°.

Per poter praticare sezioni seriate ricorsi ad un metodo semplicissimo, che credo nessuno finora abbia praticato: disponevo cioè le sezioni, mano mano le toglievo dalla lama del microtomo, su un foglio di carta bibula ben bagnato di acqua distillata.

Così ottenevo su quattro o cinque file ben disposte le mie sezioni e così le lasciavo nei successivi passaggi senza variarne l'ordine, avendo cura di versarvi sopra lentamente e in piccola quantità acqua distillata prima, indi soluzione colorante, poi i vari alcools: a questo punto toglievo le sezioni dalla carta bibula e le disponevo con lo stesso ordine su un vetrino coprioggetti: versando l'alcool assoluto sulle sezioni con un po' di precauzione, esse non si spostano.

Lasciavo asciugare l'alcool e subito dopo versavo alcune gocce di xilolo.

A questo punto ho osservato più volte due inconvenienti: l'uno nel passaggio dall'alcool assoluto al xilolo (intorbidamento del preparato se l'alcool non è ben disidrato): perciò ho trovato meglio che aggiungere a quest'ultimo solfato di rame usto, l'unirvi ossido di bario anidro. L'altro inconveniente notai all'atto che versavo il balsamo del Canadà sulle sezioni — spesso cioè si formava intorno alle sezioni una nebbia di bollicine d'aria; tale fenomeno si evita avendo cura di usare vetrini copri e portaoggetti asciugati accuratamente (al calor secco).

Molto comodo trovai far senza del vetrino coprioggetti e coprir le sezioni con balsamo del Canadà, che si lascia indurire ben lontano dalla polvere.

Di sostanze coloranti cito le due che usai quasi unicamente nei miei esperimenti:

1° una soluzione fatta a caldo in acqua distillata al 20 % di carmino alluminico di Grüber, eccellente per la colorazione delle sezioni ed anche per la colorazione in massa nelle ricerche embriologiche;

2° una soluzione satura di tionina (metodo di Nissl). Entrambe le soluzioni usai filtrare al momento dell'uso.

Alcuni autori (Siebenmann, Schambaug, Pick, ecc.) proposero di decalcificare (con acido cloridrico puro) i pezzi dopo l'inclusione in celloidina: ma per le nostre ricerche tale metodo, da noi largamente sperimentato, non ci diede sensibili vantaggi su quello da noi ora descritto.

(*Continua*).

II.

CLINICA CHIRURGICA PROPEDEUTICA DELLA R. UNIVERSITÀ DI TORINO
diretta dal prof. DANIELE BAJARDI

Di un voluminoso aneurisma cirsoideo del padiglione dell'orecchio

per il dottor GIUSEPPE SERAFINI, assistente.

Per gentile concessione del mio Maestro ho potuto operare e studiare un caso molto raro e grave di quello speciale stato morboso dei vasi sanguigni, cui viene dato il nome di aneurisma cirsoideo.

Si trattava di un ragazzo di 14 anni, certo A..... G....., da Torino, scolaro, il quale entrava in Clinica il 16 settembre 1905. Ha padre e madre viventi; il padre è un artritico, la madre è sana e robusta. Un fratello minore sta bene. L'affezione per cui ricorre alle nostre cure data dalla nascita. Quando venne alla luce, il G..... presentava il padiglione dell'orecchio sinistro di volume eguale a quello del destro, ma di colore rosso vinoso. Di più, sulla regione laterale sinistra del collo esisteva una larga macchia vinosa che si estendeva in basso sulla fossa sopraclavicolare ed all'indietro fino alla nuca. A quanto afferma la madre, il padiglione non era animato da alcuna pulsazione; queste cominciarono a manifestarsi contemporaneamente ad un esagerato aumento del volume dell'organo, quando il ragazzo raggiunse l'età di 5 anni. Da allora il crescere del padiglione fu continuo, e poco a poco, oltre ad un evidente espandersi in massa e ad un ritmico sollevarsi dal capo sincrono colla sistole cardiaca, incominciò ad arrecare molestia un rumore di soffio ed un trillo musicale analogo a quello degli aneurismi arterio-venosi, soffio e trillo che insorgevano quando il giovanetto appoggiava sul guanciale l'organo ammalato. Impressionato per il continuo accrescere del padiglione, per la molestia che gli arreca il soffiare di esso e per la deformità che lo deturpa, il G..... reclama una cura.

E' un giovane di assai robusta costituzione, in ottimo stato di nutrizione, con pelle e mucose visibili ben colorite. Negativo è l'esame dei polmoni. L'urto della punta del cuore è nel 6° spazio intercostale sinistro, a due centimetri all'infuori della emiclaveare, molto forte, diffuso, ritmico, regolare. Alla palpazione nessuna dolorabilità della regione precordiale, nessun fremito. Alla percussione il cuore appare aumentato nel suo diametro verticale e trasverso. Si ascolta un dolce soffio sistolico e presistolico, ed il 2° tono è un po' più accentuato sulla polmonare. Esiste una sproporzione tra l'itto della punta ed il polso piccolo. Vi è, insomma, una leggera stenosi ed insufficienza mitralica probabilmente per un fatto congenito. Scuotimento del capo ad ogni sistole cardiaca. Polsi 84 al minuto, regolari; arterie liscie. Esame dell'addome e degli arti negativo. L'esame del sistema nervoso nulla rileva di speciale, all'infuori di un leggero tremito alle mani. Discreto esoftalmo. Pupille midriatiche, ma eguali e reagenti allo stimolo luminoso.

Il padiglione dell'orecchio sinistro è enormemente tumefatto, di colore rosso paonazzo, bozzuto specialmente in corrispondenza della sua faccia me-

diale e dell'elice; cotali protuberanze vanno dal volume di un chicco di meliga a quello di una nocciola ed appaiono bluastre. Esso è indolente ed animato da scosse sincrone col polso radiale, di più aumenta in massa ad ogni sistole. Afferrandolo colla mano, si ha una forte sensazione di calore e si percepisce un forte e ritmico espandersi di tutto il tumore ed un fremito vibratorio continuo, ma rinforzato ad ogni sistole del cuore, intenso specialmente a livello delle bozze sanguigne. Se lo stetoscopio viene fortemente appoggiato sull'organo, il soffio si fa più intenso.

Comprimendo energicamente il padiglione, lo si può ridurre di circa un terzo del suo volume, ma, appena la mano vien tolta, esso si fa in breve, a scosse, turgido ed erettile. Non si vedono arrivare al padiglione dei vasi dilatati e sporgenti. La compressione sulla carotide esterna modifica di poco lo stato di ripienezza ed il vigore delle pulsazioni del tumore. Il colore rosso

Fig. 1ª. — Testa dell'ammalato.

vinoso si estende sulla cute della nuca posteriormente fino alla linea mediana ed in basso sulla fossa sopraclavicolare, in avanti fin quasi alla regione mediana del collo con margini irregolari, frastagliati. Il diametro massimo verticale di questa macchia è di cm. 20, il trasversale di cm. 14. Alla regione parotidea, appena al di sotto della inserzione dell'antitrago, esiste una tumefazione regolare, diffusa, elastica, pulsante, rosso-bluastra, come una propaggine del tessuto cirsoideo del padiglione, riducibile alla pressione e fremitante, la quale solleva all'infuori la base della conca. Sulla parte laterale del collo ed alla nuca, a parte la colorazione, i tessuti sembrano possedere normale consistenza; nessuna pulsazione, nè fremito, nè reducibilità. L'altezza del padiglione è a sinistra di cm. 9 e mezzo, a destra di cm. 7; il diametro antero-posteriore dal trago al margine posteriore dell'elice è di cm. 7 a sinistra, di 3 e mezzo a destra; lo spessore massimo è a sinistra di cm. 3, a destra di cm. 1,2. La distanza della superficie cutanea della regione mastoidea al margine esterno dell'elice è a sinistra di cm. 6,5, di 2 a destra.

Praticai dapprima delle iniezioni locali di alcool a diversa concentrazione secondo Lieblein ogni tre giorni, a scopo sclerosante. Previa pulizia della regione, introducevo l'ago di una siringa Pravaz obliquamente nello spessore dei tessuti del padiglione, possibilmente in modo da non penetrare nelle lacune vascolari, del che mi assicuravo osservando se per avventura dall'ago non fuoruscìva sangue e poscia iniettavo uno o due centimetri cubici di soluzione alcoolica. Questa cura, eseguita all'incirca durante un mese, non sortì alcun favorevole effetto locale, anzi il Giovanetti al momento della iniezione cadeva talvolta in deliquio, quantunque sempre si cercasse di comprimere il padiglione a valle del punto iniettato. Si pensò allora di ricorrere ad una cura cruenta ed il 19 ottobre 1905, previa disinfezione locale in cloronarcosi, si procede alla allacciatura della carotide esterna. L'atto operativo a me affidato dal Professore riuscì molto indaginoso e difficile per l'emorragia che già la cute angiomatosa dava e per numerose e cospicue anastomosi anormali che furono riscontrate tra le giugulari superficiali e la giugulare interna. Il laccio venne posto sulla carotide esterna appena al disopra della insorgenza della tiroidea superiore e subito dopo la sua applicazione si notò il cessare della pulsazione e del fremito al padiglione, che però si mantenne turgido e bluastro. Suturata la ferita, ho tentato di procedere all'allacciatura e resezione di una parte dei vasi della faccia mediale del padiglione, dove si presentavano più voluminosi. Praticata un'incisione della cute lunga 6 centimetri e procedendo cautamente a strati, afferravo i vasi ectasici man mano che si presentavano e li recidevo fra due pinze. Se non che ben presto l'emorragia imponente ed infrenabile che insorse, mi obbligò ad eseguire colla massima sollecitudine l'emostasi con lacci di catgut montati sopra aghi. Non essendo questi sufficienti, fui costretto a lasciare una diecina di pinze a permanenza ed a comprimere con un appropriato bendaggio il padiglione sanguinante. Parecchi dei più voluminosi gavoccioli vascolari vennero stretti con lacci di catgut, con alcuni dei quali si cercò anche di strozzare il tessuto angiomatoso della regione parotidea. In terza giornata insorse febbre con 39,4 nel pomeriggio, cefalea, agitazione, brividi, polso frequente, lingua asciutta e rimosso il bendaggio si osservò una discreta tumefazione della ferita al collo. Tolto qualche punto si dà esito ad un siero torbidiccio e si zaffa. La febbre continua ancora durante qualche giorno, il collo si tumefa alla base sicchè sono costretto ad eseguire una incisione sul margine superiore della clavicola, per tentare di arrestare il processo infettivo che aveva tendenza a procedere verso il mediastino e che, data anche la vascolarizzazione anormale della regione, aveva carattere molto allarmante. Ne fuoruscì scarso pus, zaffamento. Le mie cure ebbero l'effetto desiderato, la febbre cadde, la tumefazione scomparve, le ferite si fecero granuleggianti in brevi giorni e non si ebbe alcun fenomeno d'emorragia secondaria. Le pinze a permanenza vennero rimosse in 5ª giornata. Il padiglione era allora assai diminuito di volume, floscio ma non bluastro, di più sulla sua faccia esterna si erano formate delle placche ardesiache di necrosi dell'epitelio e delle zone superficiali del derma. Erano completamente cessati il soffio, l'espansione ed il fremito. Cicatrizzate le ferite al collo ma non ancora quella sulla faccia mediale dell'organo che di tanto in tanto dava luogo a discrete emorragie al cader delle escare prodotte dal decubito delle pinze, il Giovanetti lascia la Clinica il 19 novembre, continuando la cura ambulatoriamente. A giorni alterni veniva medicato ed osservato. La cute si macerava per la grande quantità di sudore e di sebo che secerneva e la ferita operatoria sulla faccia posteriore del padiglione, cicatrizzava dopo due mesi. Le necrosi epiteliali e dermiche passarono presto a guarigione, ma l'organo ricominciò a diventare turgido ed a pulsare sensibilmente. I gavoccioli

lentemente nella faccia mediale. Negli strati più superficiali del derma predominano le sezioni di vasi capillari, i quali sono più o meno fortemente dilatati e la cui parete appare rinforzata dal connettivo adiacente, che si dispone in modo più compatto attorno ad essa.

Accanto alle sezioni di vasi capillari appaiono più sotto, sezioni trasversali ed oblique di piccole arterie che hanno pareti inspessite e provviste di una tonaca muscolare molto sviluppata. Più numerose sono le sezioni di piccole vene, che hanno le pareti sottili ed il cui lume irregolare, ora vuoto, ora pieno di sangue, è tappezzato da endotelio normale.

Le sezioni di piccole arterie e di piccole vene vanno aumentando di numero negli strati profondi, dove gli spazi sanguigni sono separati gli uni dagli altri mediante pochi fasci di connettivo. In alcuni punti si vedono lacune venose addossate l'una all'altra e spesso comunicanti fra loro, in modo da dare l'immagine di una sezione di angioma cavernoso. Insieme a quelle di piccole arterie e di piccole vene s'incontrano qua e là, e per lo più a ridosso del pericondrio, le sezioni di vasi arteriosi e venosi di grosso calibro (rami dell'arteria e delle vene auricolari posteriori). I vasi arteriosi hanno struttura

Fig. 2ª. — Sezione del padiglione. Microscopio semplice. Ingrandimento di 10 diametri.

affatto normale, i venosi invece, straordinariamente dilatati, hanno pareti sottilissime, nelle quali appena si riesce a distinguere qualche fibra muscolare liscia e pochissimi resti di fibre elastiche.

In alcuni preparati gli enormi spazi sanguigni corrispondenti alle sezioni di questi vasi venosi, appaiono limitati da un sottile rivestimento endoteliale, sostenuto da un debole strato di connettivo, nel quale mancano assolutamente e le fibre muscolari liscie e le fibre elastiche, così che si può dire che mancano i caratteri di una vera parete venosa. Attorno a questi enormi spazi venosi, sono specialmente numerose le lacune sanguigne, spesso comunicanti fra di loro, le quali dànno l'immagine di una sezione di angioma cavernoso.

Le sezioni fatte in corrispondenza di quei punti del padiglione dove in vita si erano osservate le più grosse prominenze bluastre somiglianti a gavaccioli venosi, dimostrano che queste non sono fatte dalla dilatazione di un solo grosso vaso, ma da un convoluto di piccole vene comunicanti fra loro. Le fibre elastiche che sono scarsissime attorno alle lacune venose, formano degli anelli molto spessi attorno al lume dei piccoli vasi arteriosi e verso la superficie cutanea, negli strati superficiali del derma, esse si dispongono in una elegante e finissima rete di aspetto arborescente e seguendo i vasi, pe-

netrano nelle papille. L'esame di pezzetti appartenenti alla cute angiomatosa del collo, ha messo in evidenza la struttura propria dell'angioma cutaneo semplice.

In complesso i fatti più rilevanti consistono in una neoformazione vasale e in una dilatazione dei capillari sanguigni, delle vene e delle arterie del padiglione.

Gli esami istologici compiuti da Malassez hanno posto in chiara luce l'anatomia patologica dell'aneurisma cirsoideo. Dice questo Autore: le più grandi e meno numerose cavità vascolari hanno una struttura analoga a quella delle arterie di medio calibro, ossia posseggono un endotelio a cellule allungate e tre tonache. Soltanto queste tonache sono assai poco spesse ed il tessuto elastico vi è relativamente raro. Altre grandi cavità hanno al contrario una struttura che si avvicina a quella di certe vene; endotelio poliedrico ed all'infuori, fasci muscolari e tessuto connettivo. Questa parete è generalmente molto sottile e quando essa è un poco più spessa, è il tessuto connettivo che predomina ed i fasci muscolari sono sparsi nel suo spessore. Queste grandi cavità a tipo arterioso e venoso provengono verosimilmente dalle vene della regione che si sono considerevolmente dilatate e le cui pareti si sono di molto assottigliate. Delle altre cavità più piccole delle precedenti, presentano ugualmente, le une un endotelio a cellule allungate, le altre un endotelio a cellule poliedriche. Ma esse differiscono dalle precedenti per questo, che all'infuori dell'endotelio, non si trova nello spessore delle pareti che qualche fibra muscolare. Le si possono considerare come delle arteriole e delle venule della regione che si sarebbero molto dilatate.

Quanto alle piccole cavità vascolari, esse sembrano costituite unicamente da un rivestimento endoteliale a cellule poliedriche e non posseggono alcuna fibra muscolare. Le più piccole hanno l'aspetto ed il volume dei capillari sanguigni ordinari e si deve pensare che siano tutte formate dai capillari della regione, più o meno dilatati. L'esame di Malassez è stato fatto sovra un pezzo, in cui le lesioni non erano troppo avanzate e così si potevano facilmente distinguere le arterie dalle vene. In casi molto avanzati, invece, i vasi subiscono delle alterazioni che li rendono irreconoscibili, ossia non si riesce a trovare che una parete fibrosa tappezzata da endotelio, nella quale gli elementi muscolari ed elastici sono quasi completamente scomparsi.

Il Burci nei suoi casi osservò che i grossi vasi pulsanti che all'esame clinico ed anatomo-patologico ad occhio nudo sembravano arterie ectasiche, per la massima parte non erano che vene. Ed infatti la forma, la relativa sottigliezza delle pareti, talora la presenza di valvole, la quantità e la distribuzione degli elementi muscolari ed elastici, la presenza di fasci muscolari nell'avventizia, non lasciavano alcun dubbio. Tali vasi venosi erano per la massima parte notevolmente dilatati con fibre elastiche piuttosto scarse e divaricate;

alcune vene molto dilatate, si mostravano come prive di tunica muscolare. In complesso, dall'esame dei suoi preparati, il Burci conclude che nelle vene che da poco tempo risentivano della partecipazione al processo morboso si ha iperplasia degli elementi muscolari e forse anche degli elastici, in seguito prende il sopravvento la neoformazione connettivale e questa sostituisce poco a poco la tonaca media. Questo connettivo, insieme a quello della neoformazione endoflebitica, mantiene ed aumenta anche talora lo spessore della parete venosa, ma sotto l'influenza della pressione endovasale questa si sfianca e si assottiglia. La differenza fra la interpetazione di Malassez e quella di Burci mi pare adunque consista nel fatto che il Malassez dà una stessa importanza alle alterazioni delle arterie, a quella delle vene e dei capillari come si può riconoscere dalla conclusione al suo reperto: il tumore detto cirsoideo è costituito da un ammasso di vasi arteriosi e venosi comunicanti largamente insieme. Il Burci invece riconosce della massima importanza il fattore della dilatazione delle vene colle conseguenti alterazioni. In base alle sue osservazioni egli propone la modificazione della definizione anatomica dell'aneurisma cirsoideo in questo senso che esso è costituito da una dilatazione notevole e da un allungamento serpiginoso delle vene le quali divengono anche pulsanti — da un certo grado di dilatazione ed ipertrofia dei capillari — da un lieve grado di dilatazione delle arterie, nelle pareti delle quali, piuttosto che modificazioni ipertrofiche, compaiono col tempo alterazioni regressive.

Nel mio operato, poichè la lesione datava da molti anni ed era insorta in un organo congenitamente angiomatoso, i vasi venosi avevano subìto delle alterazioni che li rendevano quasi irreconoscibili, ossia, come nei casi avanzati descritti da Malassez, non si poteva riscontrare che una parete fibrosa tappezzata da endotelio, nella quale gli elementi muscolari ed elastici erano molto rari. Le arterie auricolari poi, invece di subire una dilatazione atrofizzante, si erano ipertrofizzate, penso in causa dell'eccesso di funzione a cui erano state sottoposte.

***

La cura di queste forme morbose, specialmente quando hanno preso notevoli dimensioni, fu sempre un grave problema.

La compressione diretta è stata riconosciuta inefficace e pericolosa, quella indiretta delle arterie afferenti è insufficiente.

Per limitarmi agli aneurismi cirsoidei del capo, dirò che la legatura a distanza è stata applicata sulla carotide interna (Le Fort), sull'esterna (Bruns, Wutzer), sulle due carotidi (Le Fort) e persino sul tronco brachiocefalico (Smith). Vennero legate insieme alla carotide esterna, anche la temporale, l'auricolare e l'occipitale; Maisonneuve legò la carotide primi-

tiva e la tiroidea superiore, Heine la temporale superficiale e l'auricolare posteriore ed in un secondo tempo la carotide esterna e la tiroidea superiore. Wieth ha raccolto molti casi di legatura della carotide per tumori cirsoidei della testa ed ha osservato che la guarigione mai avvenne senza che fosse stato attaccato direttamente il tumore. Chalot ha cercato di sollevare la legatura, dal discredito in cui era caduta. Egli consiglia di sostituire alla legatura della carotide primitiva, quella della carotide esterna tutte le volte che ciò è anatomicamente possibile e di legare le due carotidi esterne nella medesima seduta oppure la carotide primitiva dal lato più ammalato e la esterna dall'altro lato. Se però si studiano le statistiche delle legature, si dovrà riconoscere che nessuna di esse ha in questa affezione un effetto curativo. L'eletto-puntura, le applicazioni di percloruro di ferro, le iniezioni coagulanti, la legatura in massa, la sezione coll'ansa galvanica, si sono dimostrati mezzi inefficaci e che espongono ad emorragie secondarie e ad embolie. Le iniezioni perivasali di alcool a diversa concentrazione proposte da Lieblein richiedono cure di anni e raramente sono efficaci e noi l'abbiamo veduto nel nostro caso.

L'estirpazione col bisturi è adunque il metodo di scelta. Anche in uno degli ultimi lavori sull'aneurisma cirsoideo, in quello già citato del Burci, tale metodo è appunto riconosciuto come il migliore.

Nel mio caso si poteva pensare che l'amputazione del padiglione alla sua base poteva riuscire pericolosa perchè la sezione veniva praticata nello spessore del tessuto angiomatoso, però ho creduto di attenermi a tale partito in base a due considerazioni delle quali Delbet tiene gran conto, ossia che anche i vasi dilatati e sottili sono perfettamente capaci di sopportare un laccio e che dopo la soppressione del tumore cirsoideo, la dilatazione vascolare afferente retrocede. In pratica non ho potuto allacciare i vasi della superficie di sezione, ma ho dovuto per dominare l'emorragia, lasciare un Klemmer a permanenza; ho poi rilevato nell'ulteriore decorso che il moncone si riduceva in realtà sempre più di volume, per il cessare dell'afflusso sanguigno al padiglione angiomatoso.

***

Ricercando nella letteratura ho trovato un solo caso identico o quasi al mio, sia per l'aspetto del padiglione, che per la cura istituita. Esso venne comunicato da Hug Jones alla Società Otologica di Londra nel 1906. Si trattava di un ragazzo di 16 anni il cui orecchio sinistro era sempre stato più largo del destro. Quattro anni prima di recarsi da Jones, l'ammalato era stato colpito da una emorragia spontanea della faccia anteriore del padiglione, emorragia che era stata frenata mediante l'allacciatura di alcuni vasi turgidi del padiglione stesso. Durante gli ultimi due anni l'accrescimento era stato più rapido. All'esame obbiettivo l'orecchio si presentava di molto allungato, ossia

il suo diametro verticale era di cent. 17 e mezzo, il trasversale di 6, e lo spessore di 6 circa. Parecchi gavoccioli bluastri sporgevano sulla superficie anteriore e posteriore dell'organo, arterie e vene ectasiche serpeggiavano sotto la pelle. Il meato auditivo conteneva una abbondante desquamazione epiteliale, ma non pus.

La compressione della carotide primitiva faceva diventare molto più pallido l'organo. La cura consistette nella legatura della carotide primitiva a cui tenne dietro l'amputazione del padiglione. La superficie di sezione dava una debole emorragia facilmente vinta colla compressione digitale. La ferita andò cicatrizzando in modo da lasciare dopo breve tempo una zona granuleggiante non più larga di un soldo. Non insorse alcuna emorragia secondaria nè alcuna riproduzione del tessuto angiomatoso, neppure dopo sei mesi dall'epoca della cura.

Valker ha trattato un voluminoso angioma del padiglione dapprima con una incisione circolare all'ingiro del tumore, nella speranza che la retrazione cicatriziale potesse determinarne l'atrofia, il che non avvenne. Tre o quattro settimane più tardi venne legata la carotide esterna ed immediatamente il tumore divenne pallido e più piccolo ed in seguito si ridusse sempre più. Il paziente riveduto parecchio tempo dopo, presentava l'orecchio operato alquanto più voluminoso, rosso-bluastro e più pendente dell'altro, ma esteticamente non sfigurava. Cinque anni dopo l'operazione, l'organo non era affatto aumentato di volume. In questo caso l'amputazione non fu necessaria, evidentemente perchè si trattava di un tumore angiomatoso assai meno sviluppato che nel caso di Jones e nel mio.

BIBLIOGRAFIA.

Enrico Burci. *Contributo allo studio dell'aneurisma cirsoideo.* E' un lavoro che contiene la completa letteratura dell'argomento. La Clinica Moderna, 3 gennaio 1906.

Hug Jones. *Angioma of the Auricle.* Transactions of the otological Society. Vol. VII. London, 1906.

Pierre Delbet. In Delbet et Dentu. Tome IV, pag. 329.

III.

ISTITUTO DELLA R. CLINICA CHIRURGICA DELL'UNIVERSITÁ DI NAPOLI
diretto dal prof. D'ANTONA

Ricerche ed esperimenti sui trapianti muscolari

per il prof. R. CAMINITI, libero docente di Patologia Chirurgica
ed il dott. GIROLAMO CARERE, laureando.

Mentre lo studio degli innesti e dei trapianti tendinei trovò tra i chirurgi appassionati sostenitori ed andò, massime in questi ultimi tempi, perfezionandosi ed arricchendosi di nuove modalità tecniche e di crescenti e fortunate applicazioni cliniche, i trapianti dei muscoli non seguirono lo stesso progresso, nè ebbero eguale fortuna.

Il capitolo degli innesti tendinei, sorto col Nicoladoni, è ormai sicuramente e definitivamente entrato nel dominio della chirurgia, ed è disciplinato scientificamente per opera di Vulpius, di Tubbis, di Peraire, di Hensner, e del nostro Codivilla. La quistione invece del trapianto dei muscoli è rimasta stazionaria e circoscritta ai pochi e discordi contributi di Gluck, di Salvia, di Rydigyer, e di Capurro. Il contributo recente di Hildebrandt non riguarda che modalità tecniche di muscoli traslocati o invertiti solo con uno dei capi; mentre il caso di Helferick può considerarsi come applicazione felice di trapianto muscolare eterologo praticato sull'uomo.

Le indicazioni del trapianto e dell'innesto tendineo sono varie; ma possono compendiarsi in una indicazione generale dicendo che « *esso* (*trapianto tendineo*) *trova luogo dove vi sia un disturbo permanente di equilibrio tra i muscoli destinati al movimento di un'articolazione* » (Vulpius).

Quindi sono specialmente indicati nei casi di paralisi traumatiche dirette, primarie, limitate di un muscolo, o di un gruppo di muscoli, quando non possa farsi altrimenti:

o nei casi di paralisi non recenti consecutive a lesione periferica di un nervo;

o consecutive alle paralisi spinali quando però la lesione sia limitata ad un gruppo di muscoli.

Le indicazioni del trapianto muscolare sono del tutto diverse. Esse non possono aver luogo nei vari casi di paralisi, perchè difficilissimo allora riesce l'attec-

NB. — L'argomento del lavoro e la parte sperimentale spettano al prof. Caminiti.

chimento del pezzo muscolare che deve sostituire quello già paralizzato. E le difficoltà non cambiano sia che si tratti di trapianto nel vero senso della parola, sia che si tratti solo di innestare un lembo di un muscolo normale al tendine del muscolo che più non funziona. A tutto ciò si aggiungano le difficoltà, non certamente minori, che presenta la tecnica operatoria: laddove operando sui tendini, la cosa è di molto semplificata, perchè può innestarsi direttamente il tendine del muscolo paralitico al tendine del muscolo normale.

L'effetto utile che si consegue con questo ultimo metodo è uguale a quello che si otterrebbe dal trapianto muscolare: ma si ha in più il vantaggio di una maggiore possibilità di riuscita.

Egli è perciò che per ragioni di semplificazione di processo, di sicurezza di successo, di così diversa vitalità fra il tessuto muscolare ed il tendineo, l'intervento sui tendinei è più giustificato e più razionale del trapianto dei muscoli o di pezzi di muscoli, e più sicuro nella riuscita.

Il trapianto muscolare trova le sue possibili applicazioni dove vi è:

1° la perdita permanente, recente, traumatica od operatoria di sostanza muscolare, come parte di un muscolo: o nei muscoli brevi, dove manca un tendine sufficiente;

2° dove, pure essendoci il tendine, manca un tendine vicino a cui innestarlo.

In questi muscoli quindi è appropriata, e sorge spontanea l'idea di un trapianto muscolare laddove nei muscoli degli arti è preferibile in tutti i modi ed in tutti i sensi l'innesto tendineo.

Da questa rapida disamina emerge chiaro quanto limitata sia l'indicazione del trapianto muscolare in confronto degl'innesti tendinei, così numerosi, donde ne viene lo scarso interessamento dei chirurgi, e la mancanza di dati sicuri nella questione del trapianto muscolare.

I primi esperimenti risalgono al Gluck (1881) il quale provò sugli animali la possibilità dell'attecchimento di pezzi di muscolo, e notò pure che l'attecchimento del pezzo trapiantato era tanto più facile quanto minore appariva la reazione infiammatoria.

Nel 1882 l'Helferich, in base ai risultati di Gluck, fece una felice applicazione clinica, trapiantando un pezzo di muscolo di cane nel bicipite di una donna, in cui aveva dovuto asportare in gran parte questo muscolo per l'asportazione di un tumore.

Il lavoro di Salvia fu fra i primi. Egli, prendendo le mosse dal felice tentativo di Helferich, praticato sulla donna, sperimentò i trapianti muscolari, escidendo dal retto femorale di un cane un pezzo di tre centimetri, ed innestandovi un pezzo del retto anteriore della coscia tolto dal coniglio.

Dopo tre mesi non potè vedere nè macroscopicamente nè microscopicamente tracce di cicatrice, in quanto che le fibre muscolari del pezzo trapiantato si conti-

nuano con quelle asportate dal cane « *e ciò per rigenerazione di giovani fibre muscolari, e la funzione del muscolo si ripristinò completamente senza accenno a debolezza o torpore dell'arto* ».

Il Rydigyer praticò esperimenti asportando pezzi di muscolo peduncolati, reclinandoli o rimboccandoli; trapiantò pure nel vuoto di uno sterno cleidomastoideo la porzione clavicolare del gran pettorale. Durante la vita non potè osservare alcuna alterazione nei movimenti. L'esame microscopico dimostrò che il tessuto muscolare era in quantità sufficiente nè vi era alcuna degenerazione; solo il connettino interstiziale era un po' aumentato. In un altro caso in cui il lembo fu reclinato, non si notava, durante la vita, alcun mutamento nei normali movimenti dell'arto, dove era avvenuto l'innesto, e la reazione allo stimolo elettrico era completa ed immediata, anche appena ucciso l'animale; ma il pezzo trapiantato mostrava una degenerazione progressiva.

Il Capurro, che certamente fece un notevole lavoro su questo argomento degli innesti e dei trapianti muscolari sperimentò con lembi di muscoli peduncolati e con pezzi di muscoli liberi trapiantati da un sito in un altro.

Le sue esperienze furono molteplici, varie, ben condotte. Esse riguardavano pezzi di muscolo di varia grandezza da una sottile benderella ad un intero muscolo, lasciati aderenti per un capo e rivestiti o non della loro guaina od aponevrosi, e innestati fra le fibre muscolari e nella guaina o nel tessuto connettivo di un muscolo vicino ad azione sinergica od antagonista: ora in direzione parallela alle fibre del muscolo originario o d'innesto, ora reclinato ad angolo di varia ampiezza, ora diritti, ora attorcigliati nel peduncolo.

Ma con un'altra serie di esperimenti mirò a trapiantare pezzi di muscoli liberi, trasportandoli da un luogo ad un altro. Dagli esperimenti del Capurro risultò che il trapianto di lembi peduncolati attecchendo risponde all'intento della plastica sotto il duplice riguardo del rafforzamento meccanico di una parte, e della conservazione del potere funzionale del tessuto specifico. Concluse in oltre che il trapianto libero dei lembi di muscoli dà risultati costantemente negativi, qualunque sia la modalità del trapianto.

Stando così le cose abbiamo voluto studiare la quistione del solo *trapianto muscolare* a lembi liberi, come quella che tuttora è meno studiata e diede risultati tanto discordi fra i pochi che se ne sono occupati, lasciando da parte *gl'innesti* muscolari perchè di pratica utilità ed applicazione ancora minore dei trapianti muscolari veri e propri.

TECNICA.

La tecnica da noi seguita si è andata modificando a norma dei risultati ottenuti, ed a seconda dei suggerimenti pratici che l'esperienza ci forniva e c'insegnava caso per caso.

Così abbiamo potuto vedere che una condizione favorevole all'attecchimento del pezzo trapiantato è il rispetto dei vasi e dei nervi del muscolo su cui si compì il trapianto. Questa condizione di cui non abbiamo tenuto conto sufficiente nei primi esperimenti, contribuì non poco negl'insuccessi.

A noi non risultò di grande importanza il fatto da altri creduto essenziale, dell'essere cioè il pezzo trapiantato rivestito o meno dalla sua guaina, anzi, trattandosi a nostro avviso che la vitalità del pezzo dipende dal più rapido stabilirsi della circolazione in esso, ci pare che l'essere sprovvisto di aponevrosi e di guaina propria possa creare una condizione assai favorevole per un esito felice, stante i più ampi legami circolatori che si possono stabilire coi tessuti vicini.

Un'altra condizione che riteniamo utile alla riuscita è quella che i pezzi da trapiantare siano asportati di recente.

Ed in ultimo il cercare di *accrescere la superficie di contatto*, praticando sezioni oblique, a becco di clarino, o a scalino, ci pare che sia condizione di una certa importanza per la buona riuscita del trapianto, specie se congiunta alla emostasi più scrupolosa, e al nessuno o poco maltrattamento del pezzo.

ESPERIMENTI.

Esperimento I. — Cane di media taglia, piuttosto giovane. Operato il 16 gennaio 1906.

Preparato con tutte le regole antisettiche, fatta la tricotomia della parte, e cloroformizzato l'animale si procedette all'operazione. Incisa la cute sul lato interno del braccio destro per tre quattro-centimetri, incisa l'aponevrosi superficiale e la guaina del bicipite brachiale in modo da isolare completamente il ventre muscolare, fu tagliato il ventre muscolare a scalino ad un centimetro dal suo capo superiore, ed a parecchi millimetri dal suo capo inferiore. Fu trapiantato il bicipite quasi intero di un cane più piccolo, operato colla stessa tecnica. Il pezzo fu fissato con quattro punti di sutura al catgut due per ogni capo; fu ricostruita la guaina del muscolo e l'aponevrosi, riunendole col catgut a punti staccati, mentre la pelle fu suturata con seta.

Fu posto un apparecchio immobilizzante, e si fasciò tutto il braccio.

Dopo quattro giorni, tolto l'apparecchio, si trovò una grande raccolta di liquido ematico denso, contenente brandelli e lacinie di tessuto muscolare in isfacelo, provenienti dalla completa colliquazione del pezzo trapiantato.

Esperimento II. — Cane di media taglia, piuttosto giovane. Operato il 21 gennaio.

Praticata come di regola la disinfezione della parte, previa tricotonomia e cloroformizzazione, si procedette dopo incisa la cute e l'aponevrosi lombo-sacrale, all'estirpazione dei due muscoli lungo-estensore della coda in rapporto delle ultime vertebre lombari e delle prime sacrali. I ventri muscolari asportati, tagliati a scalino, erano della lunghezza di due centimetri. Vi furono trapiantati i muscoli lungo-estensore di un altro cane più piccolo. Furono fatti semplicemente due punti di sutura a ciascuna delle estremità col catgut. Fu suturata, pure col catgut l'aponevrosi sovrastante e fu poi suturata, dopo completa emostasi, la cute a punti staccati.

Fu fasciato il cane con apparecchio amovibile. Dopo 68 ore, alla medicatura, si trovò una raccolta nel sito dell'operazione dovuta alla nevrosi colliquativa del pezzo. La ferita dovette riaprirsi per un piccolo tratto e fu medicata con iodoformio. Nei giorni successivi a poco a poco fu estratto il muscolo completamente necrosato a brandelli.

Esperimento III. — Cane di media taglia, dell'età approssimativa di due anni. Operato il 23 gennaio.

Preparazione del materiale e dell'animale come al solito, ma spingendo la cura della disinfezione e la ebollizione del materiale all'esagerazione. Al catgut d'incerta sterilizzazione, si sostituì la seta bollita per tre quarti d'ora.

Previa tricotomia, spazzolatura prolungata con sapone, e lavaggi antisettici dell'avambraccio destro del cane, s'incise la cute, il connettivo e l'aponevrosi, si estirpò un tratto dell'estensore comune delle dita per la lunghezza di tre centimetri, nella parte mediana del muscolo. Il taglio del muscolo fu fatto a becco di clarinetto.

Vi fu innestato un tratto dell'estensore comune delle dita, tolto con una incisione egualmente a becco di clarinetto da un altro cane operato colla stessa tecnica del primo.

Il pezzo di muscolo fu fissato con due punti, ad ogni capo, di seta sottilissima; furono suturate l'aponevrosi sovrastante e la cute a punti staccati e fu fasciato con materiale sterilizzato all'autoclave.

L'animale guarì bene, tranne due punti della sutura cutanea in cui la guarigione non avvenne di prima intenzione come nel resto della ferita, perchè suppurarono. Questi furono medicati per alcuni giorni e guarirono per seconda intenzione.

Già dopo dieci giorni si notava ristabilita e reintegrata la funzionalità del muscolo, per cui l'animale a volontà, sebbene stentatamente, e più liberamente, sotto l'azione della corrente elettrica estendeva le dita dell'arto operato.

Il giorno 3 febbraio, cioè 11 giorni dopo dell'operazione, si procedette alla dissezione del pezzo. La dissezione riuscì difficile per le aderenze stabilitesi colle vicinanze mercè tessuto cicatriziale. Nondimeno con lavoro paziente e minuto si arrivò a scovrire il ventre muscolare operato e ad isolarlo dai tessuti vicini. Si trovò macroscopicamente che la continuità del muscolo era perfettamente ristabilita senza cambiamenti di spessore nel luogo del trapianto.

Nessuna sezione del muscolo isolato era differenziabile dal resto; solo nei punti di unione di esso coi capi del ventre reciso era interrotto da una sottile listerella traversale, irregolare per disposizione e spessore, di un colorito bianco madraperlaceo e spesso non oltre un millimetro. Si notava pure che il pezzo trapiantatoera di un colorito più chiaro dei due capi del muscolo in cui era avvenuto il trapianto.

Alla corrente elettrica lieve, colle sottili punte del reoforo della slitta di Dubois Raymond tutto l'intero muscolo reagiva benissimo e si notava la contrazione che estendeva tutte le quattro dita in qualunque sezione del muscolo veniva applicato lo stimolo elettrico.

Il pezzo venne conservato in formalina coi suoi attacchi per dimostrazione macroscopica.

Esperimento IV. — Cane di media taglia, piuttosto giovane di età. Operato il 25 gennaio.

L'animale fu preparato con tutte le cautele più minute come il precedente. Però alla narcosi cloroformica, che produceva nei cani gravi fenomeni di avvelenamento, abbiamo sostituito le iniezioni di morfina, verso la quale i cani sono resi-

stentissimi. Con l'iniezione di 1 centigramma o più di morfina si ottiene completa analgesia per quattro o cinque ore.

Il cane fu operato all'avambraccio e gli fu estirpato tutto il tratto carnoso dell'estensore comune delle dita innestandovi l'estensore comune delle dita tolto da un altro cane operato con la stessa tecnica.

Il resto dell'operazione procedette come nell'esperimento precedente.

L'animale guarì completamente per prima intenzione, il giorno 2 febbraio cioè otto giorni dopo l'operazione; si fece la dissezione del pezzo e si trovò completamente attecchito il ventre muscolare trapiantato. Anche in questo animale, come nel precedente, per il processo di cicatrizzazione la pelle ed il pezzo restavano aderenti ai tessuti dei dintorni riuscendo difficile la dissezione.

Si riuscì però ad isolare completamente il muscolo operato.

Macroscopicamente aveva l'apparenza di una disposizione fascicolare anche nel pezzo trapiantato, che pareva interrotto solo nei punti di unione del pezzo coi capi periferici da un tratto trasversale di color bianco madreperlaceo. Il colorito del pezzo trapiantato era però pallido rispetto al muscolo normale.

Il muscolo tutto reagiva bene alla corrente elettrica, con movimenti e contrazioni fascicolari incominciando dal suo attacco centrale sino agli attacchi periferici, sia con contrazioni massive per cui si estendevano tutte e quattro le dita.

Esperimento V. — Cane di media taglia dell'età approssimativa di tre anni. Operato il 25 gennaio.

Previa tricotomia e iniezione di morfina come nel precedente esperimento, si operò sull'avambraccio dell'animale, asportando tre centimetri del ventre muscolare dell'estensore comune delle dita, e innestandovi il tibiale anteriore di un altro animale molto più piccolo del precedente. L'operazione procedette bene.

Fatta l'emostasi si suturarono i vari strati a punti staccati e con seta sottilissima.

L'animale guarì per prima intenzione.

Digià dopo otto giorni si era ripristinata la funzionalità del muscolo, potendo l'animale volontariamente estendere le dita, e, stimolando colla corrente elettrica la cute sovrastante, si otteneva la contrazione del muscolo e la estensione delle dita stesse.

Il giorno 10 febbraio si procedette alla dissezione del pezzo e si trovò perfettamente ristabilita la continuità del pezzo trapiantato coi capi del muscolo reciso, come nei casi precedenti. Si notava del pari, meno appariscente però che nei precedenti esperimenti, la linea di innesto fra il muscolo trapiantato e i capi del muscolo operato.

Dopo fatta la preparazione della parte, ad animale sveglio, si provò lungamente con la corrente elettrica punto per punto in tutte le sezioni il muscolo ottenendo sempre una contrazione immediata.

Esperimento VI. — Cane di media taglia, dell'età approssimativa di 4 anni. Operato il 3 febbraio.

Per ovviare all'inconveniente della aderenza dei vari piani nel processo di cicatrizzazione si operò in modo da cadere colla incisione cutanea qualche centimetro in dentro del margine interno del muscolo su cui si doveva operare: così operando ne venne un battente cutaneo e le suture dei diversi strati cadevano in piani differenti.

Preparato l'animale colle stesse norme usate nei casi precedenti, fu estirpato quasi tutto il ventre carnoso dell'estensore comune delle dita, e vi fu trapiantato il muscolo estensore comune delle dita tolto da un altro cane operato colla stessa tecnica.

L'animale guarì per prima intenzione.

Alcuni giorni dopo dell'operazione digià si notava ripristinata la funzione delle dita ed il muscolo, come negli altri trapianti, reagiva benissimo alla corrente elettrica, e ad ogni tentativo di contrazione artificiale opponeva una forte resistenza.

Dopo 20 giorni dell'operazione, il giorno 23 febbraio si praticò la dissezione del pezzo, e si trovò completa e chiara la continuità del muscolo con caratteri macroscopici presso a poco uguali a quelli dei precedenti esperimenti.

Tagliati tutti gli altri muscoli, ed asportatili dalle loro inserzioni fino al periostio, isolando così completamente l'estensore comune delle dita, e stimolando questo in tutte le sue varie sezioni colle sottili punte del reoforo della slitta di Duboys-Raymond, si otteneva pronta reazione ed estensione delle dita.

Esperimento VII. — Cane bianco di media taglia, di età piuttosto avanzata.

Premessi i soliti preparativi, previa tricotomia della regione interna del braccio si procedette alla estirpazione del bicipite brachiale e si trapiantò tra i monconi di esso l'estensore comune delle dita di un altro cane. Per impedire i movimenti del braccio che avrebbero potuto disturbare il processo di cicatrizzazione si costruì, una apposita doccia per mezzo della quale il braccio restava immobilizzato in flessione. Il cane morì dopo due giorni per condizioni indipendenti dall'operazione.

Alla sezione si trovò che il ventre muscolare innestato in quelle 48 ore non aveva subito alcuna modificazione.

Esperimento VIII. — Cane bianco di media taglia, di età piuttosto giovane. Operato il 15 febbraio.

Praticate le norme descritte nelle operazioni antecedenti, si procedette alla estirpazione del bicipite brachiale per la lunghezza di tre centimetri nel mezzo del suoventre, e vi si trapiantò in sito l'estensore cubitale del corpo.

L'operazione fu eseguita colla solita tecnica: solo si ebbe a deplorare abbondante gemizio sanguigno del muscolo reciso. Si cercò di riparare con fasciatura compressiva. Dopo due giorni, alla prima medicatura, si trovò un po' rigonfia la parte operata: al quarto giorno si notava però una raccolta sottocutanea.

Tolto qualche punto si ebbe esito di abbondante liquido rosso fosco, contenente brandelli e lacinie di tessuto muscolare in disfacimento.

Esperimento IX. — Cane nero di media taglia in età piuttosto avanzata. Operato il 23 febbraio.

Preparato l'animale con le solite regole, fu come il precedente operato al braccio. Fu estirpato un tratto di due centimetri del bicipite brachiale, e vi fu trapiantato un tratto del gemello surale di un altro came. Dopo 48 ore si notò una completa fusione del pezzo.

Esperimento X. — Cane di grossa taglia. Operato il giorno 23 febbraio.

Preparato l'animale secondo il solito fu estirpato un pezzo di un centimetro del bicipite brachiale e vi fu trapiantato un tratto del bicipite di un altro cane. Si ebbe ancora a deplorare l'inconveniente solito dell'emorragia parenchimale da parte del muscolo tagliato.

Si fece perciò una fasciatura leggermente compressiva e si fasciò con apparecchio immobilizzante l'arto in flessione, come del resto si fece in tutte le operazioni al braccio.

Dopo 48 ore vi era nulla di notevole. Dopo quattro giorni si ebbe colliquazione completa del pezzo trapiantato.

Esperimento XI. — Cane di grossa taglia operato il 28 febbraio.

Preparato l'animale secondo il solito, incisa la cute e l'aponevrosi, s'incise trasversalmente il muscolo bicipite brachiale senza estirparne. Nello spazio lasciato dalla retrazione dei due capi, s'innestò un pezzo del bicipite di un altro cane. Anche qui non si potette evitare il gemizio dato dall'incisione del muscolo. Si fasciò bene e s'immobilizzò l'arto in flessione, come nei casi precedenti.

Dopo quattro giorni si notò la colliquazione completa del pezzo trapiantato. Si lasciò guarire il cane per seconda intenzione.

Dopo 20 giorni la guarigione era avvenuta e l'animale non aveva riacquistato intera la funzione del bicipite.

Fatta la dissezione del pezzo si ebbe a notare che si era ristabilita la continuità del muscolo per mezzo di un tratto di connettivo fibroso cicatriziale evidente: il muscolo bicipite nell'insieme però si mostrava atrofico.

Esperimento XII. — Cane di media taglia, in età piuttosto avanzata. Operato il 3 marzo.

Preparato l'animale con tutte le regole asettiche ed antisettiche, come nei precedenti esperimenti, ed incisa la cute e l'aponevrosi del braccio, si dissecò una listerella longitudinale del bicipite brachiale, innestandovi in sito l'estensore comune delle dita, di un altro cane di piccola taglia e di pochi mesi di età.

Fu questo l'unico esperimento fatto sul bicipite in cui macroscopicamente l'attecchimento del trapianto pareva avvenuta sicuramente.

Già dopo quattro giorni la ferita cutanea si mostrava guarita e non vi era accenno a colliquazione. Il muscolo su cui era trapiantato il pezzo di tessuto muscolare naturalmente non aveva sofferto nella sua funzionalità fin dal primo giorno dell'operazione.

Dopo 15 giorni alla dissezione il muscolo trapiantato pareva attecchito ma molto atrofico.

Esperimento XIII. — Cane di grossa taglia. Operato il 10 marzo.

Riusciti infruttuosi gli esperimenti del trapianto completo sul bicipite si tornò ad operare sull'avambraccio.

Preparato bene come al solito l'animale e iniettato un centigrammo di morfina, si procedette all'estirpazione dell'estensore comune delle dita, innestandovi il ventre muscolare dell'estensore comune delle dita di altro cane.

Il resto dell'operazione procedette come al solito e senza inconvenienti.

La ferita guarì per prima intenzione.

Già otto giorni dopo il cane aveva riacquistata e reintegrata la funzionalità del muscolo, estendendo le dita a volontà, e reagendo bene alla corrente elettrica.

L'animale fu lasciato in vita 102 giorni, fino al giorno 2 giugno in cui fu fatta la dissezione del pezzo.

Questa riuscì di facile esecuzione perchè il muscolo era quasi libero di aderenze: ed il taglio della pelle all'operazione si era praticato a distanza del muscolo costituendo un battente.

Il muscolo su cui si fece il trapianto mostravasi alquanto diminuito di volume: ma chiara in esso appariva la disposizione fascicolare e quasi impercettibile era la cicatrice che univa il pezzo innestato ai capi recisi del muscolo su cui cadde il taglio.

Escissi e asportati tutti gli altri muscoli da un capo all'altro della loro inserzione, in modo da rendere assolutamente indipendente l'estensore comune delle dita si potette così meglio osservare la reintegrata funzionalità, sia provando e saggiando la potenzialità della contrazione e della estensione delle dita manualmente, sia provando colla corrente elettrica in tutti i modi.

Esperimento XIV. — Cane di media taglia, dell'età approssimativa di tre anni. Operato il 24 marzo.

Preparato l'animale con tutte le regole e le cautele seguìte negli esperimenti antecedenti, gli fu asportato gran parte dell'estensore comune delle dita di altro animale, operato colla stessa tecnica. Il cane guarì per prima intenzione. Dopo cinque o sei giorni aveva riacquistato intera la funzionalità del muscolo evidente anche meglio collo stimolo elettrico, sotto il quale l'animale portava a forzata estensione le quattro dita.

Dopo circa 40 giorni si praticò la dissezione del pezzo. Con agio si scoprì il muscolo avente poche e lasse aderenze, e si notò macroscopicamente che il muscolo era normale per volume, colorito e disposizione fascicolare: appena riconoscibili erano le linee di unione del pezzo trapiantato innestato coi capi recisi del vecchio muscolo.

In quanto alla funzionalità, dopo aver reciso tutti gli altri muscoli e estirpati da un capo all'altro delle loro inserzioni, si trovò che essa era reintegrata in tutti i modi: ed attiva si mostrò la reazione alla corrente elettrica.

Esperimento XV. — Cane di grossa taglia. Operato il 3 aprile.

Estirpati per la lunghezza di quattro centimetri i due muscoli all'antibraccio, estensore comune delle dita ed estensore del corpo, vi fu trapiantato il muscolo tibiale anteriore di altro cane. Come incidente operatorio si ebbe a deplorare la rottura della arteria radiale: essa fu all'acciata.

Però dopo 48 ore alla medicatura si notò la colliquazione e la necrosi del muscolo trapiantato.

Esperimento XVI. — Cane di media taglia. Operato il giorno 12 maggio.

Preparato l'animale secondo il solito, gli fu estirpato un tratto dello estensore comune delle dita per la lunghezza di tre centimetri, e con esso furono recisi tutti i muscoli della loggia anteriore dell'antibraccio. Tra i capi recisi dell'estensore vi fu trapiantato l'estensore comune delle dita di un altro cane.

Come facilmente si comprende si ebbe vasta emorragia per cui si dovettero allacciare i vasi più importanti.

Al gemizio poi di sangue si riparò con la sutura e con la fasciatura compressiva all'avambraccio e al braccio.

Dopo 48 ore si notava un'abbondante raccolta liquida sottocutanea.

Aperta la ferita si ebbe abbondante esito di liquido ematico, torbido e la caduta dell'intero pezzo trapiantato in via di necrosi colliquativa.

Esperimento XVII. — Cane nero di media taglia. Operato il 15 maggio.

Si operò sui muscoli della coda.

Preparata la parte con le solite regole con una incisione alla linea mediana diretta dalle prime vertebre lombari alle prime caudali, si aprì la loggia muscolare sacrale dei due lati. Recisi ed asportati tutti i muscoli della coda fu trapiantato tra i due monconi dell'estensore lungo della coda al lato destro un tratto di 4 centimetri dell'estensore lungo della coda di un altro cane.

Fatta la più scrupolosa emostasi si suturò l'aponevrosi e la cute, e si fasciò.

Dopo dieci giorni l'animale volontariamente estendeva la coda dal lato dell'innesto: ed alla corrente elettrica mentre tutti gli altri movimenti dal lato opposto al trapianto e l'abduzione dal lato omonimo erano aboliti, si otteneva solo l'estensione della coda.

Dopo 15 giorni alla dissezione si trovò che il muscolo trapiantato pareva completamente attecchito, ma era di colorito più pallido del normale.

La coda collo stimolo elettrico applicato su qualunque punto del muscolo s'innalzava abbastanza dal lato del trapianto.

Esperimento XVIII. — Cane nero di media taglia. Operato il 20 maggio.

Preparato l'animale con tutte le regole seguìte nei precedenti esperimenti, fu operato all'antibraccio tentando ancora l'innesto di un solo muscolo e recidendo tutti i vicini.

Così dopo aver resecato tutti i muscoli della loggia posteriore dell'antibraccio, si è innestato l'estensore comune delle dita di altro cane tra i monconi dell'estensore comune delle dita del cane operato. Come incidente operatorio si dovette legare l'arteria radiale recisa casualmente all'operazione.

Dopo quattro giorni si ebbe completa colliquazione del pezzo.

Esperimento XIX. — Cane di grossa taglia, di età avanzata. Operato il 1° giugno.

Preparato l'animale secondo il solito fu operato alla coda.

Fu incisa la cute nella linea mediana per la lunghezza di sei centimetri, e, giunti sulla loggia muscolare, furono resecati tutti i muscoli della coda. Fu innestato il muscolo estensore comune delle dita, tolto da un altro cane, sui capi recisi dell'estensore lungo della coda di destra. Dopo quattro giorni, alla medicatura si notò una raccolta di liquido al disotto della cute cicatrizzata. Fu fatta una fasciatura leggermente compressiva, e al settimo giorno il liquido si era riassorbito. Il cane intanto mostrava una debole estensione della coda dalla parte del trapianto. Dopo 15 giorni fatta la preparazione si trovò al luogo del pezzo trapiantato una listerella di connettivo che riuniva i monconi.

Esperimento XX. — Cane di media taglia. Operato il 15 giugno.

Preparato come il precedente, fu come questo operato alla coda: cioè gli furono resecati abbondantemente tutti i muscoli della coda, e tra i monconi dell'estensore lungo di destra, fu innestato un muscolo estensore delle dita tolto da un altro animale.

Fu fatta completa emostasi. La ferita guarì per prima intenzione. Già dopo otto giorni si notava la volontaria estensione della coda dal lato del trapianto; ed alla corrente elettrica, si aveva l'estensione dal lato dell'innesto.

Dopo 20 giorni alla sezione si trovò che il muscolo trapiantato pareva attecchito del tutto. Il muscolo aveva la sua disposizione fascicolare sebbene di volume un po' diminuito e di colore più pallido del normale.

Alla corrente elettrica lieve, colle sottili punte del reoforo della slitta di Dubois-Reymond, si notavano contrazioni localizzate, e, a correnti più forti, contrazioni dell'intero muscolo che estendeva tutte le quattro dita, in qualunque sezione del muscolo veniva applicato lo stimolo elettrico.

***

Dalla esposizione dei nostri esperimenti sono a trarre parecchie considerazioni. E' certamente norma essenziale che le più scrupolose regole dell'antisepsi, e meglio ancora dell'asepsi, debbano guidare costantemente il chirurgo in ogni qualsiasi intervento; ma questo assioma ognuno comprende come debba essere spinto ad un grado estremo, e come sia giustificata qualunque esagerazione quando si tratti di trapianti in genere, e muscolari in ispecie. E ciò si comprende di leggieri pensando come molte condizioni sfavorevoli esistano alla riuscita nei trapianti muscolari: delicatezza estrema del tessuto trapiantato, rapida perdita della sua vitalità per insulti meccanici, mancata innervazione e irrorazione sanguigna.

Ora se in questo terreno così adatto non si procura di far capitare il minor numero possibile di germi (poichè in qualsiasi ferita eseguita pure con tutte le regole non si può mai evitare la presenza di germi), si capisce di leggieri come l'attecchimento dei microrganismi sia straordinariamente agevolato dalle condizioni locali anzidette.

I nostri esperimenti d'altra parte limitati strettamente alla questione del trapianto libero, diedero un numero tale di risultati positivi di fronte a quelli di Gluck, di Salvia, di Capurro che potrebbe dirsi definitivamente probativo il responso sperimentale.

Difatti Salvia in un solo esperimento ebbe un risultato favorevole di atchimento del pezzo trapiantato, e potè vedere, oltre la ripristinata funzione, anche macroscopicamente e microscopicamente la continuità del tessuto muscolare. Tutti gli altri esperimenti da lui eseguiti andarono a male o non ebbero l'esito felice dell'altro. Anche limitati furono gli esperimenti del Gluck. Quelli del Rydigyer, essendo stato il trapianto fatto a lembi peduncolati non hanno a che vedere coi nostri, che sono a lembi liberi; inoltre poi le condizioni della tecnica si allontanano dalla tecnica da noi seguìta.

Gli esperimenti del Capurro, numerosi e vari sui trapianti liberi, ebbero sempre risultati negativi, tanto che egli ebbe a concludere così nel suo importante lavoro « *L'innesto libero di lembi di muscoli striati sia su animali della stessa specie sia su animali di specie diversa dà costantemente risultati negativi, qualunque sia la modalità del trapianto. In esso la distruzione del tessuto muscolare avviene rapidamente nel maggior numero dei casi per un processo di necrosi ischemica che si può ritenere rappresentato ora da necrosi da colliquazione ora da caseificazione* (!) *del lembo* ».

Su 20 esperimenti da noi praticati ne abbiamo avuti solamente nove negativi nel senso che si ebbe la colliquazione del pezzo trapiantato, gli altri 11 furono di risultato positivo *quoad functionem*.

Gli esiti negativi da noi avuti, a parte uno in cui intervenne la suppurazione, riguardano la più gran parte i trapianti del bicipite brachiale, che nel cane è un muscolo robustissimo, con circolazione ed innervazione a sè: quasi un muscolo autonomo, ci si passi la frase.

In esso l'arteria entra quasi nella parte mediana del ventre muscolare e nel più dei casi ci è stato impossibile o assai stentato il conservarla integra, di tal che la legatura di essa, resa spesso necessaria, creava già una vera condizione sfavorevole alla vitalità dei monconi rimasti. Ed è facile immaginare a priori come il pezzo trapiantato, non potendo più essere nutrito dal sangue che avrebbe dovuto giungergli attraverso i monconi recisi, e non avendo altra via di irrorazione, dovette perciò cadere in necrosi.

Inoltre nei casi in cui l'arteria del bicipite si era potuta conservare integra, almeno in alcuni suoi rami, l'addossamento del pezzo trapiantato, i punti di sutura occorrenti per fissarlo, creavano egualmente una condizione di difficoltato circolo al sangue dell'arteria, che da sola nutrisce tutto il ventre muscolare del bicipite, da aversi dapprima anemia e poi necrosi ischemica del pezzo.

E che questa sia l'interpretazione esatta da darsi agli esiti negativi sul bicipite, lo prova il risultato differente degli altri esperimenti, dove le condizioni di circolazione erano diverse e più ricche. Nasce da ciò come corollario la necessità di conoscere i vasi e la topografia di essi nei muscoli prima di accingersi a qualunque trapianto sui medesimi.

Piccoli dettagli, ma non del tutto privi d'interesse, ci pare che siano l'incisione obliqua, a becco di clarinetto, o meglio ancora a *scalino*, dove la ricchezza del tessuto muscolare lo permetta, perchè con ciò viene ad accrescersi la superficie di contatto dei pezzi.

Egualmente è di grande momento, specialmente in questi trapianti, come del resto in ogni operazione chirurgica, la completa emostasi.

Ma la domanda che sorge a tutta prima e che certamente è di grande importanza scientifica se non clinica, per la spiegazione e la dimostrazione del fatto è quella di sapere se un attecchimento vero e proprio del tessuto muscolare trapiantato abbia luogo in realtà, e se il pezzo continui a vivere normalmente.

E diciamo importanza scientifica e non clinica, perchè se dovessimo giudicare dal *lato clinico* non avremmo bisogno di molti argomenti dopo i nostri esperimenti per dimostrarla.

Il rapido ristabilirsi ed il perfetto mantenersi della funzione dei singoli muscoli, come il ripristino e la permanenza della contrazione allo stimolo elettrico applicato su qualunque punto del muscolo, e anche la contrazione muscolare spontanea spesso constatata, costituiscono la prova *clinica* più sicura del completo raggiungimento dello scopo, e del ristabilirsi della funzionalità, senza poi

citare i beneficî della conservazione della forma estetica del muscolo e della sua lunghezza.

Dal lato *scentifico* però ciò non basta certamente per potere affermare che il pezzo trapiantato continui a vivere come tessuto muscolare e si continui ininterrottamente col tessuto muscolare dei monconi periferici e che soltanto la coesione avvenga per semplice sottile tessuto di cicatrice, come macroscopicamente appare, ma occorre una dimostrazione più rigosora fatta con altri criterî e con altri mezzi ed anche conservando per lungo tempo gli animali in vita, dopo operati, per vedere se e fino a qual punto il tessuto muscolare contribuisca a riparare le lesioni.

Ma questo delicato argomento formerà l'oggetto di un altro lavoro, che uno di noi (Caminiti) si è assunto per sè.

In ogni modo come conclusione a questa parte noi vogliamo sin da ora riferire i risultati delle ricerche fatte in questo senso.

Questi risultati dimostrano che una rigenerazione completa del tessuto muscolare striato non avviene mai, e non ha gran valore per la riparazione delle lesioni del muscolo reciso o leso dal trauma.

La perdita traumatica di sostanza muscolare e le ferite del muscolo sono sempre riparate da connettivo.

BIBLIOGRAFIA.

GLUCK. *Muskel und Sehnenplastik.* Arch. f. Klin. Chir., Bd. 26.

ID. Berl. Klin. Woch., 1884.

ID. Berl. Klin. Woch., 1890.

ID. Berl. Klin. Woch., 1892.

HELFERICH. Arch. f. Klin. Chir., Bd. 28.

SALVIA. *Sul trapiantamento dei muscoli.* Gazzetta degli Ospedali. Marzo, 1885.

RYDIGYER. *Experimentelle Ueberpflanzung.* Deut. Zeits. f. Chirg., Bd., 47.

CAPURRO. *Ueber den Wert der Plastick mittelst quergestreiften Muskelgewebes.* Arch. f. Klin. Chirg., Bd. 61, Hf. I.

CAPURRO. *Sul valore della plastica a tessuto muscolare striato.* Il Morgagni. Anno XLIII, febbraio, 1901.

HILDEBRANDT. *Ueber eine neue Methode der Muskeltransplantation.* Arch. f. Klin. Chirg., Bd. 78.

IV.

LABORATORIO DI PATOLOGIA SPECIALE CHIRURGICA DI ROMA.
Direttore Prof. R. ALESSANDRI

Effetti dell'ablazione delle tuniche muscolari dell'intestino tenue nel cane

per il Dott. VINCENZO NICOLETTI, aiuto
ed aiuto Chirurgo degli Ospedali Riuniti di Roma.

PARTE III.

Nell'introduzione misi già in rilievo la necessità provata di formarmi un concetto personale, in base a fatti sperimentali, di una possibile migrazione di germi (abitatori comuni dell'intestino od accidentali) dalla mucosa verso la periferia del tubo digerente, dopo che questo fosse stato assottigliato centripetamente.

Sfogliando la letteratura relativa all'importantissima questione della « permeabilità della parete intestinale ai batterî », quesito molto studiato, ma ancora non risolto completamente, e ch'io non mi proponevo di trattare se non per quello, che direttamente riferivasi al mio studio sperimentale, trovai che nessuno, a mia conoscenza, almeno, aveva saggiata la così detta « osmosi bacillare » dell'intestino tenue dopo l'ablazione delle tuniche eseguita, come io più innanzi ho descritto.

Ricordai già nella prima parte del lavoro i « tentativi » (come l'autore stesso li definisce) di distruzione della semplice tunica muscolare fatti previa ablazione della sierosa, eseguiti dal Rindone (5), su 3 cani con esito costantemente letale.

L'istesso autore, nella pregevole monografia citata, afferma di aver eseguito anche (e con esito soddisfacente in 6 casi) la disorganizzazione delle tuniche muscolari mercè un ago simile a quello da cataratta, introdotto al disotto della sierosa.

Come si vede, però, nè nel primo nè nel secondo dei modi il Rindone potè fermare con precisione (come potei fare io) l'azione demolitrice, condotta allo scopo di assottigliare artificialmente la parete intestinale, per saggiarne la permeabilità ai batterî. Si spiegano, quindi, benissimo i costanti insuccessi, per la seguìta perforazione intestinale, riscontrati nei tre cani operati nel primo modo e che certamente avevano riportato lesioni di continuo in uno o più punti della *muscularis mucosae*.

Dopo aver ricordato i tentativi fatti dal Rindone allo scopo di assottigliare meccanicamente la parete intestinale per saggiarne quindi la permeabilità ai batterî, non mi attardo ad enumerare tutti gli altri artifizi che sono stati escogitati dai numerosi autori occupatisi dello stesso argomento. E tanto più mi astengo dal riferire qui partitamente i varii modi usati dagli altri nella sperimentazione, in quanto che nessuno, studiando l'*osmosi batterica* dell'intestino ha tentato, con *soli mezzi meccanici*, così come fece il Rindone, d'indebolire la parete del tubo digerente.

Dissi in principio di questo lavoro quali mezzi siano stati usati per creare condizioni patologiche, le quali, poi, non si avverano quasi mai nell'uomo, alla parete intestinale.

Citai come esempio la tecnica usata dal Binaghi (iniezione nel cavo peritoneale di soluzioni di nitrato d'argento, di fenolo, di tintura di iodio) per rilevare la nessuna garanzia offerta dai mezzi chimici nella limitazione della propria azione ad un determinato spessore della parete intestinale ed alle numerose cause di errore, alle quali si va incontro, quando non si sa quante azioni concomitanti e di che natura si ricolleghino all'azione principale del mezzo impiegato, per istituire l'esperimento.

Però, non essendo mio compito fare qui la critica di quei lavori, che furono condotti per l'accertamento della osmosi batterica dell'intestino in condizioni sperimentali ben diverse da quelle da me prodotte, mi limito a rimandare il lettore alla già citata monografia del Rindone ed a quella completissima dello Smiraglia. (6)

Se volli completare colla serie delle 20 esperienze, che ora verrò ad esporre, lo studio del tema prefissomi, fu soltanto, oltre che per mia personale istruzione, per rispondere, in base a dati sperimentali, all'obbiezione, che si sarebbe potuta fare alle conclusioni formulate in fine della prima parte di questo lavoro.

Mi si sarebbe potuto, cioè, obbiettare che: pur ammettendo dimostrata dai risultati sperimentali da me ottenuti la resistenza meccanica grandissima della parete intestinale assottigliata nei limiti, che ho designati, ciò non escludeva il pericolo grave di una possibile migrazione dei germi contenuti nel lume intestinale verso il cavo peritoneale.

Nè i risultati clinici sperimentali sarebbero bastati, e giustamente, a convincere i miei oppositori presunti, poichè questi avrebbero subito messa in campo la profonda diversità di resistenza alla infezione fra il peritoneo degli animali da esperimento (in ispecie del cane) e quello dell'uomo. Non voglio qui fare osservare, che, oltre agli esempi numerosi d'innocuità dell'intervento da me praticato sull'intestino del cane, ebbi eguali risultati clinici sperimentali anche sulle cavie (certamente non refrattarie alle infezioni peritoneali) e sui conigli, che adoperai per gli esperimenti anche della terza serie.

Giustamente oggi non dobbiamo tener conto che dei fatti matematicamente accertati (sebbene molteplici cause di errore attentino alla severità matematica dello esperimento) e quindi le deduzioni basate soltanto sui risultati clinici sperimentali perdono molto del loro reale valore, specie agli occhi dei batteriologi, i quali trovano subito il modo di spiegare il valore esclusivamente apparente, e perciò assai relativo, di un dato di fatto clinico-sperimentale.

A chiarire il quesito della permeabilità ai germi di una parete intestinale meccanicamente assottigliata nei limiti da me precisati più innanzi, istituii una serie di 20 esperienze sui conigli colle modalità che qui espongo brevemente.

Gli animali venivano lasciati digiuni durante le 24 ore, che precedevano la esperienza.

Quindi a mezzo di un sottile catetere elastico adoperato come sonda gastrica, s'introduceva loro nello stomaco 10 cmc. di una cultura in brodo di *bacillo piocianico*, che già aveva prodotto il caratteristico pigmento.

In qualche caso alla cultura di *bacillo piocianico* fu pure associata una certa quantità di cultura in brodo di *prodigiosus*. Ad evitare il pericolo d'inquinamento delle mani proprie la detta introduzione dei germi si faceva praticare da persona, che poi non avrebbe preso parte all'atto operativo, ovvero la praticavo io stesso, infilando i guanti caoutchouc. Quindi, immediatamente dopo od a distanza più o meno grande di tempo (mai più di sei ore) si procedeva, con tutte le cautele della asepsi, alla laparotomia mediana sottombellicale ed attraverso un piccolo occhiello del peritoneo si estraeva un'ansa del tenue e si privava delle tuniche: sierosa e muscolari a fibre longitudinali, nonchè della muscolare a fibre circolari per un tratto variante dai 6 ai 12 centimetri.

Non ci siamo attenuti alle decorticazioni molto estese, per non prolungare eccessivamente l'atto operativo, tanto più che la sottigliezza della parete intestinale del coniglio rendeva molto difficile la manovra, così che più di una volta ci occorse di lacerare a tutto spessore l'intestino. Abbiamo creduto utile menzionare, fra le esperienze anche quelle in cui tale lacerazione si verificò, perchè esse appunto servono di controllo ai risultati delle altre, nelle quali si praticò la decorticazione con tecnica rigorosa. Oltre agli animali che vennero poi operati, come ora è stato detto, scegliemmo altri conigli di controllo i quali ricevevano, come i primi, la somministrazione, per via gastrica, delle culture di germi cromogeni e venivano poi lasciati intatti.

Ai conigli, cui era stata praticata la decorticazione dell'ansa del tenue, si riponeva questa nella cavità addominale e si suturava accuratamente la parete a strati, ricoprendo poi la ferita laparatomica con una striscia di garza fissata con collodion.

A distanza di tempo variabile da un minino di 12 ore ad un massimo di 48 i conigli venivano uccisi col cloroformio ed intanto che l'anestesia non aveva prodotto ancora la morte, circondandoci di tutte le cautele del caso, praticavamo un piccolo occhiello nel peritoneo.

Attraverso tale occhiello s'introduceva l'ansa di platino sterile e s'innestavano due tubi di brodo e due di agar collo scarso liquido che sempre trovasi nella cavità peritoneale. Quindi si apriva largamente l'addome, si osservava il peritoneo, le anse intestinali e sopratutto lo stato di quella decorticata, che veniva sistematicamente asportata e fissata subito in alcool ordinario e quindi col contenuto dell'intestino si praticava un innesto in brodo ed un altro in agar. Esaminati tutti gli organi contenuti nella cavità addominale si procedeva all'apertura della cavità toracica e subito al prelevamento del sangue dell'orecchietta destra per eseguire gl'innesti in brodo ed in agar e si completava l'autossia coll'esame dei visceri toracici. Le provette innestate nella maniera anzidetta venivano lasciate nel termostato a 37° durante otto giorni ed esaminate quotidianamente. Dell'ansa intestinale decorticata fissata in alcool ed inclusa in paraffina venivano praticate numerose sezioni al microtomo e queste poi erano colorate colla tionina fenica di Nicolle per l'esame batterioscopico.

Riassumo i risultati delle singole esperienze nella tabella che segue:

Numero d'ordine	Peso Gr.	Intervallo di tempo fra la somministrazione dei germi e l'operazione Ore	Estensione della decorticazione Cm.	Intervallo di tempo fra l'operazione e l'esame batterioscopico Ore	OSSERVAZIONI SPECIALI	Risultati batterioscopici: Contenuto peritoneale	Contenuto intestinale	Sangue	Batteri nello spessore della parete intestinale	Osservazioni riguardanti i risultati
1	450	0. 30′	10	16	La sonda aveva infilato la trachea e lacerato il polmone sinistro e la cultura era stata introdotta nella cavità pleurica sinistra	+ pioc. prodig. coli	+ pioc. prodig coli	Non pratic.	—	Gli animali di controllo usati per queste due prime esperienze dànno risultati negativi.
2	480	0. 30′	10	72	Decorso post operatorio normale . . .	—	+ pioc. prodig. sarcine	Non pratic.	—	
3	520	0. 30′	10	48	Id. . . .	+ pioc.	+ pioc. prodig. coli	Non pratic.	—	Dei quattro tubi innestati col liquido peritoneale uno solo dà colonie di piogeni.
4	500	0. 30′	10	48	Id. . . .	+ pioc. coli	+ pioc. coli	Non pratic.	+	
5	850	6. —	3	48	Nell'iniziare la decorticazione l'intestino si lacera a tutto spessore. Si rinunzia, perciò, a proseguire la decorticazione e si sutura la lesione con doppio strato di punti alla Lembert	+ coli	+ pioc. coli	—	—	In tre dei quattro tubi innestati collo scarso liquido peritoneale si ha sviluppo di colonie di coli allo stato di purezza.
6	800	6. —	10	48	Operato contemporaneamente al precedente, si riesce ad asportare la sierosa e la tunica muscolare a fibre longitudinali senza intaccare i sottostanti strati.	—	+ pioc. coli sarcine	—	—	

(zy)

Numero d'ordine	Peso Gr.	Intervallo di tempo fra la somministrazione dei germi e l'operazione Ore	Estensione della decorticazione Cm.	Intervallo di tempo fra l'operazione e l'esame batterioscopico Ore	OSSERVAZIONI SPECIALI	Risultati batterioscopici: Contenuto peritoneale	Contenuto intestinale	Sangue	Batteri nello spessore della parete intestinale	Osservazioni riguardanti i risultati
7	840	6. —	6	24	Oltre la tunica muscolare a fibre longitudinali si asporta in gran parte quella a fibre circolari	—	+ pioc. coli	—	—	
8	900	6. —	..	24	Tale animale si lascia senza operato come controllo del precedente	—	+ pioc. coli	—	—	
9	730	5. —	10	48	Decorso post operatorio normale . . .	—	+ pioc. coli	—	—	
10	700	5. —	10	20	L'animale muore spontaneamente nella notte seguente all'operazione. L'autopsia fa rilevare cospicuo emoperitoneo	—	+ pioc. coli	—	—	
11	700	6. —	2	16	Durante l'atto operativo si perfora la parete intestinale e si affonda la lesione con un doppio strato di suture alla Lembert, rinunciando alla decorticazione ulteriore. Nella notte seguente all'atto operativo l'animale muore	—	+ pioc. coli sarcine	—	—	L'autossia dimostra la morte essere dovuta ad un rilevante emoperitoneo per lacerazione di un vaso mesenteriale.
12	700	6. —	3	20	Anche in questo animale si lacera la parete intestinale e la si sutura a strati. Muore nella mattinata seguente all'atto operativo: l'autossia dimostra esser la morte dovuta ad occlusione intestinale per inginocchiamento dell'ansa suturata	—	+ pioc. coli	—	—	Notevole la sterilità del contenuto peritoneale malgrado l'occlusione.
13	720	0. 30′	8	48	Decorso post operatorio normale . . .	—	+ pioc. coli	+ pioc.	—	

Numero d'ordine	Peso Gr.	Intervallo di tempo fra la somministrazione dei germi e l'operazione Ore	Estensione della decorticazione Cm.	Intervallo di tempo fra l'operazione e l'esame batterioscopico Ore	OSSERVAZIONI SPECIALI	Risultati batterioscopici: Contenuto peritoneale	Contenuto intestinale	Sangue	Batteri nello spessore della parete intestinale	Osservazioni riguardanti i risultati
14	750	0. 30′	8	24	Durante l'atto operativo si perfora la parete intestinale. Si sutura alla Lembert la lacerazione e si procede alla decorticazione di un'altra ansa intestinale. Dentro la notte seguente all'atto operativo l'animale muore. L'autossia dimostra come la sutura intestinale, troppo vicina all'ansa decorticata avesse ceduto ed il contenuto intestinale si fosse liberamente versato nel peritoneo determinando la morte per peritonite iperacuta	+ pioc. coli	+ pioc. coli	—	+ batteri vari	
15	600	..	..	24	Tale coniglio viene alimentato con cmc. 10 di cultura in brodo di piocianeo ed a distanza di 24 ore se ne preleva il sangue per farne l'esame batterioscopico	..	..	—	..	
16	650	1. —	5	16	L'animale muore durante la notte seguente all'atto operativo. L'autossia fa rilevare una cospicua raccolta di sangue nel peritoneo proveniente dalla lacerazione del tanto fragile mesenterio	—	+ pioc. coli	—	—	
17	630	1. —	5	48	Decorso post operatorio normale . . .	—	+ pioc. coli	—	—	Uno dei tubi innestati col sangue diede luogo allo sviluppo di una sarcina e di uno stafilococco aureo evidentemente da interpetrarsi come inquinamenti accidentali.
18	900	1. —	5	24	Id. . . .	—	+ pioc. coli	—	—	
19	850	1. —	5	24	Id. . . .	—	+ pioc. coli	—	—	
20	1000	1. —	5	24	Idi . . .	—	+ pioc. coli	—	—	

Numero d'ordine	Peso Gr.	Intervallo di tempo fra la somministrazione dei germi e l'operazione Ore	Estensione della decorticazione Cm.	Intervallo di tempo fra l'operazione e l'esame batterioscopico Ore	OSSERVAZIONI SPECIALI	Risultati batterioscopici: Contenuto peritoneale	Contenuto intestinale	Sangue	Batteri nello spessore della parete intestinale	Osservazioni riguardanti i risultati
7	840	6. —	6	24	Oltre la tunica muscolare a fibre longitudinali si asporta in gran parte quella a fibre circolari	—	+ pioc. coli	—	—	
8	900	6. —	..	24	Tale animale si lascia senza operato come controllo del precedente	—	+ pioc. coli	—	—	
9	730	5. —	10	48	Decorso post operatorio normale . . .	—	+ pioc. coli	—	—	
10	700	5. —	10	20	L'animale muore spontaneamente nella notte seguente all'operazione. L'autopsia fa rilevare cospicuo emoperitoneo	—	+ pioc. coli	—	—	
11	700	6.	2	16	Durante l'atto operativo si perfora la parete intestinale e si affonda la lesione con un doppio strato di suture alla Lembert, rinunciando alla decorticazione ulteriore. Nella notte seguente all'atto operativo l'animale muore	—	+ pioc. coli sarcine	—	—	L'autossia dimostra la morte essere dovuta ad un rilevante emoperitoneo per lacerazione di un vaso mesenteriale.
12	700	6. —	3	20	Anche in questo animale si lacera la parete intestinale e la si sutura a strati. Muore nella mattinata seguente all'atto operativo: l'autossia dimostra esser la morte dovuta ad occlusione intestinale per inginocchiamento dell'ansa suturata	—	+ pioc. coli	—	—	Notevole la sterilità del contenuto peritoneale malgrado l'occlusione.
13	720	0. 30'	8	48	Decorso post operatorio normale . . .	—	+ pioc. coli	+ pioc.	—	

Numero d'ordine	Peso Gr.	Intervallo di tempo fra la somministrazione dei germi e l'operazione Ore	Estensione della decorticazione Cm.	Intervallo di tempo fra l'operazione e l'esame batterioscopico Ore	OSSERVAZIONI SPECIALI	Risultati batterioscopici: Contenuto peritoneale	Contenuto intestinale	Sangue	Batteri nello spessore della parete intestinale	Osservazioni riguardanti i risultati
14	750	0. 30′	8	24	Durante l'atto operativo si perfora la parete intestinale. Si sutura alla Lembert la lacerazione e si procede alla decorticazione di un'altra ansa intestinale. Dentro la notte seguente all'atto operativo l'animale muore. L'autossia dimostra come la sutura intestinale, troppo vicina all'ansa decorticata avesse ceduto ed il contenuto intestinale si fosse liberamente versato nel peritoneo determinando la morte per peritonite iperacuta	+ pioc. coli	+ pioc. coli	—	+ batteri vari	
15	600	..	..	24	Tale coniglio viene alimentato con cmc. 10 di cultura in brodo di piocianeo ed a distanza di 24 ore se ne preleva il sangue per farne l'esame batterioscopico	..	..	—	..	
16	650	1. —	5	16	L'animale muore durante la notte seguente all'atto operativo. L'autossia fa rilevare una cospicua raccolta di sangue nel peritoneo proveniente dalla lacerazione del tanto fragile mesenterio	—	+ pioc. coli	—	—	
17	630	1. —	5	48	Decorso post operatorio normale . . .	—	+ pioc. coli	—	—	Uno dei tubi innestati col sangue diede luogo allo sviluppo di una sarcina e di uno stafilococco aureo evidentemente da interpetrarsi come inquinamenti accidentali.
18	900	1. —	5	24	Id. . . .	—	+ pioc. coli	—	—	
19	850	1. —	5	24	Id. . . .	—	+ pioc. coli	—	—	
20	1000	1. —	5	24	Idi . . .	—	+ pioc. coli	—	—	

4° In cinque casi sulle diciannove ricerche batteriologiche del contenuto della cavità peritoneale si ebbe un reperto positivo.

I detti risultati positivi si riferiscono alle esperienze 1ª, 3ª, 4ª, 5ª e 14ª.

Per quello che riguarda le esperienze 1ª, 5ª e 14ª un semplice sguardo alle annotazioni relative a ciascuna di esse metterà subito in evidenza come negli animali, cui gli esperimenti si riferiscono, non sia a parlare di germi penetrati nella cavità peritoneale attraverso il tratto decorticato. Infatti, l'animale dell'esperimento 1° ebbe perforato il polmone sinistro dalla sonda e quindi i batterî, iniettati direttamente nella cavità pleurica, trovarono facile la via attraverso i ricchi plessi linfatici che uniscono la sierosa pleurica alla peritoneale.

Nel coniglio formante soggetto dell'esperienza 5ª, l'accidentale lacerazione dell'intestino nel corso dell'atto operativo toglie ogni valore al reperto positivo dell'esame batteriologico del contenuto peritoneale, che diede luogo nei tubi innestati allo sviluppo di colonie di *b. coli* allo stato di purezza. Si noti, di passaggio, come anche quest'animale era vissuto 48 ore senza mostrare fenomeni degni di nota e come, per di più, l'autossia non abbia fatto rilevare traccia di reazione peritoneale.

Fuori di discussione è il reperto positivo dell'esperienza 14ª legato alla presenza di una perforazione intestinale in atto.

I due soli reperti positivi, che potrebbero aver valore, per dimostrare la possibilità del passaggio di germi, ospiti abituali od accidentali dell'intestino, attraverso la parete di questo, meccanicamente assottigliata in senso centripeto, sarebbero, dunque, in ultima analisi, quelli che si riferiscono alle esperienze 3ª e 4ª.

Lungi dal voler turbare la serenità del giudizio, che può basarsi esclusivamente sui fatti bene accertati, tanto più che nessun preconcetto mi spingeva nel momento in cui iniziai gli esperimenti relativi a questa ultima parte del lavoro, debbo qui dichiarare che i due reperti batteriologici positivi, dei quali ora ho tenuto parola fecero sorgere tali gravi dubbi nella mia mente, che stimai doveroso ripetere ben altre sedici volte l'esperimento, aumentando le cautele delle quali mi circondavo.

E come può rilevarsi dalla tabella relativa agli esperimenti, dal 5° esperimento in poi fino al 12°, feci passare sei ore circa dall'introduzione per via gastrica della cultura di piocianeo al momento dell'atto operativo. Inoltre, nel praticare l'introduzione dei germi, usai sempre i guanti di caoutchouc, che volta per volta facevo bollire. I risultati batterioscopici riguardo alla presenza del piocianeo nella scarsa sierosità peritoneale, prelevata colle cautele esposte più sopra all'autossia degli animali furono costantemente negativi.

Sospettando, poi, che il lasso di tempo di sei ore, fra il momento dell'introduzione dei germi e l'atto operativo, fosse eccessivo lo ridussi a circa un'ora nelle ultime otto esperienze, adoperando, però, senza eccezione i guanti di caoutchoucAnche i risultati di queste ultime otto ricerche batterioscopiche, se se ne eccettui il caso dell'esperimento 14°, nel quale si produsse una perforazione intestinale, furono tutti negativi.

Così che di fronte a' due soli risultati positivi ottenuti all'infuori di qualsiasi incidente operatorio, che turbasse, apparentemente almeno, la regolarità dell'esperimento, stanno quattordici risultati negativi. Fra questi è sopratutto degno di nota

quello relativo all'esperienza 12ª (vedi tabella) in quanto che l'animale era soccombuto ad un'occlusione intestinale, prodottasi col meccanismo dell'inginocchiamento.

Non esito, quindi, in base ai fatti osservati diligentemente ad ascrivere ad inquinamento accidentale da parte delle mie mani nel praticare l'atto operativo immediatamente dopo aver somministrato la cultura di germi, la presenza di questi nella sierosità peritoneale del coniglio n. 3 ed a possibile, anche minima, lacerazione della mucosa il passaggio di germi attraverso la parete intestinale, confermato dall'esame isto-batterioscopico nel caso dell'esperimento 4°.

Le conclusioni di questa terza parte del lavoro si lasciano così formulare:

« *L'assottigliamento centripeto della parete intestinale, a patto che la* muscolaris mucosae *e la mucosa restino integre, non è condizione sufficiente al passaggio dei germi contenuti nel lume dell'intestino verso la cavità peritoneale* ».

Le conclusioni alle quali mi ha condotto l'osservazione dei risultati degli esperimenti da me istituiti collimano esattamente con quelle, alle quali, in base ad esperienze personali rigorosamente condotte, è venuto lo Smiraglia Scognamiglio di Napoli (vedasi l'annotazione bibliografica 6). Questi in un lavoro accuratissimo e completo sulla permeabilità dell'intestino ai batterî, lavoro al quale rimando il lettore, a pagina 162, così formula le sue conclusioni generali:

« La parete intestinale sana non si lascia attraversare dai batterî: perchè questi passino in essa o attraverso di essa è necessaria una *soluzione di continuo* della medesima ».

Ho sottolineato le parole « soluzione di continuo » per richiamare l'attenzione sul vero significato, che lo Smiraglia intende dare all'aggettivo « sana » riguardante la parete intestinale. Infatti è mia convinzione, come lo fu di Pasteur, Toussaint, Flügge ed altri, che a mucosa integra i germi non passino assolutamente dal lume intestinale nello spessore della parete.

I miei esperimenti provano poi perfettamente il contrario di quanto sostennero Del Conte e Buchbinder circa all'importanza della protezione della muscolare e Binaghi ed altri rispetto all'importanza vitale della conservazione della sierosa.

Conclusioni generali.

Riassumendo in poche parole le convinzioni acquistate in base ai risultati sperimentali, debbo così esprimermi:

1° Si può assottigliare la parete dell'intestino tenue dall'esterno verso l'interno e per lunghissimi tratti, a patto di non oltrepassare in profondità la *muscularis mucosae* e di lasciare intatta l'inserzione mesenteriale, senza dover temere la perforazione dell'intestino nel tratto assottigliato.

2° La guarigione della perdita di sostanza sperimentalmente provocata avviene col processo ordinario di riparazione delle ferite, che si colmano per granulazioni ed in un tempo che varia fra gli otto e i dieci giorni.

3° L'assottigliamento sperimentale della parete dell'intestino, praticato nel modo e nei limiti precisati al n. 1, non è condizione sufficiente alla migrazione dei germi

dal lume dell'intestino verso la cavità peritoneale, sempre che l'integrità dello strato mucoso sia completa.

Tali conclusioni si adattano agli animali sui quali, come ho specificatamente esposto, ho praticato i miei esperimenti.

Se e quanto possano trovare applicazione nella patologia umana, più che uno sterile e temerario ragionamento, potranno forse dircelo i casi fortuiti, dei quali molti saranno probabilmente passati inosservati, come lo sarebbe passato quello che ispirò queste ricerche.

Nell'esprimere la mia gratitudine al prof. Alessandri per i consigli di cui mi è stato largo, sento il dovere di ringraziare altresì i chiari colleghi Crainz e Dominici, che successivamente hanno voluto gentilmente prestarmi la loro assistenza nel praticare le esperienze.

BIBLIOGRAFIA.

1. Kreidl. *Gesellschaft der Aerzte in Wien.* Seduta del 5 febbraio 1904, Wien. Med. Wochenschrift., Anno 1904, pag. 315-316.
2. Kreidl. *Ibid.* Seduta dell'11 marzo 1904, W. Med. Woch., anno 1904, pag. 595.
3. Müller. *Ueber Folgeerscheinungen nach Entfernung von Muskulatur des Verdauungstraktus.* Berichte der 78. Versammlung deutscher Naturforscher und Aerzte in Stuttgart. Citato nella Wiener Mediz. Wochenschrift, anno 1906, pag. 2254.
4. Binaghi. *Sull'azione protettiva del peritoneo nelle infezioni di origine intestinale.* Riforma medica, 1899, vol. 4.
5. Rindone Santi. *Sulla permeabilità della parete intestinale ai batterî.* Riforma medica, anno XXI, n. 18.
6. Nino Smiraglia Scognamiglio. *Sulla permeabilità dell'intestino ai batterî.* Napoli, tipografia Lubrano, 1906.

Diritti di proprietà riservati. — *L'Amministrazione avverte che procederà contro quei giornali che riporteranno lavori pubblicati nel* **POLICLINICO** *o che pubblicheranno sunti di essi senza citarne la fonte.*

Tip Nazionale di G. Bertero e C. L. Pozzi, resp.

(48)

Anno XV Roma, maggio 1908 Vol. XV-C. (fasc. 5)

IL POLICLINICO

SEZIONE CHIRURGICA

ORGANO DELLA SOCIETÀ ITALIANA DI CHIRURGIA

DIRETTO DAL

Prof. FRANCESCO DURANTE

Direttore del Regio Istituto Chirurgico di Roma

SOMMARIO.

I. Dott. Tommaso Casoni - *Ricerche sperimentali sulle modificazioni della crasi sanguigna nell'emostasi preventiva degli arti col metodo Esmarck-Silvestri.* — II. Dott. Gino Pieri - *Endotelioma del testicolo simulante la tubercolosi dell'epididimo.* — III. Prof. Achille Torretta - *Lesioni del labirinto non acustico dimostrate con ricerche sperimentali e cliniche.*

I.

ISTITUTO DI PATOLOGIA CHIRURGICA DELLA R. UNIVERSITÀ DI BOLOGNA

diretto dal prof. A. Poggi

Ricerche sperimentali sulle modificazioni della crasi sanguigna nell'emostasi preventiva degli arti col metodo di Esmarck-Silvestri

per il dott. TOMMASO CASONI.

L'emostasi nelle operazioni chirurgiche ha costituito in tutti i tempi un problema della massima importanza e vitalità, ed intorno ad esso si sono sempre esplicate le energie ed affaticate le menti dei chirurghi, i quali hanno escogitato a questo scopo un'infinità di metodi.

Il solo pensiero di un'imponente emorragia quale è quella chi si ha per il taglio di una delle principali arterie, emorragia che in pochi minuti conduce a morte il paziente, ha spaventato anche i chirurghi più arditi; onde è che fino dai tempi più antichi allorchè si voleva staccare un arto lo si faceva con un colpo di scure o di mannaia, poi con ferri infuocati, con olio o bitume bollente provvedevasi ad arrestare il sangue, seppure, come gli arabi, non eseguivasi con ferri roventi il distacco della parte malata.

In seguito l'emostasi preventiva fu fatta con uno strettoio circolare, che vediamo già adoperato da Avicenna, celebre chirurgo arabo che visse nel 1000. Ambois Paré, il sostenitore dell'allacciatura delle arterie, abbandonò la caute-

rizzazione ed adoperò la costrizione circolare, non tanto però come emostatico quanto come torpente del dolore.

Ma nonostante i suggerimenti del famoso chirurgo francese, per lunga pezza si continuò ad adoperare le mannaie, le lastre infuocate ed il bitume bollente; solo verso il 1600 il Morel adottò una specie di strozzatoio costituito da una compressa circolare che premeva su di un'altra compressa speciale poggiata sull'arteria. Da questo strumento si passò al torcolare di J. Luigi Petit, che poi fu modificato dal Moore, il quale limitava la compressione al vaso principale, togliendo di mezzo alcune ammende fatte alla costrizione circolare degli antichi, alla quale per taluno si continuò a dare la preferenza, in quanto che, come ho detto, serviva anche ad attutire il dolore. I torcolari poi furono abbandonati per lasciare il posto alla compressione digitale ideata dal Gujon e sostenuta dal Vanzetti di Padova. In seguito si pensò anche alla legatura preventiva delle arterie che decorrono nella parte su cui devesi operare (Verneuil); ed infine alla posizionee levata dell'arto allo scopo di facilitare il deflusso del sangue venoso, per agire poi sull'arteria mediante la compressione ed impedire che le vene si riempiano di nuovo (Rizzoli).

Tutti questi metodi però non soddisfacevano punto nella pratica chirurgica, quando nel 1862 il Grandesso Silvestri inventò un laccio elastico costrittore da applicare subito al disopra del luogo ove doveva cadere il tagliente, e nel 1872 Esmarck perfezionò questo metodo aggiungendovi la fasciatura elastica a fine di produrre l'anemia preventiva in tutto l'arto in cui devesi operare.

Fu questo il metodo che subito i chirurghi di tutto il mondo adottarono con entusiasmo, e che tuttora, nonostante che qualcuno abbia alzato la voce contro di esso, è universalmente adottato.

Molto si è studiato, e molto si è osservato intorno a questo mezzo di emostasi preventiva. Vi è stato chi ne ha innalzato alle stelle i vantaggi, e chi, anche in questi ultimi tempi ne ha proposto l'abbandono cercando di ricondurre i chirurghi alla compressione digitale di Gujon.

Vediamo ora ciò che si sa intorno a questo processo che chiamerò di Esmark-Silvestri in omaggio a colui che per il primo lo ideò, ed a colui che dieci anni dopo lo modificò e lo divulgò; nonostante però che lo Chassignac abbia reclamato per sè questo metodo di emostasi facendolo risalire al 1856, e che il Fayer ne abbia voluto rivendicare la priorità ai chirurghi dell'armata inglese che operavano la compressione degli arti da amputare con una fascia di tela.

***

Lo stesso Silvestri e subito dopo anche l'Esmark hanno osservato che appena levata la fascia, prima di operare, l'arto si presenta di una pallidezza notevole ed è alquanto diminuito di volume, che a mano a mano che si pro-

cede nell'operazione s'incontrano i tessuti superficiali e profondi di un pallore eccessivo, e che tali si mantengono finchè rimane in sito il laccio. Tolto questo, appare subito un rossore intenso della pelle, e contemporaneamente sulle parti molli, pur avendo allacciati tutti i vasi visibili, compare un'emorragia a nappo. Alle volte queste emorragie possono verificarsi anche dopo qualche ora, e l'Ollier ed il Gosset di Lione le avrebbero osservate anche cinque o sei ore dopo l'operazione. Gli oppositori di questo metodo, fra i quali il Courty, il Loreta, il Turazza, il Del Greco, dicono che queste emorragie sono frequenti non solo, ma tali che il sangue che erasi risparmiato coll'ischemia viene perduto nelle emorragie precoci e secondarie; i sostenitori invece asseriscono che non si debbono tenere in gran conto data la loro tenue intensità e la facilità di evitarle, e propongono a questo scopo varii metodi, di cui io credo che il migliore sia quello di allacciare tutti i vasi arteriosi anche piccoli, comprimere il moncone per uno o due minuti con batuffoli di garza e tenerlo poscia elevato per 24 ore.

E' assodato che detti fenomeni dipendono da paralisi vaso-motrice transitoria, e che sono più intensi quanto più a lungo durò la compressione circolare. Secondo Bier invece sarebbero dovuti ad alterazioni fisiche e chimiche delle pareti dei vasi per l'interruzione della corrente sanguigna, alterazioni che eccitano i nervi vaso-dilatatori portando la dilatazione vasale.

Fu studiata pure la sensibilità dell'arto compresso e si è trovato che questa è leggermente diminuita; non fino all'anestesia certamente, come credevano Laborde, Morel e Lefort che speravano con tal mezzo di poter far a meno dell'anestesia generale.

Un altro effetto immediato della compressione è stato osservato dal Laborde e dal Morel, e poscia studiato sperimentalmente dal Loreta; e cioè che la temperatura della parte soggetta all'anemia artificiale diminuisce di due gradi circa, ed aumenta di un grado e di qualche decimo sopra la temperatura segnata dalla parte omonima che non subì la compressione, tosto che il circolo ritorni a funzionare.

Un altro fatto che si osserva subito dopo l'applicazione dell'apparecchio di Esmarck è l'aumento della pressione arteriosa in ragione diretta dell'estensione su cui agì la fascia elastica (Loreta, Mem. ist. Bologna 1876 — A. Conti, Riv. Med. 1905). Questo aumento però è di una grande transitorietà.

Ed il Plessi (La Riv. Med. 1905) studiando gli effetti prodotti dalle fasciature espulsive degli arti trovò negli individui sani: 1° un aumento della quantità dell'urina e dei suoi componenti normali — 2° nessuna modificazione apprezzabile nell'apparecchio cardio-vascolare — 3° nessuna modificazione nel numero dei polsi.

Il Wölfler poi sperimentando sui cani col ferrocianuro di potassio, colla stricnina, ecc. cercò di rispondere al quesito se in un arto, reso ischemico

alla Esmarck, abbia luogo riassorbimento fino al sito del laccio, ed in qual modo si compiano i processi di assorbimento dopo aver tolto il laccio, e potè vedere che mentre il laccio è in sito non ha luogo verun assorbimento, il quale però è assolutamente rallentato tolto il laccio. Il Wölfler quindi consigliò di mantenere la costrizione elastica fino a che la ferita sia protetta da una medicatura asettica e sia fatta la sospensione: tutte le irrorazioni eventualmente necessarie di liquidi tossici, come soluzioni di sublimato o di acido fenico, devono essere eseguite prima di aver tolto il laccio.

Gli avversari di questo metodo poi non si sono stancati di citare casi disgraziati: e così alcuni attribuiscono alla fascia di Esmarck abbondanti emorragie in ottava e decima giornata (Augier), flebiti (Del Greco), dolori secondari e paralisi muscolari e nervose (Langenbek, Labbé), cancrene di lembi, necrobiosi e cattive suppurazioni (Loreta), piaghe ed escare larghe quanto il laccio adoperato (Del Greco, Turazza). D'altra parte i sostenitori di questo metodo di emostasia (Barduzzi, Meuli, Tillmanns, ecc.) sostengono che questi spiacevoli inconvenienti sono dovuti solo ad erronea esecuzione della tecnica, ed a conferma del loro asserto citano numerose e brillanti statistiche.

Da tutto ciò si vede come vi siano molte cose in pro e molte in contro su questo argomento: quello che è certo però, è che la compressione elastica ha dei pregi indiscutibili. Infatti con essa si ha l'immenso vantaggio di operare a secco come sul cadavere, con calma e con diligenza non essendovi emorragia che incalzi: anche l'allacciatura delle arterie torna più facile, imperocchè coi dati anatomici è agevole trovare i grossi vasi e legarli senza che diano punto sangue, mentre si rinvengono i piccoli rallentando alquanto il tubo, e così si può compiere un'operazione colla perdita soltanto di poche goccie di sangue. E di quanta utilità sia il risparmiare sangue in un malato già anemico ed estenuato è facile il comprenderlo: solo con questo mezzo dunque si possono talvolta tentare operazioni in malati caduti in grave anemia, i quali sarebbero condannati a morte certa, non essendo prudente tentare altrimenti su di essi un'operazione qualsiasi.

***

Da quanto si è detto finora si può facilmente comprendere quanto questo argomento sia stato studiato. Un punto però è stato trascurato completamente: lo studio del sangue in rapporto alla compressione alla Esmarck.

E' evidente che con questa si porta un'anemia profonda a tutti i tessuti al disotto del laccio costrittore, e fra questi anche al midollo osseo, che è un organo ematopoietico per eccellenza. Ho voluto quindi vedere se una porzione così estesa di midollo osseo, quale è quello che viene anemizzato allorchè si pone il laccio alla radice di un arto, non

portasse una ripercussione prima o poi nel numero o nella qualità degli elementi del sangue.

A questo scopo ho iniziato una serie di esperienze nei conigli, servendomi della seguente tecnica. Ho preso dei conigli di varia età; ho fatto loro l'esame del sangue per due o tre giorni consecutivi per accertarmi che non vi fossero condizioni anormali precedenti, e per venire a conoscenza delle condizioni del loro sangue allo stato normale, poi ho loro applicato il metodo Esmarck-Silvestri.

Con una fascia elastica larga 2 cm. e lunga 1 metro ho praticata la fasciatura ischemizzante, dall'estremità fino alla radice dell'arto inferiore: quivi ho applicato in doppio giro un robusto tubo di gomma che ho fissato con una pinza Péan.

Tolta la fascia, ho lasciato in sito il laccio per un'ora e mezzo circa. Poscia ho praticato esami completi di sangue, togliendolo dalla vena marginale dell'orecchio, dopo un'ora, dopo sei ore, dopo dodici, dopo ventiquattro, e nelle giornate successive una volta sola.

Per l'esame a fresco dei globuli ho adottato l'apparecchio di Thoma-Zeiss; per l'emoglobina l'emometro di Fleisch; per la colorazione dei preparati a secco mi sono servito della soluzione separata di ematossellina ed eosina, della stessa soluzione mista, della triacida di Erlhich, e del colore di May Grünwald. Ho finito però di dare la preferenza alla soluzione mista di ematossellina ed eosina, perchè essa, pur mettendo in rilievo le granulazioni del protoplasma, colora in modo ben deciso i nuclei, e permette quindi una distinzione più sicura e più rapida fra le varie forme di leucociti, specialmente riguardo alla loro genesi: inoltre essa mi ha permesso di fare il conteggio dei normoblasti, che ho voluto ricercare anche col metodo Poggi (bleu di metile in soluzione fisiologica di Cloruro di Na).

Come ricerca complementare ho voluto pure vedere la resistenza dei globuli rossi del sangue prima, e dopo l'applicazione della fascia di Esmarck nel momento del massimo aumento numerico di essi, e per questa ricerca ho seguìto il metodo Viola.

Inoltre ho fatto alcuni esami del midollo osseo dell'arto anemizzato. coll'applicazione della fascia, e, come confronto, dell'arto opposto che non subì alcun trattamento.

Infine non ho trascurato di pesare i conigli durante il periodo di esperimento.

I risultati delle esperienze da me eseguite sono i seguenti:

ESPERIENZA I.

2 gennaio 1906. — Coniglio nero di mesi 15.

Data	Ora	*OSSERVAZIONI*	Emoglobina	Globuli rossi	Globuli bianchi	Rapporto	Polinucleati amfofili eosinofili	Mononucleati e forme di passaggio	Linfociti
2. 1.06	10	... ...	..	5,360,000	5,780	1: 927	64.43	15	20.55
»	17	... ...	85	5,000,000	7,000	1: 714	..	..	..
3. 1.06	10	Applicazione della fascia e del laccio di Esmarck. Si toglie quest'ultima dopo ore 1.30	..	6,130,000	5,330	1:1150	..	..	..
»	13	Si estrae il sangue dall'orecchio (dopo 1 ora)	80	5,300,000	12,106	1: 438	72.6	13.10	14.84
»	19	... ...	75	5,570,000	9,687	1: 575	70.98	12.24	16.78
4. 1.06	11	... ...	75	6,212,000	6,468	1: 960	79.40	14.60	15
»	18	... ...	70	6,400,000	7,519	1: 851	..	..	..
5. 1.06	18	... ...	65	7,085,000	9,060	1: 771	68.45	15	16.55
12. 1.06	18	... ...	90	6,862,000	8,140	1: 843	63.80	19.20	17

ESPERIENZA II.

9 gennaio 1906. — Coniglio bianco grigio di 4 mesi circa.

Data	Ora	*OSSERVAZIONI*	Emoglobina	Globuli rossi	Globuli bianchi	Rapporto	Polinucleati amfofili eosinofili	Mononucleati e forme di passaggio	Linfociti
9. 1.06	11	... ...	80	6,500,000	5,468	1:1188	64.1	11.9	24
10. 1.06	10	Applicazione della fascia e del laccio E. Si toglie il laccio dopo ore 1.30	80	6,137,000	4,210	1:1457	..	..	..
»	12	Si prende il sangue dall'orecchio dopo 15′ .	80	6.753,000	10,725	1:536	70.51	10.2	19.27
»	18	... ...	75	7,867,000	18,333	1:429	70	9.2	20.7
11. 1 06	10	L'animale ha paresi dei muscoli della gamba	75	6,780,000	15,930	1:425	71.2	11.19	18.5
12. 1.06	11	... ...	..	7,375,000	24,530	1:300	70.25	10.5	19.20
13. 1.06	10	E' alquanto diminuita la paresi	..	8,175,000	18,900	1:432	71.8	10.25	18
14. 1.06	13	... ...	..	7,662,000	16,690	1:459	..	..	..
15. 1.06	10	La paresi è scomparsa.	75	6,175,000	13,430	1:560	68.2	14.45	17.3
17. 1.06	15	... ...	80	6,650,000	10,006	1:665	65.2	15.2	19.55
19. 1.06	14	... ...	80	6,459,000	9,375	1:689	..	..	..
23. 1.06	14	... ...	75	7,262,000	11,330	1:632	69.2	9.12	21.6
25. 1.06	14	... ...	80	6,029,000	8,122	1:742	..	..	..
30. 1.06	14	... ...	75	6,325,000	6,265	1:1010	67.2	10.14	22.6

(8)

Esperienza III.

11 gennaio 1906. — Coniglio grigio di circa 4 mesi.

Data	Ora	OSSERVAZIONI	Emoglobina	Globuli rossi	Globuli bianchi	Rapporto	Polinucleati amfofili eosinofili	Mononucleati e forme di passaggio	Linfociti
11. 1.06	10	... ...	85	6,478,000	7,960	1:800	63.33	16	20.66
12. 1.06	10	Si applica la fascia ed il laccio. Si toglie dopo 2 ore	..	6,887,000	8,590	1:801	..	..	..
»	11	Si esamina il sangue dopo 30'	..	7,412,000	10,410	1:712	..	..	..
»	18	L'arto sinistro sul quale si applicò il laccio è paretico	75	7,812,000	18,730	1:417	72.56	13.1	14.32
13. 1.06	17	... ...	75	8,175,000	20,468	1:399	..	..	..
14. 1.06	16	La paresi è leggermente diminuita.	75	7,775,000	14,062	1:554	68.42	16.3	15.2
15. 1.06	14	... ...	80	7,420,000	13,110	1:566	..	..	..
16. 1.06	17	La paresi è scomparsa	75	5,547,000	9,212	1:602	63.1	18.1	18.7
18. 1.06	14	... ...	80	6,062,000	11,700	1:518	..	..	..
20. 1.06	17	... ...	80	6,039,000	9,531	1:633	..	..	..
24. 1.06	17	... ...	75	6,850,000	10,400	1:658	62.46	17.4	20.1
26. 1.06	17	... ...	75-80	6,666,000	8,281	1:805	..	..	..

Esperienza IV.

5 febbraio 1906. — Coniglio grigio di 12 mesi circa.

Data	Ora	*OSSERVAZIONI*	Emoglobina	Globuli rossi	Globuli bianchi	Rapporto
5. 2	17	....	..	6,437,000	8,440	1 : 762
6. 2	17	....	..	5,825,000	13,120	1 : 444
7. 2	17	....	..	5,200,000	9,070	1 : 573
8. 2	17	....	75	5,050,000	8,870	1 : 570
14. 2	17	....	70	5,312,000	10,312	1 : 515
15. 2	15	Applicazione della fascia e del laccio di Esmarck alla coscia destra. Si lascia il laccio alle ore 1.45	75	5,125,000	11,080	1 : 462
15. 2	17 ½	Si esamina il sangue dell'orecchio dopo 30 min. primi.	70	6,400,000	12,900	1 : 464
16. 2	9	L'arto è paretico	70	7,325,000	19,060	1 : 384
16. 2	17	Id.	70	8,512,000	20,100	1 : 424
17. 2	16	La paresi è diminuita.	65	5,720,000	13,700	1 : 418
19. 2	16	La paresi è quasi scomparsa . . .	55	6,087,000	11,080	1 : 549
20. 2	15	La paresi è scomparsa	55	5,462,000	9,062	1 : 602
21. 2	16	....	50	6,512,000	8,281	1 : 786
23. 2	16	....	60	6,250,000	12,030	1 : 519
28. 2	17	....	65	6,100,000	9,590	1 : 637

Esperienza V.

7 marzo 1906 — Coniglio grigio di 4 mesi circa.

Data	Ora	OSSERVAZIONI	Emoglobina	Globuli rossi	Globuli bianchi	Rapporto	Temperatura	Peso — Kg.
7. 3	..	....	65	6,300,000	11,800	1 : 530	39	1.095
9. 3	..	....	70-75	5,850,000	9,000	1 : 650	40	
12. 3	..	....	75	5,450,000	11,120	1 : 504	39	
14. 3	..	....	75	5,900,000	9,450	1 : 623	39	
16. 3	..	....	70	6,500,000	6,830	1 : 951	39	1.125
18. 3	..	....	70	6,190,000	7,900	1 : 783	40	
19. 3	..	....	70	5,800,000	7,000	1 : 828	40	
20. 3	9	Applicazione della fascia e del laccio di Esmarck alla coscia destra. Si toglie il laccio dopo ore 1.30	70	5,160,000	8,100	1 : 637	40	
20. 3	11	Si esamina il sangue preso dall'orecchio destro dopo 15′	70	5,500,000	9,020	1 : 609	40	
21. 3	..	L'arto destro è fortemente paretico	65	6,000,000	15,310	1 : 392	40	1.150
22. 3	..	Continua la paresi	65	7,670,000	14,000	1 : 548	39	
23. 3	..	Id.	60	7,122,000	17,200	1 : 414	41	
24. 3	..	Id.	55	5,530,000	10,740	1 : 515	41	
25. 3	..	Diminuisce la paresi	50	6,100,000	12,320	1 : 495	40	
27. 3	..	....	60	6,400,000	7,400	1 : 865	40	
28. 3	..	E' scomparsa la paresi . . .	70	5,300,000	9,225	1 : 574	40	1.190
29. 3	..	....	65	5,150,000	6,610	1 : 788	39	

Esperienza VI.

12 marzo 1906. — Coniglio bianco e grigio di 12 mesi circa.

Data	Ora	OSSERVAZIONI	Emoglobina	Globuli rossi	Globuli bianchi	Rapporto
12. 3	14	....	65	5,850,000	10,900	1 : 537
17. 3	17	....	65	6,310,000	12,870	1 : 490
19. 3	10	....	60	5,960,000	11,600	1 : 514
»	11 ½	Si fa un salasso dalla carotide destra. Si raccolgono circa 20 cm.³ di sangue, che si defibrina: si versano poscia due goccie di questo sangue in una serie di provette contenenti una soluzione fisiologica di Na Cl, che, preparate col metodo Viola, a partire dal 0.20 % s'innalzano gradatamente di 0.2 %, fino al 0.64 %. Si passa quindi all' *Esame immediato.* — Si nota che le prime dieci soluzioni, cioè fino al 0.38 % sono perfettamente trasparenti, ma tinte però dall'emoglobina che vi è disciolta; le restanti invece a partire dal 0.40 % in su sono torbide. Avendo lasciato in riposo le soluzioni si procede dopo 6 ore circa alla				
19. 3	18	*Lettura.* — Macroscopicamente si vede che i corpuscoli sanguigni hanno sedimentato a cominciare dalla soluzione al 0.44 % in su. Fino alla soluzione al 0.50 % però tutta la colonna è tinta dall'emoglobina in un colore rosso vivo Fra il 0.50 % e il 0.52 % vi è un grande distacco essendo il 0.52 % appena colorato in paglierino. Il 0.56 sembra incoloro, ma il 0.58 torna leggermente colorato. Le soluzioni al 0.60, 0.62, 0.64 però sono perfettamente incolore.				
20. 3	11	Dopo la prima lettura se ne fa un'altra passate 24 ore allo scopo di determinare la isotonia massima. *Lettura.* Le prime 17 soluzioni, cioè fino al 0.50 % sono tinte uniformemente di un color lacca chiaro. Il 0.52 % invece è perfettamente incoloro. *Esame microscopico.* — Osserviamo numerosi globuli rossi nella soluzione al 0.34 %; sono ben conservati, a contorni ben regolari, ma pallidissimi. Se ne vedono pochi invece nel 0.32 %; pochissimi nel 0.30 %. Nel 0.28 % ve ne sono parecchi; nel 0.26 % sono rarissimi.				
28. 3	17	Per meglio convalidare il suddescritto risultato si ripete l'esperienza facendola precedere da un esame di sangue:				

Emoglobina	Globuli rossi	Globuli bianchi	Rapporti
65-60	5,765,000	11,700	1 : 499

Segue ESPERIENZA VI.

Data	Ora	OSSERVAZIONI
31. 3	10	Praticato un salasso dalla parte più bassa della carotide destra si raccolgono circa 15 cm. di sangue che si defibrina: se ne versano due goccie in ogni provetta come sopra. *Esame immediato.* — Le prime dieci soluzioni, cioè fino al 0.38 %, sono tinte di color rosso vivo, ma sono perfettamente limpide: le restanti invece dal 0.40 al 0.64 sono opache.
»	17	*Lettura.* — Macroscopicamente si vede che i corpuscoli sanguigni hanno sedimentato a cominciare dalla soluzione al 0.44 % in su. Le prime dieci soluzioni sono sempre limpide e colorate in lacca. Il 0.40 % è sempre torbido; in via decrescente lo sono pure le soluzioni seguenti fino al 0.56 % in cui la soluzione di Na Cl è divenuta perfettamente limpida.
1. 4	10	*Lettura.* — Le prime 16 soluzioni sono tinte uniformemente di un color lacca chiaro. Leggerissimamente lo è pure il 0.50. Il 0.52 è incoloro e fino al 0.64 sono tutti limpidissimi. *Esame microscopico.* — Osservansi globuli rossi ben conservati ed in discreto numero nella soluzione al 0.34 %. Nel 0.32 e nel 0.30 se ne incontrano raramente alcuni isolati e pallidissimi. Nel 0.28 % quasi nessuno. Nel 0.26 % nessuno addirittura.

		OSSERVAZIONI	Emoglobina	Globuli rossi	Globuli bianchi	Rapporto	Temperatura
9. 4	17	....	80	8.720.000	14.500	1 : 601	41
11. 4	10	Si applica la fascia e il laccio alla coscia destra. Si lascia quest'ultimo per ore 1.30'. Si esamina il sangue dell'orecchio	60	6,470,000	15,500	1 : 417	
»	17	L'arto è paretico	60	6,230.000	14,500	1 : 432	41
12. 4	10	Id.	55-60	6,376,000	15,620	1 : 408	
13. 4	10	Id.	55-60	6,250.000	17,190	1 : 363	40
14. 4	11	Diminuisce la paresi	70-75	6.730.000	15,000	1 : 459	

Segue ESPERIENZA VI.

Data	Ore	*OSSERVAZIONI*	Emoglobina	Globuli rossi	Globuli bianchi	Rapporto	Temperatura
16. 4	18	....	80	7,000,000	9,680	1 : 723	41
30. 4	10	Non essendosi ottenuto nel suddescritto esperimento l'effetto desiderato, o perchè il laccio si era allentato, o per altra causa, si ripete nell'arto opposto dopo circa un mese	80	6,900,000	10,000	1 : 690	
1. 5	10	Si applica il laccio e la fascia alla coscia sinistra. Si toglie la fascia dopo ore 1.30'. Si esamina il sangue dell'orecchio	85	6,800,000	10,900	1 : 624	41
»	18	....	80	7,840,000	34,000	1 : 230	40
2. 5	9	L'arto è paretico	75	7,400,000	17,340	1 : 426	41
2. 5	10	Si pratica un salasso dalla carotide sinistra: si raccolgono circa 20 cm. di sangue che si defibrina e se ne versano due goccie in ogni provetta di soluzione di cloruro di sodio come si fece nei casi precedenti. *Lettura immediata.* — Anche qui le prime dieci soluzioni sono trasparenti e tinte in color rosso vivo: le restanti cioè del 0.40 % in su sono torbide.					
	17	*Lettura.* — Macroscopicamente si vede che i corpuscoli sanguigni hanno sedimentato a cominciare dalla soluzione al 0.44 % in su. Il primo leggermente torbido è il 0.42 %: in via sempre decrescente sono pure torbide le altre soluzioni fino al 0.50 %: il 0.52 % è il primo in cui si vede metà della colonna limpida ed incolora: la metà inferiore di essa è di un color rosso opaco.					
3. 5	10	*Lettura.* — Le prime 17 soluzioni, cioè fino al 0.50 % compreso, sono tinte uniformemente in lacca chiaro. Il 0.52 % ed il 0.54 sono trasparenti presentando però una leggera tinta sporca. Dal 0.56 in su sono tutti trasparentissimi. *Esame microscopico.* — Si osservano globuli rossi ben conservati ed in discreto numero nel 0 28 % e nel 0 30 %; pochi nel 0.26 %; pochissimi nel 0.24, ma qualcuno si vede.					
2. 5	11	Si uccide il coniglio per fare l'esame del midollo osseo dell'arto su cui si fece l'applicazione. *Macroscopicamente.* — Si può rilevare come il midollo osseo che subì l'anemia sia evidentemente più rosso di quello del lato opposto che non subì alcun trattamento. Al *microscopio* i preparati fatti per striscio e colorati in parte colla soluzione mista di ematossilina ed eosina, ed in parte col May Grünwald fanno rilevare un aumento considerevole dei globuli rossi nucleati, dei leucociti polinucleati, ma più ancora dei grossi mononucleati e dei mielociti.					

Esperienza VII.

12 marzo 1906. — Coniglio bianco di 5 mesi circa.

Data	Ora	*OSSERVAZIONI*	Emoglobina	Globuli rossi	Globuli bianchi	Rapporto
12. 3	14	....	80	7,690,000	10,200	1 : 753
15. 3	17	....	70	7,400,000	8,900	1 : 831
16. 3	17	....	75	6,650,000	8,950	1 : 743
17. 3	14	Si applica la fascia ed il laccio di Esmarck all'arto sinistro. Si toglie il laccio dopo ore 1.30'.	70	6,742,000	10,360	1 : 650
19. 3	7	....	75	7,250,000	15,300	1 : 474
..	6	Si uccide il coniglio per fare l'esame istologico del midollo osseo dell'arto che subì la compressione elastica. *Macroscopicamente* si può rilevare anche in questo caso che il midollo osseo dell'arto che fu anemizzato si presenta di un colorito più rosso di quello del lato opposto. *All'esame microscopico* i preparati fatti anche qui per striscio e colorati coi suddetti metodi, presentano un numero rilevantissimo di leucociti polinucleari, di grossi mononucleari e di mielociti. Così pure si notano in maggior numero che nei preparati di midollo osseo normale i globuli rossi nucleati.				

Esperienza VIII.

16 aprile 1906 — Coniglio bianco e grigio di circa 4 mesi.

Data	Ora	*OSSERVAZIONI*	Emoglobina	Globuli rossi	Globuli bianchi	Rapporti	Temperat.	Peso — Kg.
16. 5	8	....	75	8,000,000	8,430	1 : 947	41	1.180
17. 5	9	....	80	6,900,000	7,180	1 : 981	40	
»	12 ½	Applicazione della fascia e del laccio all'arto destro. Si leva dopo ore 1.30'	75	7,400,000	15,200	1 : 487	..	
»	18	L'arto è paretico.	75	8,250,000	8,900	1 : 957	..	
18. 5	9	Id.	70	6,870,000	12,300	1 : 559	41	
19. 5	10	Id.	80	5,300,000	9,060	1 : 585	..	
20. 5	8	Id.	75	7,730,000	9,930	1 : 778	..	
27. 5	17	La paresi comincia a diminuire. .	85	5,750,000	6,800	1 : 845	41	1.200
5. 6	..	Sebbene diminuita, la paresi permane	..	...	...	...	40	1.292

***

Le esperienze da me eseguite mettono in luce alcuni fatti che colpiscono subito chiunque legga queste tavole.

Innanzi tutto noi vediamo che i conigli ai quali si è applicata per un'ora e mezza o due al massimo, la fascia ed il laccio di Esmarck, presentano fino dal primo momento una paresi dell'arto sul quale si fece l'applicazione, paresi che rimane in tutti per due o tre giorni, per andare in seguito diminuendo fino a scomparire, in alcuni in una settimana, in altri in due od anche più. Questo fatto, noto a tutti i precedenti esperimentatori, non ha certo bisogno di spiegazioni, perchè si capisce come esso sia la conseguenza necessaria della compressione prolungata sui tronchi nervosi.

Passando all'esame del sangue, altri fatti di maggiore importanza si presentano alla nostra indagine. Vediamo infatti che non più tardi di 15 o 30 minuti dopo di aver tolto il laccio, insorgono nel sangue circolante del coniglio tre fatti costanti e caratteristici: un aumento di globuli bianchi un aumento di globuli rossi ed una diminuzione di emoglobina.

L'aumento dei globuli bianchi, che si verifica appena pochi minuti dopo aver tolta la fascia è quasi sempre almeno del doppio, però nella VII esperienza è un poco inferiore, mentre in alcune altre è del triplo. Nell'esame fatto dopo 12 ore, vediamo nella maggior parte dei casi (I, II, V, VIII esperienza) che il numero dei leucociti decresce di un grado più o meno rilevante, per poi risalire nel giorno seguente ad un'altezza varia, il più delle volte però superiore a quella del giorno prima. In altri casi invece (III e IV esperienza) al primo aumento si somma direttamente un altro aumento di leucociti.

In seconda o al massimo in quarta giornata il numero dei globuli bianchi comincia a scendere più o meno rapidamente con oscillazioni più o meno grandi, tanto da raggiungere in 12 o 15 giorni la media normale. Si noti però che nella maggior parte dei casi non si discende al numero da cui si era partiti prima dell'esperienza, ma vi si rimane alquanto al di sopra anche dopo un mese.

La nostra attenzione poi è colpita dalla coincidenza del massimo della leucocitosi col massimo della paralisi dell'arto nel quale si praticò la compressione elastica, e dal vedere come la paralisi e le leucocitosi vadano di pari passo nel regredire: solo in alcuni casi la paralisi è durata un po' più a lungo.

L'esame del sangue preparato a secco, colorato coi metodi già accennati, ci fa conoscere come nelle prime quarantotto ore, o poco più, si abbia un aumento rilevante nella percentuale delle forme adulte di globuli bianchi con granulazioni pseudoeosinofile ed acidofile e mastzellen; in seguito aumenta la percentuale delle forme giovani di origine midollare, cioè i grossi mononucleati e le forme di passaggio, e ci è parso pure di vedere qualche mielocito.

L'aumento delle forme giovani non scompare al cessare della leucocitosi, ma permane ancora per qualche tempo quando questa si è già dileguata.

Il numero dei linfociti invece non subisce variazioni rilevanti.

Come ho detto, anche i globuli rossi aumentano. Questo aumento è variato molto da esperienza ad esperienza oscillando fra un milione e tre milioni e mezzo: ma ciò che è caratteristico è che esso segue in tutto quello dei globuli bianchi, cioè s'inizia anch'esso pochi minuti dopo di aver liberato l'arto dal laccio di Esmarck, raggiunge in breve (12-24 ore) la sua massima altezza, poi comincia a decrescere più o meno rapidamente con oscillazioni più o meno elevate fino a raggiungere a un dipresso la media normale in due o tre settimane al massimo; anche qui però si è visto in alcuni casi la tendenza a mantenersi il numero dei globuli rossi un po' al di sopra da quello da cui si era partiti prima dell'esperienza.

L'esame microscopico a fresco dei globuli rossi ha fatto vedere come essi fossero ben conservati con contorni bene arrotondati e disposizione regolare a pila di monete, ed ha messo in evidenza scarse forme di poichilocitiche.

L'esame dei preparati a secco colorati con ematosselina ed eosina ha fatto vedere un leggero aumento dei normoblasti nel sangue circolante dopo l'applicazione del metodo in discorso. Così ad esempio, se facendo passare sotto al microscopio un intero preparato di sangue preso prima dell'esperienza si incontravano uno o due globuli rossi nucleati, osservandone invece uno allestito nei primi giorni dopo l'esperimento se ne potevano incontrare almeno quattro o cinque, essi cioè erano in una proporzione molto maggiore anche se si tiene conto dell'aumento degli eritrociti in quelle preparazioni.

La prova della resistenza dei globuli rossi, eseguita col metodo Viola suddescritto, ha confermato l'aumento di questi elementi giovani in circolo. Infatti si è osservato che mentre la resistenza media, quella cioè della gran massa del sangue, è rappresentata prima e dopo l'esperienza dalla soluzione isotonica al 0.40% di Na Cl, la resistenza massima invece, quella cioè data dal contingente nuovo che alla massa del sangue continuamente distruggentesi viene dagli organi ematopoietici, è rappresentata prima dell'esperienza dalla soluzione isotonica al 0.28%, dopo l'esperienza è scesa a quella del 0.24%.

L'emoglobina al contrario si è comportata in modo diametralmente opposto a quello dei globuli rossi; si è notato cioè una diminuzione talvolta di pochi, tal altra di molti gradi dell'emometro di Fleisch. Tale diminuzione coincide appunto coll'ascesa dei globuli rossi e varia da un minimo di cinque gradi a un massimo di 25. Dopo alcuni giorni anche l'emoglobina però riacquista il suo valore normale. Questo fatto conferma esso pure l'aumento in circolo delle forme giovani, in quanto che si sa che in queste ultime il tasso dell'emoglobina è inferiore a quello delle forme adulte.

Per ultimo veniamo ai preparati di midollo osseo: questi hanno dimo-

strato all'evidenza che noi ci troviamo di fronte ad un organo in iperfunzione, e questo fatto ci viene vieppiù confermato dal confronto dei preparati fatti col midollo osseo normale.

Si è visto cioè in ambo i casi esaminati una quantità considerevolmente maggiore della norma di globuli rossi nucleati, di grossi mononucleati, di forme di passaggio, di polinucleati e di mielociti. Resta quindi assodato in modo indiscutibile che la compressione elastica porta uno stimolo tale sul midollo osseo da farlo entrare in iperattività.

Avendo il Loreta studiato sperimentalmente, come ho più sopra accennato, la temperatura dell'arto sul quale si applica il laccio, ed avendo trovato che essa diminuisce durante l'applicazione e che aumenta quando questa sia cessata, ho voluto vedere se la temperatura generale presa nel retto subisse per avventura delle modificazioni durante o dopo l'applicazione del laccio elastico: ma non ho trovato che delle leggerissime oscillazioni che però non coincidono colle applicazioni e quindi a mio avviso queste non debbono venire attribuite ad esse.

Non ho tralasciato poi di osservare lo stato generale ed il peso dei conigli in esperimento.

Poco dopo avere loro tolto il laccio costrittore, ad eccezione della paresi dell'arto compresso a cui ho già accennato, non manifestavano altri disturbi; si mostrano vivaci, hanno appetito e crescono di peso. I due conigli che ho pesato metodicamente sono cresciuti in una ventina di giorni di 100 grammi circa.

***

Come può interpretarsi il complesso di questi fatti? Nelle esperienze suddescritte noi abbiamo visto che l'applicazione del laccio costrittore alla Grandesso-Silvestri combinata colla fascia anemizzante alla Esmarck porta un'insieme di modificazioni costanti nella massa sanguigna che sono rappresentate da una leucocitosi sostenuta prima dalle forme adulte, poscia dalle giovani, da un aumento degli eritrociti, e da una diminuzione dell'emoglobina. Di più la resistenza degli eritrociti essendo aumentata nel suo limite massimo, ci ha fatto conoscere come in circolo sia entrato un numero maggiore di forme giovani provenienti dal midollo. Infine l'esame istologico del midollo osseo ci ha svelato come quest'organo sia iperfunzionante.

Per spiegare l'insieme di questi fatti non si può certo invocare la contusione che il laccio costrittore porta sui tessuti sui quali è posto: perchè se è vero che essa può produrre una leucocitosi, non si può però invocare come la causa dell'aumento dei globuli rossi, nè della diminuzione dell'emoglobina, e tanto meno poi può dare la spiegazione di una iperfunzionalità così rilevante del midollo osseo.

Parrebbe più facile ottenere l'interpretazione dei nostri risultati ammettendo che l'anemia, a cui soggiace il midollo per il tempo di un'ora e mezzo, ecciti quest'organo ad una iperfunzione in seguito alla quale esso fornirebbe alla massa sanguigna una maggiore quantità degli elementi da esso formati.

Questa ipotesi che a prima vista potrebbe sembrare la giusta, non è però sostenibile se si obietta che la leucocitosi e l'aumento dei globuli rossi si verifica pochi minuti dopo tolto il laccio, e che quindi manca il tempo necessario perchè il midollo osseo eccitato dall'anemia, come avevamo pensato, possa produrre in grande quantità nuovi elementi da riversare nel circolo.

La rapidità dei fenomeni può spiegarsi più agevolmente pensando alla vaso-paralisi che la costrizione del laccio elastico deve portare necessariamente, e di cui abbiamo la riprova nelle emorragie secondarie e nella paralisi delle masse muscolari. Con questa si può immaginare facilmente come appena tolto il laccio, un'ondata molto maggiore del normale irrompa nei vasi il cui calibro è reso più ampio dalla paralisi, e siccome sappiamo che il midollo è un organo di formazione non solo, ma anche di deposito dei globuli bianchi, come « un grande magazzeno ove sta raccolta l'armata destinata a distruggere l'invasore » come dice Roger e Josué, o per usare la similitudine di Ehrlik « è il luogo ove si conserva il materiale destinato all'estinzione degli incendi » (Feuerwerdepot), così è facile comprendere come questa ondata di sangue debba trascinare seco una grande quantità degli elementi contenuti in esso e di questi quelli più adulti, quelli cioè che essendo già atti alla loro funzione sarebbero stati i primi a lasciare fisiologicamente il midollo. Ed è così infatti, perchè noi vediamo nei primi giorni la leucocitosi essere sostenuta dai polinucleati con graduazioni pseudocosinofile ed eosinofile; solo negli ultimi tempi della leucocitosi scende la percentuale delle forme adulte ed aumenta quella delle forme giovani (mononucleati, forme di passaggio, mielociti) aumento che si mantiene anche quando la leucocitosi è quasi scomparsa.

Questo fatto si può interpretare a mio avviso colla stasi che consegue alla vaso-paralisi: la maggiore irrorazione e la maggiore nutrizioue del midollo osseo conducono quest'organo ad una iperfunzione come l'esame istologico ha dimostrato.

Concludendo:

Il metodo di emostasi preventiva alla Esmarck-Silvestri porta:

1° Una leucocitosi sostenuta in un primo tempo dalle forme adulte, in un secondo tempo dalle forme giovani del midollo osseo.

2° Un aumento dei globuli rossi, fra cui si notano molti normoblasti.

3° Una diminuzione della sostanza colorante del sangue.

4° Nessuna modificazione sulla temperatura interna del corpo.

5° Nessuna alterazione sullo stato di nutrizione dell'organismo.

BIBLIOGRAFIA.

AUGIER G. *De l'anémie artificielle dans les opérations sur les membres (méthode d'Esmarck).* 4° Paris, 1874.

BARDUZZI. *Emostasi preventiva colla compressione elastica.* Raccoglitore medico, Forlì, 1876.

BOCQUEL G. *Quelques considérations pratiques sur l'anémie préventive par le procédé d'Esmark.* 4° Montpellier, 1874.

CATHALA C. *Etude sur le procédé d'Esmark, ses avantages et ses inconvenients.* Montpellier, 1874.

CONTI A. *Fenonomeni vascolari conseguenti al massaggio sul ventre.* Rivista di clinica medica, marzo 1906.

CABIBBE. *Un caso di laccio anelastico lasciato sul braccio per 27 ore.* La Riforma Medica, 1901.

DELANNOY. *De l'hischémie préliminaire par le méthode compressive élastique.* 4°, Paris, 1874.

DELARUE. *La parallèle entre les divers procédés de compression excessive.* 8°, Paris, 1877.

DEL GRECO. *L'emostasi preventiva nelle amputazioni.* La Clinica Chirurgica, 1901.

ESTOR. *Dell'emostasi preventiva e provvisoria nelle disarticolazioni del quarto superiore degli arti.* La Semaine Médicale, 1905, 40.

KOCBERLÉ E, *De l'hémostase definitive par compression excessive.* 8°, Paris, 1877.

DE LAGORCE. *De la méthode d'Esmark et en particulier de l'hémorragie capillaire consécutive.* 4°, Paris, 1879.

LEROY, *Contribution à l'étude de l'appareil d'Esmarck: ischémie chirurgicale.* 4°, Paris, 1875.

RECULS. *Les mesures propres à ménager le sang pendant les opérations chirurgicales.* 8°, Paris, 1880.

SOULIÉ H. *Contribution à l'application de l'appareil d'Esmarck.* 4°. Paris, 1874.

STOUFF M. *Essai historique et critique sur l'hémostase chirurgicale.* 4°, Paris, 1879.

ZIGLIARA F. *Recherches sur l'hémostase par l'élévation des membres combinée avec la compression.* Paris, 1879.

CALLETTI G. *Intorno all'allacciatura con semplice nastro da sostituirsi a quello elastico per impedire le perdite di sangue.* Sperimentale, Firenze, 1874.

CLEMENTI. *Dell'ischemia artificiale nelle operazioni chirurgiche.* Osservatore Medico, Palermo, 1875.

DISCUSSION. *I favorevoli risultati ottenuti negli atti operativi senza perdita di sangue col metodo di Esmarck.* Giornale acc. med., Torino, 1874.

FIORITO F. *La fasciatura elastica applicata come mezzo emostatico nelle operazioni chirurgiche.* L'Indipendente, Torino, 1874.

GRANDESSO-SILVESTRI. *Sull'economia di sangue nelle operazioni chirurgiche.* Gazzetta med. prov. Veneta, Padova, 1874.

LAEDERICH. *Le prof. Esmarck e les perfectionnement de sa méthode.* Année med., Caen, 1876-77.

LISTER. *De l'influence de la position des artes sur la circulation.* Bull. acad. de méd., Paris, 1878.

LORETA. *Dell'anemia artificiale nell'operazione degli arti.* Mem. Acc. de l'Ist. di Bologna. 1876.

MACCHIAVELLI. *Contributo all'anemia artificiale colla legatura elastica.* Giornale di med., Roma, 1875.

MADAMENT. *Sur la méthode hèmostatique de Esmarck.* Paris, 1875.

MAESTRELLI. *Applicazione dell'apparecchio Silvestri-Esmarck in una amputazione di una coscia per sinovite sierosa del ginocchio.* Giornale di med. mil., Roma. 1876.

MASNATA. *Sull'emostasi.* La clinica moderna, 1903.

MAZZONI. *L'ischemia artificiale.* Clinica chirurgica, Roma, 1878.

MENZEL. *Sul metodo di eseguire le operazioni sulle estremità senza perdita di sangue.* 1895.

NICASE. *De l'hémorragie immédiate dans le méthode de Esmarck.* Paris, 1876.
PARONA. *Dell'emostasia meccanica diretta.* Illustrazione Novara, 1880.
OLIVETTI. *Sulla memoria del dott.* VALERANI *relativa alla compressione elastica secondo il metodo di Esmarck.* Giorn. Acc. med., Torino, 1894.
PERTUSIO. *Sulla compressione alla Esmarck.* Giorn. Acc. med., Torino, 1894.
RAMANGÉ. *Indicaciones y controindicaciones de la compresione elastica de Esmarck.* Buenos Ayres, 1878.
TANDERINI. *Ancora sul metodo di Grandesso-Silvestri attribuito erroneamente a Esmarck.* Sperimentale, Firenze, 1874, XXXIII, 77-79.
TURAZZA. *Sulla limitazione del laccio elastico in chirurgia.* La clinica chirurgica, 1901.
VALERANI. *Della compressione elastica come mezzo di emostasi nelle operazioni.* Giorn. acc. med., Torino, 1878.
VOGER. *Les danger de l'appareil d'Esmarck.* Année méd. Caen, 1876-77, ii, 107-110.
PLESSI. *Effetti prodotti dalle fasciature espulsive degli arti inferiori sulla secrezione urinaria, sulla pressione cardio-vascolare e sul polso.* La riforma medica, 1905.
STAHR. *Le modificazioni del sangue nella stasi alla Bier.* Wien-Klin. Woch., n. 9, 1906.

II.

LABORATORIO DI PATOLOGIA CHIRURGICA DELLA R. UNIVERSITÀ DI ROMA
diretto dal prof. ROBERTO ALESSANDRI

Endotelioma del testicolo simulante la tubercolosi dell'epididimo

per il dott. GINO PIERI.

Il caso che forma l'argomento della presente nota offre dei singolari caratteri, sia dal punto di vista clinico come da quello istologico, che ne rendono lo studio molto interessante. Esso riguarda un malato ricoverato nel III Padiglione dell'Ospedale al Policlinico Umberto I.

C..... A ...., di anni 33, contadino. Entra in Ospedale il 10 aprile 1906.

La madre è affetta da malattia bronchiale cronica, il padre è vivente e sano; ha cinque fratelli e due sorelle tutti in buona salute.

Non soffrì nell'infanzia alcuna malattia degna di nota; nega malattie veneree. All'età di 25 anni prese moglie, ma non ebbe alcun figlio; dice che la moglie è affetta da circa 4 anni di una malattia all'utero con leucorrea abbondante.

Da circa 6 anni ha notato un piccolo nodulo verso la parte inferiore della ghiandola genitale destra, ma non aveva alcuna sofferenza; solo da due mesi ha notato insieme all'ingrossamento di tutta la parte posteriore del testicolo, la comparsa di un discreto dolore che si esacerbava alla pressione. Non ha disturbi alla minzione, non febbre, non sudori notturni, non tosse.

Esame obbiettivo. — Individuo di costituzione robusta, apparato muscolare ben sviluppato, apparato scheletrico valido e regolare.

Non gangli linfatici palpabili.

Organi toracici e addominali normali.

Testicolo destro lievemente ingrossato *in toto*; esaminando più accuratamente si sente il testicolo propriamente detto di forma e consistenza normale, sensibilità specifica mantenuta · l'epididimo si palpa nettamente, appare ingrossato, aumentato di consistenza nella parte maggiormente sporgente, ove si constata un nodulo duro della grossezza di una nocciuola, dolente; non liquido nella vaginale; nel

deferente, a distanza di circa 2 centimetri dalla sua inserzione testicolare si palpano due noduli a corona di rosario. Nulla all'esame rettale: prostata normale, vescicole non palpabili. Anche il testicolo sinistro perfettamente normale. Non secrezione dall'uretra.

Diagnosi. — Epididimite e funiculite tubercolare destra (*).

Operazione (2 maggio 1906). — Anestesia mediante iniezione intrarachidea di stovaina (5 %). Si asporta il testicolo destro insieme all'epididimo e al funicolo (questo per la lunghezza di circa 8 centimetri).

Il malato esce guarito il 14 maggio.

Il giorno 25 gennaio 1907 torna il malato dicendo che poco dopo l'operazione cominciò ad avvertire nella regione inguinale destra la presenza di un corpicciuolo duro, che crebbe progressivamente, e tale accrescimento divenne più rapido nell'ottobre, epoca in cui cominciarono anche forti dolori locali.

Obbiettivamente l'ispezione non rivela nulla di notevole. La palpazione fa avvertire la presenza di un corpo della grossezza e della forma di un uovo di pollo,

Fig. 1ª

a superficie irregolare, consistenza duro-elastica, disposto con il maggior asse secondo la direzione del canale inguinale; esso è spostabile nel senso antero-posteriore, non nel senso laterale o verticale; la cute sopra di esso si sposta facilmente. Invitando il malato a contrarre i muscoli addominali la tumefazione scompare quasi completamente. Lo scroto a destra è vuoto; l'anello inguinale esterno è chiuso, per cui non è possibile esplorare il canale inguinale. All'esame rettale la metà destra della prostata appare un po' più grossa della sinistra; però ha superficie liscia, consistenza normale ed è perfettemente indolente.

Operazione (28 gennaio 1907). — Incisione al di sopra del ponte di Poupart. Si scopre la fossa iliaca e si asporta un tumore della grossezza di un mandarino che posteriormente aderisce ai vasi iliaci da cui si disseca. Sutura parziale e tamponamento.

Il malato esce guarito il giorno 24 febbraio (**).

Esame del testicolo asportato. — Il testicolo è ingrossato *in toto* equabilmente, e proporzionalmente anche l'epididimo; la superficie esterna dell'epididimo è pressochè liscia, ma attraverso di essa, nella parte media e inferiore dell'organo si palpano alcuni noduli profondi di consistenza durofibrosa. Alla superficie di una sezione che passa per il piano sagittale del testicolo (vedi fig. 1ª) si constata la

(*) L'individuo in questione essendo stato soggetto di una prova clinica per una libera docenza, fu anche esaminato dai professori DURANTE, BIONDI e LACCETTI, i quali tutti convennero nella diagnosi di epididimite tubercolare.

(**) Da notizie pervenuteci recentemente apprendiamo che nel malato si è sviluppata nuovamente una tumefazione nella regione inguinale destra.

presenza di un tessuto compatto (1), che ha invaso il centro del testicolo, fino a lasciare una zona corticale concentrica del parenchima testicolare dello spessore di circa un centimetro; dalla parte dell'epididimo questo tessuto ha invaso il corpo dell'epididimo fino a giungere a pochi millimetri dalla sua superficie, ma non appare estendersi nello spessore della testa e della coda. Il colorito della parte dell'organo invaso da questo tessuto non è molto diverso da quello dei tessuti sani circonvicini; la consistenza durofibrosa permette però di delimitarlo abbastanza bene colla palpazione. Qua e là nella zona invasa si constata qualche punto di rammollimento. I noduli che si palpano nel funicolo sezionati dimostrano al centro un tessuto identico a quello che ha invaso la ghiandola genitale (2).

Al microscopio nelle sezioni fissate in alcool e colorate con emallume ed eosina si constata che il tessuto eterogeneo che ha invaso la ghiandola genitale ha

Fig. 2ª

Koritska, oc. 4 comp., ob. 8.

una struttura neoplasica: nel suo complesso è costituito da ammassi cellulari tondeggianti, allungati e talora in forma di tralci, separati da un abbondante tessuto evidentemente connettivale (vedi fig. 2ª).

Negli elementi cellulari propri del tumore colpisce anzitutto la variabilità del volume: sono cellule di diverse dimensioni, le maggiori delle quali possono raggiungere il diametro di 50-60 μ (vedi fig. 3ª).

La loro forma è irregolare, il nucleo grosso, vescicolare, può presentare le più svariate configurazioni (rotondo, ovale, poligonale, allungato, semilunare, ecc.), possiede un reticolo cromatinico scarso e tenue, onde si rende molto evidente il nucleolo; il protoplasma è più o meno omogeneo, sovente sparso un po' irregolarmente intorno al nucleo. Qua e là si nota qualche figura cariocinetica. Le cellule descritte sono ammucchiate disordinatamente senza che si riesca a dimostrare fra di esse del tessuto connettivale interposto. Nelle zone di tessuto neoplasico meno estese (e verosimilmente più recenti) si constata una disposizione del massimo interesse per la diagnosi istologica del tumore: al centro quasi sempre si osservano uno o più vasi dal lume pieno di corpuscoli sanguigni o anche vuoto, intorno ai quali gli elementi del tumore appaiono appiattiti, disposti concentricamente e con dimensioni crescenti quanto più si allontanano dalle pareti vasali, nelle quali non

sempre si può scorgere il normale rivestimento endoteliale. Da questa struttura, rilevabile nella figura 3, si riporta l'impressione che gli elementi del tumore traggano il loro sviluppo dalle pareti vasali. Nelle zone in cui il tessuto del tumore è più abbondante ed esteso non si riesce più a constatare la presenza di vasi nei punti centrali.

Il tessuto interposto fra gli ammassi cellulari così caratteristici del tumore è un connettivo di apparenza fibrosa ma molto ricco di elementi cellulari; la sostanza fondamentale del connettivo si presenta in qualche punto in strisce omogenee prive di nuclei e colorate vivamente dalla eosina. Qua e là si constatano zone di tessuto necrotico.

Da questo esame istologico si esclude la natura tubercolare del processo, e si conclude per un neoplasma (endetolioma) che originatosi fra il testicolo e l'epididimo tende ad invadere ambedue questi organi Si noti che l'esame istologico die

Fig. 3ª

Koritska, oc. 4 comp., ob. 8.

due noduli clinicamente constatabili nel funicolo rivela una struttura identica a quella del tumore constatato nella ghiandola genitale.

Esame della metastasi. — Il pezzo ha la grandezza e la forma di un grosso uovo di pollo un po' appiattito in senso laterale. E' rivestito da capsula fibrosa notevolmente aderente. Alla superficie di sezione si osserva un parenchima giallastro compatto in cui si constatano travate fibrose più chiare che lo dividono in lobi e lobuli; questi lobi in qualche punto fanno prominenza sulla superficie di sezione e presentano qua e là alcuni punticini e piccole macchie brunastre. In qualche punto si osserva che il tessuto è molto friabile e come in disfacimento. In un punto infine si osserva una cavità cistica delle dimensioni di un grano di riso, dalla superficie liscia e biancastra.

Al microscopio si constata che la massa del tumore è costituita da un tessuto che ha fondamentalmente la struttura di un sarcoma fusocellulare; questa struttura subisce in qualche punto delle modificazioni: talora le cellule si assottigliano e si allungano richiamando l'immagine degli elementi di un mioma leiocellulare; in altri punti invece divengono tondeggianti ricordando la struttura di un sarcoma a piccole cellule rotonde, e ciò si verifica specialmente intorno ad alcuni vasi. I vasi non sono abbondanti, ma voluminosi; qua e là si hanno vere lacune vasali e si constatano emorragie intraparenchimatose che dissociano gli elementi cellulari.

Molto singolare è che nello spessore di questo parenchima a struttura di sarcoma fusocellulare si constatano numerose zone di tessuto cartilagineo (fig. 4ª); questo è distribuito in proporzioni variabili: in alcuni punti è rappresentato da alcuni nidi tondeggianti contenenti solo 3 o 4 cellule, in altri punti esso si presenta in notevoli estensioni; tale cartilagine appartiene nettamente al tipo ialino. In alcuni rari punti del tumore invece si osserva e si constata la presenza di un tipico e delicato connettivo mucoso. In qualche punto infine si osserva un tessuto simile a quello di una ghiandola linfatica.

L'esame istologico del tumore primitivo e della metastasi stabilisce due constatazioni fondamentali:

1° Il processo che ha invaso primitivamente la ghiandola genitale non è di natura tubercolare ma neoplastica;

2° Fra il tumore primitivo e la metastasi intercede una notevole differenza di struttura istologica.

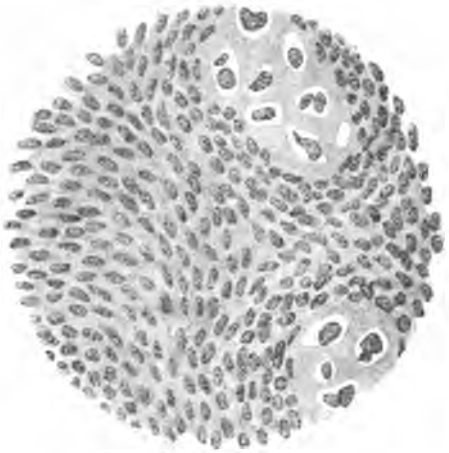

Fig. 4ª
Koritaka, oc. 4 comp., ob. 3.

Fissato che nel caso in questione si tratta di un neoplasma, resta a stabilirne la natura.

Possiamo scartare l'ipotesi che ci si trovi dinanzi a un epitelioma, e ciò anche prescindendo dai caratteri clinici che rendono questa diagnosi poco probabile. Il volume delle cellule (di una grande variabilità e spesso superiore a quello delle cellule dell'epitelioma), i loro nuclei vescicolari e polimorfi, l'essere gli elementi del tumore ammassati e disseminati piuttosto irregolarmente senza che si scorga in essi una disposizione speciale a raggrupparsi in nidi, lobuli, alveoli separati da sottili sepimenti connettivali, la mancanza di ogni rapporto con gli epiteli dei canalicoli seminiferi, ci fanno escludere l'epitelioma. Onde il campo diagnostico resta limitato fra l'endotelioma e il sarcoma (*) e precisamente il sarcoma a grosse cellule rotonde

(*) Mi sembra superfluo mettere in campo la diagnosi differenziale con altri tumori del testicolo di struttura affine, quali il linfadenoma (poichè il tumore descritto da Monod e Terrillon (1) con questo nome adottato in seguito anche da altri autori francesi corri-

che è la varietà sarcomatosa più comune nel testicolo. L'Henke (4) insiste sulla difficoltà della diagnosi microscopica differenziale fra il sarcoma a grosse cellule rotonde e l'endotelioma nel testicolo. Krompecher (5) classifica fra i sarcomi a grosse cellule rotonde quei casi di tumori del testicolo in cui pur avendo una struttura istologica che ricorda perfettamente quella dell'endotelioma, non si riesce a riscontrare punti in cui sia nettamente evidente l'origine da spazi o vasi linfatici. Nel nostro caso abbiamo però gli elementi sufficienti per decidere che si tratta di un endotelioma: difatti, come abbiamo visto, nei centri di produzione neoplasica più piccoli e più recenti, in mezzo al cumulo degli elementi cellulari del tumore si scorgono piccoli vasi intorno ai quali gli elementi stessi sono ordinati concentricamente e con dimensioni crescenti quanto più essi si allontanano dal lume vasale.

Data questa speciale disposizione cellulare ci si può domandare se non ci troviamo invece davanti a un angiosarcoma. Ma questa denominazione di angiosarcoma è molto indeterminata ed equivoca. Se vogliamo intendere con essa tutti i tumori endoteliali, come fa Kolaczek (6), o alcuni di questi (i periteliomi, come fanno Waldeyer (7), Birsch Hirschfeld (8), gli emangioendoteliomi con esclusione dei linfangiondeliomi, come fa Ziegler) essa è superflua, esistendo già per questi la specifica denominazione di endoteliomi colle sue rispettive suddivisioni. I tumori classificati come angiosarcomi da Thoma (9) rientrano fra i sarcomi (sono sarcomi telangectasici). Varietà di angiomi sono gli angiosarcomi di Paltauf (10) (angiomi atipici). Krompecher (5) nel suo studio sugli endoteliomi del testicolo ritiene debbano essere conservate sia la denominazione di angiosarcoma (quando si considerino i tumori in questione dal punto di vista morfologico) sia quella di endoteliomi (quando si considerino dal punto di vista genetico); ma questa sottigliezza terminologica vale più ad aumentare che a diminuire la incertezza e la confusione già esistenti in proposito. In conclusione la denominazione di angiosarcoma se pure non deve essere del tutto soppressa perchè non rappresenta una entità clinica caratteristica (come sostengono vari autori: vedi il Borst nel suo trattato sulla dottrina dei tumori (11)) deve essere limitata, interpretando correttamente il suo significato etimologico, a quei tumori misti che in alcune parti presentino la struttura di un sarcoma e in altri quella sarcomatosa. Il che deve essere assolutamente escluso per il tumore da noi studiato.

Esso è un endotelioma e precisamente un emangioendotelioma; escludiamo il peritelioma perchè se è vero che nei centri più piccoli di produzione neoplasica le cellule sono addossate e quasi stratificate intorno al lume vasale pervio, nei centri più estesi e quindi più antichi non si scorge più traccia di vasi centrali, invasi e e distrutti verosimilmente dall'accrescimento progressivo degli elementi neoplasici. Volendo sottilizzare ulteriormente la diagnosi, lo classificheremo, secondo la divisione di Borrmann (12), nella varietà degli emangioendoteliomi a parete propria (in opposizione ai capillarendoteliomi).

---

sponde all'endotelioma a struttura diffusa) e il sarcoma alveolare di Ehrendorfer (2) (poichè corrisponde al sarcoma a grosse cellule rotonde con tendenza degli elementi ad aggrupparsi in alveoli). All'endotelioma corrispondono anche quella varietà di tumore testicolare descritto da Wettergren (3) con struttura paragonabile a quella di un cancro e proveniente dagli endoteli dei vasi linfatici, e il cosiddetto carcinosarcoma o sarcoma carcinomatode.

Anche più interessante dello studio istologico del tumore primitivo è quello della metastasi sviluppatasi all'inguine.

Come abbiamo visto, in essa in mezzo a un tessuto fondamentale che ha la struttura di un sarcoma fusocellulare troviamo altri svariati tessuti di origine connettivale: cartilagine, connettivo mucoso, tessuto di sarcoma a piccole cellule rotonde, ecc.; il tessuto di apparenza linfatica rappresenta senza dubbio il residuo delle ghiandole linfatiche iliache invase dalla metastasi.

La prima idea che ci si presenta nel constatare questa molteplicità di tessuti è che ci si trovi davanti a uno di quei tumori embrioidi così bene descritti da Wilms (12). Ma due argomenti si possono addurre contro questa interpretazione: 1° Le più accurate ricerche nei vari punti del tumore hanno escluso che in esso esista del tessuto epiteliale, mentre nei veri tumori embrioidi esiste una rappresentanza dei due foglietti embrionali epiteliali (ectoderma ed entoderma), o almeno di uno: entoderma e mesoderma (nei teratomi), ectoderma e mesoderma (nelle cisti dermoidi); le pareti delle piccole cisti esistenti nel tumore furono esaminate con cura al microscopio nel sospetto che si trattasse di cisti epiteliali di origine entodermica, ma si constatò che tali formazioni cistiche avevano pareti connettivali. 2° Nel tumore primitivo completamente esaminato non è possibile riscontrare alcuna traccia nè di epitelio nè di quelle formazioni connettivali così caratteristiche della metastasi. Resta quindi escluso che nel nostro caso si tratti di un tumore embrioide.

Quale è dunque l'interpretazione da darsi alla complessa struttura microscopica della recidiva?

Data la diagnosi di endotelioma stabilita per il tumore primitivo ed esclusa la possibilità che ci si trovi dinanzi a un tumore embrioide, bisogna concludere che il polimorfismo della metastasi è dovuto alla tendenza che talora si verifica nell'endotelioma ad assumere caratteri istologici misti: cartilagineo, mixomotoso, ecc.; ciò è stato messo in evidenza specialmente nella parotide, tanto che il Volkmann (14) sostiene che i tumori misti così comuni in questa ghiandola debbano essere interpretati come dei veri e propri endoteliomi. La struttura fondamentale di sarcoma fusocellulare non deve meravigliarci data l'origine endoteliale del tumore; è noto come il Klebs (15) sostiene che i sarcomi a cellule fusiformi del testicolo derivano in parte dagli endoteli delle pareti vasali, in parte dagli endoteli che rivestono la tunica propria dei canalicoli, onde egli divide tali tumori in endoteliali, perivascolari e perispermatici.

Ad ogni modo veramente sorprendente è il fatto che mentre di polimorfismo non esiste traccia nel tumore primitivo, esso sia comparso così spiccato nella metastasi. Questo fatto appare inoltre in spiccata contraddizione colle leggi generalmente accettate sulla anaplasia dei tumori, così strenuamente sostenuta dall'Hansemann (16) e a cui si avvicina anche il Durante nella sua dottrina degli epiteliomi. L'Hansemann afferma che le metastasi e le recidive se differiscono nella loro struttura dal tumore primitivo, lo fanno solo nel senso di una anaplasia o regressione istologica verso il tessuto originario (*Muttergewebe*) dell'organo in cui si sviluppò il tumore; in altre parole il tessuto delle metastasi avrebbe dei caratteri più semplici (più ravvicinantisi al tipo embrionale) di quello del tumore primitivo. Nel nostro caso si avrebbe invece il contrario: *dal tessuto endoteliale indifferenziato del*

tumore primitivo si sono nella metastasi differenziate strutture connettivali più complesse, quali il tessuto mucoso, il tessuto cartilagineo, ecc.

Termino rilevando qualche considerazione clinica degna di nota rispetto al caso da me riferito.

L'endotelioma del testicolo è un tumore frequente, è anzi secondo Krompecher (5) il più frequente dei tumori maligni del testicolo, ma ciò deve intendersi per il linfangioendotelioma, mentre molto meno frequente è l'emangioendotelioma, cui appartiene il nostro caso. E' noto come tale frequenza dei linfangioendoteliomi si ritenga dovuta alla straordinaria abbondanza di vasi linfatici di ogni dimensione esistenti nel testicolo e circondanti in una finissima rete i canalicoli spermatici.

La sede da cui appare essersi sviluppato il nostro tumore corrisponde evidentemente al corpo di Higmoro; Virchow (17) afferma come abituale questo punto di origine per il sarcoma. Negli otto linfangiomi descritti da Krompecher (5) uno solo si originò dal corpo di Higmoro.

L'accrescimento nel nostro caso fu lento: in 6 anni raggiunse appena il volume di un uovo di piccione; è noto come la lentezza dello sviluppo sia frequentissima nell'endotelioma, in uno dei casi di linfangioendotelioma descritti da Krompecher il tumore impiegò 17 anni a raggiungere il volume di un pugno; questo carattere è quindi del massimo interesse nella diagnosi differenziale col sarcoma.

Un fatto veramente singolare nel nostro caso è la presenza delle piccole metastasi nel funicolo, la quale circostanza non trovo accennata in nessuno dei casi di endotelioma del testicolo finora descritti.

Per quel che riguarda la diagnosi clinica bisogna convenire che essa presentava una straordinaria difficoltà. L'esame obbiettivo congiunto ai criteri della frequenza nonchè a qualche dato anamnestico (madre sofferente di malattia bronchiale cronica, moglie sofferente di lesione uterina cronica con leucorrea) faceva apparire come facile e ragionevole la diagnosi di epididimite tubercolare. La diagnosi di neoplasma si sarebbe presentata poco probabile e controversa; esclusa la ipotesi di un epitelioma specialmente per ragioni di età e per la lunga durata dell'accrescimento senza constatabile diffusione ai gangli linfatici corrispondenti, rimaneva in discussione la serie dei neoplasmi connettivali, ma la compartecipazione del funicolo escludeva i tumori benigni lasciando in campo i sarcomi (contro cui militava la lentezza notevole dell'accrescimento) e gli endoteliomi (sui quali poteva sollevare dei dubbi la presenza di noduli nel funicolo).

Concludendo, la sindrome semiologica constatata nel caso da me riportato si prestava a un inevitabile equivoco diagnostico, per la facilità con cui in essa si imponeva la diagnosi di epididimite tubercolare (e ciò sopratutto per i concomitanti noduli funicolari ritenuti patognomonici dalla funicolite tubercolare). Resta dunque stabilito che *quando*, come nel nostro caso, *si presenti un individuo di aspetto sano e robusto, indenne da lesioni tubercolari degli altri organi, con una ghiandola genitale in cui l'epididimo si presenti parzialmente ingrossato, indurito e bozzuto, anche se nel funicolo si constateranno noduli di indurimento*, sebbene tutti questi caratteri porterebbero ad ammettere una epididimite tubercolare, *si dovrà tener presente la ipotesi che si tratti di un endotelioma*, eventualità indubbiamente rara, ma possibile a verificarsi.

Nel chiudere la presente nota sento il dovere di ringraziare vivamente il professore Roberto Alessandri che mi permise di illustrare il caso in questione e da cui ebbi valido aiuto nello studio bibliografico ed istologico dell'argomento.

BIBLIOGRAFIA.

1. Monod et Terrillon. *Essai sur le lymphadenome du testicule.* Archives générales de méd. Vol. II.
2. Ehrendorfer. *Beiträge zur Kenntniss der Hodengeschwülste.* Arch. für Klin. Chir. Bd. 27.
3. Wettergren, citato da Birsch-Hirschfeld nel suo Lehrbuch der Pathologie.
4. Henke. *Mikroskopische Geschwülstdiagnostik.* Jena, 1906.
5. Krompecher. *Ueber di Geschwülste, insbesondere die Endotheliome des Hodens.* Virchow's Archiv., Bd. 151, Suppl.
6. Kolaczek. Deutsche Zeitschrift für Chirurgie, IX e XIII.
7. Waldeyer. Virchow's, Archiv, XLI e LV.
8. Birsch-Hirschfeld. Archiv der Heilkunde, 1871.
9. Thoma. Virchow's Archiv., CIX.
10. Paltauf. Beiträge zur path. Anat., II.
11. Borst. *Die Lehre von den Geschwülsten.* Wiesbaden, 1902.
12. Borrmann. Virchow's Archiv. 151 suppl., e 157.
13. Wilms. *Die teratoiden Geschwülste des Hoden*, etc. Beiträge zur path. Anat. XIX.
14. Volkmann. *Ueber endotheliale Geschwülste*, etc. Deutsche Zeitschrift für Chir. XLI, 1895.
15. Klebs. Handbuch der allgemeinen Pathologie, Bd. II.
16. v. Hansemann. *Die mikroskopische Diagnose der bösartigen Geschwülste.* Berlin, 1906.
17. Virchow. *Die Krankhaften Geschwülste.* Berlin, 1864.

III.

Clinica oto-rino-laringoiatrica di Roma
diretta dal Prof. Gherardo Ferreri

Lesioni del labirinto non acustico dimostrate con ricerche sperimentali e cliniche

per il Prof. ACHILLE TORRETTA, dottore in medicina e in scienze,
Docente di clinica oto-rino-laringoiatrica alla R. Università di Roma.

(*Continuazione, v. fasc. 4*).

LIBRO II.

Lesioni del labirinto non acustico studiate con esperimenti sugli animali e ricerche cliniche.

Introduzione. — E' questo il capitolo meno noto di tutta l'otologia. Nè ciò deve sorprendere ove si pensi che nemmeno la funzione dei canali semicircolari non era stata intravveduta da alcuno prima di Flourens (1828) ed il primo reperto anatomo-patologico non si conobbe che con Menière (1861). Le difficoltà tecniche delle ricerche anatomo-patologiche su questo organo contribuirono a che, quando l'anatomia patologica di pressochè tutti gli organi era in buona parte nota o ben indirizzata ad esserlo, dopo l'orientazione nuova data agli studi medici dal Galilei della medicina Giambattista Morgagni, l'anatomia patologica del labirinto non acustico dovesse attendere ancora quasi tre secoli a vedere il suo principio. All'opera dei

fisiologi dopo Menière si collega quella dei clinici otologisti; ma lo studio minuto ed accurato delle lesioni varie che si riscontrano nel labirinto non acustico e specialmente quello delle lesioni suppurative, è opera, si può dire, incominciata di questi giorni, in cui le *operazioni* praticate con tanta frequenza sull'apofisi mastoide e sulla cassa timpanica, i perfezionamenti che ogni giorno si effettuano nella *tecnica microscopica*, la nuova luce portata da fortunati *esperimenti sugli animali*, ed il *più diligente esame dei sintomi* presentati dagli infermi colpiti da lesioni labirintiche, contribuirono a creare le nuovi cognizioni.

E non siamo che al principio. Molti ed importanti problemi attendono la loro soluzione. Mi sono forzato a mia volta di risolvere, o meglio di tentare la soluzione di qualcuno dei più importanti, con ricerche di laboratorio e di clinica, di cui riferirò nel corso del lavoro.

Etiologia generale e classificazione. — E' necessario premettere al capitolo riguardante l'etiologia generale delle lesioni, che possono colpire il labirinto non acustico, un tentativo di classificazione delle lesioni, poichè se queste ultime avvengono per cause predisponenti ed efficenti comuni, sono però frequentemente determinate da cause proprie a ciascuna lesione. Oltre a ciò le cause morbose comuni hanno maggiore o minor valore nelle singole lesioni.

Il criterio di classificazione da noi adottato è quello anatomico anzichè quello etiologico; troppo numerose sono le cause e infinito quindi sarebbe stato il numero delle classi, distinte per la etiologia, identiche per l'alterazione anatomo-patologica: nè avremmo saputo dove collocare e in quale gruppo quelle lesioni del labirinto non acustico, di cui purtroppo l'etiologia non è ancora nota. Poi il criterio etiologico se potrebbe valere come base ad una classificazione clinica, non vale per noi che abbiamo per primo e principale scopo quello delle ricerche istologiche ed anatomiche delle lesioni del labirinto non acustico. Perciò nel capitolo, ad esempio, che tratta dei disturbi di circolo (e più specialmente le lesioni emorragiche), noi abbiamo comprese le lesioni traumatiche per molte ragioni. Anzitutto perchè i disturbi di circolo e l'emorragia sono l'essenza del trauma e cioè ne rappresentano l'alterazione anatomo-patologica capitale; ora, per non fare un numero infinito di gruppi, è appunto sul criterio anatomico che noi credemmo bene fondare una classificazione delle lesioni del labirinto non acustico: se avessimo fatto un gruppo speciale delle lesioni traumatiche, avremmo anche dovuto farne un altro per le lesioni conseguenti a rapido passaggio in mezzo condensato o rarefatto e molti altri. In tal caso la classificazione avrebbe avuto come base, invece del sicuro criterio anatomico, quello etiologico più vago e meno attendibile.

E' nel capitolo che tratta delle lesioni emorragiche che noi parliamo delle lesioni del labirinto non acustico in seguito alla leucemia, alle iniezioni di medicamenti (chinino, salicilati) da noi praticate sull'esempio di Ferreri.

Vedremo come questi rimedi a piccole dosi continuate, al pari di altri veleni bacterici e chimici, arrivano all'epitelio labirintico col meccanismo del sangue circolante, per cui detti veleni vengono a sciogliersi nei liquidi labirintici: in tal caso le alterazioni sono specialmente di natura degenerativa (noi ne terremo parola nel capitolo *Lesioni degenerative*).

Delle lesioni traumatiche esamineremo quelle dirette del temporale (in rapporto

al labirinto non acustico, quali detonazioni, ferite d'arma da fuoco) e quelle per irradiazione di fratture e conseguenti a lesioni traumatiche di parti vicine. E' in questo capitolo che trattiamo delle lesioni conseguenti a subita compressione dell'aria del condotto uditivo-esterno, come per ondate, schiaffi, ecc.: a rapido passaggio in mezzi rarefatti e condensati (operai dei cassoni, palombari del porto di Genova, areonauti ed alpinisti. Vedi gli *Studi di Angelo Mosso e dei suoi allievi sulla stazione alpina di Colle d'Olen.* Archives de Mosso, 1906).

Giova notare però che nell'anatomia patologica riguardante questo capitolo speciale, non figureranno che le conseguenze estreme, quali si hanno quando la rarefazione o condensazione del mezzo raggiungano gradi elevati per intensità e durata. La più parte dei sintomi che in casi meno gravi si osservano a questo proposito in clinica non hanno, almeno coi mezzi d'indagine di cui oggi disponiamo, il loro riscontro anatomico. Perciò l'importanza dell'argomento non è che relativa per noi che dobbiamo trattare delle lesioni del labirinto non acustico.

Più importante è il capitolo delle lesioni *flogistiche*, specialmente secondarie a processi endocranici o che dalla cassa del timpano e cavità annesse guadagnano il labirinto (otiti medie purulente e non purulente, acute e croniche). Lesioni labirintiche si producono in certi casi per l'azione continuata di stimoli acustici eccessivi come avviene nelle otiti interne professionali (calderai, fabbri, ecc.). Ma per le stesse cause che le producono, tali alterazioni si riscontrano più particolarmente nel segmento del labirinto destinato alla percezione dei suoni; però, da esso, per contiguità di processo, possono estendersi al labirinto non acustico, o determinare in quest'ultimo disturbi riflessi. Dall'esame di qualche centinaio d'operai appartenenti ad arsenali, da me praticato nel corso di parecchi anni nei Policlinici di Genova e di San Pier d'Arena (nei quali dirigo la sezione delle specialità), ho trovato solo nelle forme recenti e in rari casi, vertigine in grado leggero, disturbi d'equilibrio statico-dinamico poco marcati, più raramente ancora nistagmo; nelle forme antiche tali fatti sono eccezionali. Più frequenti invece sono i sintomi ora detti nelle labirintiti che conseguono all'otosclerosi, all'otite media purulenta ed alla catarrale cronica, come vedremo più avanti.

Le lesioni labirintiche in genere e anche quelle purulente, possono presentarsi, come diremo, circoscritte o diffuse. Vi sono invero condizioni anatomiche opportune per cui le lesioni del segmento non acustico del labirinto sono spesso solidali con quelle della chiocciola, sopratutto pel fatto che i due segmenti comunicano ampiamente tra loro. Però con una certa frequenza le lesioni restano limitate all'uno o all'altro dei segmenti labirintici e in generale diremo che sono specialmente le lesioni flogistiche acute e le croniche riacutizzate da qualunque parte arrivino nel labirinto che lo invadono ben presto in ogni sua parte, poichè i processi reattivi non hanno tempo di spiegarsi e circoscrivere l'infezione: non così nelle flogosi croniche sostenute da microrganismi dotati di virulenza tenue, nelle quali in sommo grado avvengono in filtrazioni parvicellulari intorno alla sede della lesione, che resta così limitata al suo espandersi. Le emorragie, le degenerazioni, i tumori, i vizi di prima formazione, possono colpire il labirinto nella sua totalità o soltanto determinate porzioni di esso. Con opportuni esperimenti sugli animali e con l'esame anatomico di temporali appartenenti ad individui affetti da lesioni purulente labirintiche (che rappresentano

la parte più notevole delle lesioni che ci occupano per numero e per valore pratico), cercai di stabilire anzitutto come gli agenti infettivi arrivino al labirinto e discussi, sulla base della nostra esperienza, oltrechè di quella dei vari ricercatori, il valore anatomico e pratico delle varie vie che servirebbero a portare i germi patogeni al labirinto dalla cassa timpanica e dal cranio, per propagazione diretta e per la via dei vasi sanguigni e linfatici.

Cercai poi di stabilire le condizioni che più comunemente favoriscono e preparano l'infezione del labirinto ed in quali porzioni di esso i materiali infettivi si diffondano primitivamente con maggior predilezione e vi restino circoscritti o di qui si diffondano alle altre parti. Studiai in ogni caso le alterazioni macro- e microscopiche intralabirintiche, anche per l'importanza che tale studio (messo in rapporto con la *laesa functio* rivelataci dall'esame clinico) può presentare nei riguardi della funzione, della diagnosi e della cura.

Un altro gruppo comprende le lesioni *degenerative* da qualunque causa esse dipendano.

Riguardo alle lesioni *neoplastiche* passai in rivista con la scorta di osservazioni proprie oltre a quelle riferite dagli autori, le singole varietà osservate di neoplasmi, la loro diversa importanza e quella dei processi secondari che le accompagnano.

Accennai infine alle lesioni riguardanti difetti di prima formazione, quali si osservano in molti sordomuti e tra gli animali in quelli che presentano abitualmente movimenti anormali rotatori (topi danzanti-giapponesi) od ondulatori (anguilla).

La classificazione da noi adottata per le lesioni del labirinto non acustico è la seguente:

1° *Lesioni dovute a disturbi di circolo* che comprendono: l'ipoemia, l'iperemia attiva e passiva e l'emorragia; ho descritte in questo capitolo le lesioni labirintiche dovute ai traumi in genere, quelle dovute a rapido passaggio in mezzi rarefatti e condensati, a iniezioni di medicamenti come il chinino e i salicilati, a leucemia, a strangolamento e impiccamento, insomma a tutte le lesioni in genere che per causa violenta o tossica, o discrasica, o meccanica, o altra qualsiasi, producono prevalentemente iperemie ed emorragie.

2° *Lesioni flogistiche.*

3° *Lesioni degenerative.*

4° *Lesioni neoplastiche.*

5° *Lesioni dovute a difetti di prima formazione* (*o congenite*).

Anche questa come tutte le classificazioni non può rappresentare che schemi necessari alla chiarezza dell'esposizione; ma i vari gruppi non hanno sempre limiti assolutamente netti: così le lesioni flogistiche (di cui per la loro importanza facemmo un gruppo a parte) si riscontrano sempre a lato a lesioni di ogni genere (degenerazioni, necrosi, emorragie, ecc.).

La varie lesioni del labirinto non acustico hanno momenti causali comuni ed altri propri a ciascuna lesione.

Cause generali comuni sono il clima, la razza, l'eredità, il sesso; inoltre il depauperamento organico del malato, per cui i germi patogeni esistenti nella cassa timpanica esaltano la loro virulenza di fronte ai diminuiti poteri di resistenza; inoltre

agiscono come cause adiuvanti o determinanti di lesioni labirintiche in genere certe malattie ereditarie (sifilide, otosclerosi) o acquisite (sifilide), certe intossicazioni croniche (alcool, tabacco, chinina, salicilati, ecc.), certe malattie generali che producono negli elementi del labirinto alterazioni di nutrizione contemporanee a quelle che si verificano in altri organi (degenerazione amiloide, ecc.) ed ancora i traumi accidentali o professionali (labirintiti professionali), di cui diremo partitamente più avanti. Da quanto precede traspare l'importanza che nella semiologia delle lesioni che ci occupano può assumere l'*ananmesi* del malato.

Cause locali sono: le lesioni flogistiche di parti vicine (cassa timpanica, encefalo e suoi involucri, infiammazione dei seni della dura), l'insufficiente drenaggio degli essudati flogistici (per lo più dalla cassa timpanica all'esterno), l'apertura delle barriere poste da natura tra la cassa timpanica e l'orecchio interno e formazione di vie di trasporto all'infezione. Tali vie sono prodotte da traumi del temporale accidentali (fratture) od operatori, da flogosi acuta o cronica della parete ossea della cassa timpanica o delle altre pareti che limitano la capsula labirintica e successiva necrosi circoscritta o diffusa di esse, da colesteatoma, da tumori *mali moris* (epitelioma); meno frequentemente per deiscenze congenite, se pur esistono osservazioni veramente sicure in proposito; più facile a tal riguardo è che i processi flogistici, specialmente purulenti, trovino condizioni anatomiche speciali per cui resti favorito il passaggio del pus dall'orecchio medio al labirinto: così avviene per l'esistenza (piuttosto rara) di cellette ossee o spazi pneumatici nella parete di un canale semicircolare osseo (per lo più l'orizzontale) che possono partecipare alla suppurazione dell'orecchio medio e infettare più facilmente lo spazio perilinfatico: così avviene anche per la persistenza del *canalis subarcuatus* che fa comunicare l'antro collo spazio subdurale attraverso il labirinto (via translabirintica). L'importanza di tale via è facile riconoscere in un bel preparato da me studiato nel museo della Clinica di Roma (già citato).

I traumi accidentali od operatori (operazioni incomplete specialmente), agiscono oltrechè coll'aprire vie di comunicazioni colla cassa timpanica ed il labirinto, anche aumentando la virulenza dei microrganismi esistenti nella cassa timpanica stessa. Di tuttociò tratteremo dettagliatamente in appresso e citeremo casi clinici dimostrativi da noi osservati.

Quanto ai microrganismi capaci di produrre labirintiti, troviamo in prima linea quelli che si riscontrano nelle otiti medie purulente (piogeni comuni, specialmente stafilococchi e streptococchi) con molta frequenza il diplococco, più raramente il bacillo della tubercolosi, dell'influenza, della difterite. Una pagina nuova si sta scrivendo a proposito dei *batteri anaerobi*: sono forme bacteriche che non raggiungono il loro massimo grado di virulenza che in un ambiente anaerobico, pur vegetando anche in mezzo aerobico. Quest'ultimo sarebbe nel nostro caso rappresentato dalla cassa timpanica, da cui i microrganismi detti passando in istato di minima o mediocre virulenza in un mezzo anaerobico qual'è la cavità labirintica, per le condizioni che vi trovano più adatte al loro sviluppo, acquistano virulenza notevole. L'importanza anatomo-patologica e clinica che queste conoscenze possono avere, è grande e quindi occorrono nuove e ben condotte ricerche.

Vediamo ora in modo più particolareggiato qualcuna delle cause enumerate

come determinanti o adiuvanti delle lesioni labirintiche e specialmente l'eredità, il sesso, alle quali di solito si dà a torto in clinica poco valore.

L'eredità di molte lesioni labirintiche è fuori di dubbio. L'otosclerosi, come sa ogni specialista, spesso si trasmette di generazione in generazione, saltando anche membri della stessa famiglia e presentando tendenza ad apparire sempre più precocemente di generazione in generazione. Al punto in cui si trovano oggidì i nostri studi, non possiamo dire se si eredita in tal caso una diatesi generale da cui derivino primitivamente le lesioni labirintiche, come l'osteoporosi della capsula ossea labirintica, dalla quale il processo flogistico primitivamente cronico si può in seguito diffondere alle criste, alle macule come alla chiocciola (onde le vertigini, le turbe di equilibrio e specialmente la sordità e i rumori che in tali malati si osservano); o se l'eredità influisca nel trasmettere la stessa forma del cranio, le stesse condizioni che predispongono alle malattie del cavo retro nasale (vegetazioni adenoidee) e delle tube (catarro tubo timpanico). La verità si saprà quando sarà definitivamente dimostrato che l'otosclerosi è un processo primitivo e indipendente dalla otite media catarrale cronica.

Tacio tra le malattie ereditarie la sifilide, precoce o tardiva: l'emofilia che può dare malattia di Menière, perchè questi sono fatti già ben noti.

Le lesioni ereditarie sono tanto più tenaci quanto più profonde: così Brown Sequard potè osservare alterazioni auricolari dipendenti da alterazioni del simpatico persistere per quattro generazioni.

In generale anzichè ad un'eredità diretta, credo che il ripetersi di forme morbose simili nei discendenti debba attribuirsi anzitutto al sommarsi in questi ultimi di tendenze patologiche e di particolarità strutturali analoghe e inoltre al fatto che si ripetono anche nei figli le condizioni sociali di ambiente malsano, di vita antigienica (per deficienza di vitto, per abitazioni umide, per alcoolismo, ecc.), e le stesse cause ripetono i medesimi effetti. Bonnier disse con frase geniale che la eredità morbosa si può manifestare « con le disposizioni musicali come con la tendenza alla vertigine ».

Bonnier (*Pathologie de l'oreille*) osservò nevrosi ereditarie con localizzazione labirintica (agarofobia sintomatica), epilessia a tipo labirintico, ecc.: io credo però che sia ancora da dimostrarsi che tali lesioni abbiano origine veramente dal labirinto non acustico ed i sintomi a carico di quest'ultimo, che in tali forme si osservarono talvolta, vanno considerati come fenomeni parziali concomitanti a forme nervose generalizzate, come l'isterismo, l'epilessia, ecc.

L'età è per sè stessa talvolta condizione predisponente alle lesioni labirintiche in genere e del labirinto non acustico in ispecie e, si badi bene, non solo in quanto ogni età ha i suoi mali (come la difterite nei primi anni della vita, il cancro nella vecchiezza) ma in quanto vi sono condizioni meccaniche che possono produrre in certe epoche della vita lesioni traumatiche o flogistiche dell'organo in parola. Certe malformazioni del labirinto quali si osservano nei sordomuti, dipendono da esiti di processo distrofico e forse flogistico che avanti la nascita produssero obliterazioni di canali semicircolari, sinechie congenite di parti mobili, ecc.; la sifilide congenita ha nel labirinto sede non rara delle sue manifestazioni, che vi possono apparire *precoci* o *tardive* e costituire uno dei sintomi della triade di Hutchinson (labirintite).

Al momento della nascita è il travaglio del parto che può produrre lesioni traumatiche del labirinto; la stasi venosa dei seni della dura madre come può produrre disturbi di circolo, focolai emorragici puntiformi nel cervello e nel midollo (diplegia spastica, ecc.), così non raramente causò iperemia, stravasi sanguigni, fratture della base irradiantesi verso il vestibolo e i canali semicircolari, infiammazioni che produssero non raramente lesioni del neuro epitelio delle *cristae* e della *maculae*. Il focolaio del trauma potè talvolta infettarsi per germi venuti dalla tuba col primo alito della vita. Ancora una volta il poeta ha ragione:

« Nasce l'uomo a fatica
Ed è rischio di morte il nascimento.... ».

Nel bambino il pianto e le grida congestionano i vasi labirintici, senza però lederli per l'elasticità delle pareti proprie dell'età. Non raramente si osservò però emorragia del labirinto in seguito agli accessi di tosse, che caratterizzano la tosse asinina. Così si osservarono bambini divenuti sordi e con disturbi d'equilibrio, dopo la tosse asinina, senza otite media, nè altra lesione infiammatoria precedente. Però altre condizioni influiscono assai più nell'infanzia e nella fanciullezza indirettamente sul labirinto non acustico, portando infezioni alla cassa dal cavo naso-faringeo (sede frequente di vegetazioni adenoidee, di processi flogistici acuti e cronici, tra cui la la difterite e la tubercolosi) attraverso la tuba, il cui orificio faringeo è largamente beante.

La scarlattina, di cui vedremo l'importanza nella patologia del labirinto, è pure una malattia dell'infanzia, così il morbillo, ecc.

I disturbi riflessi del labirinto da malattie dell'utero, le turbe circolatorie di origine sessuale, i traumi da infortuni sul lavoro, l'otosclerosi tipica, la sifilide secondaria, la tubercolosi, si osservano per lo più nell'età media.

Le lesioni del labirinto da arteriosclerosi, da gotta, da affezioni cardiache, da neoplasmi maligni, come l'epitelioma, l'ispessimento e la retrazione dei timpani membranosi, la perdita dell'elasticità delle varie parti mobili e sospese, l'ossificazione delle parti molli, ecc., sono proprie dell'età matura e della vecchiezza.

Il *sesso* ha pure la sua importanza. Così il *surmenage*, l'alcoolismo, i disturbi del circolo venoso (epatiti), l'emofilia e le lesioni professionali del labirinto (come si ha nei calderai, negli operai dei cassoni, nei palombari, aereonauti, artiglieri) appartengono al sesso maschile, come i disturbi riflessi dell'utero, le turbe mestruali sono proprie dell'altro sesso. Il caso famoso di Menière, quello che segnò la pietra miliare della clinica del labirinto non acustico, si verificò in una ragazza che prese freddo sull'imperiale di una diligenza nel periodo mestruale. Così la malattia di Basedow (di cui il prof. Ferreri descrisse l'influenza sul circolo labirintico) (1) la clorosi, il gozzo, l'isterismo sono affezioni più proprie della donna.

Non minore importanza fra le cause estrinseche delle lesioni del labirinto non acustico hanno per es. il clima, per l'azione diretta o indiretta sul labirinto del caldo e del freddo, dell' umidità, specie se tali condizioni sono abituali o prolungate.

(1) Ferreri. *Rapporti del simpatico con alcune lesioni auricolari.* (Atti della Clinica oto rino-laringoiatrica di Roma, 1903).

Quanto alle altre cause specialmente alle intrinseche, ne parleremo nei singoli capitoli destinati allo studio dettagliato delle varie lesioni del labirinto non acustico.

CAPO I.

Lesioni da disturbi di circolo.

Benchè in pressochè tutte le lesioni labirintiche si osservino disturbi di circolo, possono questi ultimi costituire l'alterazione prevalente ed in qualche caso l'unica alterazione funzionale od anatomica. Perciò ne facciamo un capitolo a parte.

§ 1. — *Ipoemia.* — Più che nelle ipoemie costituzionali (oligoemia essenziale, clorosi) l'ipoemia labirintica si riscontra in seguito a gravi perdite sanguigne (parti, ferite, operazioni), contemporaneamente cioè all'ipoemia di tutti gli organi oppure invece si osserva isolatamente in seguito a restrizione del calibro dell'arteria auditiva interna (aneurismi della basilare, neoplasmi del condotto auditivo interno, placche ateromatose, embolie dell'arteria auditiva interna e dei suoi rami terminali).

Sarebbe interessante studiare nei vecchi i rapporti tra l'ateromasia generale diffusa e quella dell'arteria basilare e dell'arteria auditiva interna, per vedere quante volte tale alterazione morbosa si diffonda ai vasi del labirinto e quali lesioni induca negli epiteli sensitivi del labirinto non acustico (e della chiocciola).

Casi di Politzer, di Habermann e d'altri autori starebbero a dimostrare la possibilità di tali evenienze.

Probabilmente molte vertigini accessuali che si riscontrano in vecchi a limite superiore dell'audizione abbassato (ipoacusia senile) e che si attribuiscono a tutt'altra causa (più generalmente « *e stomacho læso* »), sono dovuti ad alterazioni regressive degli epitelî ampollari da arteriosclerosi diffusa all'arteria auditiva interna. Detti sintomi, oltre la diminuzione dell'udito, sono generalmente la vertigine rotatoria, il barcollamento, le nausee ed i vomiti. In molti casi ho osservato nistagmo per lo più orizzontale nella posizione estrema dello sguardo. Bisogna però andar cauti nel distinguere i segni dati da anemia cerebrale da quelli puramente labirintici: ad ogni modo la sordità, le vertigini, il nistagmo, le nausee, il vomito, possono sempre dipendere anche da anemia del bulbo e conseguentemente dei nuclei d'origine del vestibolare e del coclëare, dei nuclei motori dell'occhio e del pneumogastrico. Tant'è vero che coricando il paziente in posizione orizzontale ed eccitando il centro respiratorio (con abluzioni fredde per es.), tutti i sintomi scompaiono per incanto.

Forse è spiegabile in questo modo il caso citato da Lucae di individuo trentenne, debilitato in seguito a malattia gastrica, che era sordo e vertiginoso in posizione eretta, intendeva bene e non presentava disturbi d'orientazione nè di equilibrio in posizione seduta.

I sintomi del labirinto non acustico che si osservano in modo passeggiero nell'anemia labirintica, è logico non abbiano un riscontro anatomico per la loro transitorietà. Stati prolungati di anemia labirintica produrranno ipotrofia, atrofia e degenerazione degli elementi più delicati del labirinto (epiteli sensoriali).

§ 2. — *Iperemia ed emorragia del labirinto non acustico.* — Per trattare convenientemente di questi disturbi di circolo (che in complesso non differiscono che di grado l'uno dall'altro), è necessario considerare minutamente le condizioni anatomiche e fisiologiche dei vasi del labirinto non acustico, più che non abbiamo fatto parlando in modo generico della circolazione di questo organo e più che non facciano i trattati d'anatomia generale e speciale Solo da queste considerazioni ci sarà dato spiegare le cause ed il meccanismo pel quale si avverano i disturbi di circolo labirintici: nozioni queste indispensabili ad illustrare le lesioni anatomiche, i loro esiti e in altro capitolo i loro sintomi rivelatori.

Le arterie del labirinto non acustico, raggiunto il periostio che tappezza il canale semi-circolare osseo, si comportano diversamente nella parte aderente e nella non aderente dei canali stessi. Essi si distribuiscono lungo i cordoni connettivali, che sono dipendenze del periostio del canale osseo stesso ed arrivano così al rivestimento periosteo (endostio) che forma la parete periferica del canale semicircolare membranoso. Nella porzione aderente di quest'ultimo, i vasi sanguigni provenienti dal periostio hanno un decorso più breve e diretto verso l'endostio. Qui giunti si dividono in fini ramuscoli che seguono la via dei filetti nervosi tributari del ganglio di Scarpa. E' specialmente stato oggetto di studio il passaggio di questi filetti in corrispondenza delle criste ampollari attraverso la lamina vitrea, su cui poggiano i loro prolungamenti protoplasmatici le cellule di sostegno (Ramon y Cajal, Retzius).

Fra l'una e l'altra cellula penetrano i filetti nervosi e arrivano a contatto delle cellule sensitive ciliate, dividendosi in finissimi rami terminali, analogamente a quanto avviene pei canali e per le *cristae ampollari*, pei sacchetti vestibolari e per le *maculae sensitive* di essi. Quello poi che avviene pei nervi è facile avvenga per i rami arteriosi, benchè finora nessuno abbia studiato la distribuzione fine di questi ultimi nel labirinto non acustico dell'uomo. A tale proposito ho iniettato per l'arteria basilare di un feto quasi a termine una soluzione di gelatina colorata col carmino e sono riuscito su sezioni in serie, a stabilire: che i vasellini ossei periostei hanno un calibro che va sempre più restringendosi mano mano detti vasi si avvicinano all'epitelio in istretta vicinanza del quale si suddividono in ramuscoli minutissimi.

Schambaugh, in un notevole recente lavoro, ha esaminato la circolazione del labirinto della *sus scropha*; egli iniettò l'arteria ombelicale di feto di detto animale ed esaminò il labirinto *in toto*, incluso in colloidina e chiarificato opportunamente (con creosoto di faggio) al microscopio binoculare.

Mi riferisco in quanto dirò appresso del circolo labirintico, ai risultati di questo lavoro speciale, al quale sono unite tavole molto dimostrative.

I glomeruli terminali descritti da Schwalbe (*Sinne's Organe*) pei vasi cocleari, non si rinvengono, a quanto io vidi, che eccezionalmente a livello dell'epitelio delle criste ampollari e delle macule vestibolari. In queste ultime i vasellini provenienti dal rivestimento del periostio delle fossette emisferica e semi-ellittica, si dirigono verso la lamina vitrea dell'epitelio, la perforano e si comportano analogamente a quanto abbiamo ora esposto a proposito delle cristae.

Da quanto precede risulta che le arterie del labirinto non acustico (per parlare solo della parte che è oggetto dei nostri studi) sono in certi punti separate

dalla cavità labirintica solo da un tenue strato epiteliale. E inoltre i vasi sanguigni che vanno alle criste ed alle macule da una parte sono addossate su un piano osseo rigido, che è la parete del canale semicircolare osseo o delle fossette vestibolari: dall'altra sopportano soltanto la pressione del liquido endolinfatico. Ora quest'ultima è uguale alla pressione atmosferica, perchè la sua tensione è regolata dall'elasticità dei timpani membranosi che chiudono le finestre labirintiche (ovale e rotonda); i vasi sanguigni hanno invece una pressione superiore che è la pressione del sangue circolante.

La poca resistenza che la pressione atmosferica e conseguentemente la pressione endolinfatica oppongono alla pressione arteriosa, è condizione favorevole per sè stessa ai disturbi di circolo e, a seconda del grado, all'iperemia od all'emorragia. E po'chè le vene seguono il decorso delle arterie (vedi Schambaugh, loco citato), quanto abbiamo detto vale in gran parte anche per l'iperemia passiva.

L'iperemia e l'emorragia labirintica sono fatti che frequentemente si riscontrano isolati od uniti ad altre lesioni labirintiche.

Le iperemie labirintiche hanno più valore sotto l'aspetto clinico che sotto l'aspetto anatomo-patologico, perchè anzitutto al tavolo anatomico l'iperemia labirintica non si riscontra che come epifenomeno di altre lesioni più importanti del labirinto stesso o come fatto secondario a malattie della cassa (specialmente l'otite media post-scarlattinosa o post-tifosa o da influenza), o a malattie generali (malattie di cuore, polmonite, esantemi acuti, processi encefalici) che ostacolano il deflusso sanguigno dell'orecchio interno, congestioni angionevrotiche dei vasi della testa (lesione del simpatico cervicale, intracraniche del V e della midolla allungata), per certi medicamenti e specialmente chinina, acido salicilico (vedi avanti) e ancor più nitrito d'amile.

Le lesioni sono rilevabili al tavolo anatomico solo quando la iperemia è durata un certo tempo ed ha prodotto modificazioni anatomiche persistenti. In un caso da me studiato riguardante un individuo con rumori endotici intensi e disturbi dell'equilibrio (Certo G. P., 48 anni, ferroviere, affetto da: catarro tubo timpanico, rinite catarrale cronica e catarro naso-faringeo; insufficienza mitralica compensata), ho trovato all'esame del temporale (nell'Istituto anatomo-patologico di Genova, anno 1900-1901) poche alterazioni della cassa (articolazione della staffa colla finestra libera) ed all'esame del labirinto: vasi sanguigni ripieni di globuli rossi, sostanza ialina abbondante nello spazio perilinfatico, che appariva qua e là dilatato sì da deformare in qualche punto il canale semicircolare orizzontale in vicinanza alla sua ampolla. In un punto del preparato si osservarono globuli rossi fuori dei vasi, ma solo in minima quantità. L'epitelio era abbastanza bene conservato e lo strato sub-epiteliale aumentato alquanto di volume.

Non si osservarono depositi di sali calcarei, nè di grani di pigmento quali altri autori trovarono in alcuni casi (Politzer).

Le note iperemiche che si riscontrano in tali casi nel labirinto, ove la causa dell'iperemia risieda nella cassa timpanica raramente si estendono a tutto il labirinto, ma restano limitate alla parte esterna di esso (soprattutto la prima spira cocleare, Politzer): nelle iperemie invece dipendenti da cause generali o endocraniche,

determinanti diminuito deflusso del sangue venoso dal labirinto (o aumentato afflusso), le note iperemiche si estendono talvolta a tutto il labirinto.

Speciale menzione va fatta per le iperemie riflesse del labirinto da causa nervosa.

Già Claudio Bernard (*Physiologie expérimentale*) dimostrò che la resistenza delle pareti vasali è legata all' integrità funzionale del simpatico; Prussak (A. f. Oh. Bd. XI) dimostrò l'influenza esercitata dal simpatico cervicale sui vasi della cassa timpanica nel cane; egli esaminò, con lente d'ingrandimento, i vasi del promontorio in un cane vivo, a cassa timpanica largamente aperta mentre irritava colla corrente galvanica il simpatico cervicale. I vasi dapprima si restringevano spesso fino a diventare invisibili: finita l'eccitazione galvanica vi era forte dilatazione vasale. Che le alterazioni del simpatico producano disturbi del circolo labirintico, è provato dall'osservazione frequente di disturbi labirintici in individui affetti da lesioni del nervo simpatico cervicale (Ferreri). Ciò è facilmente spiegabile anche col fatto che è appunto il simpatico che fornisce i *vasa-vasorum*.

Inoltre Valentin e Gräfe dimostrarono che a regolare la tonicità dei vasi sanguigni contribuiscono i nervi centripeti e che la sezione del trigemino paralizza i vasi labirintici. Baratoux ha descritto iperemie e congestioni labirintiche in seguito ad affezioni intracraniche del V e della midolla allungata; analogamente Duval, Lebord e Gellé dimostrarono che le lesioni della vicinanza del corpo restiforme (probabilmente della stessa radice del V) determinano, tra l'altro, delle iperemie labirintiche. Per gli autori, numerosi ed autorevoli del resto, che ammettono comunicazioni vasali dirette tra la mucosa della cassa timpanica ed il rivestimento periosteo dal labirinto membranoso, è facile ammettere come le iperemie timpaniche si facciano sentire ben presto e frequentemente sui vasi labirintici; tale modo di vedere avrebbe il suo appoggio nell'osservazione clinica quotidiana di malati di otite media acuta (in cui Corradi pel primo descrisse fenomeni labirintici concomitanti, come diminuita percezione dei toni acuti, Rinne negativo) o affetti da otiti croniche riacutizzate, e verrebbe tale ipotesi a spiegare i fenomeni detti di labirintismo, di cui terremo a suo tempo parola, fenomeni tutti che per la loro fugacità e variabilità in rapporto col processo timpanico, non è lecito interpretare in altro modo che come iperemie transitorie. E probabilmente per analoga ragione, cioè rapporti vasali diretti o indiretti, si spiegano le iperemie meningee che accompagnano certe lesioni labirintiche (meningismo).

Coloro che negano l'esistenza di tali comunicazioni vasali timpanico-labirintiche (Brauenstein e Buhe, Siebenmann) spiegano tali fenomeni morbosi come dati da iperemia labirintica di natura riflessa angioneurotica.

Le iperemie passive producono a loro volta trasudazioni esagerate, edema ed idropisia labirintica ed ove si rammenti che i delicati epiteli sensoriali riposano su un piano osseo inestensibile, si comprenderà facilmente quali lesioni conseguano in essi da questi stati morbosi (atrofia da compressione, degenerazione, ecc.).

Esagerandosi le cause che vedemmo produrre la iperemia e la stasi labirintica, si esagerano gli effetti e si ha *l'emorragia*.

Già leggieri stravasi sanguigni possono avverarsi nell'orecchio interno in seguito a forti iperemie a rapido sviluppo sia nel corso di malattie infettive — tifo, scar-

lattina, parotite epidemica e soprattutto influenza — sia quando i vasi sanguigni dell'orecchio interno siano sede di processi ateromatosi o la pressione sanguigna in essi aumenti oltre l'indice dell'elasticità delle pareti vasali (in conseguenza di ateromasia diffusa alla generalità dei vasi dell'organismo e sopratutto in conseguenza di nefrite cronica, onde la segnalata coesistenza frequente del male di Bright con la sindrome di Menière, di cui terremo parola a proposito della vertigine). Anche in seguito ad avvelenamenti per sostanze medicamentose (sopratutto la chinina ed i salicilati) si osservano abitualmente emorragie labirintiche, come dimostrò Ferreri, e come io stesso rinvenni in parecchie esperienze da me praticate. Emorragie labirintiche sono altresì la caratteristica di malattie del sangue, sopratutto della leucemia (Koch Z. f. Oh. Bd. 4).

Ma sopratutto emorragie del labirinto non acustico si possono avere (insieme ad altre lesioni) nei traumi diretti o indiretti, nel rapido passaggio in mezzi condensati o rarefatti e in altre condizioni che diremo.

Esaminiamo ora più particolarmente ciascuno di questi principali momenti causali di emorragia e di iperemia (quest'ultima si ha nei casi più lievi) del labirinto non acustico.

§ 3. — *Lesioni del labirinto non acustico da leucemia.* — Fu Politzer che praticò il primo preparato microscopico del labirinto di un leucemico, che presentò sindrome di Menière 11 mesi prima della morte. Del resto fin dal 1856 Widal aveva già descritto complicanze auricolari come sintomo di leucemia. Oggi si considerano come caratteristiche di lesione leucemica del labirinto l'essudazione linfoide e l'emorragia.

Si sa che nella leucemia allato alle alterazioni caratteristiche del sangue (10 globuli rossi su uno bianco e meno ancora, linfociti piccoli, grandi polinucleati, cellule eosinofile e anfofile, globuli rossi talvolta nucleati, cristalli ottaedrici di Charcot e Leyden pure formantisi per trasformazione speciale dei globuli bianchi) si hanno spesso pure trasformazioni caratteristiche degli organi ematopoietici (iperplasia delle ghiandole linfatiche e della milza). Il midollo osseo talora prende il carattere del midollo fetale, tal'altra prende l'aspetto puriforme (hanno origine dagli spazi midollari ossei e rappresentano conati di rigenerazione i *globuli rossi* nucleati e le cellule eosinofile che si rinvengono in questi casi nel sangue circolante). Probabilmente la leucemia produce oltre al depauperamento della crasi sanguigna ed alle lesioni delle pareti stesse vasali, anche le alterazioni sue caratteristiche negli spazi midollari paralabirintici, donde il processo, complicato o no, giunge nello spazio perilabirintico e finalmente nell'endolinfatico: così si hanno essudazione linfoide, piccole trombosi ed emorragie dei vasellini labirintici. Koch (loc. cit.) cita il caso di un leucemico divenuto vertiginoso e sordo rapidamente pochi giorni prima della morte; all'esame del temporale si rinvennero emorragie varie e importanti nel labirinto acustico: emorragie pure nel vestibolo, nei canali semicircolari, nello spazio perilinfatico, ecc. A tali lesioni conseguono naturalmente per vario meccanismo le degenerazioni, la necrosi degli epiteli e in seguito processi di neoformazione fibrosa ed anche ossea per irritazione dello strato osteoblastico dell'endostio labirintico.

Chi esamini il labirinto in questo stadio non trova più emorragie, ma neoformazioni fibrose ed ossee (placche leucemiche), come avvenne al Politzer in un suo caso (Handb. f. Ohr.)

§ 4. — *Lesioni del labirinto non acustico da traumi in genere.* — Oltre le così dette « commozioni labirintiche semplici », che si riducono cioè ad uno shock nervoso, disgiunto da lesioni materiali apprezzabili, vi sono pure vere lesioni labirintiche dipendenti da traumi agenti non direttamente sul labirinto, ma sul capo per variabile meccanismo: è a queste lesioni, tanto frequenti nella pratica quotidiana degli infortuni sul lavoro, che alcuni vorrebbero riservare il nome di « commozione labirintica », negandolo alle prime.

Specialmente importante per noi è lo studio delle lesioni labirintiche conseguenti a traumi che colpiscono direttamente le cavità labirintiche per la via del condotto auditivo o della base cranica.

I traumi agiscono sul labirinto non acustico particolarmente col produrre emorragie labirintiche.

Anzitutto i traumi agiscono ledendo la capsula ossea labirintica per lo più per irradiazione di frattura della base cranica ed allora il meccanismo dell'emorragia è chiaro, ove si rammentino i rapporti che hanno colla parete ossea i vasi destinati al labirinto membranoso, il quale può essere leso a sua volta; oppure può il trauma agire in modo più o meno indiretto, come vedremo.

Dirò brevemente di un caso che mi occorse di osservare all'Istituto anatomo-patologico di Genova (1901). Un individuo portato in coma all'ospedale in seguito a trauma della regione temporale, morì poco dopo.

La necroscopia venne fatta dal prof. Ramoino e dal dott. Giordano, assistenti, e formò l'oggetto di una bella lezione del prof. Brigidi. Non si trovò a tutta prima all'esame particolare del cranio alcuna linea di frattura, che indubitatamente doveva essere avvenuta per spiegare l'ematoma copioso che si riscontrò nella regione temporale al di fuori della dura madre; ma poichè tale linea doveva ben esistere, io lavai la superficie ossea sospetta con etere solforico: l'etere imbianchisce l'osso e non scioglie i globuli rossi, perciò la superficie ossea illesa appare bianca e su di essa spicca come rossa striscia la linea indicante la soluzione di continuo. E' quanto mi avvenne in questo caso. La linea di frattura ch'era sfuggita all'osservazione anche minuta della rocca petrosa, denudata accuratamente dalla dura, apparve subito dall'*hiatus* di Falloppio dirigersi verso la parete superiore e posteriore del condotto auditivo esterno. (Non era stata fatta l'otoscopia, che avrebbe forse subito ragguagliato sulla sede della lesione).

(Scheibe dimostrò che in alcuni casi solo l'esame microscopico permette di scoprire la linea di frattura). Nel nostro caso la frattura interessava il vestibolo e la parete supero posteriore del condotto — i canali semicircolari erano ripieni di sangue coagulato al pari del vestibolo: — vi era inoltre ematoma della dura, esteso alla fossa cranica posteriore: la chiocciola era illesa. L'eccezionalità di questo caso è, che nella base del cranio con ogni mezzo non si rinvenne linea di frattura; la regola è invece che le fratture interessanti la rocca, sono irradiazioni di fessure provenienti dalla base del cranio e la rocca è lesa nei punti ove la resistenza è minore (condotto uditivo interno, canale di Falloppio, *hiatus* e accessori, ecc.). Del resto si rammenti che la rocca, benchè petrosa, cioè costituita da osso compatto, è attraversata da tanti canali che la rendono relativamente fragile. Quando l'azione traumatica è potente, dai punti detti la linea di frattura si dirige verso la chioc-

ciola, altrimenti devia verso la cavità vestibolare. I canali semicircolari sono spesso interessati per linee secondarie di frattura (Gradenigo-Rosati).

Un altro caso da noi osservato di lesione traumatica della rocca, riguardava una giovane, certa Luban Harbiencowa, russa, da me visitata, curata e guarita, e vista anche dal prof. Poli. In essa si osservò una ferita (di rivoltella calibro 9), in cui il proiettile penetrò sopra il bordo sopraciliare destro, a un centimetro circa dietro l'apofisi orbitale esterna, direzione verso la mastoide, alla cui base si fermava (come potemmo rilevare con la radiografia). Mancava il punto d'uscita, v'era frattura comminutiva del tegmentimpani et antri, la parete interna dell'attico era pure distrutta e con essa il tratto corrispondente dell'acquedotto di Falloppio (paralisi del VII) ed il canale semicircolare orizzontale, come rilevai con l'indagine con lo specillo (nistagmo).

Per le considerazioni cliniche che tale caso ci darà occasione di fare, parleremo con più dettaglio nella parte clinica.

Le *ferite d'arma da fuoco* della regione auricolare, sede preferita dai suicidi, raramente colpiscono la cassa e il labirinto: per lo più il colpo è sparato entro il condotto auditivo e non arriva a ferire la parete labirintica, che nel caso in cui il colpo sia diretto molto anteriormente, ciò che generalmente il suicida non fa. Ma anche se non si ha ferita diretta, i vasi del labirinto sogliono in tali casi, per effetto della forte scossa, rompersi. Così per i traumi del capo.

In un gallo, di cui presento sezioni trasversali del vestibolo leso, io ho provocato, mediante colpi secchi sulla regione temporale (col margine del fondo di una bottiglia) emorragie limitate al vestibolo. Credo il caso non frequente per la sindrome che l'accompagnò, atto a speciali considerazioni riguardanti la funzione del labirinto (erano lese specialmente le funzioni statiche, e lo erano meno la corsa e il volo).

Anche le forti esplosioni che avvengono in vicinanza dell'orecchio possono produrre oltrechè lesioni della membrana, anche e con certa frequenza emorragia labirintica. Qui il meccanismo è complesso; l'improvviso ed energico scuotimento dell'aria colpisce l'orecchio impreparato in modo che i muscoli intrinseci della cassa timpanica (muscolo del martello e stapedio) non hanno tempo di immobilizzare la catena degli ossicini e d'impedire che la platina della staffa s'affondi troppo nella finestra ovale; perciò piccole detonazioni improvvise avvenute in vicinanza dell'orecchio, producono sintomi di commozione labirintica, mentre esplosioni maggiori (cannonate, ecc.), non hanno nessun effetto se siamo preparati a udirle. L'esistenza di stenosi tubarica ha pure molta importanza in questi casi, perchè la modificazione improvvisa della pressione atmosferica colpisce soltanto la superficie esterna della membrana timpanica retratta, che trasmette l'urto più direttamente alla platina della staffa. Tale condizione si deve invocare anche per spiegare la produzione di commozioni ed emorragie labirintiche in seguito *a rapida compressione dell'aria nel condotto* (schiaffi, ondate). Io ho esaminato parecchi artiglieri che avevano riportato lesioni dell'organo dell'udito in seguito allo scoppio [avvenuto qualche anno fa (1900)] di un grosso cannone di artiglieria da costa della batteria Strega (a Genova). Feci l'esame subito dopo il trauma e riscontrai lesioni timpaniche e labirintiche varie, quasi tutte in individui presentanti all'esame dettagliato, stenosi tubarica e note

di catarro tubo-timpanico. In due riscontrai sintomi a carico del labirinto non acustico assai manifesti, persistenti vertigini accessuali, nistagmo orizzontale i primi giorni, disturbi vari dell'equilibrio statico e dinamico.

Attualmente ho in cura una donna che in seguito ad uno schiaffo ebbe rottura della membrana timpanica e commozione labirintica. Essa presenta diminuzione dell'udito ma dipendente dalla lesione timpanica. Infatti chiudendo la perforazione con cotone idrofilo, l'udito diventa quasi normale. Ha però sintomi a carico del labirinto non acustico, come vertigini, incesso vacillante ondulatorio a occhi chiusi e presenta stenosi tubaria bilaterale, retrazione del timpano leso, segni di catarro tubo-timpanico bilaterale, condizioni morbose che certo agirono come concausa. In tutti questi casi, il meccanismo intimo dell'emorragia labirintica è spiegato dalla rapida, improvvisa compressione del liquido labirintico (che non può sfuggire con eguale rapidità per l'acquedotto del vestibolo verso lo spazio subdurale), compressione che si trasmette ai delicati vasellini labirintici. E' quanto riscontrasi nei palombari.

Steinbrügge, Politzer, Moos, e fra i recenti Passow (*Die verletzungen des Gehörorgans*, I Bd., Bergmann edit., Wiesbaden), descrissero casi clinici, di cui qualcuno con autopsia, di emorragie labirintiche, conseguenti a rapida compressione dell'aria nel condotto auditivo esterno. La pressione che gli epiteli sensoriali del labirinto non acustico sopportano in tal caso, è determinata dal grado di elasticità della finestra rotonda. Il preparato rappresentato dalla figura 1ª è tolto da un coniglio che io tenni pochi secondi sotto la campana della macchina pneumatica a quasi quattro atmosfere di compressione; indi apersi rapidamente il rubinetto dell'aria. L'animale presentò qualche minuto dopo segni manifesti di equilibrio instabile, movimenti dei bulbi oculari (di cui non potei stabilire la direzione). All'esame microscopico rinvenni, per tacere delle alterazioni trovate nella chiocciola, emorragie puntiformi disseminate in vari punti della parete dei canali membranosi, specialmente in corrispondenza dei setti che limitano la cavità perilinfatica; in una sezione si riscontra un canale membranoso tagliato trasversalmente, che invece di presentarsi sotto forma circolare, appare come una fessura a bordi sinuosi, con piccoli focolai emorragici: gli elementi epiteliali non presentano alterazioni apprezzabili, essi appaiono però in certi tratti come distanziati fra loro, forse da trasudato liquido (edema).

Io credo che tali alterazioni, più che dalla permanenza in mezzi condensati, siano causate dalla *decompressione brusca* che può, per la mancanza dei vari meccanismi compensatori non ancora in atto, causare specialmente emorragie labirintiche, ad evitare le quali, occorre che il passaggio dal mezzo condensato al rarefatto, e viceversa, sia graduale. Le lesioni labirintiche sono, in genere, meno facili nel rapido passaggio in mezzo condensato, perchè in tal caso l'espansione della parete vasale e la rottura di quest'ultima per il diminuire della pressione nei liquidi perivasali (iperemia ed emorragia *ex vacuo*) non sono più a temersi. Invece che sarà dei vasellini labirintici, il cui contenuto ha già pressione superiore a quella dell'endolinfa in condizioni normali, quando ancora la pressione di quest'ultima diminuisce e istantaneamente? In un lavoro recentissimo, Maurice Philip (*Des accidents auriculaires chez les travailleurs des caissons*, Annales, août 1907) studiò le lesioni a carico dell'orecchio in molti operai tubisti lavoranti nei cassoni ad aria compressa, in uso per la costruzione dei ponti in ferro della ferrovia Metropolitaine di Parigi.

Egli osservò lesioni dell'orecchio esterno (flittene emorragiche del condotto auditivo esterno), del medio (flittene, rotture della membrana timpanica) e dell'interno (labirintismo semplice, emorragie). Dal lato clinico tali lesioni si manifestano con vertigini (oltre a sordità e rumori). Il malato è preso da nausee, vomiti, cade talvolta con sindrome di Meniére: se è in piedi e può reggersi, s'incurva dal lato malato, se è supino si rotola sul lato corrispondente all'orecchio leso.

E' veramente notevole il fatto che talvolta i fenomeni avvengono qualche ora dopo che l'operaio è uscito dal cassone. Ciò osservai in un operaio che lavorava al porto di Genova (Sampierdarena) in un cassone ad aria compressa: egli ebbe accesso violento di vertigine preceduta da nausee e invito a vomito, indi presentò movimenti di vero volteggio e caduta sul lato destro (vedi caso clinico, ultima parte) venti minuti dopo l'uscita dall'ambiente ad aria compressa.

Heller, Mager e v. Schrötter studiarono con lo sfigmomanometro le curve della pressione sanguigna (sull'arteria radiale) durante il soggiorno nell'aria compressa e trovarono che durante la compressione, la pressione sanguigna si mantiene più bassa, mentre all'uscita ridiventa più alta (e tale si mantiene per qualche tempo) del punto al quale si trovava prima che l'individuo entrasse nel cassone. Se si rammenta la disposizione dei vasi labirintici descritta nelle pagine precedenti, si vedrà che la decompressione rapida è più pericolosa della compressione pure rapida del mezzo ambiente. Difatti, anche Philip (op. cit.) trovò la maggior parte delle lesioni in seguito al « deséclusage » del cassone.

Probabilmente anche nei vasi labirintici avvengono gli stessi fatti che si riscontrano nell'orecchio medio ed esterno, la formazione di flittene gassose, di ischemie e di emorragie. Il meccanismo è il seguente: in base al principio fisico che un liquido tiene disciolto tanto più gas, quanto maggiore è la pressione, nel soggiorno in aria compressa il sangue contiene disciolta maggior quantità di O e di azoto (meno di CO^2) che non in condizioni normali. Se la decompressione è lenta e progressiva, i gas in eccesso saranno rieliminati pel polmone, se è rapida e brusca, i gas si liberano nei vasi stessi, specie il meno stabile (l'azoto), che forma embolie gassose che determinano ischemie del territorio irrigato al di là dell'embolo, iperemia ed emorragia prima di esso (Philip: loc. cit.). Necroscopie non vi sono atte a dimostrare che tali alterazioni avvengano veramente a livello del labirinto non acustico, ma è facile persuadersi, con la semplice otoscopia, che esse si avverano in tutte le parti dell'orecchio accessibili alla vista e quindi più facilmente i descritti disturbi si avranno nei vasi labirintici per le descritte condizioni favorevoli al prodursi delle dette alterazioni, più che nei vasi del condotto e della cassa timpanica; confermano questo modo di vedere le ricerche nostre sugli animali in pieno accordo con le ricerche cliniche. Esse dimostrano anche che il più delle volte i disturbi anche se abbastanza gravi, sono transitori e durano poche ore o pochi giorni (labirintismo semplice, focolai emorragici limitati, riassorbimento rapido). Ma altre volte la sordità e i disturbi d'equilibrio sono duraturi (formazione di tessuti fibroso od osseo che riempie tutte o parte delle cavità labirintiche; vedi a tal proposito il nostro caso clinico).

Che le variazioni della pressione dell'aria della cassa influiscano sulla tensione del contenuto labirintico e nel caso che riguarda il nostro tema, sul liquido che

bagna le criste e le macule, è provato dalla seguente esperienza del Politzer da me ripetuta (con qualche modificazione resa necessaria nel nostro caso) su temporali freschi di cadavere umano.

Un condensatore e rarefattore di Delstanche è collegato con l'estremità faringea della tuba. Nell'*eminentia canalis semicircularis superioris* si pratica un piccolo foro, in cui si introduce a perfetta tenuta un tubettino manometrico, ricoperto di soluzione di carmino e graduato a millimetri.

Se si comprime l'aria nella cassa, la colonna di liquido colorato sale nel tubetto, se si rarefa discende (2-3 mm.): comprimendo l'aria dopo la sezione dell'incudine con la staffa, l'ascesa del liquido detto è sensibilmente maggiore (perchè la platina della staffa può liberamente infossarsi nella finestra ovale).

Il fenomeno è anche più evidente sul canale semi-circolare orizzontale, che io scopersi mettendo a giorno l'*aditus ad antrum* senza ledere la membrana timpanica; immisi il tubetto manometrico a perfetta tenuta nella estremità del canale rivolta verso il vestibolo e in quella rivolta dalla parte opposta (ottenendo risultati meglio manifesti nella prima posizione). Chiusi con mastice da vetraio ogni comunicazione della cassa con l'antro mastoideo e con l'esterno ed osservai i movimenti del liquido nella condensazione e rarefazione dell'aria nella cassa prima e dopo la disarticolazione incudo-stapediale. Esperimentai altresì contemporaneamente con due tubetti di cui uno immisi nel canale semicircolare superiore e l'altro nell'orizzontale. L'ascesa e la discesa del liquido rispettivamente nella condensazione e rarefazione dell'aria della cassa, avveniva in modo contemporaneo e pressochè uguale nei due tubetti. Tutto ciò dimostra che aumentando la compressione dell'aria nella cassa si ha aumento della pressione oltrechè intratimpanica anche labirintica, che la catena degli ossicini è un meccanismo che impedisce alla staffa di infossarsi, oltre certi limiti, nella finestra ovale e per non ripeterci abbiamo così la prova sperimentale di quanto abbiamo detto nelle pagine precedenti a proposito delle lesioni labirintiche da rapida condensazione o rarefazione del mezzo ambiente, da detonazioni, ecc.

§ 5. — Quanto alle lesioni sperimentali del labirinto non acustico in seguito *a iniezioni sottocutanee di medicamenti*, io praticai le seguenti esperienze:

In un gattino neonato iniettai in una sol volta centigrammi 10 di soluzione di idroclorato di chinina; sacrificai l'animale dopo 20 minuti dall'iniezione: isolai, immediatamente, la capsula labirintica (che facilmente si può fare in questi animali giovani) e con la tecnica descritta ne feci poi l'esame microscopico.

Notai che all'apertura della scatola cranica le meningi molli apparvero molto iniettate e specialmente ingrossata apparve l'arteria basilare ed i vasi meningei che circondano il lobo *mesooticus cerebelli*. Al suo confronto spiccava invece per forte pallore il cervello d'un altro gattino coetaneo a questo, nel quale avevo praticato un'iniezione di 10 milligrammi d'idroclorato di pilocarpina. Questo cervello, come potè vedere anche il prof. Ferreri che controllò i risultati di queste esperienze, appariva come cotto in confronto al primo.

Feci l'esame del labirinto in questi due animali e in un terzo gattino coetaneo a loro, nel quale non avevo praticato nessuna iniezione, ma che servì come esperimento di confronto.

All'esame microscopico trovai: nel labirinto del gattino iniettato con chinina, stravasi sanguigni multipli attornianti la guaina del nervo acustico all'entrata del forame auditivo interno; emorragie intraossee nella capsula labirintica, nel vestibolo e nel primo giro della chiocciola.

In due pipistrelli, nei quali rifeci l'iniezione di chinina (3-4 centigrammi), potei riscontrare alterazioni analoghe a quelle ora descritte. Non potei invece dimostrare lesioni apprezzabili in altri animali iniettati con pilocarpina (il gattino sopranominato e due conigli).

Quanto all'acido salicilico e salicilati (aspirina, salicilati di soda), io, come dissi, non esperimentai che due sole volte su una cavia (peso gm. 350) ed un coniglio (gm. 450), iniettando nella prima cgm. 20, nel secondo cgm. 30 di aspirina. Trovai in entrambi minimi focolai emorragici, specie nel 1° giro della chiocciola e nello spazio perilinfatico dei canali semicircolari.

Ho anche iniettato un coniglio quotidianamente per venti giorni consecutivi con soluzione di bicloridrato di chinino, due cgm. per giorno.

L'animale, che sembrava reagisse in modo torpido ai rumori circostanti dopo le prime 12-14 iniezioni, non presentava disturbi dell'equilibrio del capo, di quelli del corpo non essendo possibile una constatazione sicura nei quadrupedi.

All'esame microscopico trovai lesioni sopratutto dal lato del labirinto acustico e specialmente dell'epitelio e delle cellule bipolari del ganglio di Corti, poche e limitate all'epitelio delle creste ampollari le alterazioni del labirinto non acustico. Non si scorsero focolai emorragici in nessuna sezione.

Le esperienze dette, che noi facemmo per ispirazione del prof. Ferreri, che già ne praticò di simili qualche anno fa (Ferreri, *Le emorragie dell'orecchio interno.* Arch. It. di Otologia, 1904) con risultati press'a poco analoghi ai nostri, sono specialmente importanti, perchè il chinino ed i salicilati sono largamente usati in terapia.

Sulla genesi di tali emorragie gli autori sono tutt'altro che d'accordo. Secondo Blau (A. f. Oh. Bd 61, Hft 8-4), per l'acido salicilico e il chinino, il veleno agirebbe direttamente sulle cellule dei gangli spirale e vestibolare: le emorragie non sarebbero per lui che fenomeni secondari. Si noti però che l'autore, com'egli stesso dice, limitò il suo esame alle cellule nervose dei gangli detti col metodo di Nissl.

Kirchner crede invece (con noi) che le emorragie dette sieno ben legate all'intossicazione, mentre Grünert le attribuisce alla dispnea ed allo stato di soffocazione che precede la morte negli animali d'esperimento: infatti le trovò in seguito a strangolamento degli animali d'esperimento.

Haike (A. f. Oh. Bd. 63, Hft 1-2) sostiene che l'azione dei salicilati e della chinina non è sui vasi, ma sulle cellule ganglionari, nelle quali produce degenerazione grassa, ecc.

Wittmack (Berl. Otol. Gesellsch., Sitz., 4 mai 1904) contesta l'opinione di Kirchner sulla base di esperienze, nelle quali con la respirazione artificiale evitò negli animali il periodo dispnoico preagonico. Esaminò 74 labirinti di animali intossicati con salicilato di soda ed aspirina, sia rapidamente, sia lentamente.

Concluse che tali medicamenti non producono *mai emorragie* e che queste ul-

time sono causate dalla dispnea preagonica; confermò l'azione degenerativa del medicamento sul tronco del n. VIII e sul ganglio spirale.

Ora premetto che Wittmack non studiò le lesioni dipendenti da iniezioni di chinina, quindi non infirma i nostri reperti da questo lato; ma io non trovo scevro da critica quanto asserisce egli stesso circa la causa delle emorragie che si riscontrano nell'avvelenamento acuto da salicilati, e Blau (già citato) anche per l'avvelenamento da chinina. Se sono dovute, come essi vorrebbero, al periodo preagonico, perchè non le abbiamo trovate nè io nè il prof. Ferreri negli animali avvelenati con rimedi diversi dai sali di chinino, per esempio con la pilocarpina, con l'acido arsenioso? E perchè non le abbiamo trovate ancora nel coniglio, cui non facemmo iniezione di sorta e che sacrificammo con lo stesso metodo?

Più attendibile è il reperto di degenerazioni trovate costantemente da tutti gli autori citati e da noi stessi (in seguito a iniezioni di chinino e di salicilati) nelle terminazioni nervose e nelle cellule dei gangli dell'VIII (specie in quello di Corti). Dreyfuss (VII Congresso internazionale d'otologia, Bordeaux, 1-4 agosto 1904) dimostrò con esperienze che i sali di chinino paralizzano le funzioni del n. VIII nelle sue due branche. L'azione degenerativa si ottiene più ordinariamente per piccole dosi continuate che non per dosi portanti avvelenamento acuto. E' noto del resto l'effetto della cura Charcot sulle vertigini oltrechè sui rumori. Onde credo poter concludere che le iniezioni di alcuni medicamenti sia per dose da portare avvelenamento acuto, come per piccole dosi propinate quotidianamente per qualche tempo, producono alterazioni del labirinto non acustico, consistenti in emorragie endolabirintiche (avvelenamento acuto) e degenerazioni dei gangli nervosi e del neuro epitelio (avvelenamento cronico). Altre esperienze da noi incominciate, credo, potranno chiarire qualche dubbio che ancora regna su questo argomento.

Le emorragie labirintiche accompagnano altresì processi infiammatori cronici a distanza. Politzer (*Handb. f. Ohr.*) in molti casi in cui la capsula labirintica non era lesa trovò porzioni di labirinto coperto di sangue stravasato. In un individuo morto di meningite otitica (carie del tegmen) ed in cui la capsula labirintica era illesa, trovò il canale semicircolare superiore, compresavi l'ampolla, riempito di sangue stravasato, il quale era situato nello spazio perilinfatico e circondava e comprimeva il canale membranoso. Vestibolo e chiocciola completamente liberi.

Moos (Z. f. Ohr. IX) in un caso di sordità nel corso di una pachimeningite emorragica osservò dai due lati del labirinto infiltrazioni emorragiche nell'utricolo (e nella chiocciola) seguenti in parte la direzione delle vene, in parte quella delle fibre nervose.

Lucae (*Handb. f. Ohr.*, 1, ed.) in un bambino di 6 anni morto per meningite tubercolare (basilare), trovò emorragie nei canali semicircolari e nel vestibolo da ambo le parti.

Io ritengo con gli AA. assai probabile che questi casi di emorragie bilaterali del labirinto in seguito a lesioni centrali (meningite basilare) siano da riferirsi a lesioni del centro vasomotore conformemente alle esperienze di Labord e Duval (Baratoux. *Path. des affections de l'oreille*) che pungendo certe parti del midollo allungato, ottennero emorragie labirintiche.

Quella sindrome talvolta imponente che si ha nel decorso della sifilide secondaria

acquisita (tipo a rapido decorso e ad inizio apoplettiforme) è legata probabilmente a lesioni specifiche delle pareti vasali labirintiche (endoarterite sifilitica), analogamente alle lesioni visibili dei vasi retinici.

Un accenno faremo (riservandole un posto a parte nel nostro lavoro) della malattia di Menière. Essa si ha generalmente quando il labirinto non acustico è improvvisamente inondato di sangue fuoriuscito dai vasi: in tal caso l'epitelio che riposa su un piano inestensibile, è sotto l'azione diretta della sistole cardiaca. Tale era probabilmente il caso descritto da Menière (in Gazette Médicale de Paris, 1861): v. pagine riguardanti la vertigine.

Quanto alla sede istologica dell'emorragia nel labirinto non acustico, essa può a seconda dei casi variare. Talvolta è lesa solo la capsula ossea labirintica ed in tal caso l'emorragia può aver sede perilinfatica: tale condizione osservai una volta in un canale semicircolare di coniglio (ucciso con trauma al capo). Nell'uomo, date le condizioni anatomiche speciali dei canali semicircolari, dei numerosi setti periostei che limitano e afforzano lo spazio perilinfatico, è forse questa la sola regione del labirinto non acustico, dove l'emorragia può meno raramente aver sede limitata allo spazio perilinfatico e conseguentemente al labirinto membranoso può derivare relativamente moderata compressione. Ma la vicinanza dei vasi periostei ed i rapporti di essi con l'epitelio soprastante dei canali e dei sacchetti vestibolari, dimostrano che per poco che la raccolta sanguigna perilinfatica sia abbondante e mediocre l'azione del trauma (per scuotimento, per rapida rarefazione o condensazione del mezzo ambiente) il sangue dallo spazio detto si fa strada tra gli elementi epiteliali nel cavo endolinfatico.

Barnick (A. f. O. Bd. 38) nelle commozioni labirintiche senza frattura, trovò piccole emorragie nei canalicoli ossei per cui passano i filetti terminali del nervo vestibolare per recarsi alle creste e alle macule acustiche; nei casi più gravi esse si estendevano al tronco stesso del nervo vestibolare e al condotto auditivo interno. Trovò lo spazio endolinfatico sede di stravaso sanguigno solo quando il trauma produsse soluzione di continuità della cassa labirintica e col sangue rinvenne linfa coagulata e distacco di epitelio.

Quando l'individuo sopravviva al trauma si hanno due casi:

1° avviene l'*infezione purulenta* e allora avremo i fenomeni di essudazione prima, di neoformazione o di necrosi poi ed in tal caso raramente la lesione sarà circoscritta al labirinto non acustico, ma per lo più si riscontra presa la chiocciola unitamente ai canali e al vestibolo (Politzer A. f. O. Bd. 38, p. 78), Thiery (A. f. O. 38/23), Passow (*Die Verletzungen der Gehörorg.*, Wiesbaden, Bergmann edit, 1905). In un caso rimarchevole di Scheibe (Deut. otol. Gesellsch. Fischer edit., Jena, 1898) erano presi i canali e la coclea, mentre risultò intatto il vestibolo. Nella nostra esperienza n. 4 su un galletto traumatizzato al capo, come dicemmo, era solo il vestibolo sede di voluminoso coagulo di forma triangolare, con l'apice rivolto verso la cassa timpanica: illesi apparvero i canali e la lagena (V. Microfotografia);

2° l'emorragia non si complica ad infezione ed il sangue stravasato si riassorbe. Se la sede dell'emorragia è e rimane perilinfatica, poche o nulle saranno le lesioni anatomo-patologiche che si riscontrano nel labirinto membranoso, se invece, con o senza lesione della capsula labirintica, la emorragia invade lo spazio

endolinfatico, gravi saranno i danni subiti dal neuro epitelio delle criste e delle macule, come distacco, necrosi e conseguente abolizione della funzione; all'esame microscopico si troverà sangue coagulato, sostanza ialina, detriti epiteliali, ecc.

Infatti la pressione, prima uguale a quella atmosferica, monta bruscamente nel cavo endolinfatico a livello della tensione arteriosa, e le papille epiteliali sono così improvvisamente sottoposte all'impulso cardiaco; è la apoplessia labirintica che già menzionammo.

E' nota la sindrome imponente presentata da queste lesioni, sindrome che consiste nell'improvvisa rapida abolizione della funzione dell'epitelio corrispondente alla regione labirintica colpita; tale abolizione può diventare permanente per poco che duri l'emorragia, poichè l'epitelio è stretto tra il coagulo da una parte ed il piano osseo della capsula labirintica dall'altro, cioè si trova nelle migliori condizioni per venire compresso. Naturalmente gli effetti variano a seconda dell'estensione delle lesioni e l'estensione a sua volta varia col variare della causa determinante; può l'emorragia invadere tutto lo spazio endolinfatico, limitarsi a porzione di esso, ridursi a proporzioni microscopiche come è il caso delle piccole emorragie (per diapedesi) che accompagnano molte iperemie flogistiche (specie acute).

Nelle emorragie labirintiche o leggere avviene una *restitutio ad integrum* per riassorbimento del sangue stravasato, ma se le emorragie, anche se leggere, si ripetono, come avviene in certe forme, nelle quali, al dire di Hayem: « l'hémorrhagie appelle l'hémorrhagie », si può avere la distruzione dell'epitelio e può essere compromessa anche la vitalità del labirinto in parte o *in toto*. Nelle emorragie gravi poi, quando gli individui sopravvivono, come esito ultimo si hanno spesso fenomeni più o meno intensi di cicatrizzazione. Scheibe (loco cit.) in individuo morto di meningite per frattura della base interessante il labirinto (in cui oltre alla chiocciola era interessato il vestibolo e i canali si trovarono ripieni di linfa coagulata), non trovò pus nei canali, poco nel vestibolo, molto misto a sangue e granulazioni nella coclea, mentre nei canali di Rosenthal e nel condotto auditivo interno, vi erano già segni di cicatrizzazione della frattura dopo tre giorni dal trauma. Gli autori (Bergmann) riferiscono casi in cui, in seguito a traumi, si ebbe la riparazione mercè formazione di tessuto osseo, anzichè fibroso: ciò che vedremo con certa frequenza avvenire anche come esito delle piolabirintiti di cui diremo più avanti.

(*Continua*).

Diritti di proprietà riservati. — *L'Amministrazione avverte che procederà contro quei giornali che riporteranno lavori pubblicati nel* **POLICLINICO** *o che pubblicheranno sunti di essi senza citarne la fonte.*

Tip. Nazionale di G. Bertero e C. L. Pozzi, resp.

(48)

Anno XV Roma, giugno 1908 Vol. XV-C. (fasc. 6)

IL POLICLINICO

SEZIONE CHIRURGICA

ORGANO DELLA SOCIETÀ ITALIANA DI CHIRURGIA

DIRETTO DAL

Prof. FRANCESCO DURANTE

Direttore del Regio Istituto Chirurgico di Roma

SOMMARIO.

I. Dott. V. Quercioli - *Considerazioni cliniche su di un caso di frattura isolata comminuta simmetrica dello atlante senza lesioni midollari in seguito a caduta sul capo.* — II. Dott. Giovanni Bertelli - *Contributo allo studio dei sarcomi primitivi del fegato.* — III. Prof. V. Gaudiani - *Dei tumori a mieloplassi delle guaine tendinee.* — Prof. Achille Torretta - *Lesioni del labirinto non acustico dimostrate con ricerche sperimentali e cliniche.*

I.

ISTITUTO DI CLINICA GENERALE OPERATIVA DI SIENA
diretto dal prof. D. BIONDI

Considerazioni cliniche su di un caso di frattura isolata comminuta simmetrica dello atlante senza lesioni midollari in seguito a caduta sul capo

per il dott. V. QUERCIOLI, aiuto.

La frattura della colonna vertebrale che presentiamo non è comune, tanto che per ricerche fatte non si è trovato altro caso simile nella letteratura.

A prescindere dal fatto che la frattura traumatica dell'atlante è rara rispetto a quella di altre vertebre, nel nostro caso si tratta di una frattura *isolata*, non accompagnata cioè da altra frattura del rachide nè della base cranica, come di solito avviene nei traumatismi violenti che interessano la regione sottoccipitale; è una frattura *comminuta simmetrica* rispetto all'asse della vertebra stessa, come se la forza disgregatrice avesse agito di dentro in fuori uniformemente in ogni senso a guisa di esplosione, mentre si verifica più spesso che nella frattura delle vertebre i frammenti siano ineguali perchè la frattura si produce per via indiretta in seguito a movimenti esagerati di flessione, di estensione, di lateralità, vale a dire quando si accentra in una parte della vertebra l'azione violenta; rappresenta per la sua simmetricità e per il modo di formazione, per essere

cioè l'atlante stato compresso fra il cranio e l'epistrofeo, esempio tipico di frattura *da schiacciamento*, mentre quasi mai da questo meccanismo di produzione si può dissociare quello dello strappamento prodotto dall'apparato legamentoso, che durante la esagerazione dei movimenti di un segmento sull'altro, talvolta manifesta una coesione maggiore dello scheletro su cui si attacca; *non è accompagnata da lussazione* del capo sull' atlante, nè da lussazione di questo sull'epistrofeo, come si ammette dagli autori avvenire nei rari casi conosciuti di frattura isolata dell'atlante; *non è accompagnata da lesioni midollari*, come di regola, ma solo da lesione dei nervi periferici.

Da quest'ultimo fatto deriva la *importanza clinica eccezionale*, vale a dire la *compatibilità con la vita* della frattura completa anche comminata dell'atlante, al contrario di quanto si ritiene comunemente, e la *guaribilità* della lesione traumatica stessa.

Il nostro paziente difatti, come vedremo dalla storia, venne a soccombere relativamente tardi, dopo tredici giorni, perchè si manifestò una *complicanza* grave, la pneumonite *ab ingestis*, che si sarebbe potuta probabilmente evitare sostenendo il capo fin da principio con un apparecchio per togliere la compressione dei nervi periferici e praticando l'alimentazione con la sonda, cure che non furono fatte per gli otto giorni prima che il paziente fosse ricoverato in clinica.

Infine questa osservazione illumina *indirettamente* il meccanismo di produzione di molte fratture della base del cranio non irradiate dalla volta, in quanto dimostra come per colpi sulla calotta cranica la colonna vertebrale possa agire a cuneo a guisa di asta irrigidita dalla contrazione muscolare contro il piano osseo della base, come cioè tenda a penetrare nella cavità cranica e determinare la comparsa di linee di frattura orientate verso il foro occipitale, il cui contorno si articola appunto con la colonna vertebrale.

P... P..., di anni 60, coniugato, bracciante, di Castelnuovo Berardenga. Il giorno 8 marzo 1905 cadde da un olivo urtando a terra il vertice del capo Perse immediatamente la coscienza.

Riavutosi dopo una mezz'ora, avvertì forte dolore alla nuca, e si accorse di non poter più estendere e ruotare il capo, che rimaneva inerte penzoloni col mento abbassato verso lo sterno. Si accorse anche che l'articolazione della voce era ostacolata e le sue parole erano appena intelligibili, che deglutiva ed espettorava con grande difficoltà. Non fu fatto per i primi giorni alcun trattamento curativo, malgrado gli alimenti andassero a traverso, e non potesse espellere il catarro bronchiale che lo tormentò fin dal giorno dopo. Solo quando comparve febbre elevata e si manifestarono segni certi di bronco-pneumonite, si capisce, *ab ingestis*, fu portato in clinica, otto giorni dopo la caduta.

Uomo di costituzione robusta, di aspetto sofferente, coscienza conservata, sensi specifici integri, volto acceso, respirazione dispnoica, polso frequente. Il capo flesso innanzi col mento fin presso allo sterno, muscoli della nuca irrigiditi, sparita la concavità della nuca stessa. Impossibilità di compiere qualunque movimento attivo del capo; dolore vivissimo ai movimenti passivi del collo, e

alla palpazione, colla quale non è dato avvertire le apofisi spinose delle prime quattro vertebre. Dal faringe però si avverte assai sporgente il tubercolo anteriore dell'atlante, che è dolentissimo e leggermente depressibile.

Prendendo il capo fra le mani e sollevandolo, si riesce facilmente a raddrizzarlo e ad estenderlo, e di più a farlo ruotare. In quest'ultimo movimento si avverte nettamente uno scricchiolìo assai intenso. Abbandonando il capo a sè stesso, in qualunque posizione sia stato messo, ritorna subito alla primitiva posizione, cioè penzoloni col mento vicino allo sterno.

La lingua si presenta quasi completamente paralizzata, riempie inerte la bocca, e con grande fatica il paziente può farsi intendere. Deglutisce a stento e gli alimenti vanno con facilità in trachea, per cui si fa l'alimentazione colla sonda.

Espelle con fatica e assai incompletamente l'abbondante escreato che viene dai bronchi.

Il riflesso faringeo è conservato, non esistono fenomeni pupillari. Non presenta affatto disturbi di sensibilità nè di motilità agli arti.

All'esame generale, varie zone di bronco-pneumonite da ambedue i lati, dispnea, polso frequente, temperatura oltre 39.

Cura sintomatica, e applicazione di una fasciatura leggera con bende di garza passanti al disotto dell'occipite e del mento, sospesa ad un cavalletto per sostenere il capo del paziente seduto sul letto, non potendosi applicare una minerva rigida a causa delle condizioni gravi dell'apparato respiratorio.

Continuano ad estendersi nei giorni successivi le lesioni bronco-polmonari, rimanendo invariati gli altri fenomeni, e il paziente soccombe il 21 marzo 1905, cioè cinque giorni dopo l'ingresso in clinica, 13 giorni dopo la caduta.

La necroscopia fu eseguita il giorno dopo. All'esame dei visceri, broncopneumonite bilaterale ed alterazioni di minore importanza.

Per l'esame della colonna vertebrale, si mette il cadavere in posizione bocconi con un sostegno sotto lo sterno e si fa una incisione mediana sulla nuca. Allontanati i muscoli dalle docce vertebrali, si trova il legamento sospensore della nuca completamente interrotto fra la prima e la seconda vertebra cervicale, tanto che è possibile introdurvi la punta di un dito. Palpando si avverte l'arco posteriore dell'atlante mobile. A questo punto, assicuratici colla ispezione e colla palpazione che sono fisse le apofisi spinose delle vertebre sottostanti, si scontinuano le lamine delle vertebre cervicali, per aprire lo speco vertebrale e si asporta l'arco dell'atlante mobile. Allora si può vedere che entro il canale rachidiano a cominciare dal foro occipitale fino nella parte più bassa della breccia (e in seguito si potè vedere fino alla regione dorso-lombare) è contenuta una certa quantità di sangue in massima parte coagulato, ma non in quantità da riempire tutto lo speco. Tale emorragia si constata essersi fatta strada anche fra i tessuti molli perivertebrali, sopratutto in alto al disotto della base del cranio.

La dura madre è di aspetto normale.

Si apre longitudinalmente questa meninge, e si trova aracnoide e pia madre di aspetto normale. Fra le meningi non è contenuta la più piccola quantità di sangue. Midollo di aspetto e di consistenza normale.

A questo punto, per asportare il midollo spinale assieme al midollo allungato e all'istmo, assicuratici che l'osso occipitale nella parte visibile non presenta fratture, si asporta col metodo circolare la calotta cranica, che si presenta normale, quindi una listarella quadrangolare posteriore fino a comprendere la metà posteriore del foro occipitale. Si può in queste manovre constatare che le pareti craniche e specialmente l'osso occipitale, hanno uno spessore e una durezza superiore al normale. Scontinuata la dura meninge cranica, si sollevano e asportano tagliandoli ai rispettivi peduncoli gli emisferi del cervello e del cervelletto, rimanendo uniti al midollo spinale il bulbo e il ponte.

Scontinuata allora la rimanente colonna vertebrale lungo le lamine, si asporta tutto il midollo colla parte sovrastante fino al disotto del cono, cioè fino a comprendere parte della coda equina, avvolto dalla dura madre. Tutto il pezzo anatomico si presenta macroscopicamente normale.

A questo punto si può constatare che ognuna delle masse laterali dell'atlante è scontinuata dall'arco anteriore, i ligamenti occipito-odonteidei, e il ligamento trasverso dell'atlante non sono del tutto scontinuati, in modo che il dente dell'epistrofeo si trova integro e fisso. Tali ligamenti si scontinuano per potere asportare ognuna delle due masse laterali. Asportato infine l'arco anteriore, si constata essere l'atlante fratturato in quattro parti, simmetriche sia nel senso trasversale che antero-posteriore (fig. 1ª). Ispezionate le sottostanti vertebre e l'osso occipitale, sia dall'interno del cranio che dalla faccia inferiore, risultano integri. Si asporta anche, per più minuto esame, l'epistrofeo.

FIG. 1ª — Frammenti dell'atlante fratturato.

Si inizia quindi la preparazione del nervo ipoglosso cominciando dalla lingua e risalendo verso il foro di uscita tanto a destra che a sinistra. Così è dato vedere che ambedue gli ipoglossi hanno il nevrilemma fittamente infarcito di sangue, tanto più quanto ci si avvicina al punto di uscita dal cranio, per quasi tutta la lunghezza, cioè fino alle diramazioni.

Lo stravaso ematico fra i tessuti, assai copioso a livello dell'atlante, è maggiore a sinistra. Seguendo gli ipoglossi, a destra si trova schiacciato e sfrangiato, ma non reciso, presso l'uscita dal foro condiloideo anteriore, a sinistra invece l'ipoglosso, più ecchimotico che a destra, presenta gli stessi fatti a tre centimetri di distanza dal foro. Se ne continua la preparazione fino a poterli asportare completamente e conservare. La base del cranio ispezionata accuratamente a testa recisa, risulta integra.

All'esame macroscopico interno del bulbo e del midollo cervicale mediante sezioni trasversali, non si constata alcuna alterazione. Si conserva in liquido di Müller il midollo e i nervi ipoglossi.

Successivamente all'esame microscopico (Weigert) non si riscontrano affatto degenerazioni nè ascendenti nè discendenti midollari. Nei nervi, esaminati col metodo di Weigert e coi comuni colori nucleari, troviamo nel tratto distale la mielina ridotta in frammenti granulosi e fra le varie fibre numerosi fagociti ricchi di mielina. Sono frequenti i punti emorragici interfascicolari. In alcune

fibre si vedono i nuclei dello Schwann aumentati di numero e circondati da assai abbondante protoplasma.

Nel tratto prossimale rispetto al punto contuso si notano anche in questo numerosi punti emorragici interfascicolari e le medesime alterazioni degli elementi nervosi descritti per il tratto periferico ma assai meno diffuse e accentuate.

Per un esame più dimostrativo, il cranio, l'epistrofeo, i frammenti del l'atlante vengono accuratamente preparati mediante macerazione, confermandosi la integrità della base e della volta cranica e dell'epistrofeo.

Questa vertebra (fig. 3ª) presentasi complessivamente assai robusta, e fornita di due particolari assai importanti, come vedremo in seguito, vale a dire presenta le superfici articolari marcatamente inclinate (fig. 3ª e 5ª), vale a dire i loro piani incontrano l'asse verticale passante per l'apofisi odontoidea sotto un angolo più accentuato del normale (fig. 4ª e 6ª), di più l'apice dell'apofisi odontoidea è presso a poco al medesimo livello del margine superiore dell'arco ante-

FIG. 2ª — Atlante coi frammenti cementati.

riore dell'atlante (fig. 5), cioè non sopravanza questo margine di alcuni millimetri, come nelle condizioni ordinarie (fig. 6ª).

L'atlante si presenta diviso in quattro frammenti a due a due simmetrici, come si vede dalla fig. 1. Avvicinando i quattro pezzi, combaciano perfettamente, in modo che cementandoli con paraffina nelle superfici di frattura, si ha la vertebra completamente ricostruita (fig. 2ª).

Si vede subito che si è avuto il distacco dell'*arco anteriore* simmetricamente alla linea mediana e alla fossetta odontoidea. La linea di frattura dal lato interno, cioè nella superficie volta verso il canale rachidiano, tanto a destra che a sinistra, è verticale, leggermente dentellata, a 4 mm. dalla fossetta odontoidea, a 11 mm. dalla linea mediana.

Le superfici di frattura si presentano tagliate di sbieco, in grado maggiore a sinistra, vale a dire decorrono non perpendicolari alla circonferenza dell'atlante, ma formano coi loro piani un angolo fortemente ottuso aperto in avanti, con l'apice cioè volto verso il canale rachidiano.

Sulla superficie esterna dell'arco anteriore (fig. 5ª) le linee di frattura sono dentellate, irregolarmente verticali con tendenza alla concavità a destra, alla convessità a sinistra; dista dalla linea mediana un po' più la destra che la sinistra. La lunghezza complessiva del pezzo è di 38 mm.

Dalla osservazione rispetto alle masse laterali si rileva che l'arco è distaccato del tutto da queste, giacchè le linee di frattura decorrono internamente

subito all'innanzi della inserzione del legamento trasverso e giungono alla fossetta articolare anteriore superiore, all'esterno invece interessano di alcuni millimetri, specialmente a sinistra, le masse laterali.

Anche l'*arco posteriore* dell'atlante si è distaccato dalle masse laterali simmetricamente rispetto alla linea mediana. Le superfici di frattura pure sono tagliate un po' di sbieco e si incontrano con angolo aperto posteriormente, cioè con apice volto verso il canale rachidiano, ma assai minore di quello formato dalle superfici di frattura dell'arco anteriore; di più non sono tagliate verticalmente come quelle dell'arco anteriore; ma obliquamente, in modo da formare un angolo assai ottuso aperto superiormente.

E' facile vedere che da ambedue i lati la linea di frattura è capitata, nel punto dove l'arco posteriore è più sottile, e perciò più debole, punto che corrisponde alla parte più interna della doccia che accoglie l'arteria vertebrale. La lunghezza dell'arco posteriore è uguale a quella dell'arco anteriore, cioè 38 mm.

Essendo simmetrici fra loro l'arco anteriore e il posteriore, ne viene di conseguenza che pure le due *masse laterali* dell'atlante sono simmetriche. Rappresentano le due parti più robuste e massiccie della vertebra, e in esse sono rimaste integre tanto le superfici articolari superiori che le inferiori. Le due superfici di frattura sono pure tagliate obliquamente, e si ricombaciano in modo perfetto a quelle dei due archi, anteriore e posteriore distaccati.

Le superfici articolari superiori presentano una anomalia anatomica di qualche importanza, vale a dire che tanto a destra che a sinistra la cavità glenoidea elissoidale non è unica come normalmente, ma doppia, per un solco trasversale che le divide (fig. 1ª e 2ª), largo a destra 2 mm., a sinistra uno, in una superficie articolare ovoidale maggiore situata anteriormente, e in un'altra rotondeggiante, più piccola posteriormente.

Esaminando accuratamente le superfici di frattura in ognuno dei quattro pezzi, si vede, sia nelle dentellature della lamina interna ed esterna, sia nelle trabecole, iniziato il processo di riassorbimento per necrosi marginale, per cui le asprezze della superficie di frattura, assai accentuate ed aguzze nelle fratture recenti, tendevano già a smussarsi. Negli spazi trabecolari poi è rimasta aderente qua e là la infiltrazione sanguigna.

Tenendo presenti le particolarità descritte, crediamo di potere interpretare il *meccanismo di produzione* della frattura dell'atlante nella nostra osservazione. Questa vertebra può essere considerata come un anello che presenta delle parti di maggiore, di media e di minore resistenza distribuite simmetricamente. Le parti più resistenti sarebbero rappresentate dalle masse laterali, che comprendono le superfici articolari e le apofisi trasverse; quelle di resistenza media le zone centrali dei due archi, anteriore e posteriore; le parti di minor resistenze le quattro zone che rappresentano i tratti di unione fra le masse laterali e gli archi.

Se la violenza agisce in una qualunque delle parti componenti l'anello, si avrà una frattura in due o più parti dell'anello, ma non sarà possibile evidentemente che i frammenti siano simili fra loro. Perchè avvenga una simmetria nella forma e nella distribuzione dei frammenti di frattura, questi, oltre essere di numero pari, debbono essere prodotti da una forza disgregatrice che abbia agito simmetricamente, data appunto la simmetricità di posizione dei punti di maggiore resistenza tanto in verso laterale che antero-posteriore.

Se dovessimo dire da quale forza può essere stata prodotta la frattura del-

l'atlante in esame vedendo i quattro frammenti giustapposti nella rispettiva posizione, prescindendo dai rapporti anatomici colla base del cranio e coll'epistrofeo, e senza sapere se la frattura stessa rappresenti un fatto artificiale o spontaneo, si sarebbe tentati a indurre che la azione disgregatrice violenta, data la disposizione radiata e obliqua a spese del contorno esterno dell'anello atlantoideo, abbia agito egualmente in tutte le direzioni da dentro in fuori su un piano orizzontale a partire dal centro dell'anello verso la periferia, con risultanza di frattura nei punti di minore resistenza, cioè nelle quattro zone di passaggio fra le due masse laterali e i due archi, anteriore e posteriore. In altre parole la frattura ci sembrerebbe essere il risultato di una esplosione partita dal centro dell'atlante e propagatasi all'esterno con movimento eccentrico.

Se però noi consideriamo che la frattura è spontanea, prodottasi in un uomo vivente, dobbiamo spiegare il meccanismo di frattura tenendo presente che l'atlante nel momento del trauma stava in rapporto in alto con le sue superfici articolari superiori concave in alto e in dentro (cavità glenoidee) con le superfici articolari converse (condili) dell'osso occipitale, cioè con la base cranica, in basso stava in rapporto con le sue superfici piano-concave inclinate ad apertura angolare in basso con le superfici articolari superiori piano-convesse inclinate dell'epistrofeo. L'arco anteriore e il posteriore invece non venivano in contatto con le ossa vicine. E' naturale perciò il pensare che la violenza sia stata trasmessa all'atlante mediante le sue connessioni con le ossa vicine, considerando anche quanto, per la sua profondità, tale vertebra sia poco aggredibile ai traumi diretti, vale a dire è logico pensare che la forza disgregante sia stata trasmessa mediante le superfici articolari, o dell'epistrofeo o dell'occipitale, o da ambedue le parti assieme.

Se consideriamo poi che la frattura è simmetrica, è pure logico ammettere che la violenza sia stata trasmessa in modo eguale tanto dalle superfici articolari di destra che di sinistra.

Così rimane intanto fisso il concetto che la forza disgregante deve avere agito da dentro in fuori sulle masse laterali, e precisamente mediante le superfici articolari.

Per poco che si consideri che le superfici articolari sono inclinate formando un angolo fra loro con la bisettrice passante pressapoco per la parte centrale dell'atlante, cioè formando un segmento di cuneo negativo, e questo in modo marcato nei rapporti con l'epistrofeo, in modo minore con l'occipitale, si deve credere che il modo di agire della forza disgregante nella frattura in esame sia stato quello rappresentato in fisica dal cuneo, che agisce appunto secondo la risultante di una forza orizzontale e una verticale.

Infatti, come abbiamo già rilevato, le superfici articolari superiori piano-convesse dell'epistrofeo, ad angolo aperto in basso, ad apice in alto, con asse passante per il corpo vertebrale, formano un vero cuneo, esistente solo nel senso laterale, che s'incastra nel cuneo negativo formato dalle opposte superfici articolari inferiori dell'atlante, che sostengono le masse laterali.

Pure le superfici articolari convesse dell'occipitale essendo inclinate verso l'asse passante per il gran foro della base formano un cuneo positivo che si adatta sopra uno negativo formato dalle superfici articolari superiori dell'atlante, cuneo certo di minore efficacia di quello formato dall'epistrofeo. In tal modo l'atlante trovasi sempre sotto l'azione di un cuneo quando una forza agisce in senso verticale, sia dal basso all'alto che dall'alto al basso.

Tenute presenti queste considerazioni di morfologia e di fisica si capisce bene come si possa avere avuta l'azione disgregante eccentrica in senso laterale trasmessa da superfici articolari inclinate; basta infatti ricordare che si sono realizzate tutte le condizioni che regolano il modo di agire del cuneo.

Fig. 3ª — Epistrofeo del caso in esame. Fig. 4ª — Epistrofeo normale.

Il cuneo che agì prevalentemente e forse esclusivamente nel nostro caso sull'atlante fu certo quello costituito dall'epistrofeo, per avere le faccie articolari pianeggianti, anzichè convesse come quelle dell'occipitale.

Nella nostra osservazione anzi il fenomeno fu facilitato dall'avere, come già si disse, le superfici articolari superiori più inclinate del normale, come si rileva dalle figure 3ª e 5ª rispetto alle figure 4ª e 6ª.

Quale fu la forza che determinò la frattura, quale la direzione di essa? Vale a dire vi fu una forza che agì nella direzione dell'asse passante per il cono positivo dell'epistrofeo, per quello negativo dell'atlante, per il foro occipitale? Certamente. Il paziente cadde dall'alto a capofitto urtando il vertice della testa. La violenza traumatizzante è rappresentata dal peso del corpo, la direzione è rappresentata dalla traiettoria del centro di gravità. Basta quindi ammettere, come molto probabilmente dovette avvenire, che il centro di gravità del corpo, il vertice del capo, l'asse del cuneo epistrofeico, la parte centrale dell'atlante e del foro occipitale, si trovassero al momento dell'urto nella medesima verticale, o anche semplicemente sulla medesima retta. Queste condizioni si verificano quando la testa è in posizione orizzontale, cioè non flessa, nè estesa, nè lateralizzata. E' questo atteggiamento della testa rispetto alla colonna vertebrale al momento dell'urto che basta ammettere essersi verificato nel nostro

paziente, cosa, come si capisce, nient'affatto improbabile, per spiegare completamente il meccanismo della frattura comminuta in esame.

Probabilmente al momento dell'urto il segmento cervicale era irrigidito dalla contrazione di difesa istintiva dei muscoli del collo e della nuca, e il cuneo si rese così maggiormente efficace.

Per spiegare poi la simmetricità basta supporre, cosa pure assai probabile, che il capo non si trovasse inclinato nè verso la spalla destra, nè verso la sinistra, nè ruotato al momento dell'urto. Così l'epistrofeo, agendo da cuneo colle superfici articolari superiori allontanò le masse laterali dell'atlante distaccandole dai rispettivi archi nei punti di minima resistenza, come si è visto appunto dalla descrizione del pezzo anatomico.

Che la violenza abbia agito oltre che dall'alto al basso anche dal di dentro al di fuori, cioè a cuneo in senso laterale, è dimostrato, oltre che dalla simmetricità, anche dalla direzione delle superfici di frattura. Queste, come si è visto, sono tagliate a sbieco in senso laterale, hanno cioè tendenza specialmente nell'arco anteriore, a mettersi parallele all'asse laterale dell'anello formato dall'atlante.

Che poi la violenza si sia fatta risentire dal centro di gravità del corpo verso il capo, cioè che sia stato il peso del corpo la causa della frattura, è dimostrato oltre che dalle notizie anamnestiche che ci accertano essere il paziente caduto dall'alto a capofitto sul terreno, dal fatto che, rispetto alla direzione verticale, le superfici di frattura sono oblique nell'arco posteriore, formando un angolo aperto verso il cranio, come se l'urto avesse agito nel contorno inferiore, che appunto fu il primo a subire l'azione disgregatrice del peso del corpo.

Si potrebbe supporre che al momento dell'urto il capo, anzichè disteso, fosse stato flesso in avanti, non potendosi ammettere iperesteso, cioè flesso in dietro, per la presenza della rottura del ligamento sospensore della nuca che indica iperflessione anteriore. Se in tale atteggiamento fosse stato il capo, evidentemente si sarebbe avuto accentuazione della flessione, con estesa lacerazione dei ligamenti, e lussazione anteriore del capo, compressione del bulbo, morte rapida, tutti fenomeni che sono esclusi sia dal reperto necroscopico che dal decorso clinico. Esclusa così la iperflessione anteriore, la iperdistensione, la iperflessione laterale (questa per la simmetria della frattura) la ipotesi indotta per via diretta, che cioè siasi al momento dell'urto trovata la base cranica perpendicolare alla colonna cervicale diritta e irrigidita, viene anche per questa via ad apparire l'unica possibile.

Come si è visto dal reperto necroscopico, i quattro frammenti dell'atlante erano di poco distanziati fra loro. Infatti il legamento trasverso odontoideo, per la distenzione subì solo alterazioni parziali, non interruzione, come pure poco interessati erano i ligamenti occipito-odontoidei. Tutto questo è di capitale importanza, perchè spiega come, malgrado la frattura comminuta, sia mancata compressione del midollo allungato e la morte subitanea. Se invece il ligamento trasverso e i ligamenti occipito-odontoidei fossero stati interrotti, le masse late-

rali si sarebbero maggiormente spostate, e il dente dell'epistrofeo, data la flessione del capo in avanti che certo subito seguì alla frattura dell'atlante, come dimostra la interruzione del ligamento sospensore della nuca fra l'arco posteriore dell'atlante e l'apofisi spinosa dell'epistrofeo, sarebbe andato a schiacciare il bulbo per lussazione del capo in avanti. Nella nostra osservazione le masse laterali dell'atlante furono certo tenute abbastanza fisse sia dall'apparato legamentoso che dai muscoli, e permisero al ligamento odontoideo trasverso, abbastanza integro, di impedire che l'odontoide venisse a contatto del midollo, che tendeva certo a venire in avanti per l'esistenza della iperflessione del capo, facilitata dalla rottura del ligamento sospensore della nuca.

Il mancato grande spostamento dei frammenti dell'atlante si deve alla robustezza dei ligament o ad altre cause? Probabilmente in grado maggiore ad altre cause, perchè i ligamenti per quanto robusti, come il sospensore della nuca, possono cedere facilmente in traumatismi così violenti come quello dato dalla caduta dall'alto della persona; e più precisamente crediamo probabile che il fatto del mancato grande spostamento dei frammenti si debba ricercare principalmente nel tempo durante il quale agì il cuneo dato dall'epistrofeo contro l'atlante, vale a dire crediamo che questo tempo sia stato piccolissimo; così lo scivolamento laterale delle masse laterali dell'atlante sulle superfici articolari dell'epistrofeo avvenne per pochi millimetri, e questo perchè probabilmente l'asse passante per il centro del corpo, il vertice del capo, e il centro dell'atlante s'interruppe rapidamente, per essere subentrata la flessione del collo e del tronco verso il mento appena che il vertice del capo ebbe urtato e rimase fisso a terra, come dimostrerebbe l'interruzione del ligamento sospensore della nuca.

E mentre uno spostamento delle masse laterali dell'atlante, sia pure di pochi millimetri, è sufficiente a spiegare assieme all'ematoma perivertebrale la compressione e la parziale lacerazione del nervo ipoglosso da ambedue le parti, perchè questo nervo proviene dal foro condiloideo anteriore per portarsi all'avanti e all'esterno, spiega anche perchè, come il decorso clinico prima, e il reperto macro e microscopico poi del bulbo dimostrarono, non si sia avuto compressione del midollo allungato. Che la paralisi quasi completa dell'ipoglosso fosse periferica, lo dimostra, oltre le ora fatte considerazioni, l'essere quella la sola lesione nervosa constatabile. Mancanti per il resto paralisi ed anestesie, fenomeni pupillari, alterazione dei riflessi.

La paralisi linguale per lesione degli ipoglossi, spiega bene sia la difficoltà di articolare la voce che quella di deglutizione, e perciò spiega anche la pneumonite *ab ingestis* e il successivo decesso a questa dovuto e non dovuto direttamente alla frattura comminuta dell'atlante. In altre parole la frattura comminuta dell'atlante può essere non *mortale* e *guaribile*. Se infatti subito, anzichè tardi come si dovette fare, fosse stato eseguito un apparecchio adatto per togliere la compressione degli ipoglossi in tutto o in parte in modo che il capo rimanesse sostenuto dalle spalle anzichè dai frammenti dell'atlante; di più se si fosse

subito fatta la alimentazione colla sonda gastrica, probabilmente sarebbesi evitata la pneumonite *ab ingestis*, e forse potevasi ottenere consolidazione della frattura, molto più che lo spostamento dei frammenti era piccolo, e guarigione.

S'intende come tutto questo risulti più chiaro dopo il fatto compiuto, ma la osservazione che presentiamo, col fare apparire rimediabile una lesione finora ritenuta immediatamente mortale, quale la frattura comminuta sottocipitale, può servire ad evitare in casi simili l'abbandono di sussidi terapici finora creduti inutili.

Nella letteratura chirurgica, come già abbiamo accennato da principio, non si è riscontrata altra osservazione che presentasse un complesso clinico e anatomo-patologico come la nostra, mentre non mancano osservazioni di lesioni diverse traumatiche assai gravi interessanti l'atlante e l'epistrofeo senza compressione del midollo. Il caso che più si avvicina al nostro è quello riferito da Billott (1). Un uomo cadendo col capo sul terreno dall'alto, riportò, come dimostrò la radiografia, frattura dell'arco anteriore dell'atlante e lussazione dell'epistrofeo, riportando inclinata posizione del capo e limitazione dei movimenti, senza fatti di compressione midollare, con sopravvivenza dell'infermo, cui rimase disfagia.

Ramm (2) cita un caso di lussazione dell'atlante con frattura dell'apofisi odontoide dell'epistrofeo per caduta dall'alto sull'occipite, nel quale per molto tempo si ebbe esclusivamente, oltre la deformità della colonna cervicale, disfagia e limitazione dei movimenti della mandibola. La compressione del midollo e la morte venne solo sei mesi dopo la caduta.

Anche Nélaton (3) riporta una osservazione di frattura e lussazione dell'epistrofeo che non s'accompagnava ad alcun disturbo funzionale grave. L'inferma tre mesi dopo il trauma non presentava più che dolore leggero al collo, testa proiettata in avanti, assai diminuiti i movimenti di lateralità.

Di solito, come ben s'intende, per compressione midollare alla frattura dell'epistrofeo tiene dietro la morte, come nel caso di Caselli (4), di Ruocco (5).

I medesimi fatti di compressione del bulbo e dei nervi periferici possono essere presentati evidentemente pure dalle *lussazioni* dell'atlante, delle quali il Corner (6) riuscì, assieme al suo caso clinico, raccoglierne altre venti nella letteratura.

Come fu possibile stabilire la *diagnosi* di *frattura sottoccipitale* della colonna vertebrale, anziche quella di lussazione anteriore o del capo o dell'atlante, dato che il capo fosse in esagerata flessione anteriore, e data la sporgenza in faringe del tubercolo dell'atlante? Si potè stabilire la diagnosi di frattura dell'atlante (senza potere escludere frattura anche di altre vertebre cervicali) per la netta percezione dello scricchiolìo ai movimenti passivi del capo, per la facilità con la quale tali movimenti passivi, specialmente la rotazione ed estensione, potevano compiersi, e per la facilità che aveva il capo di riprendere la posizione primitiva (flessione col mento vicino allo sterno), ossia per la facilità di riprendere l'atteggiamento ciondolante all'innanzi. Nelle lussazioni invece, sia del capo che dell'a-

tlante, e in genere delle prime cervicali, siano unilaterali o bilaterali, la posizione del capo è fissa, e si può cambiare con grande difficoltà, inoltre l'atteggiamento del capo e quindi la direzione del mento, sia per la lussazione in sè, sia per la contrattura muscolare, è caratteristico per ogni specie di lussazione, inoltre manca la facilità di compiere movimenti passivi in diverse direzioni, e manca lo scricchiolìo. La coesistenza della frattura dell'atlante e della lussazione anteriore del capo, cosa assai frequente ad avvenire nelle fratture sottoccipitali, si poteva escludere per la mancanza di compressione del bulbo, indicata sopratutto dalla lunga sopravvivenza dell'infermo.

Vediamo ora perchè la frattura dell'atlante, per quanto comminuta, rimase *isolata*, mentre si sa dalla letteratura e dalla patologia che di solito si accom-

FIG. 5ª — Atlante ed epistrofeo del caso in esame, sovrapposti.

FIG. 6ª — Atlante ed epistrofeo normali, sovrapposti.

pagna a frattura di altre vertebre, specialmente dell'epistrofeo (quasi sempre l'apofisi odontoide di questo, con compressione del bulbo e morte immediata) oppure a frattura della base nei traumatismi violenti nella volta cranica.

Crediamo che la ragione debba ricercarsi nei seguenti fatti: anzitutto perchè l'azione del cuneo epistrofeico sull'atlante fu rapida, quasi istantanea, per essere subentrata la flessione del tronco e del collo sul capo fisso sul terreno, immediatamente all'urto del vertice, in altre parole perchè cessò subito di esistere la continuità della retta che univa il vertice, il centro dell'atlante, il centro di gravità del corpo, essendosi questo spostato dal lato ventrale della persona, come dimostra la rottura del ligamento della nuca fra l'atlante e l'epistrofeo. In tal modo l'urto dell'epistrofeo non potè trasmettersi con violenza sufficiente al contorno del foro occipitale, e non si potè perciò avere nè frattura della base, che, se fosse avvenuta, avrebbe probabilmente determinato linee di frattura convergenti come raggi al foro occipitale, come avviene in tale meccanismo di frattura, e neppure si potè avere frattura dell'epistrofeo o almeno dell'apofisi odontoide. La seconda ragione della mancata frattura o della base o dell'epistrofeo crediamo sia in rapporto ad una varietà anatomica dell'epistrofeo stesso, vale a dire al non essere il dente dell'epistrofeo sporgente di alcuni millimetri sul margine superiore dell'arco anteriore dell'atlante (fig. 5ª) come di solito (fig. 6ª). È

evidente che se tale condizione si fosse verificata, dato pure che brevissimo sia stato il tempo di azione del cuneo epistrofeico sull'atlante, l'apofisi odontoide sarebbe venuta probabilmente in contatto del contorno anteriore del foro occipitale e probabilmente si sarebbe verificata frattura o della base o dell'odontoide prima che potesse subentrare la flessione ventrale del corpo. In altre parole la seconda ragione addotta per spiegare il fatto che la frattura rimase isolata, cioè la ragione anatomica, non fa che coadiuvare la prima, cioè la *brevità, quasi istantaneità* dell'azione a cuneo sopra descritta, nè potrebbe da sola spiegarlo, perchè è evidente che se l'azione a cuneo fosse stata più prolungata, si poteva benissimo, oltre la frattura dell'atlante, avere quella della base o di altre vertebri cervicali.

Si aggiunga che forse ebbe influenza nella simultanea mancata frattura dell'epistrofeo e della base la robustezza, invero assai notevole di queste parti rispetto a quella dell'atlante, i cui archi sono assai deboli. Un'ultima causa che concorse a far mancare la frattura basilare e di altre vertebre si deve cercare nella *superficie contundente*, al fatto cioè che l'urto fu *smorzato* dal terreno; che se fosse stata invece una superficie dura e non cedevole, la trasmissione dell'urto sarebbe stata più rapida e la disgregazione ossea maggiore.

La stessa brevità dell'azione dell'epistrofeo sull'atlante spiega anche la *mancata lussazione del capo*, in quanto fa capire come non vi fu il tempo necessario a vincere la elasticità e la coesione dei ligamenti, occipito-atlantoidei e occipito-odontoidei, come occorre perchè si possa avere la lussazione del capo.

Rispetto poi al *meccanismo di produzione*, a quale categoria appartiene la frattura comminuta in esame? E' noto che le fratture delle vertebre avvengono o per causa diretta o indiretta. La nostra, s'intende bene, dato che sia avvenuta per urto sulla volta del capo appartiene alle fratture *indirette*. Si ammette di solito che queste si formino per movimenti esagerati di un segmento sull'altro del rachide, e si porta in appoggio il fatto, indiscutibilmente vero, che le fratture indirette sono più frequenti nei punti di passaggio fra i segmenti più flessibili e i meno flessibili, (5ª e 6ª cervicale, 12ª dorsale e 1ª lombare). In questi movimenti esagerati (di solito iperflessione ed iperdistensione) si ammette che si possa avere frattura in due modi, cioè o per *schiacciamento* per essersi la compressione esercitata maggiormente in una parte della vertebra che cede, o per *strappamento*, vale a dire per distacco di una parte di vertebra nella quale ha fatto trazione un legamento, che ha resistito alla distensione prodotta dalla esagerazione di movimento di un segmento del rachide. In ogni modo si ammette abbia azione più spesso nelle fratture indirette l'iperflessione o in un senso o in un altro, anzichè la trasmissione alla vertebra fratturata dell'urto esercitato sugli estremi della colonna vertebrale più o meno diritta.

La *simmetricità* della frattura comminuta dell'atlante della quale si discute esclude la *iperflessione* o in avanti, o in dietro o di lato *durante la formazione*

della frattura. Si è veduto come questa simmetricità abbia avuto bisogno che il vertice del capo, l'atlante, l'epistrofeo e il centro di gravità del corpo siano stati in quel momento sulla medesima retta, vale a dire la colonna cervicale dovette essere distesa, irrigidita. L'atlante si fratturò perchè con le superfici articolari si trovò compresso fra l'occipitale e l'epistrofeo fino a che la sua elasticità fu vinta. Di modo che tale frattura sarebbe esempio tipico di *frattura da schiacciamento, senza che sia avvenuta iperflessione* nel momento di frattura fra di essa e l'epistrofeo o fra di essa e l'occipitale. Del resto la iperflessione (in una direzione qualunque) di queste parti è difficile. Si sa che i movimenti del capo si compiono sopratutto per mezzo delle vertebre cervicali sottostanti, e crediamo che non sia possibile fra occipite e atlante, atlante ed epistrofeo la formazione di un angolo abbastanza accentuato come occorre perchè si produca frattura per schiacciamento o per strappamento, senza produrre estesissime lacerazioni legamentose, come certo non si ebbero nel nostro caso. Si ebbe è vero iperflessione anteriore del capo, ma si è visto come sia avvenuta immediatamente dopo la frattura del l'atlante, ed abbia avuto per effetto di rompere il ligamento sospensore della nuca fra l'atlante e l'epistrofeo, ligamento che in certo modo sta come corda tesa sull'arco dato dalla lordosi fisiologica del segmento cervicale superiore. In questo caso, data la tensione grande a cui tale ligamento fu sottoposto per essersi distesa la curva lordotica nella iperflessione anteriore del capo, la sua elasticità fu vinta e si scontinuò quando già l'atlante era spezzato dall'urto ricevuto dal peso del corpo mediante il cuneo epistrofeico.

Certamente non si può disconoscere che l'atlante, per essere in certo modo foggiato a cuneo negativo tanto superiormente che inferiormente, e per trovarsi quindi fra due cunei positivi, offre le condizioni più favorevoli per subire la frattura da schiacciamento per compressione verticalmente esercitata, e che tale meccanismo di frattura più difficilmente si verifica in altre vertebre, ma premeva far risaltare che per spiegare le fratture indirette delle vertebre, non vi sia sempre bisogno di ammettere la iperflessione del rachide nell'una o nell'altra direzione, come un tempo si riteneva.

Infine il meccanismo di frattura dell'atlante verificatosi nella nostra osservazione *indirettamente* contribuisce a chiarire il *meccanismo di produzione di alcune fratture della base del cranico* prodotte per colpi sulla volta cranica contro la colonna vertebrale, o per urti di questa contro la base cranica stessa.

Mentre un tempo si ammetteva che per colpi contro la volta cranica, la base si rompesse per contraccolpo, cioè per reazione allo schiacciamento subìto dall'urto quando la frattura stessa non era irradiata dalla volta, in oggi si ammette il medesimo meccanismo, sia che il capo venga cacciato contro la colonna vertebrale, sia che venga cacciata questa contro la base cranica (ad es. caduta sui piedi, caduta dall'alto a capo all'ingiù); vale a dire si ammette che la colonna

vertebrale, irrigidita dalla contrazione muscolare, agisca da cuneo contro il piano osseo della base cranica, tenti cioè di infilzarsi nella cavità cranica [Durante (7)] producendo fratture della base, che in tali casi, sono orientate, specialmente se lineari, a guisa di frecce, o di raggi, al foro occipitale, il cui contorno subisce l'urto.

Così s'intende come nella frattura della base si trovi spesso spezzato l'atlante, che certo è più debole, sia dell'epistrofeo che dell'osso occipitale, e come abbisognino condizioni eccezionali, sia inerenti al trauma, sia alla varia struttura anatomica, perchè la frattura indiretta dell'atlante per colpo sulla volta cranica sia scompagnata a frattura della base o di altre vertebre.

Nel nostro caso intendiamo che il meccanismo di frattura avvenuto nell'atlante contribuisca a chiarire la formazione di alcune fratture della base, malgrado frattura della base non siasi avuta, solo in questo senso, in quanto ci sembra dimostrare chiaramente che in realtà la colonna vertebrale, irrigidita dalla contrazione muscolare istintiva di difesa, *può agire da cuneo contro la base cranica, mediante l'epistrofeo.*

Diciamo *l'epistrofeo*, per quanto la base cranica sia a contatto immediato con l'atlante, per questo, perchè si può considerare l'atlante come facente parte più della base cranica che della colonna vertebrale, in quanto che i movimenti del capo più che sull'atlante (che nella rotazione segue la base) sono estesi sull'epistrofeo, che è realmente il pernio su cui posa il capo; e in quanto *realmente l'epistrofeo*, vertebra assai più robusta dell'atlante, con le sue facce articolari superiori è foggiato a *cuneo*, mentre l'atlante è concavo nella sua articolazione verso l'occipite; ed infine perchè l'epistrofeo col suo dente che sporge quasi sempre al disopra dell'arco anteriore dell' atlante, può direttamente urtare contro il contorno anteriore del foro occipitale, col quale per eccezione può anche articolarsi, e indurre frattura della base, che però di solito in tali casi viene spezzata dopo frattura dell'atlante, come sopra si è detto.

BIBLIOGRAFIA.

1. Billot. *Fracture de l'atlas, luxation de l'axis consécutives à une chute sur la tête.* Bull. et Mém. de la Société de Chirurgie de Paris. Tom. XXVI, n. 1.
2. Ramm. *Ein Fall von Atlasluxation mit Abbruch des Zahnfortsatzes des Epistropheus.* Beiträge zur klin. Chirurgie Bd. XLVII. Hft. 3.
3. Nélaton. *Fracture et luxation de l'axis.* Société de Chirurgie de Paris. Séance 28 février 1906.
4. Caselli. *Morte per frattura dell'epistrofeo.* Reggio Emilia. Tip. Calderini, 1878.
5. Ruocco. *Frattura trasversa dell'apofisi odontoide. Emorragia interna con compressione della midolla spinale o midolla allungata seguita da morte.* Gazzetta degli Ospedali e delle Cliniche, n. 76, 1901.
6. Corner. *Luxation of the atlas.* Annals of Surgery, n. 1, 1907.
7. Durante. *Trattato di Patologia e Teropia Chirurgica.* Vol. II.

II.

ISTITUTO ANATOMO-PATOLOGICO DELLA R. UNIVERSITÀ DI PADOVA
diretto dal prof. A. BONOME

Contributo allo studio dei sarcomi primitivi del fegato

per il dottor GIOVANNI BERTELLI, assistente onorario.

Lo studio dei sarcomi primitivi del fegato apparisce interessante anche per la rarità relativa con la quale si presentano al tavolo anatomico. Volendo limitare le notizie bibliografiche ai casi sicuramente dimostrati come primitivi del fegato, mi limito ad esporre solo pochi cenni per quelli che, secondo l'opinione di alcuni autori degni di fede, non si possono considerar tali o appariscono incerti per ragioni che esporrò partitamente fra breve.

Nella numerosa casistica di tumori epatici raccolta da Arnold fin dal 1890 solo pochissimi rappresentano veri sarcomi primitivi del fegato. Tali si debbono considerare in modo incontrastato i casi descritti da Hoerup (1) (sarcoma a piccole cellule rotondeggianti riscontrato nel fegato di una donna), da Podrouzek (2) (sarcoma a cellule fusate rinvenuto nel fegato di una donna di 66 anni), da Rehn-Weigert (3) (sarcoma phillodes trovato nel fegato di un bimbo di 4 anni). Quanto al caso descritto da Block (4) come melanosarcoma primitivo del fegato, Arnold e Pepere ritengono che si debba considerar tale, non così Weigert e De Vecchi che lo ritengono invece metastatico di nodi riscontrati in altre regioni del corpo. Sempre secondo Arnold vi è dubbio si trattasse di sarcomi primitivi nei casi di Frerichs (5), di Wagner (6), di Pellacani (7), di Parker (8), di Burnett (9). Indubbiamente metastatico e non primitivo devesi considerare il caso descritto da Leduc (10) riferentesi ad un melanosarcoma epatico in un individuo in cui era stato enucleato qualche anno prima della morte un occhio per un tumore sarcomatoso. Quanto ai casi di

(1) HOERUP. *A small round-celled sarcoma.* (Hospitals Tidende, Jahrg. 10, n. 1. 1867, cit. da ARNOLD).

(2) PODROUZEK. *Beitrag zur casuistik der primären Lebersarcome.* (Prager medicinische Wochenschrift).

(3) REHN-WEIGERT. *Verhandl. der fünften Versammlung der Gesellschaft für Kinderheilkunde,* 1887.

(4) BLOCK. *Ueber ein primäre melanotisches Endoteliom der Leber.* (Arch. f. Heilkunde Bd., XVI, S. 412, 1875).

(5) FRERICHS. Klinik der Leberkrankheiten. S. 319, 1861.

(6) WAGNER. *Krankheiten der Leber.* S. 832, 1865. (rip. da BIRCH-HIRSCHFELD).

(7) PELLACANI. *Sarcoma fascicolato del fegato: penetrazione del tumore nella cava ascendente e nell'orecchietta del cuore.* (Rivista clinica, Bologna, 1860, 2ª serie X. 236).

(8) PARKER. *Diffuse sarcome of liver.* (Trans. path. Soc., London, 1880, XXXI, 290).

(9) BURNETT. *Primary melanotic sarcoma of liver.* (Trans. path. Soc., London, 1884, 5, XXXVI, 252).

(10) LEDUC. *Sarcome mélanique du foie.* (Bull. Soc. Anat. de Paris, 1879).

West (1), Gee (2), Pepper (3), Roberts (4), Koltmann (5), vi è dubbio quanto alla diagnosi di natura del neoplasma: così il linfosarcoma descritto da Tooth (6) nel fegato di un bimbo di 5 anni, per le molteplici localizzazioni nei gangli linfatici e nei polmoni, nonchè per lo speciale reperto del sangue è da accettare con molta riserva, trattandosi forse, a detta dello stesso Arnold, di processo leucemico o tubercolare. Così incerti appariscono i casi descritti da White (7) come carcinoma melanotico e dall'Arnold ritenuto melanosarcoma, da Henschen (8) come cancro cistico teleangectasico primitivo del fegato e dall'Arnold ritenuto di natura sarcomatosa, ed infine quello descritto da Naunyn (9) come cistosarcoma phillodes messo in dubbio dal De Vecchi, il quale crede si trattasse invece di una proliferazione della glissoniana.

Altri casi che si devono considerare come sarcomi primitivi del fegato e che pure precedendo il lavoro di Arnold in ordine cronologico non furono da questo Autore presi in esame, sono i seguenti che sommariamente riassumo.

Pintray (10) nel 1868 rinvenne nel lobo sinistro del fegato in un vecchio di 63 anni, un sarcoma costituito da cellule di varia grandezza, contenute entro un delicato reticolo connettivale.

Lancereaux (11) nel 1871 illustrò due tumori epatici dei quali ricordo come vero sarcoma epatico quello descritto in un uomo di 28 anni. Il fegato era fortemente aumentato di volume, cosparso di nodi grandi quanto prugne e che all'esame istologico apparvero costituiti da cellule fusate. Secondo l'A. il tumore sarebbesi originato dalle cellule del connettivo intraepatico.

Millard (12) in una donna di 40 anni descrisse un tumore svoltosi rapidamente, in relazione, pare, alla menopausa, e che l'A. diagnosticò come sarcoma primitivo epatico a cellule fusate.

Maffucci (13) nel 1880 ebbe occasione di studiare un tumore sarcomatoso originatosi primitivamente dall'endotelio dei vasi capillari epatici con diffusione metastatica alle ghiandole retroperitoneali e al polmone.

---

(1) West. Kinderkrankheiten. Berlino, 1853.

(2) Gee. *Cancer of the liver in an infant.* (St. Bartol. Hosp. Rep., vol. VII, 1871).

(3) Pepper. Path. Soc. of Philadelphia. (Medical Times, 1873).

(4) Roberts. *A case of fungus haematodes of the liver.* (Lancet, 1866).

(5) Koltmann. Korrespond.-Blatt d. Schweizer Aerzte, 1873.

(6) Tooth. *Diffus lymphosarcoma of the liver.* (Trans. of the Path. Soc., London, vol. 36, 1885).

(7) White. *A case of primary melanot. carcinoma of the liver.* (Trans. of the Path. Soc., London, vol. 37, 1886).

(8) Henschen. *Primaer cyst beverkraefta hos en 14 ars flecka.* (Upsala läkarefoerenings foerhand., Bd. 20, 1887).

(9) Naunyn. *Ueber eine eingentiemliche Geschwulstform der Leber.* (*Cystosarcoma hepatis*). (Archiv. f. Anat. u. Physiologie, 1866).

(10) Pintray. *Sarcome du foie.* (Bull. de la Soc. Anat. de Paris, 1868).

(11) Lancereaux. Atlas. d'anat. path., Paris, 1871.

(12) Millard. *Diathèse sarcomateuse.* L'Union médic., VIII. (cit. da Marx).

(13) Maffucci. *Nota preventiva per cancro primario del fegato.* (Movimento med.-chir., Anno 13, 1881).

Orth (1) nel 1885 rinvenne in un uomo di 45 anni un fegato del peso di 5500 gr., che era invaso da un sarcoma a piccole cellule rotonde.

Windrath (2) ne descrisse una tipica forma in un bambino di un anno. Il fegato era molto ingrossato, occupato da noduli grossi quanto uova di colombo. Questi nodi ora ben delimitati dal parenchima epatico ed ora non, erano costituiti da cellule fusate, riunite a fasci: lo stroma del tumore specie alla periferia dei noduli avea disposizione alveolare. L'A. ritenne che il tumore prendesse il suo punto di partenza dallo strato esterno della vena porta. Ricordo infine il caso di Mkee (3), il quale descrisse un endotelioma primitivo del fegato in una donna di 50 anni.

I due casi descritti da Arnold (4) si riferiscono il primo ad un giovanetto di 15 anni, il secondo ad un uomo di 52 anni. Nel primo, a quanto sembra, dopo un trauma, venne rapidamente sviluppandosi un tumore epatico, che alla sezione si vide occupare solo il lobo destro del fegato sotto l'aspetto di formazione nodulare diffusa a detto lobo. L'esame microscopico dei nodi dimostrò che il tumore corrispondeva ad un angiosarcoma alveolare. Nel secondo caso si trattava egualmente di un angiosarcoma primitivo del fegato limitato al lobo destro, associato a cirrosi con ittero e idrope-ascite. Nodi metastatici furono riscontrati nel mesenterio e nell'omento.

Puritz (5) nel 1890 illustrò un caso di sarcoma primitivo del fegato rinvenuto in un uomo di 19 anni. Il neoplasma era costituito in parte da cellule rotonde, in parte da cellule fusate contenute entro una trama a disposizione irregolarmente alveolare. Questo lavoro è interessante specialmente da un punto di vista clinico, trattando l'A. del modo di comportarsi della febbre nei sarcomi.

Walch (6), secondo Pepere, rinvenne in una donna di 22 anni un enorme tumore del fegato del peso di 22 chilogr. che diagnosticò sarcoma.

Delépine (7) nel 1891 osservò un tumore epatico in un uomo di 63 anni. Tale tumore era costituito da tanti noduli in parte di colore biancastro, in parte di colorito bruno, in taluni punti decisamente nerastri. All'esame istologico apparvero formati da cellule fusate in parte pigmentate, comprese entro uno stroma a disposizione alveolare. L'A. ritiene che tale neoplasia abbia preso il suo punto di origine dagli endoteli vascolari.

Axtell (8) nel 1894 descrisse un sarcoma a piccole cellule rotonde nel fegato di un bambino di 3 anni. Il tumore sviluppato specialmente nel lobo sinistro sotto forma nodulare, si accompagnava a grave ascite.

Kanthak (9), secondo Marx, descrisse tre casi di tumore epatico: il primo soltanto corrisponderebbe ad un sarcoma primitivo.

---

(1) Orth. *Ueber primäres Lebersarkom.* Dissert. Strassburg. 1885.

(2) Windrath. *Ueber Sarkombildung der Leber.* Dissert. Freiburg., 1885.

(3) Mkee. *A case of endothelioma of the liver.* (The illustrated medical Verd., 1889, vol. III, n. 28, p. 3, cit da Dionisi).

(4) Arnold. *Zwei Fälle von primärem Angiosarkom der Leber.* (Zieglers Beiträge, 1890).

(5) Puritz. *Ueber Sarkome mit sog. chron. Rückfallfieber.* (Virchow's Archiv, 1891).

(6) Walch. *Sarcome primitif du foie.* (Bullet. de la Soc. anat. de Paris, 1891).

(7) Delépine. *A case of primary melanotic sarcoma of the liver.* (Transact. of the Path. Soc., London, vol. 42, 1891).

(8) Axtell. *Primary sarcoma of a child's liver.* (New York med. journal, 59, 1894).

(9) Kanthak. *Three cases of prim. malignant diseases of the liver.* (St. Barthol. Hosp. Rep., vol. 31. 1896, cit. da Marx).

Bramwel (1) in una donna di 25 anni, osservò un curioso tumore del fegato, per la sua sintomatologia facilmente confondibile con un ascesso epatico. Alla puntura esplorativa si ottenne molto sangue e pochi corpuscoli di pus. La paziente venne operata: si evacuarono 50 oncie di masse bruno-rossastre. All'autopsia si notò un tumore che occupava prevalentemente il lobo destro, limitato da una capsula fibrosa. Al microscopio esso apparve costituito da cellule fusiformi e giganti con abbondanti vasi ed estese emorragie. Venne diagnosticato come angiosarcoma. Nessuna metastasi.

Byrom (2), citato nel lavoro di Pepere, descrisse un enorme tumore sarcomatoso, originatosi probabilmente dal connettivo perilinfatico, in una donna di 25 anni.

Kahlden (3) in un uomo di 32 anni, riscontrò un sarcoma primitivo del fegato. La malattia ebbe rapido decorso, avverandosi la morte del paziente circa 5 mesi dopo l'inizio delle sofferenze. In tale caso l'ittero, l'ascite, gli edemi alle gambe, un dolore alla regione epatica, il forte ingrossamento del fegato ed il rapido sviluppo della malattia costituirono i sintomi principali del neoplasma maligno originatosi nel fegato. Alla sezione, quest'organo si presentò fortemente aumentato di volume, bernoccoluto alla superficie per la presenza di numerosi nodi di colorito biancogiallognolo, ombelicati al centro. Istologicamente il tumore corrispondeva ad un sarcoma a piccole cellule rotonde con presenza di cellule giganti: verso la periferia dei noduli la struttura era decisamente alveolare: la parete endoteliale dei vasi che irroravano il tumore, in alcuni punti presentava una proliferazione da parte dei suoi elementi, trasformantesi in cellule neoplastiche. In queste immagini Kahlden ravvisò il punto di origine del tumore, il quale si associava inoltre a cirrosi del fegato.

Memmo (4), secondo riferisce Pepere, rinvenne nel fegato di un uomo di 30 anni un sarcoma parvirotundo cellulare con metastasi alle glandule linfatiche dell'ilo epatico.

Interessante apparisce il caso riferito da Steinhaus (5) anche in quanto dimostra come talvolta possa riuscire difficile la diagnosi clinica differenziale tra sarcoma ed echinococco del fegato. A quest'ultimo quadro patologico essendosi infatti attribuita la sintomatologia presentata da una giovane donna di 24 anni, in cui dopo la gravidanza si presentarono accessi febbrili accompagnati da un progressivo ma non rapido ingrossamento del fegato, senza traccia alcuna di cachessia, venne dal Krause eseguita la laparotomia. Fu trovato nel fegato un tumore fluttuante grande quanto un pugno che inciso diede luogo a copiosa emorragia. La paziente morì dopo 24 ore. Alla sezione si trovò che il fegato del peso di 6 kg. presentava 8 nodi, di cui alcuni grandi il doppio di un pugno, la massima parte ben circoscritti nel fegato, con ram-

(1) Bramwel. *A case of enormous primary sarcom of the liver.* (Edinburgh med. Journal and Lancet, 1897, cit. da Marx).

(2) Byrom. *A case of enormous primary sarcoma of the liver.* The Lancet, 1897. (cit. da Pepere).

(3) Kahlden. *Ueber das primäre Sarkom der Leber.* Zieglers Beiträge, 1897.

(4) Memmo. *Un rarissimo caso di sarcoma del fegato.* (Giorn. dell'Ass. Nap. di Med. e Nat. IX, 1899, cit. da Pepere).

(5) Steinhaus. *Einige seltenere Formen und Localisationen von Sarkomen.* d) *Sarcoma magnifusocell. multiplex hepatis cum cell. gig.* (Centralblatt für Allgem. Path. und Path. Anat. Bd. XI, 1900, n. 21, s. 817).

mollimento centrale per necrobiosi degli elementi. L'esame microscopico mise in rilievo un sarcoma fuso-cellulare, che l'A. non potè decidere se muovesse dal connettivo interlobulare o perivasale. Un caso di mixosarcoma epatico venne descritto da

Berghinz (1) in un bambino di 16 mesi. Il tumore voluminoso quanto una testa di adulto occupava quasi interamente il lobo destro del fegato, mentre il lobo sinistro era esente da neoplasia. Il tumore di aspetto cistico associavasi a grave ascite. Tre casi di periteliomi primitivi del fegato furono osservati da

Dionisi (2): il primo in un uomo di 73 anni, in cui oltre il tumore epatico eravi presenza di nodi a distanza nella fossa sopraspinosa sinistra e in corrispondenza del terzo spazio intercostale sinistro, dall'A. giudicati come metastatici: il secondo in un uomo di 57 anni: il terzo si riferisce all'esame di un nodo di tumore epatico offertogli dal prof. Bastianelli. Quanto alle particolarità istologiche l'A. fa osservare che mentre nei due primi casi nella massa del tumore è evidente la disposizione radiale degli elementi all'intorno dei vasi sanguigni, nei piccoli nodi che si osservano invece attorno al connettivo interlobulare del fegato, non è dimostrabile alcun rapporto degli elementi del tumore coi vasi sanguigni. In questi nodi gli elementi sono contenuti in alveoli di forma e grandezza varia e che hanno in massima parte le pareti tappezzate da endotelio. Le cellule hanno aspetto epiteliale, grosso nucleo vescicolare ed abbondante protoplasma. Corrispondono perciò ai caratteri di endoteliomi mentre che nella massa del tumore il giudizio è di peritelioma. Non volendo l'A. ammettere questa doppia origine del neoplasma, pensa che si tratti in tali casi di periteliomi, i cui elementi hanno invaso secondariamente spazi e vasi linfatici.

Cesaris Demel (3) illustrò un interessante caso di sarcoma epatico primitivo. Il lobo destro del fegato era in questo caso fortemente aumentato di volume perchè trasformato in una massa neoplastica bernoccoluta: nel lobo sinistro si trovavano piccoli nodi. Nelle giovani formazioni nodulari del neoplasma, l'A. mise in rilievo la presenza di elementi fusati alla periferia dei nodicini e di elementi rotondeggianti nelle loro parti centrali con presenza inoltre di cellule giganti con 8, 10 nuclei, alcune delle quali allungate, provenienti dall'*irritazione* dell'endotelio dei minutissimi vasi. I nodicini nel lobo sinistro, puramente corticali, sono in relazione con un'atipica proliferazione della capsula glissoniana. Il connettivo interacinoso apparisce assai aumentato e l'A. avendo osservato un graduale passaggio tra il connettivo neoformato ed il tessuto fibrosarcomatoso, sostiene giustamente che il tumore si origini dal connettivo interacinoso. I nodi sarcomatosi riscontrati nel polmone, diaframma e mesentere sono metastatici, dovuti a diffusione embolica venosa del neoplasma.

Fischer (4) in una donna di 60 anni rinvenne un sarcoma sviluppato specialmente nel lobo destro sotto forma di nodi bianchi, di aspetto midollare. All'esame microscopico apparve costituito di cellule rotonde.

---

(1) Berghinz. *Mixosarcoma del fegato di un bambino.* (Clin. med. italiana, 1900, pag. 254).

(2) Dionisi. *Sui sarcomi primitivi del fegato.* (Policlinico, 1900, vol. VII, M. fasc. II, pag. 553).

(3) Cesaris Demel. *Sul sarcoma primitivo del fegato.* (Arch. per le Scienze Mediche, 1900, pag. 273).

(4) Fischer. *Ueber primäres Sarkom der Leber.* Dissert. Würzburg, 1900.

Hewlett (1) descrisse un sarcoma costituito in parte da piccole cellule rotonde ed in parte fusate, rinvenuto nel fegato di un bambino di 14 settimane in cui la sintomatologia principale era stata offerta da diarrea, vomito, rapido accrescimento del fegato, senza ittero. Nodicini metastatici furono riscontrati nei polmoni.

Sotto il nome di sarcoma angioplastico viene ricordato il caso di Brault (3) nel manuale di istologia patologica di Cornil e Ranvier.

De Vecchi e Guerrini (3) oltre ad un dettagliato esame dei casi raccolti nella letteratura, portano all'argomento il contributo di due osservazioni, una delle quali si riferisce ad un uomo di 58 anni, itterico, con fegato grande, duro, di colorito verdognolo, nel quale venne riscontrata una massa neoplastica bene delimitata, piriforme, all'esame microscopico diagnosticata come sarcoma a grandi cellule polimorfe.

L'altra osservazione si riferisce ad un uomo di 66 anni non itterico, il cui fegato oltre il reperto della cirrosi mostrava nel lobo destro una massa della grossezza di arancio, molle, quasi spappolabile, costituito per la massima parte da piccole cellule rotondeggianti con presenza inoltre di cellule giganti mononucleate. Il tumore riccamente vascolarizzato presentava diffuse emorragie e zone, specie nel centro, di necrosi. Gli AA. ritengono che il tumore abbia tratto la sua origine dal tessuto connettivo cirrotico.

Molto interessanti appariscono i casi accuratamente studiati da Pepere (4). Il primo si riferisce ad una donna di 43 anni, in cui il tumore epatico si accompagnava ad ascite, non ad ittero. Il fegato fortemente ingrandito pesava 4060 gr.: il lobo destro era trasformato in una massa neoplastica biancastra, e il lobo sinistro tempestato da noduli biancastri, della grandezza di una testa di grosso spillo a quella di una nocciola, alcuni con centro ombelicato. Piccoli noduli miliari, giallognoli nel peritoneo della pelvi e sul diaframma. Glandule linfatiche all'ilo del fegato e peripancreatiche ingrandite e dure. All'esame microscopico, il tumore appariva costituito da tanti tubuli e cordoni di elementi separati da connettivo fibrillare a disposizione alveolare. Gli elementi contenuti in detti alveoli erano in parte rotondeggianti, in parte poligonali, mononucleati con nuclei assai spesso irregolari corrispondenti alle forme di cariocinesi anomale descritte da Hanseman. Molte volte, reperto non comune, l'A. riscontrò presenti numerose cellule con protoplasma vitreo e nucleo ben conservato anche nei giovani nodi di tumore. Con fine dettaglio istologico, l'A. potè dimostrare che, benchè da parte dell'endotelio di taluni capillari sanguigni esistessero fatti di proliferazione, tuttavia il tumore prendeva prevalentemente origine dagli spazi linfatici della trabecolatura connettiva del fegato, per rigonfiamento e successiva proliferazione del loro endotelio, onde la denominazione di linfoangiosarcoma data al neoplasma in parola.

---

(1) Hewlett. *Primary sarcoma of the liver etc.*, Lancet, 1900. (cit. da Marx).

(2) Brault. *Manuel d'histologie pathologique de* Cornil e Ranvier, 1901.

(3) De Vecchi e Guerrini. *Due casi di sarcoma primitivo del fegato.* (Riforma Medica, 1901, pag. 351).

(4) Pepere. *I tumori maligni primari del fegato.* Ricerche anat. patolog. e considerazioni critiche. Casa Edit. Pasquale, Napoli, 1902.

La seconda osservazione si riferisce ad una donna di 65 anni, in cui la malattia ebbe rapido decorso. Leggiero dolore all'ipocondrio destro, febbri intermittenti, itterizia, nausea, a quando a quando vomito, inappetenza, digestioni penose ecc., ne rappresentarono i sintomi principali. All'autopsia il fegato, fortemente ingrandito, del peso di 3675 gr., era cosparso di noduli ombelicati al centro, di colorito grigio-roseo. Al microscopio tali noduli apparivano costituiti prevalentemente da cordoni o tubuli di elementi, con abbondante protoplasma, ovalari e poliedrici, compresi in uno stroma mixomatoso: talora alcuni nodi presentavano disposizione raggiata attorno ad un centro in cui si trovavano avvolti da tessuto connettivo piccoli vasi. Nei nodi più vecchi lo stroma acquistava un aspetto alveolare ed entro le sue cavità erano contenuti gli elementi neoplastici. Talora questi si disponevano a mantello all'intorno dei vasi. L'A. potè dimostrare in questo caso che il tumore proveniva essenzialmente dall'abnorme proliferazione dei capillari intertrabecolari: crede che sia concorso alla formazione dei nodi la moltiplicazione degli elementi periteliali, ma ciò come epifenomeno, adoperando una sua frase, che di tratto in tratto accompagnava le gravi modificazioni endoteliali. In questo tumore l'A. fece diagnosi di emoangiosarcoma endoteliale.

La terza e quarta osservazione corrispondono a due forme di emolinfoangiosarcomi rinvenute rispettivamente in una donna di 70 anni, e in una donna di 62. Così furono denominati i due neoplasmi sia per il modo di aggregarsi e di disporsi delle cellule in forma di cordoni e tubi, sia per il modo di presentarsi dell'endotelio degli spazi linfatici e dei vasi sanguigni, dalla cui atipica neoformazione l'A. fa dipendere lo sviluppo dei due neoplasmi, onde il nome di emolinfoangiosarcomi. Benchè nel terzo caso il tumore epatico si associasse ad un nodo neoplastico del pancreas e nel quarto caso a tumore dell'ovaio e a noduli diffusi nel peritoneo della pelvi, l'A. con buoni dati dimostra che e quello e questi rispettivamente nei due casi si devono considerare come focolai metastatici.

Simonini (1) nello stesso anno portò un contributo a questo studio coll'osservazione di un sarcoma alveolare a cellule rotonde primitivo del fegato, in un bambino di 3 anni e 8 mesi. L'osservazione è prevalentemente clinica, preceduta dallo esame dei casi di sarcomi primitivi descritti nei bambini. Quello del Winocouroff, citato dall'A., e che io non ho ricordato in questa rassegna bibliografica, non si può considerare come primitivo del fegato, essendosi riscontrati nodi neoplastici oltre che nel parenchima epatico, anche nel pancreas, nelle glandule linfatiche, nel cuore, nel rene destro e nel peritoneo.

Gemelli (2), osservò in un contadino di 47 anni, un sarcoma epatico primitivo, associato a grave cirrosi. I noduli neoplastici erano prevalentemente costituiti da cellule fusate, nonchè da elementi rotondeggianti. L'A. opina che il tessuto connettivo cirrotico abbia costituito, nel caso concreto, la matrice del tumore. Di notevole, da un punto di vista clinico, la grave ematemesi e melena verificatesi durante

(1) Simonini. *Contributo allo studio dei sarcomi primitivi del fegato.* (Riforma medica, 1902, vol. II, pag. 386).

(2) Gemelli. *Di un sarcoma primitivo del fegato.* (Rivista critica di Clin. medica, 1902).

il decorso della malattia, e secondo l'A., interpretabili col grave ostacolo del circolo intraportale e coll'abnorme fragilità delle diramazioni portali periferiche.

Un contributo con due casi di sarcoma primitivo in un ragazzo di 3 e in un altro di 11 anni, portò Bossowski (1). Il primo caso fu confermato al tavolo di sezione e dagli esami microscopici. Nel secondo invece il diagnostico di sarcoma alveolare diffuso venne fatto solo in base all'esame di alcuni pezzi escissi mediante la laparotomia.

Nel 1903 De Haan (2), sotto il nome di angiosarcoma alveolare primitivo del fegato, descrisse un tumore molto voluminoso riscontrato in un bambino di 4 settimane. Tale neoplasma appariva sotto forma di tanti nodi e microscopicamente si presentava costituito per la massima parte da elementi rotondeggianti, contenuti in uno stroma a disposizione alveolare. I capillari fortemente dilatati, presentavano il loro endotelio rigonfio e in via di proliferazione. Gli elementi neoformati erano molto simili a quelli del tumore, per cui l'A. pensò giustamente che appunto da questi endoteli traesse origine il neoplasma in parola.

Scheidemandel (3), illustrò in un ragazzo di 8 anni, un sarcoma parvi-rotundo cellulare, riccamente vascolarizzato, che occupava prevalentemente il lobo destro del fegato.

Fabozzi (4), studiò tre casi di sarcoma primitivo epatico. In base al reperto di proliferazione dell'endotelio dei capillari sanguigni associata a proliferazione dell'endotelio degli spazi linfatici, l'A. conchiude che nel sarcoma primario del fegato la istomatrice degli elementi neoplastici sarebbe l'endotelio dei capillari interlobulari e degli spazi linfatici connettivali.

Grüneberg (5), dà una succinta relazione intorno ad un sarcoma primitivo epatico a cellule piccole fusate, riscontrato in un bambino di 2 anni. Il tumore occupava tutto il lobo sinistro e un terzo del lobo destro.

Marx (6), nel 1904 illustrò un tumore primitivo del fegato rinvenuto in un uomo di 52 anni. Il tumore microscopicamente si presentava sotto forma di tanti noduli emorragici. Solo alla periferia dei grossi nodi e in quelli più piccoli è visibile la struttura del tumore, essendo il centro dei nodi maggiori costituito quasi esclusivamente da coaguli sanguigni. Nel tessuto neoplastico si alternano zone costituite da elementi cellulari della forma e della dimensione più varia a spazi sanguigni assai spesso rivestiti da cellule lunghe, piatte, a tipo endoteliale. L'A. esclude con validi argomenti, si tratti nel suo caso, di un corionepitelioma, ma invece di un peritelioma che prese il suo sviluppo da cavernomi.

---

(1) Bossowski. *O mięsakach pierwotnych wątroby.* Medycyna, 1902, n. 28. [Polnisch] (Ref. Centralbl. f. Path. u. Path. Anat., 1903).

(2) De Haan. *Primäres Angiosarkoma alveolare multiplex der Leber bei einem 4 Monate alten Kinde.* (Ziegler's Beiträge. Bd. XXXIV. s. 215).

(3) Scheidemandel. *Ein Fall von primärem Sarkom der Leber.* Dissert. Erlangen, 1903.

(4) Fabozzi. *Ulteriore contribuzione all'istogenesi dei tumori primari del fegato.* (Gli incurabili, fasc. 5 e 6. V. Autoriassunti e Riviste, ecc., diretto dal Riva, vol. I. n. 6).

(5) Grüneberg. Munchener med. Wochenscrift, 7 Mai 1904, n. 23, s. 1037.

(6) Marx. *Ueber das primäre Sarkom der Leber.* (Centralbl. für Allgem. Path. u. Path. Anat., 1904, Bd. XV, s. 433).

Ravenna (1), nel 1905 descrisse due tumori primitivi del fegato come emoangioendoteliomi. Il primo caso riguarda una donna di 69 anni. Il neoplasma si presentava in parte sotto forma di grossi nodi e in parte sotto forma di infiltrazione diffusa. Un piccolo nodo sottomucoso rinvenuto nella piccola curvatura dello stomaco, viene dall'A. ritenuto come metastatico. All'esame microscopico il tumore apparve costituito in parte da lacune sanguigne rivestite internamente da elementi endoteliali assai atipici, provvisti di lunghi ed irregolari prolungamenti, talora molto sottili che si anastomizzano non di rado con quelli di cellule vicine. Limitano talora questi spazi sanguigni, specie nella parte periferica dei nodi neoplastici, ammassi di protoplasma cosparsi di nuclei ovali, irregolari, vescicolosi, in modo da risultarne l'aspetto di cellule giganti, o di blocchi protoplasmatici polinucleati. Alle zone che constano di accumuli di spazi sanguigni, direttamente gli uni agli altri addossati si alternano zone costituite da accumuli di cellule, le quali sono con quelle di rivestimento di detti spazi in diretta continuità e presentano forme assai svariate, fusate, rotonde, poligonali, ecc. Fra le cellule giganti ve ne sono alcune che al loro interno presentano spazi irregolari o rotondi, occupati da globuli rossi e fibrina. In questo tumore assai complesso nella sua struttura, l'A. crede che la matrice della curiosa neoformazione sia da ricercarsi negli endoteli vasali.

La seconda osservazione si riferisce ad una donna di 43 anni. Però il tumore oltre che al fegato, ove appariva nel lobo destro sotto forma di cavità cistiche fra loro comunicanti, limitate da pareti di spessore non superiore ai 2 cm., e nel lobo sinistro sotto forma di tanti nodi, era diffuso al pancreas, al cuore, al rene e alle ovaia. L'A. crede e sostiene che si debba ritenere, malgrado la grande diffusione, primitivo del fegato. Istologicamente il tumore si presenta per lo più nei piccoli nodi sotto forma di tubuli formati da cellule generalmente cubiche, talora però rotondeggianti e fusate, nel cui lume sono contenuti dei globuli rossi. I singoli tubuli sono separati fra di loro da tessuto connettivo. Il tumore non presenta confini netti col parenchima epatico. La parete delle cavità cistiche è formata da tessuto connettivo fra le cui fibrille è dato di osservare la presenza di globuli rossi e di elementi neoplastici, talora in avanzata necrobiosi. L'A. potè nettamente dimostrare l'origine del tumore nell'endotelio dei capillari intraacinosi epatici, per cui in base ai caratteri morfologici ed istogenetici del presente neoplasma, fece diagnosi di emoangioendotelioma primitivo del fegato, perchè oltre ai caratteri istologici che quivi dimostravano l'origine del tumore, questo avea raggiunto un *maximum* di sviluppo precisamente nel fegato ove erano inoltre visibili fatti di necrobiosi intensa, non osservabili negli altri nodi: fatti i quali erano indice di una durata maggiore del processo morboso in parola nel parenchima epatico.

Rubinato (2) pure nel 1905 illustrò un caso di sarcoma primitivo del fegato associato a grave cirrosi in un uomo di 52 anni. Solo il lobo destro del fegato era interessato dal neoplasma, il quale presentavasi costituito da cellule in parte allun-

(1) Ravenna. *Sui cosidetti tumori endoteliali.* — Memoria seconda. *Gli emoangioendoteliomi del fegato.* (Arch. per le Scienze Mediche, vol. XXIX, 1905).

(2) Rubinato. *Ueber einen Fall von primärem Lebersarkom mit Cirrhose der Leber.* (Arch. f. klin. Medicin. Bd. 82. H. I. 1905).

gate a bastoncino, in parte rotondeggianti. Vomito, ittero, ascite, edemi, dolori intensi specie negli ultimi tempi all'ipocondrio destro, accentuantesi alla palpazione del fegato, deperimento cospicuo, costituirono i sintomi clinici più importanti della malattia. Sebbene l'A. non abbia potuto dimostrare forme di passaggio tra il tessuto cirrotico e gli elementi neoplastici, tuttavia dalla considerazione che la cirrosi si presentava nel lobo sinistro non colpito da tumore egualmente intensa e grave come nel lobo destro, che le cirrosi si sviluppano di per sè lentamente, in base anche a un diligente studio anamnestico e clinico l'A. ritiene che il tessuto cirrotico abbia costituito la matrice del neoplasma da lui osservato.

Hecht (1) nella seduta del 2 marzo 1905 nella Società di medicina interna e di malattie di bambini in Vienna, riferì sopra un caso di sarcoma epatico primitivo in un bambino di pochi mesi.

Molto interessante da un punto di vista clinico apparisce il caso descritto nel 1906 da Salvini (2) in un individuo di 67 anni, per associarsi alla sintomatologia addominale una dermatosi dall'A. diagnosticata come prurigine sintomatica. Il tumore del fegato si presentava sotto forma di grossi nodi costituiti da cellule di forma svariata, racchiuse entro una sottile trama connettiva. Un nodo metastatico eravi nella testa del pancreas e tre noduletti pure metastatici nella pleura.

Ricordo infine il caso descritto da Jones (3) in un uomo di 25 anni, e per ultimo i due illustrati da Nazari (4). La prima di queste osservazioni si riferisce ad una donna di 38 anni in cui l'A. rinvenne un sarcoma del fegato sotto forma di nodi, alcuni dei quali grandi quanto un arancio e piccoli nodi metastatici in numero di 4, 5 nei polmoni. Istologicamente il tumore rassomigliava ad un corionepitelioma anche per la presenza di molteplici sincizi che limitavano talora i numerosi vasi sanguigni di cui appariva prevalentemente composto il neoplasma. L'A. si limita a dire che la paziente non avendo mai concepito, data la mancanza di qualsiasi traccia di neoformazione primitiva negli organi genitali e data la presenza di un certo numero di caratteri illustrati dal Marx in un tumore consimile, si tratti di un emoangiosarcoma, tacendo però di tutta la questione relativa alle forme di corionepiteliomi, di sarcomi angioplastici e di emoangiosarcomi. La seconda osservazione si riferisce ad un uomo di 53 anni. Questo caso appare di speciale interesse, in quanto dimostra in modo evidente come nel fegato si possano sviluppare primitivamente dei melanosarcomi. Per i particolari istologici che l'A. potè mettere in evidenza, fece diagnosi in questo caso di peritelioma melanotico o cromatoforoma periteliale.

Brevissime considerazioni dedico infine a quei casi non ricordati nella presente esposizione bibliografica.

---

(1) Hecht. *Gesellschaft für innere Medicin und Kinderheilkunde in Wien.* (Sitzung vom 2 März. 1905). (Zentralblatt für innere Medizin. n. 12, s. 325. 1905).

(2) Salvini. *Sopra un caso di sarcoma primitivo del fegato con una forma di prurigine sintomatica.* (Riforma Medica, 1906, Anno XXII, pag. 63).

(3) Jones. *Primary sarcoma of the liver.* (Brit. med. Journal, 1906, Juni 23).

(4) Nazari. *Contributo allo studio dei sarcomi primitivi del fegato.* (Policlinico. Sez. medica, 1906, pag. 360).

I tumori descritti da De-Ruyter (1), Heaton (2), Pitt (3), Pepper (4) e recentemente da Bruck (5), associandosi il sarcoma epatico a sarcoma delle capsule surrenali, pur non potendosi escludere in via assoluta che il neoplasma forse si originasse nel fegato, tuttavia, per ragioni che esporrò più tardi, non sono completamente esenti da critica.

Indubbiamente metastatico e non primitivo devesi considerare il caso di Hetzel (6) benchè da taluni autori ricordato fra i sarcomi primitivi, mentre che la neoplasia (melanosarcoma) si svolse secondariamente a sarcoma dell'occhio sinistro. Così incerti si debbono ritenere i casi di Penrose (7), in cui non è accertato che il melanosarcoma fosse primitivo del fegato: di Lendrop (8), in cui associandosi il tumore epatico a noduli sarcomatosi sul periostio della prima vertebra dorsale, non si può escludere che questi rappresentassero i focolai primitivi della neoplasia sarcomatosa: di Peyser (9), nel quale non è del tutto infondato il sospetto che il melanosarcoma dall'A. giudicato primitivo fosse secondario, secondo anche Marx, a tumore dello stomaco: di Israel (10), giustamente messo in dubbio anche dal De Vecchi nonchè dal Marx, perchè data la grande diffusione della neoplasia non è facile stabilire da quale organo siasi originata: di Ford (11), che descrisse un sarcoma epatico della grandezza all'incirca di un uovo di gallina. costituito da cellule in parte fusiformi e in parte rotonde con presenza di numerosi noduli nel peritoneo e nell'omento: l'A. non potè però addurre la prova che si trattasse di sarcoma primitivo del fegato.

Il tumore descritto da Kümmel (12) ed estirpato dal fegato di una donna di 21 anni, a parte che si deve considerare come sarcoma della cistifellea, non è avvalorato dal reperto necroscopico: così il tumore illustrato da D'Urso (13) come endotelioma primitivo del fegato, estirpato da una donna di 43 anni. Nel caso di Henoch (14) (sarcoma epatico in un bambino di 2 anni e mezzo) l'autopsia venne limitata all'addome.

---

(1) De-Ruyter. *Congenitale Geschwulst der Leber und beider Nebennieren.* (Langenbek. Archiv f. Klin. Chir. Bd. 40, 1890).

(2) Heaton. *Congenital round-celled sarcoma of the liver.* (Transact. of the Path. Soc., London, 1898, cit. da Marx).

(3) Newton Pitt. *Sarcoma of the liver and suprarenal in a baby.* (Transact. of the Paht. Soc., London, 1898, cit. da Marx).

(4) Pepper. *A stud. of congenital sarcoma of the liver and suprarenal.* (Amer. Journal med. Sciences, 1901, cit. da Gravitz in Jahresbericht über die Leistungen und Fortschritte in der Gesammten Medicin von Virchoff. s. 315, XXXVI. 1901).

(5) Bruck. *Ein Fall von Kongenitalem Lebersarkom und Nebennierensarkom mit Metastasen.* (Jahrbuch f. Kinderheilk. 1905. S. 84).

(6) Hetzel. *Ein Fall von Melanosarkom der Leber.* Dissert. Erlangen, 1895.

(7) Penrose. *Pigmented growth of liver. (appar. primary sarcoma).* (Transact. of the Pat. Soc., London. Vol. 42. 1891. cit. da Marx).

(8) Lendrop. *Et Tilfaelde of Leversarkom hos et spaedt Barn.* Hospitalstidende, Kopenhagen. 1893, cit. da Marx).

(9) Peyser. *Ein Fall von Angiosarkom der Leber und des Magens.* Dissert. München. 1893.

(10) Israel. *Operation eines primären Lebersarkom.* (Deutsche med. Wochenschrift. 1894).

(11) Ford. *Sarcoma and cirrhosis of the liver.* (American Journ. of the med. Sciences. 1900, oct.).

(12) Kümmel. *Ein extirpirtes primäres Lebersarkom.* (Deutsche med. Wochenschrift. 1895, pag. 115).

(13) D'Urso. *Endotelioma primario del fegato.* (Atti della R. Accad. med.-chir. di Napoli. Anno 4, 1896).

(14) Henoch. *Kinderkrankheiten.* S. 583, 1899. (cit. da Marx).

Più incerti ancora appariscono i casi descritti da Sclifassowski (1) e da Rosenthal (2), i quali estirparono tumori epatici rispettivamente diagnosticati come fibromioma lipomatosum sarcomatodes e angioma fibromatodes, senonchè le pazienti guarirono e non furono oggetto di ulteriore indagine.

Nè infine il caso clinico illustrato da Concetti (3) si può accettare senza riserve, pensando che l'esame del materiale raccolto con punture esplorative non legittima, mancando il reperto d'autopsia, in modo assoluto, la diagnosi clinica.

***

Prima di trarre alcune considerazioni di indole generale da questo studio bibliografico, credo opportuno far precedere la descrizione di due casi da me osservati, che ho pensato di render noti sia perchè, data la scarsa frequenza con cui si presentano i sarcomi epatici primitivi al tavolo anatomico, può tornare sempre utile ogni nuovo contributo casistico, sia, e più particolarmente, perchè il loro aspetto macroscopico è, come vedremo, così svariato e talora ingannevole, che la diagnosi esatta sulla natura della neoplasia è resa possibile soltanto dopo un attento esame istologico.

Al mio illustre Maestro che affidandomi questo materiale di studio, mi indirizzò con affetto nella presente ricerca, rivolgo il mio ringraziamento pieno di riconoscenza.

Osservazione I. — Riassunto della storia clinica, gentilmente favoritami dalla Direzione della Div. Med. II p. dell'Ospitale civile di Padova.

C..... E..... di anni 45, bracciante, celibe. Nulla di notevole nel gentilizio. A 22 anni il paziente soffrì di catarro gastro-enterico febbrile. La malattia durò 25 giorni. Ebbe però qualche recidiva che in seguito scomparve completamente. Lavoratore strenuo: non mangiatore, nè bevitore. Non si contagiò nè di sifilide, nè di blenorragia. Circa 15 mesi fa il paziente riportò in Germania ove erasi recato in qualità di bracciante, un forte trauma in corrispondenza dell'addome. Accolto all'ospedale vi rimase degente per circa 20 giorni in seguito alle contusioni riportate. Uscì guarito. Tre mesi dopo, in seguito alla consueta alimentazione mattutina, ebbe d'un tratto forte vomito ed acuti dolori alla regione epigastrica con senso di forte gonfiore che si estendeva a tutto il quadrante superiore destro dell'addome. Ricoverò all'ospedale per 10 giorni dopo i quali uscì, benchè persistessero alcune sofferenze, consistenti in un senso doloroso alla regione superiore dell'addome e sensazioni moleste di peso, con percezione al tatto di alcune resistenze, nella regione sunnominata, quasi nodose e che andavano via via aumentando di volume. Aggravandosi le condizioni del paziente venne accolto in questo ospedale li 4 ottobre 1906.

Esame obbiettivo desunto oltre che dalla storia clinica anche dalla mia personale osservazione, essendomi stato gentilmente concesso di visitare il paziente.

Cute di colorito pallido. Nutrizione piuttosto scaduta. Discrete masse muscolari. Scheletro regolare. Nulla di notevole al capo e al collo. Torace. Negativo l'esame delle vie respiratorie. Cuore. Itto al V spazio: impulso ritmico, debole. Addome. All'ispezione ventre teso: non si osservano vene dilatate. Alla palpazione si avverte una massa bernoccoluta, dura, resistentissima che occupa gran parte dell'addome, spingendosi in basso fino a raggiungere quasi la fossa iliaca. Questo senso di resistenza si percepisce anche in corrispondenza dell'epigastrio fino a due dita trasverse sotto il bellico. Questa massa è mobile e segue i movimenti respiratori: colla palpazione profonda si riesce ad uncinare un margine che corrisponde appunto a quello del fegato, duro, irregolare. L'ottusità epatica che alla emicla-

(1) Sclifasowski. Wratsch. 1890 n. 27. (cit. da De Vecchi e da Marx).

(2) Rosenthal. *Extirpation eines Leber Geschwulst.* (Deutsche med. Wochenschrift, 1897, I, pag. 21).

(3) Concetti. *L'insegnamento della Pediatria in Roma:* terzo rendiconto stat. clin. pag. 239 e seg., Roma, 1901.

veare raggiunge la V costa, si continua in basso nella regione della massa resistente che occupa l'ipocondrio ed il fianco destro, la regione epigastrica ed in parte la ombelicale. Milza nei limiti normali. Stomaco: nulla di notevole. Mancanza di ascite. Nulla di notevole agli arti. Nulla al sistema nervoso. Orine: albumina, glucosio, pigmenti biliari assenti. Feci normali. Temperatura normale.

Il paziente rimase degente fino al 12 ottobre 1906, dopo la qual'epoca venne passato alla Div. Chir. M. per una laparotomia esplorativa, che mise in rilievo un neoplasma epatico costituito da nodi e noduli di colore rosso-vinoso. Il paziente morì il 21 ottobre 1906.

Protocollo di sezione eseguito nell'Istituto anat. pat. il 22 dicembre 1906, n. 6-10112, C... E... di anni 45. Autopsia praticata 24 ore dopo la morte. Nutrizione scadente. Panniccolo adiposo scarso. Cute normale. Addome diffusamente tumefatto. Presente sul lato destro una sutura a punti staccati, lunga circa 20 cm., sutura che riunisce i margini della ferita netti, pressochè adesi. Tale sutura è dovuta ad una laparotomia esplorativa praticata 8 giorni or sono. Nulla al pericranio. Cranio mesocefalico. Nulla di notevole al cervello. Cavità toracica. Cuore voluminoso, assai floscio. Miocardio atrofico e pallido: endocardio normale: sul pizzo aortico vegetazioni di color rossigno. Polmoni: il sinistro aderente in totalità al costato. Alla superficie di taglio presentasi congesto ed edematoso (edema agonico). Il destro enfisematoso: congesto il lobo inferiore. Sulla pleura, in corrispondenza della parte più alta del lobo inferiore, si scorgono due piccoli nodi, grigi, non rilevati, che si approfondano nel parenchima polmonare per lo spazio di circa 1/2 mm. All'apertura dell'addome si nota che le anse dell'intestino sono in massima parte distese da gaz. Il fegato è molto voluminoso. Deborda circa 3 dita trasverse dall'arco costale e l'ala sinistra si protende per 4 dita al di là della linea mediana. Il fegato è libero da aderenze colle pareti addominali e cogli organi vicini, nonchè col diaframma. Legamento sospensore sottile. Estratto l'organo si vede che il medesimo è deformato specie in corrispondenza del suo lobo destro. Glissoniana trasparente. Sulla superficie convessa al pari che sulla superficie inferiore, si notano delle sporgenze a limiti spesso non bene definiti, di un colorito rossigno punteggiato, talora in totalità, talora invece scoloriti verso il centro e di colorito rosso, punteggiato sui confini. Sulla superficie superiore in corrispondenza dell'estremità posteriore del lobo destro si osservano chiazze di colorito grigio-giallastro alternate con punteggiature rosse. Oltre a tali sporgenze di colorito così vario, si trovano aree non rilevate, rotondeggianti, grandi quanto una lenticchia o poco più, nettamente limitate, la cui presenza con molta facilità si rileva per essere il parenchima circostante molto più sbiadito, cioè di un colorito grigio-roseo. La consistenza dell'organo non è uniforme: è più molle il parenchima epatico nei punti dove non esistono noduli neoplastici e che corrispondono alla degenerazione grassa del parenchima stesso. Tagliato l'organo a tutto spessore sopra linee parallele al diametro maggiore si vede disseminato da nodi e noduli di colorito per lo più rosso vinoso e talora roseo-grigiastro, di varia grandezza da un pisello ad una noce. Prevalgono però grandemente i nodi piccoli del volume di un cece. Sono nettamente limitati, rotondeggianti, distribuiti in un parenchima degenerato, grasso. L'aspetto di tali noduli è granuloso o spugnoso, asciutto: per compressione dei margini non fuoriesce alcun succo. Facendo un'incisione a tutto spessore di quel tratto del lobo destro ove s'è descritta la sporgenza di colorito grigio-giallastro, si nota che tali sporgenze superficiali si continuano in un grosso nodo del volume circa di un uovo d'oca, esso pure nettamente limitato, di un colore grigio giallo, in grembo al quale spiccano numerose aeree di colorito rosso vinoso. Coledoco pervio. Non così il dotto cistico che è compresso da una massa neoplastica della grossezza di una avellana. Peso dell'organo kg. 2.870. Pancreas normale. Milza di volume doppio del normale. Capsula floscia, trasparente: polpa abbondante, color feccia di vino. Stomaco: gastrite cronica. Reni normali. Null'altro di notevole.

***

Da diversi punti del tumore si presero vari pezzetti che vennero fissati in alcool, liquido di Zenker, formolo al 10 % e alcuni poscia cromizzati. Oltre le colorazioni comuni vennero adottate quelle di v. Gieson e specialmente di Benda.

Esame microscopico. — Esaminando a piccolo ingrandimento i nodi più giovani di questo tumore si nota che essi sono costituiti da accumuli di cellule per la maggior parte allungate, assai vicine le une alle altre, talora riunite in fascetti che diretti in vario senso sono separati da scarsa sostanza fondamentale fibrillare. Questi nodi non sono nettamente delimitati dal parenchima circostante, nè da questi separati per mezzo di tessuto connettivo, chè gli elementi hanno invece spiccata tendenza ad infiltrarsi tra le cellule epatiche divaricandole. Il centro di questi nodi anche dei più piccoli è occupato da intense emorragie (v. fig. I), il che spiega il colorito rosso intenso dei medesimi, veduti a fresco. Nei nodi maggiori si constata,

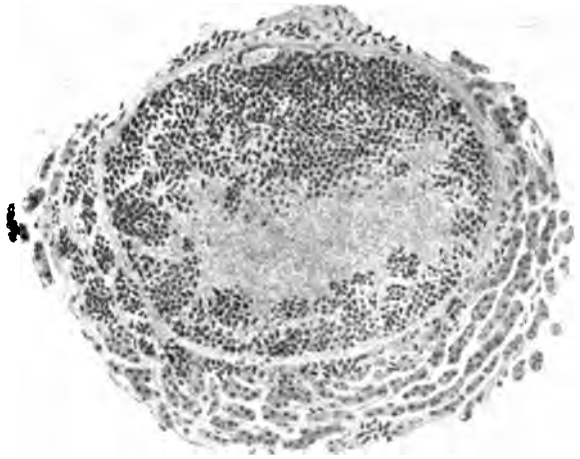

FIG. 1ª.
Osservazione I. (Caso Ceolin). — Aspetto di un giovane nodo di tumore con centro emorragico. — Reichert. Oc. IV. Obb. 4.

sempre a debole ingrandimento la medesima struttura da parte del tumore, senonchè le emorragie occupano zone molto più estese, tanto che per l'abbondanza del sangue stravasato le cellule del tumore si disgregano in massima parte e presentano metamorfosi regressive, riducendosi talora a blocchi di un detrito granuloso. In questi nodi si vedono robusti fasci di connettivo irregolarmente disposti, i quali solcano in vario senso la massa neoplastica, senza circoscrivere spazi di forma determinata. Alla loro periferia come al centro esistono numerosi vasi, dilatati, ripieni di elementi neoplastici, nonchè zone di tessuto epatico, generalmente assai alterate.

A più forte ingrandimento si rileva che gli elementi di cui risulta il tumore sono in gran parte decisamente fusati. Tra questi esistono però numerose cellule rotondeggianti, le quali probabilmente altro non rappresentano che le sezioni ottiche di cellule fusate. Tanto le une che le altre presentano uno scarso alone protoplasmatico ed un nucleo fortemente colorabile, nel quale, col metodo di Benda, si mettono in evidenza finissime granulazioni cromatiche.

La forma del nucleo varia assai, presentandosi ora allungato secondo il diametro maggiore delle cellule, ora ovoide, ora irregolarmente rotondeggiante, ne è raro riscontrare anche forme più irregolari dovute a processi di divisione diretta, secondo cui è avvenuta la moltiplicazione degli elementi. Non fu possibile osservare alcuna mitosi. Specie alla periferia dei nodi, ove gli elementi sono meglio conser-

vati, predominano le cellule fusate che avvicinate le une alle altre e dirette talora tutte in un medesimo senso, costituiscono veri fascetti a decorso ondulato che si spingono tra gli ordini delle cellule epatiche, mentre verso il centro dei nodi predominano in certi preparati gli elementi rotondeggianti, cioè gli elementi veduti in sezione ottica. Tra questi si trovano numerosi globuli rossi e bianchi fuoriusciti dalle pareti vasali e filamenti delicatissimi di fibrina fra di loro intrecciantesi in elegante reticolo.

Procedendo verso le parti più centrali dei nodi, sede di emorragie e di necrobiosi, questi filamenti di fibrina s'ispessiscono fortemente e talora formano anche blocchi voluminosi, irregolari nella forma, che per il loro colorito intensamente azzurro (preparati metodo Benda) spiccano assai bene su campi omogeneamente coloriti in giallognolo, di aspetto finamente granuloso, corrispondenti a detriti dovuti in gran parte ad avanzati fenomeni regressivi degli elementi neoplastici e degli elementi ematici stravasati. In queste zone emorragiche e necrobiotiche, nonchè in vicinanza ad esse, si osservano dei grossi corpi irregolarmente rotondeggianti, a contorni per lo più nettamente decisi, generalmente di considerevole volume rispetto agli altri elementi di cui è costituito il neoplasma, di colorito giallognolo, con protoplasma finamente granuloso, talora provvisti di un grosso nucleo centrale, all'intorno del quale spiccano dei corpiccioli rotondi, in numero vario, di differente grossezza, generalmente coloriti in azzurro, per cui risaltano nettamente nel protoplasma dell'elemento. I granuli contenuti nell'interno di questi elementi corrispondono per i loro caratteri morfologici e per la loro proprietà di colorazione a quelli che si trovano pure in numero abbondante e liberi in queste zone di necrobiosi e che corrispondono a prodotti di disfacimento cellulare. Trattasi adunque di grosse cellule granulose con ogni probabilità di origine leucocitaria. Nel centro dei nodi si rinviene ancora qualche cellula epatica assai deformata, con protoplasma vacuolizzato e con accumuli qua e là irregolarmente disposti di pigmento biliare all'intorno del nucleo. Queste cellule si presentano ora isolate ed uniche, ora aggruppate in scarso numero e separate da cellule neoplastiche.

Nei setti connettivi che costituiscono lo stroma del tumore, come pure in mezzo agli elementi, si notano numerosi vasi sanguigni ripieni di sangue, nonchè di cellule neoplastiche, libere entro il loro lume. L'endotelio di questi vasi non presenta alterazioni di sorta. E' utile inoltre ricordare che questi vasi decorrono sempre indipendenti in seno al neoplasma,vale a dire senza dimostrare alcun intimo rapporto tra le loro pareti e le cellule che li attorniano e che la disposizione di queste all'intorno dei vasi neoformati non ricorda in nessun punto quella tanto caratteristica, a mantello o a cordone, propria agli angiosarcomi.

Prendendo in considerazione anche quei nodi di tumore che circondano totalmente o in parte la parete di qualche grosso vaso del fegato, l'esame microscopico mette in evidenza sempre la stessa struttura da parte del neoplasma. Si nota inoltre che le pareti del vaso in questi punti appariscono ispessite per essere fortemente compenetrate dagli elementi del tumore, ma non è dato però osservare alcuna forma di passaggio tra il connettivo perivasale e l'elemento neoplastico. In alcuni punti si vedono distintamente gruppi di cellule neoplastiche protrudere nell'interno del lume vasale, entro al quale se ne vedono molte di libere commiste ad elementi del sangue. Trattasi evidentemente d'invasione del neoplasma nei vasi

maggiori venosi. Esaminando le zone di tessuto epatico circostanti ai nodi maggiori del tumore, non infrequentemente si osservano accumuli formati da pochi elementi neoplastici contenuti entro ai capillari intraacinosi fortemente dilatati. Talvolta questi accumuli costituiscono veri e propri nodicini, limitati dal tessuto glandulare vicino per mezzo di una membrana endoteliale.

Trattasi di vasi capillari fortemente dilatati e zaffati di elementi neoplastici: reperto questo non privo d'interesse per spiegare la diffusione del tumore nel fegato e l'origine dei suoi nodi metastatici. Gli elementi epatici più vicini alle formazioni nodulari del neoplasma si presentano in preda talora ad avanzata degenerazione granulo-grassosa. Così pure in alcuni lobuli, all'intorno della venula centrale, talora riempita da cellule sarcomatose, si notano fenomeni regressivi da parte delle cellule epatiche. Il connettivo interlobulare, oltre che in taluni punti ispessito, lascia scorgere fra le sue fibrille degli elementi rotondeggianti con scarsissimo protoplasma, a nucleo fortemente colorito: sono elementi giovani, nell'aspetto simili a quelli neoplastici: fra questi se ne scorgono anche di allungati. È probabile che queste forme rappresentino appunto giovani proliferazioni neoplastiche in seno al connettivo interstiziale del fegato, da cui appunto, a mio avviso, il tumore avrebbe preso la sua origine.

Nodicini polmonari metastatici. — All'esame microscopico questi nodicini si presentano costituiti da elementi fusati e sono riccamente vascolarizzati specie alla periferia. Non presentano una zona di confine ben netta, chè gli elementi neoplastici vanno ad occupare l'interno degli alveoli vicini ove si trovano commisti con elementi dell'epitelio polmonare sfaldato e rigonfio, con leucociti e globuli rossi. Esiste infatti all'intorno di questi nodi un'evidente reazione infiammatoria da parte del tessuto polmonare ad essi limitrofo.

A più forte ingrandimento si nota che gli elementi di cui questi nodicini sono costituiti, sono nell'aspetto e nella forma simili a quelli già descritti nei nodi epatici, senonchè a differenza di quelli, non esistono quivi fenomeni regressivi da parte degli elementi neoformati, presentandosi infatti bene conservati. Nè quivi esistono tra gli elementi quelle emorragie, che si mostravano invece copiose nel centro dei noduli e nodi epatici.

Con tutta probabilità, anche in vista che alcuni vasi venosi del parenchima polmonare, in vicinanza dei nodi, presentano libere entro il loro lume vasale delle cellule neoplastiche, si può ritenere che si tratti di nodi recentemente neoformati per proliferazione di cellule trasportate al polmone mediante diffusione embolica venosa.

Riassumendo adunque, l'esame miscroscopico mise in rilievo un sarcoma a forma nodulare costituito da cellule in parte rotonde, in parte allungate. Carattere comune a tutti i nodi sono le gravi emorragie che occupano la parte centrale di ogni singola formazione nodulare: e mentre l'esame macroscopico poteva lasciare il dubbio che si trattasse di un angiosarcoma, l'esame microscopico invece nel mentre illustra per i particolari strutturali il modo singolare di apparire di questo tumore al tavolo anatomico, ci permette d'istituire la diagnosi di sarcoma fuso-cellulare telangiettode ed emorragico primitivo del fegato con nodi recentissimi di metastasi al lobo inferiore del polmone destro.

(*Continua*).

III.

Dei tumori a mieloplassi delle guaine tendinee

per il Dott. V. GAUDIANI,

Libero Docente di Patologia chirurgica e Chirurgo negli Ospedali di Roma.

Già in una mia memoria sul sarcoma primitivo delle guaine tendinee (1), ebbi occasione di occuparmi di quelle forme di tumori a mieloplassi, che da Herteaux e Malherbe prima, e da numerosi autori poi, furono chiamati *mielomi*. Recentemente mi è capitato osservare ed esaminare personalmente uno di questi tumori, che forma oggetto del presente lavoro.

Notizie cliniche. — L'ammalato, uomo di circa 40 anni, portava da dodici anni circa, un piccolo tumore della grandezza di una noce, sulla faccia palmare del dito anulare della mano destra, in corrispondenza della prima falange. Questo tumore era bilobato, la più gran parte di esso, si estrinsecava nella faccia palmare, mentre un lobo, della grandezza di un fagiolo era sviluppato sul lato radiale della falange istessa, diviso, dall'altro tumore, da un solco di pochi millimetri ben percettibile alla vista ed alla palpazione. La parte più grossa della tumefazione (palmare) aveva una forma ovoidale, disposta col maggior asse secondo la lunghezza del dito, aveva limiti netti, ed era ricoperta da pelle di colorito normale. Alla palpazione, si riusciva a far scorrere la pelle sul tessuto sottostante, benchè sembrasse alquanto assottigliata. La consistenza del tumore era varia, in alcuni punti dura fibrosa, in altri appariva quasi fluttuante. Era possibile imprimere al tumore, piccoli movimenti di lateralità, sui tessuti profondi non si poteva affatto eseguire movimenti nel senso longitudinale. Mostravasi dappertutto completamente indolente. Emisi la diagnosi, di mieloma della guaina dei flessori (tumore a mieloplassi) sia per la costituzione del tumore, che per il lento sviluppo.

La diagnosi fu confermata dall'operazione eseguita dal dott. Punzi (Ospedale di S. Giovanni) che mi concesse poterne fare oggetto di studio. Il tumore era in realtà impiantato sulla guaina del flessore superficiale che nell'asportazione venne denudato per circa 2 centimetri.

Esame anatomico. — La superficie esterna mostravasi più o meno bernoccoluta, come se fosse costituita dall'aggregazione di diversi lobuli.

Alla sezione appariva contornato da una capsula non troppo spessa, da essa si dipartivano dei setti che dividevano il tumore in varii lobi distinti. Il colorito era generalmente bianco sporco, però mostrava qua e là delle macchie giallo-ocracee, le quali erano di un colorito più intenso, intorno ai setti connettivali. Uno dei lobi del tumore, quasi diviso dalla parte più grossa, che si estrinsecava dal lato esterno della falange, mostrava uniformemente un colorito giallastro.

Esame istologico. — I pezzi asportati dal tumore furono subito dopo l'operazione fissati in formolo 2 %, indi passati nella serie degli alcools, inclusi in paraffina e tagliati al microtomo.

I metodi di colorazione adoperati furono due:

1° Ematossilina-eosina.

2° Colorazione di Van Gieson.

Il primo metodo mi permise di eseguire lo studio esatto sia della forma che della disposizione delle cellule. Però il tessuto connettivo, con questo metodo non si colora con sufficiente dettaglio, per questa ragione, interessandomi studiare bene la disposizione e struttura di esso, usai anche il metodo di Van Gieson.

E' noto che il suo vantaggio consiste nel fatto di colorare differentemente i singoli tessuti.

(1) Policlinico, Sezione chirurgica, vol. XIII-M.

A piccolo ingrandimento si osserva che il tumore è spesso circondato più o meno completamente da una capsula di tessuto connettivo, dalla quale si dipartono setti che dirigendosi in senso vario, si intersecano in modo molto disordinato limitando cavità più o meno grandi ed irregolari.

Con ingrandimento maggiore (fig. 1), si nota che da questi setti formati da fasci di connettivali, se ne dipartono altri più sottili, che procedono a volte parallelamente fra di loro, a volte s'incrociano, a volte assumono una disposizione circolare. Gli spazi che ne risultano sono più o meno tappezzati di elementi cellulari.

In certe parti del tumore, si notano fasci di tessuto connettivale, che ricordano perfettamente i fascetti delle fibre tendinee.

FIG. 1. — Oculare 3, obb. 5. Koristka.

Questa trama connettivale che costituisce l'impalcatura del tumore, mostrasi variamente distribuita a seconda delle parti del tumore. A volte essa predomina sugli elementi cellulari, a volte essa è ridotta a scarse fibre, frammezzo alle cellule costituenti il neoplas a.

Gli elementi cellulari che costituiscono il tumore, sono rappresentati da diversi ordini di cellule cioè:

1° Elementi cellulari piccoli e rotondi o fusiformi. Queste forme cellulari sono raggruppate variamente;

2° Cellule con protoplasma più abbondante, con uno o due nuclei;

3° Cellule giganti, contenenti una gran quantità di nuclei. Queste hanno varia forma e grandezza.

Nelle sezioni si osserva inoltre sparso molto disordinatamente, ma molto abbondantemente pigmento ematico.

***

Abbozzata così la costituzione del tumore, esaminiamo più davvicino gli elementi che lo costituiscono.

Tessuto connettivale. — Abbiamo già descritto la sua disposizione, il connettivo riscontrato nel nostro tumore è un connettivo adulto, e contiene cellule appiattite, qualche volta cellule stellate. Qualche volta si nota una degenerazione ialina, con trasformazione delle fibre in una sostanza omogenea.

Elementi cellulari:

a) Piccole cellule mononucleate. — Queste occupano gli spazi irregolari e retiformi formati dai gettoni connettivali. In alcuni di questi spazi esse sono molto serrate, in altri non riempiono gli spazi liberi. Molte volte queste cellule sono disposte a cordoni compatti.

Queste piccole cellule formano la parte maggiore del tumore. Esse sono composte di un corpo cellulare, il cui protoplasma in generale non è ben colorabile, la loro forma è per lo più rotonda, qualche volta fusiforme.

I nuclei sono relativamente grandi e posti ora al centro ora alla periferia della cellula. Sono visibili nell'interno di essi uno o più nucleoli.

Essi hanno forma variabile, in generale è più frequente la forma elissoide che la forma rotonda.

Non sono riuscito ad osservare forme in cariocinesi.

b) Grandi cellule polinucleate. — Sotto questa categoria vogliamo comprendere sia gli elementi giganteschi contenenti una grande quantità di nuclei, sia quelle grosse cellule plurinucleate che non arrivano a così grandi dimensioni.

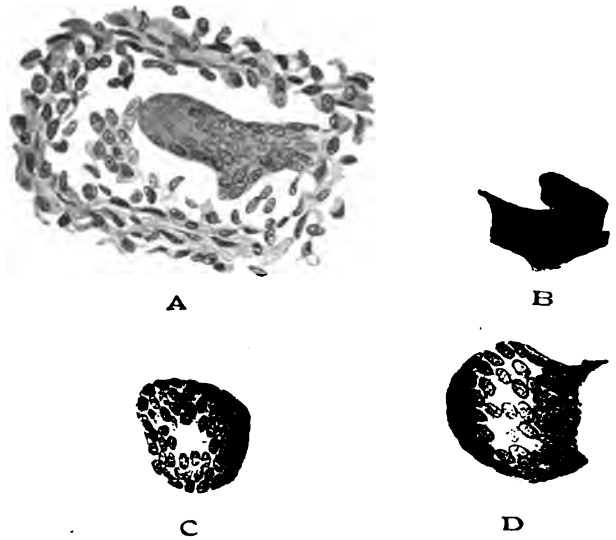

FIG. 2. — Oculare 3, obb. 8. Koristka.
Diversi tipi di cellule giganti. La fig. *A* mostra una cellula gigante ancora in via di formazione.

Una netta distinzione fra questi due elementi cellulari non è possibile stabilire.

Queste cellule sono più o meno irregolarmente ripartite in tutte le sezioni, variano molto di forma e grandezza. Il numero dei nuclei varia da due a tre fino a raggiungere a volta un numero colossale 50-60. Anche la disposizione dei nuclei è molto irregolare. In complesso queste cellule non ricordano le cellule giganti delle infiammazioni croniche, ma quelle cellule che compaiono nel riassorbimento osseo e che vanno sotto il nome *osteoclasti.*

Molto di rado una sola di queste cellule occupa un solo spazio libero, il più delle volte, se non sempre, sono accompagnate da un gran numero di piccole cellule.

La forma delle cellule è molto irregolare e ciò sembra dovuta alla pressione esercitata dal tessuto circostante (Prep. Van Gieson.).

La massa protoplasmatica è finamente granulosa, qualche volta dal corpo cel-

lulare partono dei prolungamenti, che l'attaccano allo stroma connettivale. Talvolta nella massa protoplasmatica si notano dei vacuoli.

L'intensità colla quale il protoplasma prende il colore varia da cellula a cellula. Alle volte nella istessa cellula vi sono punti più fortemente colorati.

I nuclei si rassomigliano perfettamente a quelli delle cellule piccole, cioè sono ovali od elissoidi.

Per lo più occupano quasi tutto il corpo cellulare, ma generalmente possonsi trovare nella cellula stessa grandi spazi sforniti di nuclei.

Anche in queste cellule non ho potuto riscontrare cariocinesi, probabilmente ciò è dovuto al fatto di non avere usato processi speciali di fissazione.

A volte notansi segni di degenerazione ialina.

Parecchie volte il protoplasma cellulare mostrasi come fosse costituito dall'aggregato di più cellule mononucleate.

Vasi sanguigni. — Notevole è in questo tumore, come del resto in tutti quelli descritti lo sviluppo di vasi sanguigni.

La parete di questi è così spessa che si può quasi parlare di una vera sclerosi vasale.

Ho potuto riscontrare altresì, sia all'esame macroscopico che all'esame microscopico estese traccie di emorragie. Quasi in ogni taglio si osserva la trasformazione del pigmento ematico, sotto forma di cristalli di ematoidina.

Degenerazione. — E' stata osservata da diversi autori a proposito dello studio dei così detti mielomi. Microscopicamente le parti degenerate si manifestano come isolotti molli, di colorito giallastro. Al taglio il tumore sembra perciò marmorizzato.

L'estensione delle degenerazioni è varia, alcune volte è così estesa che assume l'aspetto di lipoma, talchè dà l'impresssione, nel caso da me osservato, che esista una vera fluttuazione.

Longhet e Landel hanno fatto uno studio speciale su queste degenerazioni e vennero alla conclusione che la degenerazione era di natura granulo-grassosa, e che essa colpiva quasi esclusivamente una certa specie di cellule di grandezza media, composte di una gran quantità di protoplasma e due o tre nuclei

Anche Bellany accettò queste idee di Longhetet e Landel. Egli facendo la dissociazione di un tumore fresco, ebbe occasione di riscontrare goccettine di grasso, che riempivano le cellule rotonde, senza poter determinare la natura.

Pigmentazione. — Al taglio del tumore si notavano gran quantità di punti color ruggine. Questi punti erano costituiti da granulazioni giallastre e grigiastre. Questi punti erano per lo più disposti in vicinanza dei vasi. Spesso si può seguire tutta la trasformazione del pigmento ematico.

***

Dalla descrizione di questo tumore, appare chiaro che esso si debba riferire al gruppo dei tumori a mieloplassi che Herteaux e Malherbe denominarono *mielomi* delle guaine tendinee. Notevole il fatto che il decorso clinico, del caso da me descritto era stato eccessivamente lento (12 anni).

Nel mio lavoro già citato, credetti bene fare accenno a questi tumori, ritenendo che per la loro struttura, dovessero riavvicinarsi ai sarcomi.

Aggiungevo però quanto segue:

« Noi stimiamo che questa suddivisione sia perfettamente giustificata dal punto « di vista clinico pel lunghissimo decorso (qualche volta più di 10 anni), allo stesso « modo che i piccoli tumoretti che vanno sotto il nome di epulide, pur avendo una « struttura sarcomatosa, pel loro decorso clinico, del tutto benigno, si sogliono « staccare dal gruppo dei sarcomi, i quali hanno in generale un decorso rapido e « maligno.

« Noi però pensiamo che la denominazione di « mieloma » non è la più adatta « potendo ingenerare confusione, giacchè come si sa questa denominazione è stata « usata per indicare speciali umori provenienti dal midollo delle ossa con andamento « clinico maligno ».

Ora dopo avere esaminato personalmente uno di codesti tumori, debbo dichiarare che solo alcune di queste conclusioni io posso mantenere.

La denominazione di Malherbe è, a mio avviso, la meno adatta a classificarlo.

Sotto il nome di *mieloma*, infatti vanno compresi *da molto tempo* alcuni tumori sarcomatosi multipli che si originano dal midollo osseo. Essi si manifestano con predilezione sulle ossa del cranio e contemporaneamente in altre parti dello scheletro, sotto forma di tumori grigio-rossastri, fra i quali spesso non si riesce a stabilire quale fu il tumore primitivo. Al microscopio questi tumori hanno l'aspetto di sarcomi a piccole cellule rotonde. Recentemente Ribbert emise l'ipotesi, che si trattasse di una prolificazione neoplastica di corpuscoli rossi nucleati (eritrocitoma). Altri autori li considerano come linfosarcomi multipli.

In tutti i modi questo tumore, sulla cui interpretazione non voglio entrare, è assolutamente differente sia per la struttura e sia pel suo andamento maligno dal mieloma di Herteaux e Malherbe. Non si può perciò dare lo stesso nome ai tumori a cellule giganti delle guaine tendinee, dai primi tanto differenti per struttura e per decorso.

Per stabilire a quale gruppo di neoplasmi, si possano più ragionevolmente, avvicinare questi tumori delle guaine tendinee è necessario riassumerne i caratteri morfologici.

Dalla su esposta descrizione risulta che il neoplasma è formato dei seguenti elementi:

1° Tessuto connettivo denso disposto in modo da limitare spazi di varia forma.

2° Elementi cellulari composti:

a) cellule piccole rotonde o fusiforme molto numerose e variamente distribuite o libere o addossate al tessuto connettivale;

b) elementi polinucleati, alcuni con due o tre nuclei, altri con nuclei numerosissimi, tali da costituire elementi giganteschi (fino a 200).

3° Vasi sclerosati a pareti spesse.

4° Degenerazioni.

5° Emorragie notevoli.

Quanto alla genesi del tumore ecco le spiegazioni che sono state date:

Malherbe cercò spiegarla nel seguente modo: le cellule situate nella guaina dei tendini si gonfierebbero e si moltiplicherebbero assumendo la forma delle piccole cellule « mieloidi » del tumore, fra le quali apparirebbero poi i *mieloplassi*. Dopo un certo tempo queste cellule disgregandosi darebbero origine a nuove cellule mieloidi.

Bonhomme ammise una genesi infiammatoria del tumore negando che possa considerarsi come un neoplasma.

Bellamy accordò molta importanza alla proliferazione dell'endotelio dei vasi sanguigni, che affermava aver spesso notato e sosteneva non esservi *nessuna diffe-*

renza istologica apparente fra le cellule endoteliali in via di proliferazione apparente e le piccole cellule del tumore chiamate « mieloidi ».

Per cui conchiudeva:

« La disposition speciale des petits cellules en nid (dont est formé la plus grand « partie de ces tumeurs) nous fait penser qu'à l'origine il doit existe des centres « localisés de prolifération. Les vasseaux sanguines et probablement aussi les « expaces lyphatiques de la synoviale tendineuse formeraient ces centres ».

Egli insomma finì coll'ammettere che questi tumori sono forma di origine endoteliale e propose chiamarli *mielo-endoteliomi.*

La presenza di cellule giganti nel tumore credeva fosse dovuta alla fusione del protoplasma delle piccole cellule. Questa fusione si farebbe per pressione.

Il Martini non ebbe occasione di riscontrare nel tumore la proliferazione dell'endotelio vasale su cui tanto insisteva il Bellamy, sebbene avesse osservato numerose sezioni, perciò non accetta la classificazione di questo tumore fra gli endoteliomi.

Egli invece, circa l'origine e l'accrescimento del tumore, ammise che gli elementi neoplastici si fossero formati a spese del tessuto fibroso a fasci paralleli, del tutto analoghi a quelli del tessuto tendineo che avviluppa e tramezza il tumore, tessuto fibroso, che deve, con ogni probabilità, considerarsi come residuo di quello sul quale il tumore stesso si è impiantato.

Dall'esame attento e minuzioso di moltissime sezioni del tumore esaminato appare più che evidente che il tessuto connettivo costituente lo stroma del tumore riproduce perfettamente le fibrille connettivali delle guaine tendinee e le cellule neoplastiche e polinucleate si trovano spesso in mezzo ad esse. Già nella mia memoria sui sarcomi delle guaine tendinee rilevai che il connettivo di sostegno e le cellule costituenti quel tumore, di natura maligna, ricordavano la forma del tessuto tendineo. Anche dunque in questo tumore il tessuto di sostegno ripete la struttura istessa. Sono portato perciò ad ammettere che anche essi provengano da germi tendinei, avvicinandomi in ciò alla interpretazione datane dal Coenen (1). D'altra parte, mentre ho riscontrato vasi a parete ispessita, mai trovai proliferazione dell'endotelio secondo Bellamy la descrive e disegna. Inoltre l'accumulo di cellule neoplastiche trovasi così distante e all'infuori di rapporti con vasi sanguigni, che non mi riesce a trovar relazioni genetiche fra vasi e neoplasmi.

Quanto alla origine delle cellule giganti, ho potuto farmi la convinzione, coll'esame di molte sezioni, che queste cellule provengono dalla agglutinazione delle piccole cellule rotonde. Questo fatto mi pare evidentissimo in alcune sezioni (fig. 2 *A*). Mentre infatti alcune volte il protoplasma dei mieloplassi è perfettamente omogeneo, in altri casi notansi in esso, e precisamente attorno ai nuclei delle striature che ricordano gli antichi confini delle cellule mononucleate (*Agglutinationriesenzellen* di Dürk). Non credo che a questa struttura debba darsi un significato inverso, che cioè il protoplasma proliferi meno vivacemente dei nuclei (*Proliferationriesenzellen* di Dürk) per il fatto che non mi è riuscito di potere osservare alcun

(1) Bericht über die vom 1° April 1903 bis 1° September 1904 in der Poliklinik der Kön. Universitätsklinik zu Berlin behandelten Geschwülste (Arch. f. Kl. Chirurgie Bd. 78, h. 3).

termine di passaggio netto fra la cellula gigante e le mononucleate. La ragione di questa agglutinazione sarà forse dovuta alla pressione alla quale sono sottoposti gli elementi del tumore.

Certo le cellule giganti di questo tumore si discostano da quelle che si riscontrano nelle infiammazioni, dagli elementi giganteschi del midollo osseo, e ricordano solo gli elementi che si riscontrano nel riassorbimento osseo e che vanno sotto il nome di osteoclasti

In verità, il solo fatto che il tumore cresce con estrema lentezza e che raramente dà metastasi non può autorizzare a staccarlo dai sarcomi. Tutti gli autori ormai concordano nella idea che il sarcoma a cellule giganti è una delle forme neoplastiche ad andamento spesso più benigno: spesso i danni che apporta all'organismo sono da riferirsi più alla sede di sviluppo che alla loro intima natura ed alla loro tendenza a formare metastasi. « Fatta astrazione », dice Ribbert (1), « dai processi di distruzione locale, i sarcomi a cellule giganti appartengono ai tumori meno maligni. Essi crescono per lo più lentamente, sono estirpati con buon risultato nel mascellare, recidivano talvolta, ma non hanno molta tendenza a metastasi ».

E Lexer: (2) « Questi sarcomi a cellule giganti provengono dal periostio dei mascellari o dal midollo osseo e formano il gruppo dei sarcomi relativamente più benigno ».

Stabilito adunque che il cosidetto *mieloma* di Herteaux e Malherbe rassomiglia, per la sua struttura e decorso, ai piccoli tumori che si originano dal periostio dei mascellari ed agli altri tumori sarcomatosi di origine midollare, è chiaro anche che esso debba venir descritto nella categoria dei sarcomi a cellule giganti. Così ha fatto il Coenen, che in un recente lavoro (3) nel quale ne descrive 6 casi, li chiama fibrosarcomi giganti cellulari, ed aggiunge: « Die Tumoren sind gutartig wie alle Fingertumoren und die ihnen ähnlichen Epulis ».

Anche Lexer infine nel citato trattato di Patologia chirurgica (4) classifica questi tumori fra i sarcomi a cellule giganti.

---

(1) Ribbert. Geschwülstelehre, pag.
(2) Lehrbuch des allgemeinen Chirurgie, 1905, pag. 315.
(3) Già citato.
(4) Lehrbuch des allgemeinen Chirurgie, pag. 318.

IV.

CLINICA OTO-RINO-LARINGOIATRICA DI ROMA
diretta dal Prof. GHERARDO FERRERI

Lesioni del labirinto non acustico dimostrate con ricerche sperimentali e cliniche

per il Prof. ACHILLE TORRETTA, dottore in medicina e in scienze,
Docente di clinica oto-rino-laringoiatrica alla R. Università di Roma.

(*Continuazione, v. fasc. 5*).

CAP. II.

LESIONI FLOGISTICHE.

Le lesioni flogistiche del labirinto possono essere primitive o secondarie e le secondarie conseguenti a flogosi purulente della cassa timpanica o dell'endocranio, a flogosi catarrale della cassa timpanica stessa, ad otosclerosi, ecc.

La labirintite può a sua volta essere purulenta o catarrale, e, rispetto alla sede istologica, essere preso *in toto* il labirinto (paralabirintite), o la capsula ossea paralabirintica (paralabirintite) o lo spazio perilinfatico (perilabirintite) o l'endolinfatico (endolabirintite).

E' necessario ragionare minutamente su tutte queste forme di flogosi che colpiscono il labirinto in genere, per stabilire con esattezza la natura delle lesioni flogistiche interessanti il labirinto non acustico isolatamente e unitamente alla chiocciola ed a parti vicine (cassa timpanica, endocranio).

Classificazione delle lesioni flogistiche labirintiche.

Labirintiti	para - peri - endo - - labirintiti acute e croniche purulente o no	I° Primitive	.....
		II° Secondarie	*a*) Infezione purulenta venuta dall'orecchio medio (otiti medie purulente). *b*) Infezione purulenta venuta dall'endocranio. *c*) Esiti di otite media purulenta cronica, esiti di otite media catarrale cronica e otosclerosi.

1° *Labirintiti primitive.* — Che il labirinto possa infiammarsi primitivamente, è cosa ammissibile.

Si osservarono labirintiti isolate, senza concomitanti lesioni infiammatorie della cassa timpatica e dell'endocranio.

Sarebbe grave errore però il classificare queste labirintiti come primitive, poichè frequentemente le lesioni flogistiche acute specialmente della cassa timpanica scom-

paiono senza lasciare traccia di loro dopo essere state le cause della labirintite, la quale quindi in realtà è secondaria ad esse, benchè ad un'indagine superficiale possa apparire come primitiva.

Non è dubbio però che vi siano casi in cui il labirinto s'infiammi primitivamente.

Ciò è sopratutto ammissibile per trasporto in esso di materiali infettivi o delle loro tossine per la via dei vasi, per solito sanguigni, nel corso di malattie infettive che non producono otiti medie o complicanze meningee, per lesioni primitive delle pareti dei vasi labirintici, come nella sifilide (arterite specifica).

Nelle malattie febbrili generalizzate (tifo, polmonite, nefriti acute) può darsi che avvenga nel labirinto membranoso, o nella sua capsula ossea una localizzazione del processo generale, perchè i batteri circolanti trovano ivi le adatte condizioni al loro sviluppo, costituendo il labirinto un luogo di minor resistenza in seguito per esempio a piccole emorragie precedentemente avvenute per le cause varie già enumerate (aumento della pressione sanguigna, uso di medicamenti, chinino, salicilato, ecc.).

Analogamente fu dimostrato che iniettando stafilococchi nel torrente circolatorio, dopo aver traumatizzata un'articolazione, p. es. quella del ginocchio, i batteri circolanti si localizzano nel punto che fu sede del trauma ed ivi dànno luogo a lesioni flogistiche.

Così è per i bacilli tubercolari circolanti nel sangue. Che l'osso temporale si comporti a questo riguardo come le altre ossa del cranio e possa esser invaso dai bacilli tubercolari circolanti, fu dimostrato in casi di tubercolosi miliare anatomicamente dal Barnick (*Arch. f. Ohr.*, Heft 4, p. 81).

Focolai tubercolari nell'interno dell'osso temporale, più frequentemente nella mastoide che nella capsula labirintica, si possono verificare, all'infuori della tubercolosi miliare in pazienti che presentino tubercolosi di altri organi. L'esame istologico della glandula linfatica sopramastoidea, quando riescisse positivo per la tubercolosi, sarebbe buon criterio atto a indirizzare la difficile diagnosi (De Rossi ed Haug la trovarono aumentata di volume e infiltrata in casi di mastoidite centrale specifica).

L'otite interna primitiva di Voltolini non ha l'appoggio dell'esame necroscopico che valga a difenderne l'individualità clinica contro le obbiezioni di Lucae, Moos, Knapp, Goldstein, ecc., e nel caso descritto da Politzer come labirintite primitiva, l'autopsia venne troppo tardi, dieci e più anni dopo la malattia, per poter con sicurezza ammettere che in questo caso la labirintite non fosse seguìta a otite media purulenta acuta, di cui verisimilmente scomparve in seguito ogni traccia.

Recentemente però Boyer fils (*Soc. franç. d'otologie*, ecc., mai 1906) con la scorta di un'osservazione personale fatta alla clinica di Moure, ammette una forma di otite interna acuta nel senso di Voltolini. Dal lato del labirinto non acustico nel caso citato dall'autore si osservarono disturbi intensi di equilibrio, vomito e altri sintomi, che poi gradatamente sparirono completamente.

Probabilmente è una labirintite primitiva anche quella che noi osserviamo più volte conseguire alla parotite epidemica. Non è ammissibile, nella maggior parte dei casi, che i materiali infettivi penetrino direttamente nel condotto auditivo esterno per le incisure di Santorini (Roosa) o per le fessure di Glaser (Grüber), perchè il più delle volte il condotto auditivo esterno non presenta lesioni dimostrabili.

È tra i rari il bel caso di Prota (Arch. Ital. di otol., XIII, p. 31) di propagazione del processo morboso dalla parotide alla cassa timpanica, benchè a rigor di termini non si possa mai escludere che la labirintite che si riscontra pur troppo con certa frequenza nella parotite epidemica, non sia secondaria a lesioni flogistiche dell'orecchio medio passate inosservate.

Ad ogni modo non si ha di queste lesioni labirintiche finora nessuna osservazione anatomo-patologica, per il fatto che i malati (per lo più bambini) sopravvivono quasi sempre. Ma senza dubbio vi dev'essere più o meno rapida distruzione degli elementi neuro epiteliali labirintici; dico più o meno rapida perchè in pratica si osservano due forme cliniche, una rapidissima (in poche ore, per lo più nel sonno, il piccolo malato perde completamente la funzione auditiva), l'altra che dura anche parecchi giorni e che ha talvolta l'uguale esito *quoad functionem auditivam*.

Io non ho pratica speciale di tali forme di labirintite primitive, che del resto presentano scarso interesse in confronto delle secondarie che ora studieremo.

Altra forma probabile di labirintite primitiva è quella data da arteriosclerosi diffusa ai vasi dell'orecchio interno (alla quale però, secondo Ferreri, si accompagna abitualmente la sclerosi dei vasi dell'orecchio medio); ma poichè in questa forma non si osservano che sintomi a carico della funzione auditiva ed è anzi caratteristica la quasi completa mancanza di fenomeni irritativi a carico del labirinto non acustico, noi non ne terremo più oltre parola; qui i fenomeni degenerativi hanno fin dall'inizio sopravvento sui flogistici, trattandosi in tali casi di forme di degenerazione primitiva senza irritazione reattiva.

Qualche autore constatò, in casi rari, labirintiti consecutive specialmente all'influenza, non precedute da otite media. Così Rohre (citato da Rozier, Annales, 1903, 2ª p., pag. 550) ne cita 5 casi e conclude che per l'influenza, come per la sifilide e la parotite epidemica possa avverarsi una localizzazione primitiva del processo infettivo. Ma manca anzitutto la prova anatomica. Se Rohr avesse citato un solo caso di labirintite da bacillo di Pfeiffer senza lesioni (anche minime) della cassa, il fatto sarebbe in certo qual modo accertato. Ma se da una parte nessun autore cita casi di questo genere (Rozier stesso, ibid., dice di non averne mai osservato in molti anni nell'ospedale di Sant' Antonio), dall'altra è facile ammettere che l' otite media sia passata inosservata (noi stessi verificammo le minime lesioni timpaniche in un caso di labirintite acuta) o che le così dette lesioni labirintiche, solo clinicamente constatate, corrispondessero a fatti d'iperemia labirintica consecutiva alla infezione generale (labirintismo semplice).

Le lesioni anatomo-patologiche sono quelle che descriveremo a proposito delle *Labirintiti secondarie*:

A) Consecutive a otiti medie purulente acute e croniche.

Non è infrequente che il sorgere di un'otite acuta o il riacutizzarsi di un'otite cronica dia luogo a sintomi d'irritazione labirintica (specialmente vertigini, disturbi d'equilibrio statico e dinamico, disturbi di lesa motricità oculare di cui terremo parola a suo tempo).

Ma bisogna ben distinguere questa sindrome talvolta fugace che non sta a rappresentare altro che un'irritazione riflessa del labirinto, dovuta a iperemia concomitante alla suppurazione della cassa timpanica, da un'altra nella quale i segni clinici

detti stanno ad indicare lesioni anatomiche del labirinto non acustico, per il passaggio dell'infezione dalle parti più vicine (per lo più la cassa timpanica) al labirinto. Bisogna insomma distinguere il labirintismo dalla labirintite, come si distingue il meningismo dalla meningite.

Nè convengo con Hennebert (Bull. de la Soc. Belge d'otol. laring., etc., 1907, T. II, P. II, pag. 27) nel comprendere col nome di labirintismo anche il quadro della labirintite purulenta.

Ma ne diremo meglio più avanti a proposito della diagnosi.

In confronto però della frequenza relativamente enorme delle otiti medie, una minima percentuale di esse dà luogo a labirintite.

E' adunque interessante stabilire quali condizioni favoriscano l'arrivo del pus dalla cassa timpanica al labirinto.

Queste condizioni noi enumerammo già rapidamente nel capitolo riguardante l'eziologia generale delle lesioni labirintiche. Ora parleremo con maggior dettaglio dei momenti eziologici più importanti. Essi dipendono anzitutto dalle

Condizioni di resistenza che il malato oppone all'infezione; nei convalescenti di malattie esaurienti, nei diabetici, nei tubercolosi, negli alcoolizzati, nei vecchi, ogni processo purulento e specialmente l'otite media cronica hanno tendenza più profondamente distruttrice ed invadente. Noi vediamo nella pratica di ogni giorno lesioni apparentemente lievi della cassa timpanica in individui a resistenza organica debole, aggravarsi malgrado le cure, varcare i limiti anatomici dell'orecchio medio ed accompagnarsi a fatti indicanti la compartecipazione riflessa o diretta del labirinto non acustico.

Non è il caso di citare casi clinici speciali; ne potremmo enumerare a centinaia ed ognuno potrà ricordarne nella sua pratica quotidiana.

Virulenza dei microrganismi. — Possono questi avere già per sè stessi marcata virulenza: così è il caso più frequente della otite da streptococchi e delle otiti medie post-scarlattinose; oppure per varie condizioni la virulenza iniziale aumenta. Condizioni opportune a questo aumento di virulenza sono: la diminuita resistenza del malato, i traumi del temporale.

Natura delle lesioni e fatti locali favorevoli. — La ritenzione di pus nella cassa per perforazione timpanica insufficiente o male posta o chiusa da granulazioni o altri processi patologici, è condizione favorevole alla diffusione del pus dalla cassa al labirinto. Certe lesioni sono per loro natura distruttive e intaccano la parete labir ntica della cassa timpanica, così l'otite media post-scarlattinosa con molta frequenza presenta complicazioni labirintiche e la massima percentuale di necrosi labirintiche e loro conseguenze. In ciò convengono tutti gli autori che citerò.

Anche le otiti medie specialmente acute da influenza possono dare complicazioni labirintiche (Rozier de Pau, Rohrer). Ferreri ne segnalò parecchi casi nelle varie epidemie grippali succedutesi in Roma. Osservò inoltre labirintiti consecutive ad otiti acute da parotite epidemica.

Cause favorevoli alla diffusione di processi purulenti dalla cassa timpanica al labirinto, per il fatto meccanico dell'apertura di nuove vie di comunicazione sono il colesteatoma, la tubercolosi, il lupus, i tumori maligni (sopratutto il carcinoma).

Le varie forme di otiti medie che dànno complicanze labirintiche purulente. —

Tutte le forme di otiti, le acute e le croniche, benchè con diversa frequenza, possono dare complicanza labirintica.

Gli autori in genere (Hinsberg, Milligan, Brieger, Jansen) ammettono che assai più frequentemente siano le otiti croniche, anzi Schwabach (Ann. Lermoyez, mai 1906) afferma che la labirintite conseguente a otite media acuta, è rara. Egli dice che la letteratura non conosce che un caso di Panse, 5 di Habermann, 4 di Manasse, uno ne descrive l'autore stesso consecutivo a otite media acuta guarita apparentemente da qualche giorno. In tal caso improvvisamente sorsero intense vertigini e disturbi di equilibrio, complicanze endocraniche e morte. All'esame necroscopico risultò perforata la finestra ovale, si rinvenne infiltrazione microcellulare nel vestibolo (*macula utriculi*) nelle ampolle e negli spazi endo e perilinfatici; era presa anche la chiocciola e la via labirinto-cranica del pus era stata la guaina del cocleare pel condotto auditivo interno. Era dunque una paralabirintite. Hinsberg trovò che su 89 casi di piolabirintite da lui osservati, 18 casi erano consecutivi ed otiti acute.

Ferreri invece sulla base di numerose osservazioni proprie, opina che le otiti medie acute, con frequenza almeno uguale delle croniche, possono dare complicazioni labirintiche con sindrome più imponente. Compulsando gli autori e facendo la revisione minuta dei principali singoli casi clinici citati e di quello che io stesso osservai, credo anch'io le più frequenti complicazioni labirintiche siano determinate da forme acute o *croniche riacutizzate*. E' del resto la regola anche per le altre complicazioni delle otiti medie purulente. Nelle forme acutissime talvolta, quando l'orecchio medio e le sue cavità accessorie non hanno avuto il tempo di suppurare o la flogosi è passata in esse non lasciandovi traccie di sè, già l'infezione ha raggiunto il labirinto, tanto da far dubitare si tratti di labirintite primitiva. Ciò si avvera talvolta nel morbillo, nell'influenza e in altre malattie infettive acute.

Le labirintiti da *influenza* sono fuori di dubbio. Esse conseguono alla forma d'infezione che attacca le vie respiratorie. Gli agenti infettivi dal naso, dove producono rinite acuta, per la tuba, guadagnano la cassa timpanica (Moure, Sem. méd., 1898) in seguito a starnuti, soffiate di naso, ecc. Le complicazioni labirintiche dell'influenza sono meno frequenti delle altre complicazioni (mastoiditi, sinusiti, meningiti), pare producano rapide e profonde distruzioni delle estremità nervose anche del labirinto non acustico, data la persistenza dei sintomi attribuiti a tali lesioni. Un caso di sordomutismo da influenza e vertigini descrisse M. Barbera (C. R. Congresso Madrid, 1903).

Frequente è sopratutto la labirintite consecutiva ad otiti *post-scarlattinose* acute e croniche. Bisogna però distinguere le labirintiti che seguono alle otiti medie post-scarlattinose e sulle quali influisce il decorso più o meno grave dell'infezione primitiva, da quelle nelle quali la scarlattina causò bensì un'otite media, ma questa passò allo stato di cronicità e solo dopo parecchio tempo, talvolta più anni, riacutizzatasi l'otite per causa qualunque, diede complicanza labirintica. Per me queste non sono labirintiti post-scarlattinose nel vero senso, essendo la scarlattina la causa prima dell'otite, ma troppo remota per avere ancora qualche legame con la complicanza labirintica.

Tutti gli autori concordano nell'affermare le necrosi acute estese, che accompagnano le otiti medie post-scarlattinose e che colpiscono tutti i tessuti dell'orecchio medio, invadendo le cavità accessorie, il labirinto, l'endo-cranio.

L'infezione labirintica è per lo più data da piogeni e sopratutto dallo streptococco. Weil (*Recueil des travaux cliniques*, vol. 3°, fasc. 5°, 1899); Jansen (Deutsche Klinik, 1901). Klug (Annales, 1903, Febbr.) descrisse parecchi casi da lui curati di labirintite da otite media post-scarlattinosa, dove trovò, a lato a lesioni cocleari, alterazioni quasi costanti del labirinto non acustico. Egli dà anche la bibliografia completa dell'argomento (v. anche Citelli, Arch. Ital. di otol., vol. 14, 1903).

Sono citati casi di necrosi bilaterale del labirinto (uno di Grüber, uno di Max, uno di Herzfeld, quattro di Klug).

La causa dell'otite nella scarlattina è secondo Lewy (Z. f. Ohr., l. 44, 1903, 369) una pseudodifterite faringea, che in fatti di frequente si riscontra nel decorso di queste otiti.

Riguardo al tempo di complicanza della labirintite in rapporto all'otite media postscarlattinosa, essa si può dire che in generale avvenga ben presto. Spesso l'orecchio interno s'infiamma completamente e con intervallo brevissimo, di qualche giorno dall'orecchio medio (Herzfeld, Gerber, Klug). Nel quarto caso descritto da Klug, dopo quattro settimane dalla complicanza dell'otite media, nel quinto caso dopo un anno.

Se la gravità dell'infezione scarlattinosa influisce sul decorso della labirintite (infatti la complicanza labirintica si rinviene abitualmente nelle scarlattine gravi), non è però legata sempre con la gravità dell'otite, che, come dicemmo, può anche passare inavvertita, o quasi, dopo aver causato profonde lesioni labirintiche.

Nelle lesioni post-scarlattinose il processo di necrosi colpisce prevalentemente la chiocciola, non raramente isolata; in tali casi la porta d'entrata è rappresentata generalmente dalle finestre, ma forse la chiocciola è prevalentemente colpita, in confronto delle altre parti del labirinto, per ragioni di distribuzione vascolare, come dimostrarono Politzer, Wittmack, Escat.

In generale è lo stesso microrganismo che si rinviene nel pus della cassa quello che dà luogo alla labirintite: nella cassa e nel labirinto fu trovato con gran prevalenza lo streptococco.

Non sempre però le labirintiti secondarie a processo purulento in atto della cassa, sono a loro volta labirintiti purulente, ma possono essere semplici labirintiti catarrali, con prevalenza di lesioni per lo più degenerative, per propagazione dall'orecchio medio all'interno, non già dei microrganismi specifici, ma dei materiali tossici elaborati da essi, o per altro meccanismo tuttora non ben chiarito, oppure perchè avvengono aderenze in seguito ad organizzazione di essudati formatisi durante il decorso di otiti medie purulente: per cui il labirinto ammala secondariamente a chiusura della finestra ovale (inerzia delle estremità nervose) o a lesioni osteoporotiche della capsula labirintica (analogamente a quanto avviene, ma per causa tuttora ignota, nell'otosclerosi).

L'età dei malati è generalmente inferiore ai cinque anni, perciò difficilmente si possono clinicamente mettere in chiaro lesioni del labirinto non acustico, i cui sintomi vanno rilevati con una serie di complicate manovre e movimenti, ad eseguire i quali occorre un adulto di discreta intelligenza. Ma il labirinto non acustico, come si vede dai lavori citati nella letteratura, è preso molto spesso, più raramente solo, in genere unitamente alla chiocciola.

L'esito più frequente delle lesioni labirintiche post-scarlattinose, anzi l'esito caratteristico di esse, è la necrosi del labirinto *in toto* o in parte, con l'eliminazione del tessuto necrosato sotto forma di sequestro.

La figura n. 6, rappresenta la sezione trasversale di un canale semicircolare: esso appartiene ad un sequestro eliminatosi spontaneamente in un bambino che io curai per labirintite da otite media post-scarlattinosa.

Anche nel *morbillo* si hanno talvolta otiti medie con conseguenze analoghe a quelle ora descritte; sono per lo più otiti medie purulente croniche riacutizzatesi per cause varie, (corizza, operazioni incomplete, ecc.) e nelle quali la virulenza dei microrganismi aumentò oppure diminuì la resistenza dell'individuo.

Menzione speciale meritano le otiti medie purulente complicate al *colesteatoma*, il quale deve annoverarsi fra le cause principali di diffusione del pus dalla cassa timpanica al labirinto. Il colesteatoma è una massa di cellule epidermoidali dovuta a due fattori: la continua produzione di tali cellule da parte della mucosa della cassa timpanica e cavità annesse, che sotto la stimolo flogistico si rivestono di epitelio piatto simile a quello della cute; dall'altra la continua macerazione e caduta degli elementi epidermoidali stessi.

Con la osteite rarefacente e l'atrofia da compressione delle pareti ossee con cui è a contatto, esso si scava (di solito nelle parti superiori della cassa) la nicchia che lo contiene: in questi spazi da esso scavati e preparati, s'impianta un processo suppurativo, che dal punto di vista del decorso e della prognosi ha la massima importanza; come io stesso riscontrai in non pochi malati da me curati anche chirurgicamente in un decennio e coll'esame anatomico minuto di 15 temporali esistenti alla clinica di Roma e appartenenti a otitici seguiti e curati in detta clinica in questi ultimi anni, il colesteatoma si rinviene con discreta frequenza nelle otiti medie croniche di lunga data e gravi.

La sede preferita è l'epitimpano, l'*aditus ad antrum*, l'antro, i due tegmen; gli esiti: la frequente usura completa di questi ultimi e relative conseguenze, le tromboflebiti e in casi non rari l'usura della parete interna dell'attico corrispondente al canale semicircolare orizzontale, onde la piolabirintite.

Io descrissi un caso da me accuratamente seguìto negli Annales di Lermoyez (1900) (*Contribution à l'étude des psychopaties d'origine auricolaire*), cui rimando il lettore per evitare inutili ripetizioni.

Tra le otiti medie purulente croniche capaci di produrre complicanza labirintica, bisogna annnoverare anche quelle dovute a *tubercolosi*, *sifilide*, *actinomicosi*; tali lesioni, benchè causate da bacilli specifici (tranne per la sifilide per cui non è ancora detta l'ultima parola a favore degli *spirocheti*), in realtà detti bacilli sono accompagnati da piogeni, talvolta in tale proporzione da mascherarli, vietando così di riconoscere batteriologicamente la vera natura delle lesioni labirintiche.

La *tubercolosi* dell'orecchio interno è quasi sempre propagata dalla cassa timpanica, cui arriva generalmente per germi portati dalla via della tuba.

Rebelling recentemente (Z. f. Oh. Bd. XLVI, Heft, 1-2) cita il 3° caso, che risulti nella letteratura veramente provato di tubercolosi dell'orecchio medio, propagatasi per la via tubaria.

È dunque già difficile e rara la diagnosi sicura di otite media tubercolare: ra-

ramente infatti si è trovato il bacillo anche in casi di tubercolosi constatata, perchè i piogeni ed i batteri saprofiti che si sviluppano dal pus delle otiti, rendono i bacilli spesso irreperibili. Di più sono portato a ritenere che le otiti medie dei tubercolosi sono per la maggior parte otiti cachettiche, sopravvenute in seguito alla diminuita resistenza dell'organismo od otiti medie purulente preesistenti, in cui le lesioni faringee e tubarie, oltre al cattivo stato generale, hanno agito come cause adiuvanti o efficienti della cronicità; se dunque è certamente rara l'otite media tubercolare, non ci sorprenderà il trovare raramente la labirintite di ugual natura.

È poi eccezionale la tubercolosi del labirinto da infezione tubercolare venuta dal cranio (meningite tubercolare) ed eccezionale è la via ematica, come già dicemmo nel paragrafo delle labirintiti primarie.

Nel laboratorio di anatomia patologica della R. Università di Genova, dove, come dappertutto, i cadaveri di tubercolosi formano la *magna pars* del materiale che arriva sul tavolo anatomico, io feci delle ricerche, sull'organo uditivo in genere, di tubercolosi affetti da otite media purulenta cronica (anni 1900-1903) e di molti labirinti esplorati in questo senso non trovai che un caso solo di labirintite che ritenni di natura tubercolare, per infezione propagatasi dalla cassa timpanica per la finestra ovale erosa. Ecco la descrizione del caso.

Individuo di apparente età di anni 40-45; certo G. R. che sulla targhetta porta la diagnosi di tubercolosi polmonare.

In corrispondenza del palato molle, un po' all'indietro del punto così detto di Lemaîstre, si osservava una vasta perdita di sostanza che interessava tutto lo spessore del palato stesso. L'ugula era presa verso la sua base, dal lato sinistro, quasi staccata dalla sua inserzione.

La tuba di destra era sede di processo flogistico cronico, l'orecchio medio destro in preda a fatti suppurativi: la parete labirintica della cassa timpanica era sede d'impianto di una granulazione del volume di un granello di pepe a largo peduncolo. Resecatolo si osserva nella mucosa immediatamente sottostante al bordo inferiore della finestra ovale, una piccola soluzione di continuo a forma di fessura, diretta in senso antero posteriore e di ½ centimetro di lunghezza.

Con opportuni tagli (con sega da traforo) isolo dal resto dell'osso temporale la parte contenente il vestibolo, la coclea e la più parte dei canali; fissazione sublimato, inclusione celloidina, decalcificazione in Fluoroglucina 2, acqua distillata 200, cloruro di sodio gm. 200, acido nitrico non fumante 20; Colorazione tionina (Mic. Koristka oc. 2,4 comp. Obb. 2-5-8).

Il vestibolo in sezione trasversale appare occupato da ammassi di detriti cellulari, da cellule del pus e linfociti: — non si comincia a distinguere il rivestimento epiteliale che dopo la metà del giro basale della chiocciola. Dei canali l'ampolla dell'orizzontale (il solo che ho potuto esaminare) è sede di processo flogistico: nel suo lume osservansi traccie dell'epitelio che rivestiva la cresta acustica; il connettivo sub-epiteliale presenta infiltrazioni parvicellulari considerevoli, infiltrazioni che invadono attraverso l'epitelio largamente aperto lo spazio endolinfatico. Questo appare occupato in gran parte da globuli del pus, linfociti numerosi, detriti cellulari e sostanza analoga alla sostanza caseosa.

Dallo stato delle lesioni appare ammissibile che il processo morboso sia in

questo punto di data più recente, che non nel vestibolo da cui proviene. In un'altra sezione si osserva sulla parete mediale del vestibolo un ammasso, in cui si riconosce una parte centrale che si colora assai male e che ha l'aspetto di sostanza caseosa; intorno stanno cellule allungate a grosso nucleo analoghe a cellule epitelioidi ed altre polinucleate paragonabili a cellule giganti; non ho potuto però rinvenire bacilli di Koch, nè pensai in tempo a ricerche batteriologiche (inoculazioni, ecc.); perciò non si può che su dati di probabilità basare la diagnosi di labirintite tubercolare: il malato era morto di tubercolosi avanzata, tubercolare era la lesione del palato (tubercoli e bacilli): il malato non presentava all'esame generale nessuna traccia di lue sofferta.

In seguito a tubercolosi, assai più raramente che ad otite post-scarlattinosa, avvengono talvolta estese necrosi del labirinto intero o di determinate porzioni di esso. Le parti primitivamente prese sono il vestibolo e la chiocciola, anzichè i canali; ciò per il fatto che la porta d'entrata è rappresentata da fistole dal promontorio e da lesioni delle finestre. Dal punto di vista clinico sono notevoli perchè sono affatto indolore e a decorso subdolo ed i sintomi che talvolta si osservano sono piuttosto dovuti all'iperemia delle regioni limitrofe sane (che circondano il focolaio di necrosi), che alla necrosi stessa (Bezold, Bonnier). Le affezioni sifilitiche, di cui diremo ora, sono più dolorose.

Lesioni labirintiche da sifilide si hanno nella forma ereditaria ed acquisita; abbiamo già detto (nel capitolo dell'emorragia) che la sifilide altera soprattutto le pareti vasali (peri-endoarterite sifilitica), per cui talvolta si hanno emorragie che annientano rapidamente la funzione dei due segmenti (sindrome di Menière, ecc.): talvolta invece è un processo lento di periostite ossificante, che distrugge i vasi e riempie tutte le cavità del labirinto.

In ultima analisi la più gran parte delle lesioni labirintiche si riassume nelle lesioni suppurative. Il colesteatoma, i tumori (anche primitivi dell'orecchio medio), le flogosi primitivamente non suppurative (scarlattina, difterite, influenza, tubercolosi, sifilide, ecc.), non fanno che aprire vie nuove dalla cassa al labirinto, il quale s'infetta con piogeni comuni ed è il quadro della suppurazione labirintica e delle sue conseguenze che domina la scena; così, ad esempio, un epitelioma in qualunque punto dell'organismo si sviluppi è specialmente importante come epitelioma, cioè come tumóre *mali moris* che non conosce confini, nè prossimi nè a distanza, poichè manda ovunque propagini per contiguità di processo e per propagazione linfatica; nella cassatimpanica la sua importanza anatomica e clinica è subordinata a quella dell'infezione suppurativa che l'accompagna.

Vie timpanico-labirintiche dell'infezione purulenta, specialmente in rapporto al labirinto non acustico.

Le vie che possono condurre il pus dalla cassa timpanica e cavità annesse al labirinto in genere, possono essere molteplici, nè ogni comunicazione constatata indica sempre la via seguita dal pus per entrare nel labirinto, come in molti casi la via seguìta non è constatabile in nessun modo.

Le vie più frequentemente constatate sono le seguenti:

a) *Le due finestre ovale e rotonda;*
b) *La eminentia canalis semicircularis horizontalis* (fistole);
c) *Fistole del promontorio:*
d) *Il canale translabirintico;*
e) *Le cellule pneumatiche paralabirintiche,* comunicanti con l'antro e con la cassa.

f) I *vasi sanguigni* dell'orecchio medio, che secondo alcuni avrebbero anastomosi coi vasi labirintici;

g) *Il canale di Falloppio;*

h) *Deiscenze fisiologiche della capsula labirintica.*

a) *Le due finestre.* — È la finestra ovale sopratutto una via frequentemente seguita dall'infezione e anche se la platina della staffa è in posto, può osservarsi il passaggio attraverso il legamento anulare perforato (credo ciò più frequente nelle otiti acute).

Nelle otiti medie purulente croniche spesso le granulazioni e le masse colesteatomatose della cassa timpanica, cancellano le rientranze e sporgenze della parete labirintica e la finestra ovale non è che a mala pena riconoscibile. Talvolta le branche della staffa si usurano e si rompono: la platina resiste più a lungo. Per la sua situazione parrebbe molto facile il penetrare nella finestra ovale e lederla con un cucchiaino durante il *raclage* della cassa: (fu questa anzi una delle maggiori obbiezioni sollevate contro l'operazione radicale); ma in realtà tale complicazione è piuttosto rara e ciò perchè la platina della staffa è ben protetta, così situata com'è in fondo alla finestra ovale e più facilmente il cucchiaino ne spezza le branche che non produca lussazione della platina stessa.

In tal caso il vestibolo è ben difeso ancora.

Anche la finestra rotonda è per la sua ubicazione ancora meglio protetta dell'ovale.

Io ho praticato su 11 cadaveri la seguente esperienza: dopo aver eseguita una operazione alla Stacke, introducevo, *lege artis*, un cucchiaino e raschiavo a livello della parete labirintica in corrispondenza delle due finestre, come si è soliti fare nell'operazione radicale; orbene il più delle volte il passaggio del cucchiaino non produceva lesioni (lussazioni o sublussazioni della platina). In due altri casi di cadaveri, sui quali esperimentai recentemente con cucchiaini finissimi, produssi però una volta lesione di continuo del legamento anulare, perchè la punta dello strumento fina e tagliente s'impegnò nella nicchia della finestra ovale. Onde il precetto, che credo giustificato, di usare nel raschiamento della mucosa timpanica cucchiaini non troppo fini, in modo che l'inconveniente ora notato non si verifichi.

Qualche altra volta mi avvenne di urtare contro la faccetta articolare sporgente della staffa, ma in generale le branche cedono prima che non si lussi la platina.

Quando in qualche modo la finestra ovale è aperta, può per questa via penetrare l'infezione nello spazio perilinfatico corrispondente (al confluente perilinfatico) e produrre la perilabirintite. Allora se gli agenti infettivi non sono dotati di molta virulenza, può il processo rimanervi localizzato o al più estendersi agli spazii perilinfatici più vicini (giro basale dalla chiocciola); in caso diverso può avverarsi la necrosi acuta dei tessuti componenti le pareti del sacculo e dell'utricolo e la perilabirintite mutarsi in endolabirintite; quest'ultima poi ancora può rimanervi localizzata o invadere tutto il labirinto.

(*Continua*).

Diritti di proprietà riservati. — *L'Amministrazione avverte che procederà contro quei giornali che riporteranno lavori pubblicati nel* **POLICLINICO** *o che pubblicheranno sunti di essi senza citarne la fonte.*

Tip. Nazionale di G. Bertero e C. L. Pozzi, *resp.*
(48)

Anno XV Roma, luglio 1908 Vol. XV-C. (fasc. 7)

IL POLICLINICO

SEZIONE CHIRURGICA

ORGANO DELLA SOCIETÀ ITALIANA DI CHIRURGIA

DIRETTO DAL

Prof. FRANCESCO DURANTE

Direttore del Regio Istituto Chirurgico di Roma

SOMMARIO.

I. Dott. V. Porcile - *Di un caso di angiomi muscolari multipli.* — II. Dott. Giovanni Bertelli - *Contributo allo studio dei sarcomi primitivi del fegato.* — III. Dott. Pietro Frascella - *Un caso di appendicite acuta paragastrica perforata con peritonite purulenta diffusa: intervento e guarigione.* — *Contributo anotomo-patologico, patogenetico e clinico alle dislocazioni appendicolari.* — IV. Prof. Achille Torretta - *Lesioni del labirinto non acustico dimostrate con ricerche sperimentali e cliniche.*

I.

CLINICA CHIRURGICA DELLA R. UNIVERSITÀ DI GENOVA
diretta dal prof. Novaro

Di un caso di angiomi muscolari multipli

per il dottor V. PORCILE.

(Con due tavole).

Gli angiomi sono da ritenersi oggi, secondo la massima parte degli autori, di origine congenita. Per gli uni (Ribbert, Schmieden) rappresentano essi un prodotto a sè, indipendente dall'organo, dalla parte del corpo che lo alberga, il risultato della proliferazione di un germe insediato in mezzo agli altri tessuti e dotato di vita propria: per gli altri (Rindfleisch, Riethus) l'anomalia di sviluppo, di cui essi debbono considerarsi il frutto, risiederebbe in uno squilibrio di accrescimento fra due tessuti germinali vicini. Secondo Riethus (1), la cui teoria concerne in modo esclusivo gli angiomi muscolari, laddove le conclusioni di Ribbert più specialmente si riferiscono agli angiomi cutanei ed ai cavernomi del fegato, potrebbe la rottura dell'armonia di accrescimento fra mesenchima e tessuto muscolare condurre, a seconda dei casi, ad un angioma con preponderanza delle piccole arterie o ad altro con predominio delle vene, oppure anche ad un linfangioma; perocchè anche ai linfangiomi è da ascriversi, secondo lui, una medesima origine. Per ciò che spetta ancora agli angiomi muscolari, già Pilzer (2) riferiva l'insorgenza dei cavernosi ad un difetto

(1) O. RIETHUS. *Ueber primäre Muskelangiome.* Beiträge zur klinischen Chirurgie. Bd. 42, Heft 2, 1904.
(2) PILZER. Virchow's Archiv, 1901, 165, 427.

congenito d'una parte circoscritta, nella quale, in causa d'una ipoplasia degli elementi costitutivi, doveva aversi una minore attività e capacità di riassorbimento: un ematoma, che ivi fosse avvenuto, avrebbe segnato l'inizio del tumore. Un'origine congenita degli angiomi muscolari ammettono pure, sotto altra forma, Sutter e De Quervain (1). Il momento primo è da riporsi, secondo Sutter e De Quervain, in una tendenza delle vene di un determinato territorio ad una proliferazione esuberante, specie per parte delle fibre muscolari liscie: in causa dell'eccessivo ostacolo infrapposto al deflusso avverrebbe, secondariamente, l'alterazione dei capillari e delle arterie, si formerebbero le caverne.

A conforto di queste teorie sulla loro origine sta il fatto che gli angiomi muscolari si presentano con predilezione negli individui giovani. Se anco vi hanno casi, nei quali un angioma fu la prima volta osservato in un individuo già avanzato negli anni, ciò nulla prova contro le teorie sopraenunciate: chè, anzitutto, può un angioma rimanere lunghi anni, anche l'intera vita, affatto ignorato; poi non è escluso (Riethus) che il perturbamento dello sviluppo rimanga lungo tempo stazionario o latente, per esplicarsi improvvisamente un giorno. In questo senso dobbiamo noi oggi, infatti, interpretare l'azione dei traumi sullo sviluppo di un angioma: o il trauma rivelò accidentalmente, richiamando l'attenzione del paziente alla parte offesa, un angioma, che passava inavvertito, o ridestò in esso un'attività, che giaceva sopita.

Sede preferita degli angiomi muscolari sono gli arti, particolarmente gli inferiori; seguono i muscoli della nuca, del dorso, del torace: ma possono essi mostrarsi in qualsiasi altra parte dell'organismo. Si presentano ora in forma circoscritta ed ora in forma diffusa; nel quale ultimo caso possono comprendere tutto il muscolo o anche più muscoli contigui. Pare che i tendini vadano immuni; meno privilegiate sarebbero le guaine tendinee. Vi hanno casi nei quali non solo parecchi muscoli vicini, ma anche le aponevrosi, il tessuto connettivo e gli stessi tronchi nervosi (Riethus) si trovano invasi.

Gli angiomi muscolari passano talvolta affatto inosservati al paziente; altra volta gli procurano, a seconda della sede, soltanto lieve impedimento alla funzione della parte o senso di peso o formicolio. Meno frequenti sono i casi nei quali le molestie riescono in particolar modo gravi: Riethus, nondimeno, ebbe ad osservare un caso di angioma dell'arto inferiore, nel quale la funzione era così impedita che si dovette venire all'amputazione.

L'angioma muscolare può sfuggire altresì al clinico, vuoi perchè ha sede profonda, vuoi perchè assai piccolo e solamente visibile in un determinato atteggiamento dell'arto, durante le contrazioni della parte in cui esso risiede. Degli errori di diagnosi, ai quali può dare occasione, sarà detto più sotto.

Generalmente l'angioma muscolare rivela all'occhio la sua presenza per

(1) SUTTER. *Beitrag zu der Frage von den primären Muskelangiome.* Deutsche Zeitschrift für Chirurgie. Bd. 76, Heft. 4, 1905.

un aumento del volume del muscolo in una data parte: la cute, sopra di esso, è mobile e per lo più inalterata nel suo colore. Quando si hanno ectasie venose visibili, è facile che vi sia solo o concomitante un angioma del tessuto sottocutaneo. Durante la contrazione del muscolo l'intumescenza può rendersi più sporgente; diminuirà per la posizione elevata dell'arto, nel decubito orizzontale. Allorchè il muscolo si contrae, varia pure la consistenza del tumore, che diviene più teso ed è allora meno facilmente riducibile sotto la pressione. E' cosa eccezionale, se vi si palpano fremiti o movimenti espansivi.

Si distinguono oggidì (Muscatello) quattro forme di angiomi muscolari, a seconda del tipo vasale predominante: il venoso, il capillare, l'arterioso e il cavernoso. Una concomitante telangectasia dei linfatici ne dà il linfangioma (Ritschl). L'angioma cavernoso è nei muscoli di gran lunga il più frequente.

Coll'indagine clinica ben raramente si giunge a determinare con quale forma di angioma si ha a fare in un determinato caso; non solo, ma ancora sono gli angiomi muscolari cagione di non pochi errori di diagnosi, ora per la sede loro ed ora per la natura del tessuto, con cui possono presentarsi uniti. Perocchè coll'angioma può accompagnarsi tessuto connettivo sotto forma e in quantità varia: più specialmente uno sviluppo preponderante di tessuto adiposo può dargli tutte le sembianze di un lipoma o anche simulare un ascesso freddo, una borsite, una ciste. Per ciò che si riferisce alla sede, un angioma potè già far pensare ad un'ernia (Rosciano), ad un processo flogistico paraarticolare (John Roberts).

Il decorso dell'angioma muscolare, qualunque sia la forma, è d'ordinario benigno; perocchè esso non causa, per lo più, gravi molestie, cresce limitatamente e non si riproduce, se asportato. Vi sarebbe, nondimeno, qualche eccezione: il già citato caso di Riethus va ricordato ancora perchè ad una prima operazione, colla quale si era tentato di asportare il tumore, conservando l'arto, era seguita, dopo sette mesi, la recidiva. Per altro appare chiaro, specie a chi legga la memoria di Riethus, che il primo intervento dovette essere molto, troppo economico. Anche Sutter ha un esempio, nel quale si potrebbe credere ad un recidiva di angioma nei muscoli dell'eminenza tenar: ma egli a causa appunto della singolarità del caso e conoscendone altro, nel quale si presentarono, nella medesima regione, angiomi multipli (Reboul), è propenso ad ammettere che nel suo paziente esistessero già al momento del primo intervento molteplici piccoli angiomi o i germi di essi, i quali solo più tardi si sarebbero resi evidenti.

Non va taciuto che coll'angioma muscolare può, forse, unirsi il sarcoma: esempi di angiosarcomi vogliono avere osservato Britzelmayr (1) e König (2).

Intorno agli angiomi muscolari possediamo oggi lavori pregevoli per descri-

(1) *Ueber einen Fall von Angiosarkom der Muskulatur.* München. 1896.
(2) *Ueber multiple Angiosarkome.* Arch. f. klin. Chirurgie, 1899, Bd. 59.

zione minuta dei casi e corredo di cifre statistiche accuratamente raccolte. Ricordo le monografie di Baiardi (1), Margarucci (2), Alessandri (3) e le più recenti di Riethus e Sutter. Nelle cifre si hanno, per altro, divergenze dovute, forse, a ciò, che in alcune di esse vennero anche compresi casi di angiomi sottocutanei o misti, oppure tumori che non potevano ritenersi indubbiamente di natura angiomatosa. Così Sutter non riunisce che quarantasei casi, laddove la statistica di Alessandri già ne comprendeva oltre settanta.

L'angioma muscolare è, in ogni modo, abbastanza raro perchè ogni nuovo caso debba finora venire pubblicato: un motivo di più io aveva di far ciò, per il caso mio, nella molteplicità degli angiomi. Perocchè io non ne trovo nella letteratura esempio uguale: solo vi hanno, in mezzo al maggior numero dei tumori comprendenti un solo muscolo, alcuni pochi casi, nei quali il tumore risiedeva, sì, in parecchi muscoli, ma in uno stesso segmento dell'arto, in muscoli contigui, non a distanza. Così, ad es., in un caso di Demarquay l'angioma aveva sede contemporaneamente nei flessori superficiali e profondi dell'avambraccio, in altro (Shaw) nel grande dorsale e grande dentato; nel caso di Riethus erano invasi il tibiale posteriore, il flessore lungo delle dita e il flessore dell'alluce.

Motivo di studio ci offrono ancora gli angiomi muscolari, così come gli angiomi in genere, nella loro intima costituzione. Oltrechè i vasi, dobbiamo considerarvi altre parti ancora, sopratutto i muscoli ed il connettivo. Per ciò che concerne i vasi, già è stato detto come si distinguano gli angiomi muscolari in venosi, capillari, arteriosi e cavernosi. E' opinione concorde fra gli osservatori che i vasi presentano, in genere, ispessite le loro tonache. Per gli uni (Riethus, Sutter) la proliferazione avverrebbe nella tonaca media e nella avventizia; per altri (Muscatello, Pupovac) anche nell'intima. Abbiamo ricordato come Sutter riponesse in un esagerato processo di moltiplicazione delle fibre muscolari delle pareti venose il momento primo del costituirsi degli angiomi. Per Riethus l'attività proliferatrice degli elementi muscolari e connettivali delle tonache vasali giungerebbe a formare negli angiomi cavernosi quei sepimenti che già furono, invece, considerati quale prodotto dell'atrofia di pareti già esistenti.

Il connettivo di sostegno e l'adipe s'incontrano negli angiomi muscolari in quantità ragguardevole, a segno, talvolta, da darci un fibroangioma, un lipoma angiomatoso. A parte questi casi estremi, vi è evidente sempre un processo di iperplasia. Pupovac (4) vuole, anzi, che l'accrescimento del connettivo interstiziale e del grasso sia il momento primo, in seguito al quale ver-

(1) D. Baiardi. *Contributo allo studio degli angiomi muscolari primitivi.* (Clinica moderna, 1900).

(2) O. Margarucci. *Sull'angioma primitivo dei muscoli volontari.* Policlinico, Sez. chirurgica, 1902, n. 74, fasc. 12.

(3) R. Alessandri. *Un caso di angioma cavernoso del muscolo trapezio.* Policlinico, Sez. chirurgica, 1904, n. 18, fasc. 3.

(4) Pupovac. Archiv. für klinische Chirurgie, 1897. 54, 555.

rebbe l'atrofia delle fibre muscolari; secondo Sutter, invece, il grasso sostituirebbe solo il tessuto specifico là dove esso è andato distrutto.

Certo è che la sostanza muscolare soggiace ad alterazioni, fino a scomparire. Muscatello vi riconosceva i segni di una atrofia semplice, con assottigliamento delle fibre, minore nettezza, poi scomparsa della striatura, dapprima della trasversale. Con lui concorda la massima parte degli osservatori (Ritschl, Riethus, Sutter). Non sono stati osservati nei muscoli processi rigenerativi: secondo Muscatello può la minore quantità di sostanza contrattile far credere ad un aumento del numero dei nuclei. Il tessuto muscolare è sostituito da connettivo ricco di vasi. In un caso illustrato da Margarucci lo stroma presentavasi in gran parte ossificato.

Storia clinica del caso. — P... E..., fanciulla d'anni 11, da San Quirico (Genova).

Nulla di notevole nell'anamnesi famigliare.

Anamnesi personale remota. — Nata a termine, allattata dalla madre: dentizione normale, deambulazione in limite fisiologico. Nessuna malattia nel passato ad eccezione di un fugace catarro bronchiale, tre anni addietro. Non ancora mestruata.

Anamnesi prossima. — Nel febbraio la paziente cadeva battendo al suolo colla spalla destra: così ella racconta. Non provò dolore molto vivo, ma ne nasceva un certo indolenzimento, che di poi crebbe e le impediva di servirsi del braccio come per l'addietro. Circa venti giorni dopo l'accidente, la madre, esaminando la spalla della fanciulla, la trovava tumefatta, specie nella sua parte posteriore; ciò che la induceva a mandare per il medico. Due punture esplorative fatte nella intumescenza non estraevano che sangue; una incisione era stata seguita da abbondante emorragia, che aveva spinto ad un sollecito tamponamento.

A dì 11 aprile 1907 la paziente ricoverava nella clinica.

Si presentava ben conformata e ben nutrita, sana, alle nostre indagini, in ogni suo organo ed apparecchio. Facevano eccezione la spalla e l'arto superiore destro. La paziente lo teneva abitualmente disteso lungo il corpo e in leggera adduzione: ella poteva, per altro, muovere liberamente le dita, la mano, l'avambraccio sul braccio. Nei movimenti del braccio attorno all'articolazione scapolo-omerale poteva sembrare esistere, se si invitava la paziente a compierli, un certo grado di limitazione, ma la possibilità completa dei movimenti passivi e anche degli attivi, quando si convinceva la fanciulla all'obbedienza, dimostravano che l'articolazione era integra e che non era nei muscoli impedimento assoluto alla funzione.

La fanciulla si lagnava di dolore allorchè sollevava il braccio sopra il capo e lo portava dietro il dorso: stando l'arto a riposo, provava talvolta alla parte posteriore della spalla formicolii o qualche dolore trafittivo. Queste medesime molestie erano state causa già della preoccupazione della mamma e dell'invio per il medico. La regione scapolo-omerale destra si mostrava alterata per una intumescenza, che risiedeva nella fossa sottospinosa, e per una ricca rete venosa superficiale, la quale si diramava nella parte superiore della regione deltoidea e lungo la metà esterna della clavicola, sopra e sotto di essa. L'intumescenza della fossa sottospinosa si estendeva dalla spina all'angolo, per uno dei suoi assi, e anche nel senso trasversale pareva tutta occuparla: appariva liscia, uniforme, ricoperta di cute normale, eccettochè nella parte più alta ed esterna, donde si dipartivano vene, che si collegavano colla

rete descritta in corrispondenza del deltoide e della clavicola. Nel mezzo vi era una ferita longitudinale, della lunghezza di poco più di due centimetri, prossima a cicatrizzare. La pressione sulla parte, anche a distanza dalla cicatrice, riusciva un po' dolorosa. I muscoli del braccio non presentavano segno di ipertrofia: all' unione del terzo superiore col terzo medio attirava, anzi la mia attenzione una maggiore rilevatezza, la quale ad un esame più accurato risultava corrispondere ad una bozza risiedente nella lunga porzione del muscolo tricipite. Del volume di una grossa noce, liscia, senza aderenza alcuna colla cute cedeva lentamente sotto la pressione: nel muscolo contratto appariva più tesa, più dura. Diminuiva ancora nel suo volume, se il braccio rimaneva sollevato per un certo tempo. Nessun dolore spontaneo o provocato. La paziente ignorava affatto d'avere il piccolo tumore: la madre se n'era avveduta quando aveva esaminata la propria figlia, dopo l'accidente. L'una e l'altra sapevano, invece, da qualche anno, dell'esistenza di un piccolo nodulo all'avambraccio. Nella sua metà superiore, verso il margine radiale, si palpava, di fatto, sotto la cute inalterata e facilmente scorrevole, un tumoretto grosso, forse, quanto una comune nocciuola, più e meglio apprezzabile se i muscoli venivano contratti (movimento di pronazione e supinazione). Il tumoretto era duro, appena dolente per forte pressione, irreducibile. Della causa, che poteva averlo prodotto, nessuna idea nella paziente.

Io aveva, dunque, dinanzi a me un giovane soggetto, il quale presentava un tumoretto nei muscoli dell' avambraccio, molto probabilmente nel lungo supinatore, ed un altro più voluminoso nella lunga porzione del tricipite brachiale: una terza intumescenza esisteva nella regione sottospinosa. Il primo ed il secondo tumore erano insorti spontaneamente o almeno senza una causa tale, che avesse richiamato l' attenzione della paziente: l' altro poteva avere avuto un nesso col trauma, colla caduta, vuoi per l'insorgenza, vuoi per l'accrescimento. Solo il tumore del tricipite avrebbe offerto caratteri sufficienti ad una diagnosi, quando fosse stato unico: del tumoretto dell' avambraccio non appariva certa che la sede endomuscolare. L'intumescenza della regione sottospinosa, col ricordo del pregresso trauma, coll' insorgenza dei dolori dopo di esso, aveva potuto far credere ad un processo flogistico, ad una raccolta. Vi aveva in vero, dappoichè ciò non è stato detto finora, una consistenza tale che poteva bene far credere ad una pseudofluttuazione e anche ad una fluttuazione vera e propria. Il risultato delle punture e l' effetto della incisione parlavano ora chiaro per noi.

La diagnosi di angioma muscolare multiplo si imponeva. Nel lungo supinatore avrei, forse, trovato un nodulo ricco di connettivo, con vasi a pareti spesse o trombizzati od obliterati: nel tricipite un tumore assai meglio vascolarizzato, non cavernoso, forse venoso o capillare; perocchè la sua consistenza era piuttosto notevole e la riduzione del volume non avveniva che lentamente. Quanto al tumore della regione sottospinosa, pensai ad un lipoma angiomatoso: la regione scapolare è citata infatti, quale sede preferita di sì fatto genere di tumori (Astley Pasten Cooper Ashhurst (1). I più, per verità, sono stati descritti quali angiomi sottocutanei: nel caso mio la sede apparentemente più profonda e la concomitanza degli altri tumori mi lasciavano credere che il muscolo stesso doveva essere invaso.

Atto operativo. (25 aprile 1907). — Il tumoretto del lungo supinatore trasparve quale macchia bruno-bluastra al di sotto dell' aponevrosi, subitochè ebbi incisi i tegumenti: dopo incisione dell' aponevrosi, tendeva a fare ernia attraverso di essa. Ne fu facile l' enucleazione. Rimaneva nel muscolo una

(1) Annals of Surgery, 1907, part 171.

piccola nicchia, il cui fondo appena dava sangue. Chiusi con due punti di sutura: uno profondo ed uno superficiale.

Al braccio, oltre che la cute, il tessuto sottocutaneo ed il rivestimento aponevrotico. dovetti attraversare, per giungere al tumore, alcuni strati muscolari, i quali apparivano integri. L'emorragia provocata dalla excisione venne fermata con due punti di sutura attraverso i fasci prima divaricati: seguiva sutura dell'aponevrosi e della pelle.

Nella regione sottospinosa condussi dapprima una incisione longitudinale, secondo la direzione già segnata dalla cicatrice, che venne excisa. Divaricata la pelle, potei riconoscere che il tumore invadeva il muscolo profondamente: rimanevano apparentemente normali alcuni fasci supero-interni ed alcuni inferiori ed esterni, che furono rispettati. Per oltre due terzi della sua estensione il muscolo venne exciso infino all'osso.

Decorso postoperatorio. — Le tre ferite guarivano per prima intenzione e la paziente riacquistava presto la completa libertà dei movimenti dell' arto, senza più provare alcun dolore.

Esame anatomo-patologico dei tumori asportati. — Il tumoretto asportato dal lungo supinatore si presentava sotto forma di un corpo quasi sferico, del volume di un grosso cece. La sua superficie un po' irregolare per piccoli rilievi e anfrattuosità era rivestita da una sottile membrana connettivale dell'aspetto, quasi, di ragnatela, attraverso la quale traspariva una sostanza del colore del tessuto muscolare. Gli strati più esterni cedevano alquanto sotto la pressione: più profondamente la consistenza risultava maggiore. La superficie di taglio si mostrava disegnata da parti rosso scure e da altre più chiare o affatto grigie irregolarmente e intimamente commiste, specie verso il centro: qualche area tondeggiante si riconosceva ripiena di sangue coagulato.

Il tumore del tricipite brachiale aveva perduto, nell'atto della excisione, una parte del suo volume: rimaneva quale corpo cilindrico allungato (circa 3 cm. di lunghezza per quasi 2 di larghezza e spessore), rivestito di fibre muscolari apparentemente non alterate. Consistenza minore che nel precedente; ineguale. Al taglio si presentavano ancora strati muscolari bene riconoscibili e, fra mezzo, chiazze e strie bianco-grigiastre e cavità contenenti sangue ancora liquido o coagulato, oppure una sostanza rosso-grigia più dura e compatta. Le pareti di alcune cavità più ampie apparivano nettamente formate da uno strato compatto, più o meno distinto dal tessuto circostante.

Assai più ridotto nel suo volume risultava il tumore asportato dalla regione sottospinosa. Meno elastico di quello che fosse prima della excisione, piuttosto flaccido, esso appariva costituito da muscoli, connettivo e grande quantità di grasso. Poco altro più permetteva di rilevare l'esame ad occhio nudo.

I pezzi furono fissati in liquido di Müller ed inclusi in celloidina.

Esame microscopico. — Comincierò colla esposizione del reperto concernente il tumore del muscolo sottospinoso, il cui esame macroscopico era riuscito meno dimostrativo. Il tumore risultava, anche sotto il microscopio, costituito in massima parte da grasso (fig. 1). Non soltanto tra fascio e fascio,

ma ancora fra mezzo alle singole fibre il tessuto adiposo si insinuava colle sue propagini; per modo che le fibre stesse apparivano l'una dall'altra divise, allontanate. Alcune fibre si mostravano soltanto come velate nel loro aspetto, nella loro struttura, mostrando ancora, con tutto che meno netta, la duplice striatura o soltanto la longitudinale; altre si mostravano assottigliate, ondulose, frammentate Degli aspetti più caratteristici delle fibre muscolari due sono sopratutti a notarsi. Coll'uno erano contraddistinte fibre nelle quali pareva che la sostanza contrattile si fosse suddivisa, nel senso della striatura trasversale, in dischi o anelli di inuguale spessore e variamente distanti l'uno dall'altro: li collegava una sostanza meno colorata, omogenea o fornita solo di finissima striatura longitudinale (fig. 3). In unione coi segmenti trasversali residuavano qua e là nuclei più o meno evidenti. Fra l'un segmento e l'altro si insinuava talvolta l'adipe; il che pareva costituire il passaggio all'altra forma. Perocchè, sotto di essa, le fibre apparivano a pena conservate nei loro contorni, che ancora ne segnavano la lunghezza e la direzione; il corpo, sia concessa l'espressione, era solo costituito da aree adipose, da dischi di grasso sovrapposti e separati per sottili sepimenti connettivali. L'alterazione era estesa a tutta la fibra o a parte di essa. Io mi spiegava così il fenomeno: il grasso, mano mano che si accumulava fra un disco fibrillare e l'altro, assumeva e conservava la forma degli spazi nei quali aveva preso albergo. Tornerò ancora a dire di queste particolarità. Nell'adipe e nell'altro connettivo si incontravano vasi e spazi sanguigni in numero incomparabilmente maggiore di quello che vi si osservi di ordinario. Più ampi là dove il tessuto era quasi esclusivamente adiposo (fig. 1), apparivano essi sotto minori dimensioni, abbondanti sempre, in mezzo a gruppi di fibre muscolari e fra le singole fibre. In parte erano di natura capillare, parte dell'aspetto di piccole arterie, e ciò specialmente in mezzo al muscolo (fig. 3): la massima parte dovevano ritenersi vasi venosi. Tutti mostravano ispessite le pareti, vuoi eccentricamente (vene) vuoi piuttosto verso il lume, che ne veniva ristretto e quasi obliterato (piccole arterie). Attorno ai vasi, qua e là, scarsi segni di processo irritativo, con piccolo numero di linfociti.

Tumore del tricipite brachiale. — Predominavano quivi le piccole arterie, ispessite tutte per un processo di endoarterite, alcune obliterate totalmente o quasi affatto. Con esse facevano contrasto altri spazi vascolari amplissimi ripieni di sangue coagulato o contenenti trombi in via della così detta organizzazione: li chiudevano tonache spessissime, ricche di nuclei bene evidenti e continuantisi, senza limite netto, per mezzo del rivestimento avventiziale, col connettivo circostante. Il connettivo, dell'aspetto, per lo più, del fibrillare stipato, più raramente sotto forma di tessuto adiposo costituiva, per sè medesimo, zone estese ed inviava lunghe propagini e larghi fasci in mezzo agli strati muscolari e fra le singole fibre. Queste mostravano i gradi più svariati di alterazione: omogenee le une, sottili, pallide, senza nuclei nè striature, altre

conservanti solo la striatura longitudinale. Non vi mancavano esempi di fibre in preda alla metamorfosi adiposa precedentemente descritta: più numerosi e belli vi erano gli esempi della segmentazione. Più spesso che il grasso, penetrava, quivi, fra i segmenti vicini un tessuto connettivo cellulare o fibrillare. Dappoichè spesso i frammenti muscolari si conservavano forniti di nucleo, parevano risultarne serie o gruppi di elementi cellulari grandi, ricchi d'un protoplasma compatto, omogeneo. In altre parti ciascun frammento possedeva più d'un nucleo. In vicinanza, poi, di zone nelle quali il tessuto connettivo era evidentemente in preda ad un processo irritativo, lo attestavano la proliferazione cellulare e soprattutto l'infiltrazione parvicellulare perivasale e diffusa, si vedevano gruppi di cellule grandissime, gigantesche, allungate, rotonde o semilunari o poligonali, in seno alle quali si contenevano nuclei in numero di quattro, cinque o più, fino, anche, a raggiungere la cifra di venti (fig. 6 e 7). Parecchie cellule apparivano collegate fra loro per prolungamenti: negli interstizi era tessuto connettivo infiltrato di linfociti. L'aspetto di così fatte cellule, le forme di passaggio fra le une e le altre, la presenza di altri gruppi, quelli che sono stati poco prima descritti, nei quali l'apparenza muscolare delle parti costitutive era meglio conservata, m'indussero a vedere nel quadro ora presentato l'espressione di un processo di proliferazione entro fibre muscolari residue. A parer mio, potrebbe ciò rappresentare un tentativo di rigenerazione di tessuto specifico di fronte alla disorganizzazione prodotta dall'invadenza del tessuto connettivo e dei vasi. Negli esempi a me forniti da questo mio caso non ho avuto prove sufficienti per giudicare dell'esito ultimo: forse ancora più probabilmente, ogni traccia di sostanza contrattile scompare poi affatto, rimanendo compresi i nuclei in mezzo a subentrante tessuto cicatriziale. Ricordo che esempi analoghi sono stati osservati nella miosite da Honsell, Hepp, Durante.

Un altro fatto di peculiare importanza mi venne dato di osservare nel tessuto adiposo. In una zona limitata di questo tessuto si mostravano disposti gli uni presso gli altri, in guisa, quasi, da dare l'immagine di uno scacchiere, numerosi elementi cellulari tondeggianti e più spesso poligonali, grandi, con ricco protoplasma chiaro e nucleo rotondo od ovale. Non mancavano in qualche punto, specie alla periferia, segni d'infiltrazione parvicellulare. Interpretai la cosa quale espressione d'un particolare processo proliferativo svoltosi nel tessuto adiposo, un ritorno delle sue cellule allo stato embronale. La figura 8 riproduce parte del quadro.

Vengo al piccolo nodulo enucleato dal lungo supinatore. Caratteri principali di questo tumore erano l'abbondanza e la compattezza del tessuto connettivo e l'avanzato processo di periarterite ed endoarterite dei numerosi vasi sanguigni (fig. 9 e 10). I vasi erano, per la massima parte, rappresentati da arterie di piccolo calibro. Vi erano, per altro, accanto, spazi sanguigni molto ampi, circoscritti da parete spessa, ricca di nuclei, liscia verso il lume; oppure

la parete era irregolare per introflessioni o per veri, lunghi e spessi sepimenti forniti anche di vasi propri. Altra volta vi era contenuto un trombo in via di sostituzione connettivale.

Da parte delle fibre muscolari nulla, che ancora meriti particolare menzione dopo ciò che già ho detto nella descrizione degli altri casi: non vi trovai le cellule giganti nè altro esempio della singolare metamorfosi del tessuto adipso osservata nel muscolo tricipite.

Riassumo: la mia paziente mi ha presentato, adunque, un esempio di angiomi multipli con sede nell'arto superiore destro, rispettivamente nei muscoli lungo supinatore, tricipite e infraspinoso.

Due erano insorti spontaneamente e solo il caso ne aveva rivelato la presenza. Il tumore del muscolo infraspinoso doveva pure preesistere al trauma: la caduta provocò, forse, la rottura di vasi e spandimenti emorragici interstiziali; o forse anco l'accrescimento divenne, dopo la caduta, più rapido, tumultuoso. Le conseguenti molestie gli meritavano la prima volta l'attenzione e lo rendevano palese. Notevole, per la semeiologia, la pseudofluttuazione, che potè indurre il primo medico alla diagnosi di ascesso.

Dal lato anatomopatologico è a considerarsi la facilità con cui si lasciò enucleare l'angioma del lungo supinatore, la natura lipomatosa dell'angioma del muscolo infraspinoso. Quanto al tipo vasale, potrei ascrivere quest'ultimo alla forma venosa, alla arteriosa gli altri; ma non pare infrequente nè poca la promiscuità. Altre particolarità anatomiche osservate: l'ispessimento delle tonache vasali, l'iperplasia del connettivo, l'atrofia delle fibre muscolari, col peculiare processo di segmentazione e metamorfosi grassa. Cose più singolari: la moltiplicazione di cellule giganti e la proliferazione cellulare nel tessuto adiposo.

SPIEGAZIONE DELLE FIGURE.

Fig. 1. — Fibre muscolari atrofizzate da tessuto adiposo iperplastico e ricco di vasi venosi ectasici.
Fig. 2. — Vena a pareti ispessite, comunicante con un lago sanguigno.
Fig. 3. — Atrofia e segmentazione delle fibre muscolari; perifericamente piccole arterie ispessite.
Fig. 4. — Lago sanguigno in mezzo a fasci muscolari.
Fig. 5. — Trombo in via di sostituzione connettivale (organizzazione).
Fig. 6. — Infiltrazione parvicellulare, proliferazione connettivale e sviluppo di cellule giganti da residui muscolari.
Fig. 7. — Cellule muscolari giganti osservate a forte ingrandimento.
Fig. 8. — Metamorfosi e proliferazione del tessuto adiposo.
Fig. 9. — Laghi sanguigni, vasi ispessiti o trombizzati.
Fig. 10. — Proliferazione connettivale endo e perivasale.

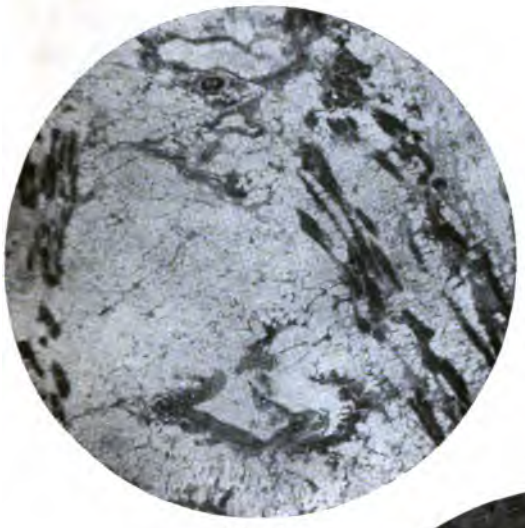

Fig. 1

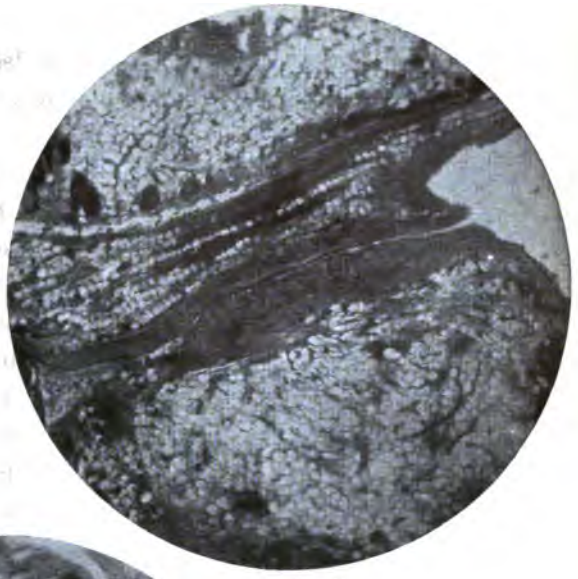

Fig. 2



Fig. 3

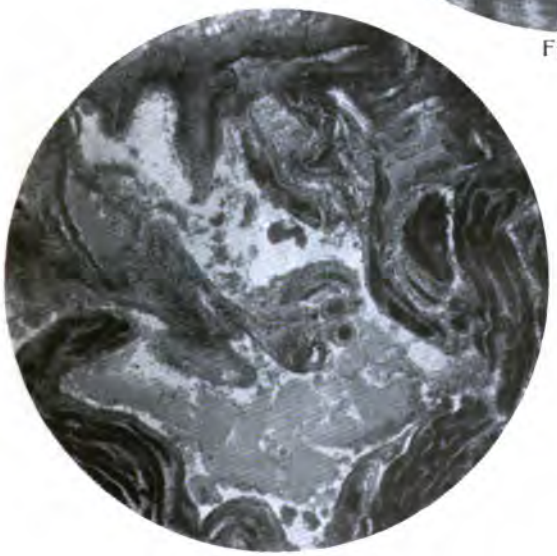

Fig. 4

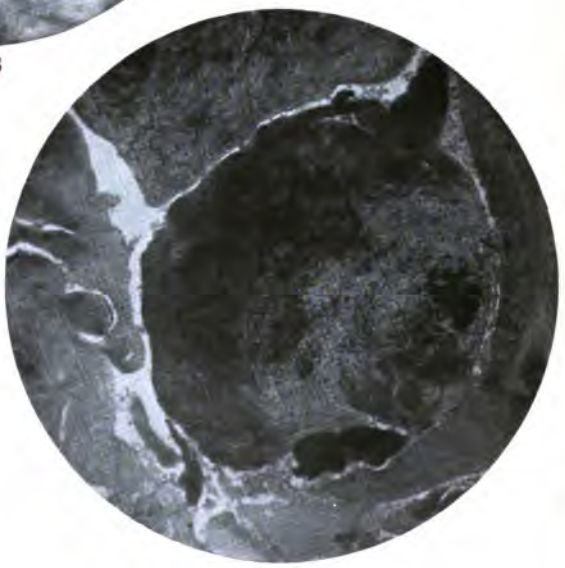

Fig. 5

II

ISTITUTO ANATOMO-PATOLOGICO DELLA R. UNIVERSITÀ DI PADOVA
diretto dal prof. A. BONOME

Contributo allo studio dei sarcomi primitivi del fegato

per il dottor GIOVANNI BERTELLI, assistente onorario.

(*Continuazione e fine, v. fasc. 6*).

OSSERVAZIONE II. — Riassunto della storia clinica gentilmente offertami dalla Direzione della Divisione medica I p. maschile dell'Ospedale civile di Padova.

T..... A..... di anni 40, contadino, ammogliato. Nulla nel gentilizio. Il paziente sofferse di morbillo. Null'altro di notevole nell'anamnesi patologica remota. L'attuale malattia data da circa 7 mesi. Cominciò con dolori alle regioni glutee, irradiantesi ad ambedue gli arti: tali dolori si verificarono anche alle spalle, specie a sinistra e andavano accentuandosi in modo da impedirgli la deambulazione. Da qualche mese il paziente nota un progressivo deperimento ed un aumento di volume da parte del ventre: dolori vaghi ai quadranti superiori dell'addome: senso di peso: ambascia respiratoria: debolezza profonda. Diuresi scarsa. Alvo stittico: appetito buono. Entra con questa sintomatologia all'Ospedale li 13 gennaio 1906.

Esame obbiettivo. Aspetto di persona sofferente. Cute pallida: nutrizione deperita. Arterie dure. Polso debole, ritmico: 128 al m'. Pr. 125. Lingua impaniata, con punta arrossata. Nulla di notevole al capo e al collo. Torace svasato inferiormente.

L'esame dei polmoni non mette in rilievo fatti speciali. Cuore: itto al IV spazio sull'emiclaveare: toni lontani, deboli. Addome: all'ispezione notasi sollevamento spiccato dell'epigastrio e dei due quadranti superiori. Alla palpazione si avverte una massa dura, resistente, che occupa totalmente l'epigastrio e il quadrante superiore destro portandosi fino alle regioni laterali: occupa inoltre più di due terzi dell'ipocondrio sinistro. La superficie di questa massa non è regolare: infatti all'epigastrio si avvertono come dei bernoccoli sui quali si provoca dolore colla palpazione profonda. La massa presenta un margine che arriva ad una linea che taglia trasversalmente il bellico: tale margine è duro, irregolare e la sua palpazione provoca maggior dolore che non quella fatta sulla superficie della massa. E' spostabile nei movimenti respiratori.

Alla percussione si ricava sulla zona occupata da questa intumescenza, ottusità assoluta che si estende a sinistra quasi fino ad occupare interamente lo spazio di Traube. L'ottusità a destra si prolunga coll'ottusità epatica fino alla V costa. Milza non si palpa. Edema allo scroto ed agli arti. Nulla al sistema nervoso. Orine: reazione acida: peso spec. 1030: colorito giallo-rosse: albumina presente: glucosio assente: pigmenti biliari assenti: urati abbondanti.

Il giorno 10 gennaio 1906, il paziente venne durante la degenza all'Ospedale colto da accesso convulsivo a tutto il corpo con perdita di coscienza. L'accesso durò due minuti. Tale sintomatologia non si ripetè più. Dopo due mesi di degenza venne a morte il 16 marzo 1906.

Protocollo di sezione eseguito nell'Istituto anatomo-patologico li 17 marzo 1906. T..... A..... di anni 40. 134-9976.

Nutrizione scaduta: cospicuo edema degli arti inferiori, dello scroto e del pene. Dura madre e meningi tenui normali. Fra lobo parietale e occipitale sinistro, sulla volta del cervello, vedesi una zona di rammollimento, estesa quanto una moneta da 10 centesimi che si presenta come lievemente infossata, di colorito gialliccio al centro: alla palpazione si percepisce un chiaro senso di fluttuazione. Incisa la sostanza nervosa in corrispondenza di questa zona si vede che il focolaio di rammollimento è rosso nella sua parte centrale e profonda, mentre è bianco-grigiastro nei contorni laterali e superficiali. Questo focolaio si estende profondamente interessando tutta la sostanza bianca del lobo occipitale, spingendosi al limite del

corno posteriore del ventricolo laterale sinistro ed ha la dimensione all'incirca di un uovo di gallina. Subito a prima vista non lascia l'impressione di un comune rammollimento, nè di un focolaio di encefalite, ma, induce il sospetto trattarsi di un focolaio metastatico di tumore. Difatti l'esame microscopico a fresco praticato su piccoli frammenti ha fatto decidere subito in questo senso. Si sono vedute infatti in mezzo a globuli rossi delle cellule ovali, rotonde, fusate per cui non rimase dubbio di essere in presenza di un tumore, probabilmente di natura sarcomatosa. Aperta la cavità toracica si rinviene circa 500 cmc. di liquido chiaro citrino limpido nel cavo pleurico destro e circa un litro di liquido decisamente emorragico nel cavo pleurico sinistro. I tessuti molli (cute, fascie aponeurotiche, muscoli) che ricoprono il torace sono fortemente edematosi. Cuore: atrofia bruna del miocardio. Sulla pleura costale tanto a destra che a sinistra e in alto vedesi sovrapposto alla 3ª e 4ª costa a destra, alla 4ª e 5ª a sinistra un enorme nodo ovale, di cui l'asse maggiore segue l'arco costale. Le dimensioni del nodo sinistro sono di centimetri 11 × 6: quelle del nodo destro cm. 8 × 5. Sono rivestiti da pleura liscia, trasparente. Il nodo destro presenta una superficie di taglio marezzata, cioè con isole bianco-grigiastre alternate ad isole di color rosso vivo o rosso molto scuro. Il nodo sinistro è teso, elastico, fluttuante e all'incisione fuoriesce un fiotto di liquido denso, rosso-cupo e tosto la capsula che teneva tale liquido si affloscia restandovi aderente scarsa quantità di un tessuto assai molle, sempre di un colorito rosso-cupo. Il polmone destro è enfisematoso con lieve grado di ipostasi alla base. Nel polmone sinistro i due lobi sono tenuti fra loro divaricati per la presenza di una massa neoplastica, bernoccoluta, costituita dall'insieme di noduli rotondeggianti del volume approssimativo da una noce ad una nocciuola, alcuni grigio-rosei, altri decisamente rosei e che sezionati attraverso mostransi costituiti da tessuto molle. All'incisione delle pareti addominali fuoriesce abbondante liquido limpido e si vede il fegato enormemente aumentato di volume debordare per largo tratto dall'arco costale, occupare quasi interamente il quadrante superiore dell'addome ricacciando in basso tutta la matassa intestinale. Sopra la superficie convessa del fegato nel lobo destro sporge una intumescenza rilevante, all'intorno della quale si sollevano nodi minori. Questi nodi più piccoli, dei quali tuttavia le dimensioni non sono mai inferiori a quelle di una nocciola, sono di consistenza assai più molle che il normale tessuto epatico. Asportato il fegato si constata che pesa kg. 5.800. Inciso, si vede che il lobo destro è quasi interamente sostituito da tumore. Questo è rappresentato da una enorme massa che misura cm. 20 × cm. 18; in mezzo ad essa vi sono scarse isole di tessuto omogeneo, molle, di colorito grigiastro; scarse pure sono altre zone di colorito rosso: la maggior parte del neoplasma ha un aspetto come di tanti lobuletti semitrasparenti, gelatinosi, giallicci, separati fra loro da briglie di color grigiastro, opache. I nodi più piccoli disseminati nel rimanente parenchima sono di colorito roseo, di consistenza molle, talora ridotti a cavità, piene di un denso liquido ematico. Un sottile straterello di tessuto epatico, spesso al più 2 cm., circonda a destra l'enorme focolaio neoplastico; esso rappresenta quanto è rimasto del lobo destro. Questo parenchima epatico come tutto quello che costituisce il lobo sinistro è in preda a profonda degenerazione grassa. Pervia la papilla del coledoco. Integra dovunque la mucosa gastrica. Reni congesti. Pancreas aumentato di consistenza ma con struttura acinosa normale. Milza, leggiermente aumentata di volume. Apparato genitale normale. Null'altro di notevole.

***

Sempre seguendo la stessa tecnica di fissazione e di colorazione vennero eseguiti i preparati istologici di questo tumore, come dei suoi nodi metastatici.

Esame microscopico. — Il parenchima epatico appare diffusamente compenetrato dal tumore che presentasi prevalentemente costituito da cellule fusate (v. fig. II). Portando l'attenzione in quelle parti di tumore che appariscono meglio conservate e specialmente nelle zone di confine col tessuto epatico circostante si vedono veri fasci di cellule fusate a decorso ondulato, fra di loro variamente intrecciati, sepa-

rati da scarso connettivo, che si spingono tra gli elementi epatici, divaricandoli. Non sempre però l'aspetto delle cellule è tale: tra i fasci di elementi fusati si vedono infatti anche elementi irregolarmente rotondeggianti, ovoidali talora, fra di loro assai vicini. Il differente aspetto che assumono le cellule è in relazione al differente piano di sezione secondo cui si presentano. Non sempre la zona di confine apparisce sotto l'aspetto di una infiltrazione di elementi neoplastici tra le cellule epatiche, chè in certi punti il tumore viene limitato dal tessuto glandolare mediante fasci connettivi, talora assai spessi. Ne è raro vedere questi fasci connettivi largamente infiltrati da cellule fusate di tumore. In questi fasci connettivi si scorgono già a piccolo ingrandimento dei canalicoli biliari neoformati: talora quando l'inva-

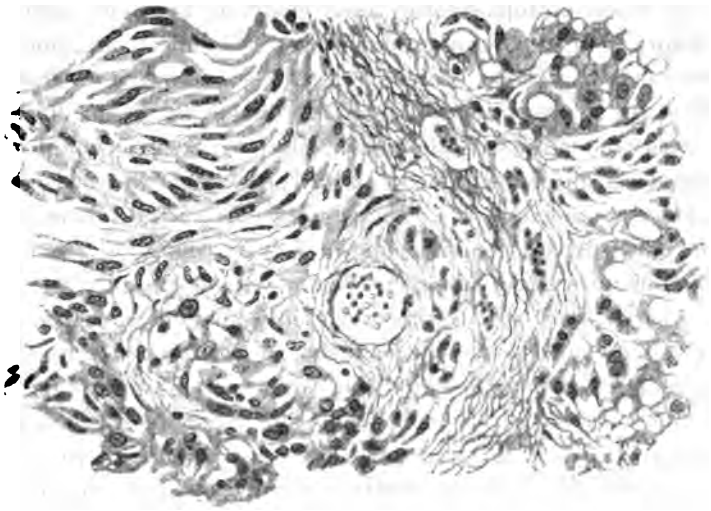

FIG. 2'.
Osservazione II. (Caso Turri). — Porzione periferica di un grosso nodo neoplastico nel punto di confine verso il tessuto epatico. — Reichert. Oc. IV. Obb. 5.

sione neoplastica è assai avanzata, per modo che le fibrille connettive rimangono assai divaricate fra di loro, si vedono liberi nella massa del tumore questi canalicoli biliari, attorno ai quali le cellule si dispongono in modo raggiato o a circoli concentrici. Anche alla periferia del tumore si scorgono, sempre a debole ingrandimento, numerosi vasi ripieni di sangue, entro ai quali si notano talvolta numerose cellule neoplastiche. E' utile ricordare che anche in questo caso di tumore epatico la disposizione delle cellule all'intorno dei vasi non ricorda affatto quella tanto caratteristica propria agli angiosarcomi. Qua e là si notano pure emorragie, rappresentate da accumuli di elementi sanguigni, talora ben conservati e talora non, molto sovente impigliati in un delicatissimo reticolo formato dalla fibrina. Progredendo nelle parti più centrali del neoplasma, si osserva che le emorragie si fanno più cospicue, e predominano i fenomeni regressivi da parte degli elementi. Anche in queste zone si trovano talora piccoli gruppi di cellule epatiche in avanzatissima degenerazione granulo-grassosa.

Lo stroma del tumore è dato da fasci connettivi talora assai spessi, costituiti da numerose fibrille con scarse cellule ovoidi a nucleo fortemente colorito.

Non infrequentemente accade di osservare in questi sepimenti, delle fibre elastiche, dalle altre ben evidenti per il loro speciale decorso ondulato e per la loro reazione al colore, avendo infatti, nei preparati trattati col metodo di Benda, assunto un colorito intensamente azzurro percui spiccano distintamente sulle rimanenti fibre che si presentano invece di un colorito roseo-pallido. Confermano questo reperto i metodi speciali di Livini e di Weigert eseguiti per la colorazione di dette fibre elastiche. Anche nei fasci connettivi che solcano in modo irregolare la massa neoplastica si notano numerosi vasi sanguigni, dei canalicoli biliari e delle cellule epatiche assai atrofiche, avvicinate le une le altre e disposte in cordoni paralleli al decorso delle fibre connettive.

A forte ingrandimento, gli elementi di cui risulta il tumore, appariscono costituiti da un alone protoplasmatico assai evidente, finamente granuloso, appuntito alle estremità e di un nucleo pure allungato secondo il maggior diametro dell'elemento, fortemente colorito, contenente una ricca quantità di granuli cromatici. La forma del nucleo si presenta rotondeggiante, ovoide, per lo più allungata a bastoncino: non si osservano figure cariocinetiche. Nelle parti in cui il tumore è sede di emorragie e di necrobiosi, gli elementi molto alterati presentano fenomeni di rigonfiamento del loro protoplasma e di cariolisi. I vasi dai quali è irrorato il tumore non presentano alterazioni da parte del loro endotelio, e le cellule sarcomatose talora contenute nel loro lume, sono in queste completamente libere, commiste agli elementi del sangue.

Lo scarso parenchima epatico rimasto immune dall'invasione neoplastica è sede di gravissime alterazioni. Le cellule epatiche in avanzata degenerazione granulo-grassosa, come si può osservare nella fig. III, presentano il loro protoplasma occupato da piccoli e numerosi vacuoli, i quali confluendo talora fra di loro danno luogo a vacuoli maggiori che occupano gran parte del corpo cellulare percui il protoplasma è ridotto ad una fine listerella di aspetto circolare, la quale delimita uno spazio centrale irregolarmente rotondeggiante. In queste listerelle protoplasmatiche molte volte si nota il nucleo della cellula epatica: cosicchè per queste alterazioni, intere zone di parenchima (colorite col metodo di Benda) si presentano al microscopio a guisa di un reticolo, le cui trabecole corrisponderebbero appunto ai rimasugli della cellula epatica, nei cui punti nodali molto spesso sono ricacciati i nuclei delle cellule stesse. A forte ingrandimento in queste zone epatiche non ancora invase da neoplasma, si vede che talora gli elementi parenchimatosi sono divaricati da cellule irregolarmente rotondeggianti, con nucleo fortemente colorito (v. fig. III), con scarso alone protoplasmatico: fra questi elementi havvene pure qualcuno allungato con nucleo ovoide.

Tali raggruppamenti di cellule neoplastiche giovani, di recente proliferate fra le file degli elementi epatici, divaricandoli, rappresentano con ogni probabilità nodicini iniziali del neoplasma.

Diffuso in tutto il parenchima ma prevalentemente in vicinanza alle masse di tumore esistono zone di cirrosi, caratterizzate dalla presenza di fasci connettivi con cellule proprie e con fibrille elastiche, oltre a canalicoli biliari neoformati. Entro questo connettivo cirrotico esistono cordoni di cellule epatiche profondamente atrofiche per compressione, come esistono ancora giovani elementi, alcuni rotondeggianti, altri allungati, a nucleo fortemente tingibile, talora nell'aspetto assai simili a quelli neoplastici. Numerosi capillari interacinosi nella prossimità del

neoplasma sono ripieni di elementi sarcomatosi. Così anche i maggiori vasi venosi si presentano talora zaffati da cellule neoplastiche, libere entro il loro lume vasale.

Nodi metastatici nel polmone e nelle pleure. — In questi nodi la struttura del neoplasma ricorda perfettamente quella dianzi descritta a proposito dei nodi epatici. Gli elementi sarcomatosi appariscono con gli stessi caratteri e sono decisamente fusati, riuniti fra di loro a fasci che si intrecciano in modo assai svariato. Poca sostanza connettiva trovasi tra gli elementi. Alla periferia dei nodi vi sono molti vasi ricchi di sangue: nelle parti centrali esistono invece qua e là delle emorragie. Gli elementi sarcomatosi si presentano in questi nodi per la massima parte ben conservati, non osservandosi infatti nè così frequenti nè così intensi i fenomeni regressivi, che erano invece così comuni fra gli elementi costituenti il tumore epatico.

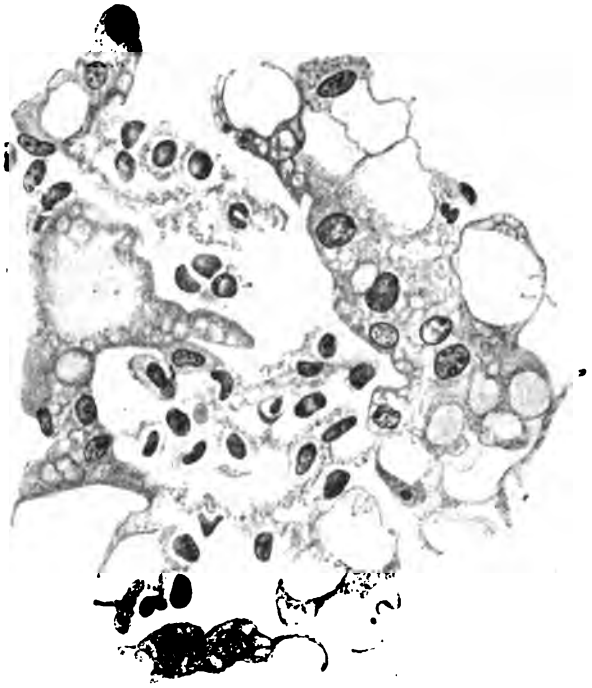

FIG. 3.
Osservazione II. (Caso Turri). — Gruppo di giovani cellule neoplastiche libere tra cellule epatiche in avanzata degenerazione grassa. — Reichert. Oc. IV. Obb. 8.

I nodicini polmonari sono talora delimitati dal parenchima per mezzo di fibre connettive assai stipate fra loro, fra le quali decorrono vasi, contenenti talora liberi nel loro lume numerose cellule neoplastiche. Talora invece gli elementi sarcomatosi si accumulano liberamente entro gli alveoli polmonari, ove si vedono commisti a leucociti e a cellule dell'epitelio polmonare rigonfie e sfaldate. Non infrequentemente all'intorno di tali nodi si nota una zona data da tessuto infiammatorio rappresentata da vasi dilatati, pieni di sangue, da accumulo di leucociti e di globuli rossi e da presenza infine di fibrina sotto forma di delicato reticolo nelle cui maglie oltre ai predetti elementi notansi cellule neoplastiche e polmonari fortemente alterate. In alcuni grossi vasi venosi del parenchima polmonare si osservano cellule fusate proprie al tumore, commiste ad elementi del sangue.

Nodo metastatico nel cervello. — Si disse già dei caratteri offerti dalla sostanza rammollita che costituiva questo nodo (v. prot. di sezione) e come esaminata al microscopio risultasse costituita da cellule in parte irregolarmente rotondeggianti, in parte fusate. L'esame istologico praticato su sezioni di pezzi induriti del tumore conferma il reperto ottenuto coll'esame microscopico eseguito per disgregazione a fresco. I particolari strutturali non differendo da quelli propri ai nodi polmonari ed epatici, mi dispensano di ricordarli ora minutamente. Ricordo che anche nella sostanza nervosa in vicinanza del tumore si riscontrano vasi a pareti integre, contenenti libere, nel loro lume, cellule neoplastiche.

Riassumendo, appare si tratti, in questo caso, di un tipico sarcoma fusocellulare. Lo sviluppo massimo che esso assume nel fegato, i fatti di necrobiosi più intensi quivi rinvenuti, i quali parlano di una maggior durata del processo morboso, ma ancor più l'aver riscontrato in alcune zone ove il tessuto epatico, lontano dai nodi neoplastici, non mostrava, in apparenza, di essere ancora invaso dal processo morboso, la presenza di giovani cellule sarcomatose fra le file delle cellule epatiche ed attorno agli acini epatici, autorizzano a pensare che la matrice del tumore sia il connettivo intralobulare e periacinoso. La presenza di cellule sarcomatose entro i capillari sanguigni dell'acino e nelle vene maggiori del fegato (vene sovraepatiche) è la conseguenza del rapido sviluppo del sarcoma e spiega la diffusione metastatica del medesimo.

Nelle considerazioni generali che farò seguire all'esposizione di questi casi avrò occasione di ritornare su alcuni dettagli istologici propri a questo neoplasma ed ai criteri che m'hanno indirizzato nello stabilire la sua istogenesi.

Diagnosi. — Sarcoma fuso-cellulare primitivo del fegato con metastasi alle pleure, ai polmoni e al cervello.

Considerazioni.

Non tanto dall'esame dei due casi da me osservati, quanto dallo studio complessivo sui sarcomi primitivi del fegato, si possono trarre alcune considerazioni generali intorno a questo importante capitolo di patologia epatica.

Come prima accennava, il sarcoma del fegato devesi considerare malattia piuttosto rara, ciò che forse a prima vista può sembrare in contraddizione con la ricca casistica da me precedentemente elencata. Senonchè, se noi teniamo conto che essa rappresenta il frutto dell'osservazione fatta in un lungo periodo di anni, dalla metà del secolo scorso ad oggi e che forse una parte dei casi descritti come sarcomi primitivi non si possono ritenere come rigorosamente dimostrati per tali, non sarà difficile convincersi che i veri sarcomi primitivi del fegato rappresentano un'alterazione abbastanza rara.

Si disse da taluno che il sarcoma epatico primitivo si verifica più facilmente nella donna che nell'uomo. Questa affermazione non trova conferma nello studio della letteratura sull'argomento, essendo da detto processo morboso colpito tanto il sesso maschile che femminile, con eguale frequenza. Quanto all'età il maggior numero dei casi descritti appartiene indubbiamente a quella adulta, pur riconoscendo che anche nella vecchiaia come nelle prime età può verificarsi il sarcoma epatico, però nei bambini con molto minor frequenza di quanto crede Simonini (1), il quale

(1) SIMONINI, citato a pag. 262.

in tale proposito raccolse una statistica che noi dobbiamo accettare con riserva, essendo compresi dall'autore sotto il nome di sarcomi primitivi del fegato anche quei casi in cui il tumore epatico associavasi a tumore delle capsule surrenali e talora di altri organi. E su questo argomento reputo non inutile osservare che l'associazione di sarcoma epatico e delle capsule surrenali, dallo studio della bibliografia sull'argomento, fu rinvenuto solo nei bambini. Dai singoli autori vennero queste associazioni differentemente interpretate; il più delle volte però il tumore epatico, in vista del grande volume, venne ritenuto primitivo e metastatico invece quello delle surrenali: talvolta invece, come da Bruck (1), indipendenti l'uno dall'altro, ma contemporaneamente sorti nei rispettivi organi. Non è facile giudicare se in questi casi il parenchima epatico o quello della capsula surrenale, abbiano costituito il focolaio primo della neoplasia: certamente il criterio del volume, a mio avviso e a detta di taluni autori, come ad esempio di Steinhaus, non è decisivo per risolvere tale questione, essendo notorio che molto spesso i nodi metastatici epatici raggiungono un volume di gran lunga superiore a quello del focolaio madre, svoltosi primitivamente in altre parti dell'organismo. Di più non è da tacere l'affermazione di coloro i quali sostengono essere la capsula surrenale, nelle prime età, specialmente disposta allo sviluppo di tumori, affermazione che per quanto non abbia un valore assoluto, non devesi tuttavia trascurare nell'esame di questi casi, pei quali se non è permesso risolvere detta questione in un senso piuttosto che in un altro, mi pare, almeno per quelli in cui non si potè dimostrare con sicurezza essere il fegato sede primitiva della neoplasia, potersi formare una categoria a parte, nettamente separata dai sarcomi primitivi epatici, non essendo, per le ragioni suesposte, quest'ultima classificazione, completamente scevra da obbiezioni.

Come dallo studio della ricca letteratura sull'argomento apparisce, il sarcoma del fegato si presenta per lo più sotto forma di nodi di varia grandezza, talora invece, ma più raramente, sotto l'aspetto di infiltrazione diffusa, per cui il parenchima epatico viene, a così dire, più o meno completamente sostituito dalla neoplasia. Il volume generalmente considerevole che assume l'organo sede di un processo sarcomatoso, il colorito dei noduli, per lo più grigio-roseo, dovuto in parte alla loro ricca vascolarizzazione, la mancanza in essi di ombelicatura centrale, caratteri a quando a quando da taluni autori invocati come decisivi nella diagnosi macroscopica differenziale di questa con altre varietà di tumori che si possono svolgere nel fegato, non sempre danno, a mio avviso, sicuro affidamento per giudicare in modo esatto sulla natura sarcomatosa della neoplasia. Richiamo in tal proposito l'attenzione sull'aspetto particolare presentato dai noduli sarcomatosi descritti nel mio 1° caso, ove in alcuni punti i piccoli nodicini, di colorito rosso-vinoso ricordavano, come si disse, l'aspetto di piccoli angiomi; i nodi maggiori, spugnosi e di colorito rosso nella parte centrale, con alone periferico di colorito grigio-roseo, potevano interpretarsi come formazioni angiosarcomatose. Cadrei in una inutile ripetizione se volessi prendere in esame il differente aspetto macroscopico presentato dai tumori precedentemente a questi descritti. Rimando perciò alle pagine antecedenti, limitandomi ad osservare in via sintetica che il modo di presentarsi del

(1) Bruck, citato a pag. 266.

sarcoma epatico al tavolo anatomico, benchè sotto forma di noduli o di infiltrazione diffusa è assai variabile, e che se per molti casi i caratteri prima indicati come tipici a tale neoplasia, possono aiutare il dissettore a formulare una diagnosi esatta, molte volte invece questi criteri non servono affatto e l'ultima parola spetta soltanto ad un attento esame microscopico.

Il lobo destro del fegato, come risulta dallo studio dei casi riferiti nella letteratura, viene colpito dalla neoplasia più frequentemente o per lo meno con maggiore intensità che non il lobo sinistro. Più di rado si verificano condizioni opposte; il lobo di Spigelio e quello quadrato possono essere egualmente sede del tumore in parola. Il reperto più comune è dato da quei casi, in cui l'intero parenchima epatico è invaso dal processo morboso.

Indubbiamente più variabile che non macroscopicamente considerato, è l'aspetto microscopico del sarcoma epatico. Oggi, perfezionata la tecnica di ricerca, e le conoscenze in questo campo, nella categoria dei sarcomi si distinguono, come vedremo, alcune varietà.

Carattere comune ai sarcomi, in genere, è il grande polimorfismo delle cellule che li compongono, le quali ora appariscono rotondeggianti, ora ovoidi, ora allungate a bastoncino, ora decisamente fusate con protoplasma appuntito alle estremità. Dal prevalere dell'una o dell'altra forma di elementi si hanno così le varietà di sarcomi rotundo, fuso-cellulari e misti. Generalmente l'elemento sarcomatoso presenta scarso protoplasma onde apparisce occupato quasi esclusivamente dal nucleo, il che in parte devesi ritenere espressione del rapido modo di accrescimento della cellula neoplastica, verificantesi sia per divisione diretta come per cariocinesi. Altre volte gli elementi presentano invece ricco protoplasma, nella configurazione ricordano assai davvicino gli elementi epiteliali, senonchè il loro modo di aggruppamento, i loro rapporti col connettivo e specialmente coi vasi, indicano chiaramente che questi tumori non appartengono alla categoria degli epiteliomi ma invece dei connettivomi e più precisamente dei sarcomi, per quanto, come dirò fra breve, opinioni nuove si agitino, per talune varietà di essi, in questo campo. Si trovano non infrequentemente nella costituzione dei sarcomi epatici cellule giganti: eccezionalmente masse di protoplasma abbastanza voluminose cosparse di nuclei in modo da ricordare l'aspetto di veri sincizi.

Riguardo all'origine dei sarcomi del fegato si può dire che soltanto un certo numero di sarcomi ha origine dal connettivo vasale. Sono poi rari gli endoteliomi ed i periteliomi. Quelli che hanno per matrice le cellule delle pareti vasali costituiscono il gruppo degli angiosarcomi. Secondo che i vasi sanguigni (come accade più di frequente) o i vasi linfatici costituiscono la matrice del tumore si potrebbero distinguere due varietà: emoangiosarcomi e linfoangiosarcomi, riconoscendo però che questa distinzione è molto spesso artificiale, partecipando talora alla costituzione del tumore e vasi sanguigni e vasi linfatici, opinione sostenuta dal Fabozzi e chiaramente dimostrata anche dal Pepere nelle sue osservazioni III e IV di emolinfoangiosarcomi primitivi del fegato. Scendendo a più minuti dettagli istologici, relativamente cioè alle forme di emoangiosarcomi, secondo che dall'endotelio dei piccoli vasi o dal loro peritelio prende origine la neoformazione, vennero distinti gli emoangioendoteliomi dai periteliomi. Quanto ai primi, è da notare che la neoformazione può prendere

sviluppo o all'interno del lume vasale o all'esterno, risultandone così immagini differenti ma che in uno stesso tumore possono anche talora associarsi. Indubbiamente la maggior parte dei sarcomi descritti, d'origine vascolare, sono da ritenere forme di emoangioendoteliomi, e, a mio avviso, solo raramente vennero messi in luce casi sicuramente dimostrati di periteliomi, per quanto la diagnosi di peritelioma riesca sempre difficile e dubbia anche per ragioni prettamente anatomiche, non essendo ancora fra di loro distinti, istologicamente parlando, peritelio, endotelio dei vasi linfatici perivascolari e semplici cellule connettivali situate immediatamente alla periferia di una parete vasale.

Se si tien conto inoltre che in uno stesso sarcoma la neoformazione degli endoteli può associarsi a quella dei periteli, e che talora l'aspetto assunto anche dalle forme di origine prettamente endoteliale, ricordano assai davvicino quelle proprie ai periteliomi, si comprende come questa diagnosi differenziale, specie se la neoplasia sia già molto avanzata nel suo sviluppo, riesca talvolta puramente artificiale. Per cui per quanto il Borrmann (1) separi nettamente gli endoteliomi dai periteliomi, mi pare anche per le ragioni esposte, più accettabile il concetto unitario espresso in tal campo da v. Hippel (2) e Krompecker (3), doversi cioè considerare tutti i tumori di origine vascolare come angiosarcomi, sia che provengano dall'endotelio dei vasi sanguigni o linfatici o dei canali nutritivi o degli elementi avventiziali, concetto a cui, almeno in parte, si associa anche il Pepere in base alle sue interessanti ed accurate osservazioni.

Si comprende da questi rapidi cenni come e quanto grandi siano le difficoltà nell'assurgere ad una classificazione dei sarcomi epatici primitivi, difficoltà che si accrescerebbero notevolmente accettando le idee esposte da Szimonowicz (4) e da Stöhr (5) intorno all'embriogenesi degli endoteli vascolari, secondo detti autori, di natura epiteliale. Il Dionisi (6), forse dividendo queste idee, nelle conclusioni al suo lavoro sui sarcomi primitivi epatici, nel mentre afferma che la maggior parte dei casi descritti nel fegato sono da considerare periteliomi, sostiene che gli endoteliomi si presentano solo in via eccezionale ed i pochi esemplari illustrati come tali, si debbono « collocare a preferenza tra i cancri ». Nel mentre da un canto, lo studio dei casi osservati non depone certo in favore di questo concetto esposto dal Dionisi, dall'altro, non abbiamo finora criteri sicuri per giudicare cancri gli endoteliomi e ad ogni modo « *ancorchè l'endotelioma dovesse un giorno* (così si esprime il Pepere) *rientrare nella gran famiglia delle neoplasie epiteliali, esso conserverebbe sempre i caratteri anatomici assolutamente individuali e specifici, a rappresentare da solo una forma neoplastica ben differente dai tumori originatisi dai comuni epiteli glandulari e di rivestimento* ».

Altre volte invece si deve ricercare l'istogenesi del sarcoma primitivo epatico nella trabecolatura connettiva dell'organo. Nè si creda che questa modalità di sviluppo del tumore, sia così rara come alcuni autori hanno ritenuto, esistendo in tal proposito casi, anche tra quelli osservati più anticamente, come ad esempio da Lan-

(1) Borrmann. Virchow's Archiv, Supplementheft zum 151. Band u. Virchow's Archiv. Bd. 157.
(2) V. Hippel. *Beitrag zur Kasuistik der Angiosarkome.* Zieglers Beiträge. Bd. XIV.
(3) Krompecker. *Ueber die Geschwülste, insbesondere die Endotheliome des Hodens.* (Virchow's Archiv. Bd. 151. Supplementheft).
(4) Szimonowicz. Tratt. di ist. e anat. microscopica. (Casa Editr. Vallardi. Milano).
(5) Stöhr. Lehrbuch der Histologie. (Neunte Auflage. Jena, 1901).
(6) Dionisi, cit. a pag. 260.

cereaux (1), i quali dimostrano chiaramente essere tale talvolta l'origine del sarcoma primitivo epatico. Non è sempre facile in questi casi decidere da quale connettivo si svolga la neoplasia: secondo le accurate ricerche del prof. Cesaris Demel (2) non solo dal connettivo interlobare, ma anche interlobulare ed intracellulare, che con metodi assai delicati gli istologi misero in evidenza, può svilupparsi il sarcoma.

In generale, i sarcomi, per quanto risulta dai casi finora descritti, che presentano questa modalità di sviluppo, a parte il grande polimorfismo delle cellule a tutti comune indipendentemente dalla loro istogenesi, offrono una struttura meno complessa che quelli di origine vascolare. Il qual fatto non mi pare privo di interesse in quanto dimostra in modo evidente quanta parte giochi nella morfologia complessiva di un tumore, il suo particolare momento istogenetico.

Guidato specialmente da tali concetti ho potuto giudicare intorno all'istogenesi dei tumori da me osservati, i quali per quanto rispettivamente differenti se considerati nei riguardi della forma, grandezza, colorito, consistenza dei nodi e noduli ond'erano composti, dell'aspetto delle cellule da cui risultavano costituiti, tuttavia si rassomigliavano nell'architettura generale. D'altro canto, a convalidare il concetto che la loro origine si dovesse ricercare nella trabecolatura connettiva, fors'anche intraacinosa del fegato, stavano alcune particolari immagini riscontrate nei tratti di parenchima epatico più rispettati dall'invasione neoplastica e rappresentate da giovani conglomerati di elementi, di aspetto rotondeggiante, a nucleo fortemente colorito, rinvenuti liberi tra le file di cellule epatiche ed in nessun rapporto colla via sanguigna o linfatica in modo da potersi ritenere giovani nodi metastatici, ed infine e più specialmente, nella presenza di elementi affatto simili a quelli neoplastici ben differenziabili tra gli altri elementi costituenti i setti connettivi iperplasici del fegato. Quanto ai scarsi nodi che nel tumore 1° (Ceolin) si trovavano disposti in tutta vicinanza delle maggiori diramazioni portali del fegato, ove l'esame microscopico mise in evidenza un certo ispessimento delle pareti, compenetrate da elementi neoplastici già ben evoluti, talora sporgenti nel lume del vaso, questo null'altro dimostra se non l'infiltrazione del tumore anche nelle pareti vasali.

Cosicchè, riassumendo, dalla considerazione che in nessuno di questi tumori l'esame microscopico mise in evidenza alcun movimento proliferativo nè peculiari alterazioni da parte degli endoteli dei vasi sanguigni o linfatici, nessuna di quelle tipiche immagini caratteristiche ai periteliomi, considerando insomma che questi tumori morfologicamente e istogeneticamente studiati, si dimostrano affatto indipendenti da vasi sanguigni, vasi e spazi linfatici e connettivo perivascolare, credo ripetano la loro origine dal connettivo stesso del fegato, il che trova sufficiente dimostrazione sia nell'aspetto morfologico complessivo da essi presentato, come, e più particolarmente, nei dettagli istologici che io posi in rilievo nei singoli casi.

Anche a me oltre ad Arnold (3), Kahlden (4), Cesaris Demel (5), De Vecchi (6),

(1) Lancereaux, cit. a pag. 257.
(2) Cesaris Demel. cit. a pag. 260.
(3) Arnold, cit. a pag. 258.
(4) Kahlden, cit. a pag. 259.
(5) Cesaris Demel, cit. a pag. 260.
(6) De Vecchi e Guerrini, cit. a pag. 261.

Rubinato (1), Gemelli (2), ecc. fu dato di osservare, specialmente nel tumore 2° (Turri), l'associazione del neoplasma con un certo grado di cirrosi epatica. Senonchè essendo la cirrosi non così avanzata e diffusa come in taluni casi si descrisse, nè secondo i reperti istologici così antica da farla ritenere precedente al tumore, non esistendo infine alcuna forma di passaggio tra il tessuto cirrotico e quello neoplastico, ritengo che essa rappresentasse un fatto reattivo, cioè secondario, come lo dimostrerebbe anche il fatto che la cirrosi si manifestava specialmente evidente nelle zone vicine a quelle neoplastiche.

Generalmente la leggiera cirrosi che si accompagna talvolta ai sarcomi epatici primitivi viene ritenuta una manifestazione dello stimolo neoplastico del connettivo, fors'anche rappresenta, come ammette Cesaris Demel, in via d'ipotesi, un fenomeno irritativo in rapporto ai tossici del neoplasma o all'alterato metabolismo epatico. Ma in alcuni casi, considerando che la cirrosi è assai diffusa e grave anche nei tratti di parenchima epatico più lontano dai nodi di tumore, per la presenza inoltre di distinte forme di passaggio tra il tessuto cirrotico ed il neoplastico, come afferma di aver osservato De Vecchi, dobbiamo riconoscere che la matrice del tumore, in questi casi, potrebbesi ricercare nello stesso connettivo in precedenza ammalato.

Una varietà di sarcomi del fegato, finora da me non ricordati, sia per la rarità anche maggiore con cui si presentano, sia per il modo particolare di apparire macro e microscopicamente, onde da tutti gli altri si differenziano, è rappresentata dai melanosarcomi.

Pochissimi sono i casi raccolti di melanosarcomi primitivi del fegato in quanto alcuni fra quelli descritti come tali si devono considerare come metastasi di tumori sviluppatisi primitivamente o dalla coroide o da nèi pigmentati cutanei. Però esistono casi ben osservati, come ad esempio uno recentemente illustrato dal Nazari (3), i quali dimostrano la possibilità che detti tumori si sviluppino primitivamente nel fegato. Possibilità già ammessa da Arnold, il quale in base alle ricerche sulla formazione del pigmento, ammette una relazione genetica fra angiosarcomi e sarcomi melanotici, e come quelli, così si esprime l'autore, si sviluppano primitivamente nel fegato, così può avvenire di questi.

Che se anche, scrive Arnold, si volesse porre in dubbio questa relazione genetica tra angiosarcomi e sarcomi melanotici (e il dubbio è ammissibile, dato che il pigmento dei tumori melanotici non dà la reazione del ferro) si dovrebbe pensare alla possibilità che elementi pigmentati durante lo sviluppo dei fasci connettivi epatici possano giungervi dal tessuto cellulare retroperitoneale, nel quale, come nel grasso orbitale, possono svilupparsi sarcomi melanotici.

La scarsezza dei casi osservati e la difficoltà della ricerca in se stessa non permettono di dare ancora una risoluzione soddisfacente al problema, benchè la possibilità che i sarcomi melanotici si sviluppino primitivamente nel tessuto epatico sia certo ammissibile, oltre che per gli esemplari descritti, anche per le nuove conoscenze sulla fine istologia del fegato. E' noto infatti che al di sotto delle cellule di Kupfer, che oggi, secondo la interpretazione più moderna, si potrebbero considerare col Browicz come cellule di sfaldamento dei capillari sanguigni intralobulari anzichè come cellule connettive perivascolari, esistono anche cellule finamente

(1) Rubinato, cit. a pag. 264.
(2) Gemelli, cit. a pag. 262.
(3) Nazari, cit. a pag. 265.

granulose che sporgono talora notevolmente entro il lume vasale e posseggono spiccate proprietà fagocitarie sia per corpi estranei in esso contenuti, come per gli elementi bianchi e rossi del sangue. La circostanza, scrive Simonowiczri producendo un pensiero del Browicz, che gli eritrociti vengano ridotti entro a queste cellule in piccole particelle e vadano incontro ad ulteriori cambiamenti e che si trovino entro a queste cellule zone di pigmento, sembra deporre per la funzione generatrice di pigmento da parte di questi elementi. E' questa però un'ipotesi non suffragata da alcun fatto positivo.

Sarebbe infine da accennare ad alcuni tumori a struttura assai complessa, per alcuni dettagli istologici riproducenti talora l'aspetto di corionepiteliomi, ma da questi nettamente differenziabili specialmente in base a concetti istogenetici.

Marx (1) nel 1904, Ravenna (2) nel 1905, Nazari (3) nel 1906, ebbero occasione di illustrare tumori consimili, che, rispettivamente, diagnosticarono coi nomi di peritelioma originantesi da cavernomi, di emoangioendotelioma e di emoangiosarcoma. L'ampia discussione sostenuta dal Marx e dal Ravenna onde stabilire la diagnosi differenziale tra le forme da essi osservate con quelle dei corionepiteliomi, e inoltre, specie da quest'ultimo, coi così detti da Brault sarcomi angioplastici, di cui nella letteratura abbiamo, a quanto consta, un unico esemplare come primitivo del fegato, descritto appunto da Brault, mi dispensa di soffermarmi più oltre su questo interessante e dibattuto argomento, pel quale rimando alle memorie originali dei due autori citati.

Riassumendo, appare adunque che la forma con cui si possono presentare i sarcomi epatici è assai svariata, quanto svariata ne può essere l'istogenesi, intorno alla quale le nostre conoscenze sotto alcuni punti di vista sono ancora incerte ed oscure, un po' per la difficoltà di poter appurare volta per volta il momento genetico di un tumore, un po' perchè differenti elementi possono contemporaneamente, benchè in grado maggiore o minore, partecipare alla sua costituzione, un po' infine perchè la stessa istologia normale, come ebbi occasione di osservare, non potè ancora risolvere in modo definitivo alcune delicate questioni riferentesi specialmente al cosidetto peritelio.

Riunire quindi le varie forme descritte e procedere ad una classificazione basata in parte su criteri istogenetici ed in parte morfologici mi sembrerebbe, almeno per ora, più artificio scolastico che opera rispondente alla natura dei fatti.

***

Ed ora mi permetto di chiudere questo mio contributo allo studio dei sarcomi primitivi del fegato con alcune considerazioni cliniche in rapporto coi fatti osservati al tavolo anatomico.

Variabile essendo la sintomatologia offerta dai pazienti da tale processo morboso colpiti, risulta impossibile, secondo me, stabilire una sindrome caratteristica a questa malattia.

Tuttavia dallo studio dei casi raccolti si può apprendere quanto espongo ora nel modo più sintetico.

(1) Marx, cit. a pag. 263.
(2) Ravenna, cit. a pag. 264.
(3) Nazari, cit. a pag. 265.

Negativa apparisce generalmente l'eredità diretta nonchè collaterale avuto riguardo a processi neoplastici. Molto spesso l'anamnesi patologica dimostra che i pazienti furono affetti da disturbi gastro-enterici a carattere cronico, ai quali però non so quale valore diretto si possa attribuire in rapporto alla successiva evoluzione di un neoplasma, per quanto notoriamente possano molto spesso avere un riverbero sul fegato e come tali costituire se non il momento occasionale ultimo, forse un eccitamento allo svolgersi di una neoplasia. In egual modo dobbiamo interpretare i traumi portati direttamente sull'addome, dopo i quali si vide insorgere rapidamente il sarcoma: questo rapporto fra trauma e rapida insorgenza del tumore appare evidente nella prima delle mie osservazioni, rapporto al quale sono però ben lontano di dare un valore di nesso causale, troppo incerte ed oscure essendo ancora le nostre conoscenze intorno all'eziologia di detti tumori.

Il quadro clinico si svolge generalmente rapido, talora rapidissimo, nel breve corso, cioè, di 3 a 4 mesi. Si volle anzi in questo carattere riscontrare un segno differenziale tra sarcoma e cancro, senonchè non bisogna dimenticare che vi sono anche cancri a decorso rapidissimo tanto che i francesi parlano decisamente in tali casi di cancro acuto del fegato.

Il sarcoma inizia generalmente con sofferenze ai quadranti superiori dell'addome rappresentate o da un senso di peso o di gonfiore, avvertibile specie dopo i pasti, oppure con dolori forti irradiantesi verso la spalla destra o sinistra. Anoressia, talora conati di vomito o vomito dopo l'assunzione del cibo, progressivo e rapido aumento del ventre, dimagrimento, perdita delle forze generali, rappresentano i sintomi subbiettivi più comuni a questa forma morbosa, dovendosi però riconoscere che non hanno nulla di caratteristico per differenziarla da altri processi patologici del fegato.

L'esame obbiettivo generalmente mette in rilievo un aumento cospicuo del fegato che si palpa sotto forma di masse nodose, irregolari, che talvolta, a detta di taluni autori, si videro occupare gran parte dell'ambito addominale. In questo carattere dell'ingrossamento cioè cospicuo dell'organo, sede primitiva del sarcoma, il Pepere ravvisò uno dei sintomi di capitale importanza per fondare il concetto diagnostico, non solo, ma non esita ad affermare che *nell'ingrossamento rapido e notevole del fegato, nell'assenza di ascite e di ittero,* sieno così compendiati i sintomi principali, atti a differenziare clinicamente, in una gran maggioranza di casi, il sarcoma dal cancro.

Senonchè l'opinione del Pepere se corrisponde certamente a un determinato numero di casi, compresi quelli da me descritti, non si può certo accettare come regola generale in quanto passibile di troppe eccezioni, come lo dimostra la letteratura sull'argomento.

L'*ingrossamento* del fegato rappresenta, è vero, in tali casi un fatto costante, ma che valore possiamo dargli in una diagnosi differenziale, quando anche in adenocarcinomi primitivi del fegato, associati o non a cirrosi, il volume dell'organo può raggiungere notevoli proporzioni? Comunque anch'io ritengo col Pepere che l'ingrossamento costituisca in un gran numero di casi un sintoma differenziale importante, come quello che è comune alla maggioranza dei casi studiati.

Quanto all'*ittero*, invece, esso è sintoma variabile, molte volte legato ad acci-

denti anatomici: alludo cioè alla presenza di nodi o di ghiandole linfatiche all'ilo epatico tumefatte per essere infiltrate da tumore, che possono comprimere il condotto cistico o il coledoco o la cistifellea e se il neoplasma presentasi sotto forma diffusa, compromettere la viabilità di un gran numero di condottini biliari, onde la stasi biliare molte volte verificantesi anche in casi di sarcoma epatico.

L'*ascite* non si può dire maggiormente legata al quadro offerto dall'adenocarcinoma che a quello proprio al sarcoma epatico. Nè ciò fa meraviglia, pensando che a molte ragioni è attribuibile l'ascite, potendo ad esempio nodi neoplastici comprimere la vena porta, potendo associarsi al tumore un certo grado di cirrosi e talora, come fu dimostrato in via non solo clinica ma anche anatomica, precedere la cirrosi lo sviluppo della neoplasia (Rubinato).

Gli esami delle feci, delle urine, del sangue, incostanti nei loro reperti, e per nulla caratteristici a tale quadro morboso, non danno alcun dato preciso per indirizzare il clinico alla diagnosi diretta di questa malattia.

Ricordo brevemente, anche perchè interpretabili solo come accidentalità anatomocliniche, concomitanti del quadro morboso, alcuni fatti osservati nel corso del sarcoma epatico, quali l'ematemesi e la melena senza speciali alterazioni intestinali (Gemelli), una caratteristica forma di prurigo sintomatica, a detta di Salvini, di una neoplasia primitiva del fegato che all'esame microscopico apparve come sarcoma fusocellulare. Così pure tralascio, per brevità, di accennare a tutte quelle sindromi più o meno svariate e complesse che si collegano a metastasi che dal focolaio madre possono derivare in vari organi, ghiandole linfatiche retroperitoneali, mesenterio, peritoneo, pleure, polmone, cervello, e più raramente pancreas, stomaco, ecc.

La febbre nel sarcoma si comporta differentemente: vi sono individui che rimangono per tutto il corso della malattia apirettici: altri che, specie verso la fine del processo morboso presentano cospicui elevamenti termici: altri in cui la febbre sale di poche linee, 37.1 a 37.6, 37.8, ecc.: altri in cui essa si presenta ad intervalli più o meno irregolari ricordando la nota febbre di Ebstein, che si vuole sia caratteristica alle forme di pseudoleucemia, senza dire di tipi di febbre anche più singolari, come quello descritto da De Haan (1) in un bimbo di 4 settimane il cui decorso della febbre rassomigliava a quello di una comune terzana.

Non è possibile quindi dinnanzi all'incostanza del quadro clinico elencare una serie di sintomi a questo caratteristici, tali da potersi sicuramente differenziare questo da altri tumori maligni del fegato: non solo, ma la sintomatologia relativa al sarcoma epatico primitivo può essere talvolta così oscura ed ingannevole da somigliare perfino a quella dell'ascesso epatico, come nel caso di Bramwel (2), o alle forme di echinococco, come nel caso di Steinhaus (3).

Nè è a credersi che la puntura esplorativa tanto utile in problemi diagnostici così difficili, possa in tutti i casi facilmente risolvere la questione.

Padova, novembre 1907.

(1) De Haan, cit. a pag. 263.
(2) Bramwel, cit. a pag. 259.
(3) Steinhaus, cit. a pag. 259.

III.

Un caso di appendicite acuta paragastrica perforata con peritonite purulenta diffusa: intervento e guarigione. — Contributo anatomo-patologico, patogenetico e clinico alle dislocazioni appendicolari

per il dott. PIETRO FRASCELLA, aiuto-chirurgo negli Ospedali di Roma.

Sulla varietà di posizione anomala dell'appendice infiammata nella cavità addominale numerose sono le osservazioni raccolte in questi ultimi anni dai varî autori.

Dai modici ai più considerevoli dislocamenti furono repertati e con diligenza studiati sia dal punto di vista patogenetico, che anatomico e clinico.

Di appendiciti se ne trovarono in tutte le parti dell'addome, dal fegato al piano pelvico (Kelly); nessun recesso, per quanto recondito, fu risparmiato; il lato sinistro certo più eccezionalmente del destro (XII osservazioni sino al 1906 — Chauveau); se ne rintracciarono perfino in sacchi di regioni erniarie prossimiori e lontane (inguinali, crurali, ombelicali); vi furono appendiciti semplici e complicate, libere ed aderenti, con aderenze lievi e tenaci, e, fra queste, alcune implicanti gravi modificazioni nei rapporti tra gli organi delle nuove sedi d'immigrazione.

Con tanto materiale di studio, tentativi di aggruppamenti furono fatti sulla scorta di cause anatomiche da alcuni, embriologiche da altri.

Se dall'intimo nesso d'entrambi tali fattori se ne è avvantaggiata la patogenesi delle singole ectopie, le più recenti classificazioni rimasero essenzialmente anatomiche.

Nell'individualizzare anatomicamente un'appendicite a sede insolita, pur non trascurando quei caratteri generali che hanno una indiscutibile importanza, quali: direzione, posizione, dimensione, forma, lunghezza del viscere e suo meso, posizione del cieco, sviluppo dei mesenteri, ecc., si rileverà anche e principalmente, ogni qual volta havvene l'opportunità, *il rapporto dell'appendice malata col suo organo d'impianto, la sede intra- od extraperitoneale della flogosi appendicolare, l'anomalo dislocamento regionale, cavitario o parietale, dell'appendicite nell'addome, ed i possibili nuovi rapporti viscerali contratti.*

Per quanto riguarda il rapporto col cieco, le ectopie appendicolari furono divise in tipo a *sede prececale, retrocecale e laterocecale*; quest'ultima nelle sotto varietà *interna ed esterna*. Le appendiciti *pre- e laterocecali* non si allontanano molto dal tipo classico: quella *retrocecale* è più importante, potendo essere retroperitoneale o, nello stesso tempo, intra- e retroperitoneale (Vautrin).

Per un'anomala disposizione congenita infatti l'appendicite ectopica può occupare la parte posteriore del cieco, anzichè l'anteriore e laterale, allogandosi perciò fra le pagine del mesocieco o del mesocolon ascendente.

Nell'un caso si ha la *forma extra-*, *retro-* o *sotto peritoneale*: nell'altra quella *intraperitoneale*.

L'importanza di una tale distinzione è ovvia, quando si pensa che nell'appendicite a sviluppo intraperitoneale la perforazione del viscere darà luogo ad una peritonite generale o saccata che sia: mentre un'eguale evenienza, nell'altra forma, darà soltanto raccolte purulenti extra peritoneali.

Ma il carattere essenziale che rileva il dislocamento di un'appendicite è indicato dalla situazione dell'*anomala regione*. Quanto maggiore è il raggio misurante la lontananza dalla sua solita sede, tanto maggiore sarà il grado di dislocamento. Le ectopie appendicitiche furono dette *superiori ed inferiori* in rapporto alle regioni della metà sopra- e sotto-ombelicale dell'addome. Noi potremmo avvalerci per indicarle anche dei confini e limiti convenzionali assegnati dall'anatomia topografica alle regioni parietali e cavitarie di esso. Però, poichè il rapporto regionale non dà una nozione sufficiente dello stato di fatto, non indicando se l'appendice spostata abbia rapporti coi visceri contenuti nella regione e potendo fare sospettare tali rapporti anche quando non esistono, è ovvio che, per l'esatta descrizione dei fatti, insieme con l'ectopia appendicitica si dovrà mettere in evidenza, se vi coesiste, anche il *rapporto coi visceri*, diretto ed indiretto, contiguo e continuo. Nelle ectopie superiori si può avere il tipo *epatico*, *renale*, *splenico*, *gastrico*, *pancreatico*, *colico*, ecc., ed in quelle inferiori o pelviche (Richelot, Bouilly, Treub, Dourmoy) il *vescicale*, *genitale*, ecc. I tipi superiori sono certamente più rari: quelli inferiori sono più frequenti, e, tra questi, alcuni rimontano anche ad aderenze contratte nella vita fetale. In tale tipo le dislocazioni, progredienti con la discesa di determinati organi (testicolo, epididimo, cordone spermatico), hanno la loro importanza embrio-patogenetica (Sömmering, Bariety, Briançon) specialmente nelle appendiciti erniarie (*ectopie inguinali*).

Nel caso speciale, ed a cui si riferisce il presente lavoro, si deve intendere per *ectopia a tipo gastrico*, quella forma di appendicite, che per ragioni di speciale disposizione anatomica del cieco, per caratteri morfologici od embrionali dell'appendice, per dislocazione incompleta dei colon o dei loro mesenteri, ha acquistato intimi rapporti con qualcuna delle parti — superficie, margini, estremità — dello stomaco. E, per maggiore fedeltà descrittiva, chiameremo *perigastrica* quella varietà nella quale la contiguità di relazione si esplica nelle vicinanze di detto viscere; e *paragastrica* l'altra, in cui la contiguità tende verso una vera e propria continuità di rapporti.

La letteratura non ha che rarissime osservazioni nel genere.

Il Walther infatti comunicava nel 1898 nel Congresso di chirurgia francese

di quell'anno, due casi di appendicite: fra essi ve n'è uno che può essere riportato al tipo in esame. Si trattava di un soggetto di 37 anni, sofferente di dolori al lato destro del ventre, dalla regione sottoepatica sino alla fossa iliaca destra; laparatomizzato (incisione laterale di Roux), si trovò il cieco coperto dall'epiploon, che aderiva ad esso col suo bordo libero per circa 6 cm. secondo una linea curva a concavità postero-interna. Lo stomaco era stirato per queste aderenze a tal punto da essere facilmente visibile nella ferita operatoria; in dietro si trovò l'appendice, in posizione verticale ascendente, lievemente gomitata, con scarse alterazioni superficiali. Asportata insieme all'epiploon, l'esame istologico del pezzo mostrò trattarsi di una reinfezione acuta d'appendice cronicamente infiammata e obliterata a livello del suo estremo libero.

Esistono altri due casi dovuti all'Helferich e riferiti dal Relotius (1904) in un suo recente lavoro (2 casi d'appendicite con l'appendice posta insolitamente nella regione dello stomaco).

Nel primo di essi (1902), molto importante per la complessa sindrome clinica, fu trovato all'operazione, in un impacco di aderenze fra colon, omento e tenue, insieme fissati al bordo del fegato, un tessuto grassoso friabile, relitto di un ascesso spento, e, dietro tali aderenze, il cieco con l'appendice diretta all'in sù e giacente col suo apice presso l'orlo inferiore del fegato.

Nel secondo caso (marzo 1904), decorso con sintomi d'ulcera perforante dello stomaco, all'intervento si trovò intatto lo stomaco con scarse aderenze peritonali: il cieco era situato sulla linea mediana un po' al disotto dell'ombellico, coperto da una porzione dell'omento, che gli aderiva per recenti essudati fibrino-purulenti; inciso l'omento sul lato interno del cieco, il processo vermiforme giaceva dietro l'omento, internamente al cieco, ricoperto di pus al suo estremo libero.

All'infuori delle osservazioni riportate non siamo riusciti a rintracciarne altre.

Essendoci occorso durante il servizio chirurgico nell'ospedale di S. Antonio un caso personale di *appendicite acuta perforata con peritonite siero-purulenta diffusa*, nel quale l'appendice fu trovata in *posizione verticale ascendente*, con l'estremità distale fissata per salde aderenze da un cappuccio di tessuto epiploico a qualche centimetro dalla grande curvatura gastrica (porzione pilorica), ed in cui l'intervento fu seguìto da guarigione, ci è sembrato importante riferirlo non tanto per la casuistica di una tale insolita sede, ma sopratutto quale contributo anatomico, embriopatogenetico e clinico alle dislocazioni appendicolari in genere ed a quelle a tipo gastrico in ispecie.

Storia clinica. — 28 maggio 1906, scheda n. 573. S..... T....., di anni 11, da Roma, scolaro. Padre e madre viventi: godono ed hanno sempre goduto ottima salute. Una sorella dell'infermo, maggiore in età di soli cinque anni, è affetta da circa 18 mesi da coxite e linfoadeniti multiple di natura tubercolari; essa è morta di tubercolosi polmonare pochi giorni or sono (24 maggio 1906). Due altri fratelli ed una sorellina stanno bene.

Nato a termine, non soffrì malattie degne di nota, tranne gli esantemi infantili.

E' stato sempre di poco appetito; digestioni piuttosto laboriose, costipazione abituale.

A detta dei parenti non ha mai accusato dolori all'addome e tanto meno ha sofferto di coliche; però spesso veniva purgato, perchè i genitori credevano che l'inappetenza del ragazzo dipendesse da cattiva digestione. L'infermo dice che due-tre volte ha avvertito qualche dolore « come una puntura » intorno all'ombellico ed al lato destro dell'addome, ma non vi ha dato molto peso, poichè tali dolori, che si attenuavano con la compressione da lui stesso esercitata, erano intermittenti, sparivano dopo pochi minuti e mai furono accompagnati da vomito, singhiozzo e febbre.

Circa la presente malattia racconta che la mattina del 26 maggio 1906, tornato dalla scuola, cominciò ad accusare dolori addominali, non bene localizzati; nel pomeriggio i dolori divennero violenti; ingerito un uovo, tosto l'emise col vomito, Il dì seguente fu purgato; ma tenne il letto a causa dei fortissimi dolori diffusi per tutto il ventre: non sa dire se ebbe temperatura febbrile. Non avendo avuto benefizio dal purgante, gli venne praticato un clistere d'acqua saponata; ebbe tre scariche liquide assai fetide. Verso le ore 21 del 27 i dolori istantaneamente crebbero di intensità con maggior sede nel lato destro dell'addome: poco dopo il ventre cominciò a tumefarsi, divenne duro e teso; alle 22 s'iniziò vomito e singhiozzo. Chiamato un sanitario, questi, giudicato il caso grave, inviò tosto l'infermo all'ospedale, ove giunse poco dopo la mezzanotte.

Status praesens. — Fanciullo pallido e magro: *facies abdominalis.* Polso piccolo quasi impercettibile, frequentissimo (130 pulsazioni). Respirazione superficiale, a tipo toracico, frequente (40). Temperatura ascellare 39°,8. Nausea e singhiozzo.

L'addome si presenta uniformemente sporgente con reticolo venoso sottocutaneo appariscente. Ventre rigido e teso: difesa muscolare in tutti i quadranti addominali: palpazione dolorosa su di essi, ma specialmente nella fossa iliaca destra, nel classico punto di Mac Burney e anche più in alto e medialmente verso la regione ombellicale. Meteorismo diffuso: zone d'ottusità sulle parti più declivi, variabili con le inclinazioni laterali del decubito dorsale.

L'esame rettale, benchè dolente, non dava rilievi importanti.

Polmoni sani. Toni cordaci scoccanti e frequenti.

Urine: albumina tracce — Zucchero assente.

Esame del sangue: Leucocitosi — Vidal, negativa.

L'istantaneità e progressività dei sintomi, insorti nel completo benessere dell'infermo, il dolore iniziatosi acutissimo e irradiatosi in tutto il ventre col massimo d'intensità nella fossa iliaca destra, in corrispondenza del classico punto appendicolare e nella regione ombellicale: il vomito precoce e il singhiozzo; il meteorismo pronto ed accentuato; la presenza di liquido libero nel peritoneo; a esagerata difesa muscolare in tutto l'addome; l'alta temperatura (39°,8); il polso piccolo e frequentissimo; la facies sofferente, permisero di formulare la diagnosi di *peritonite acuta diffusa da perforazione appendicolare.*

Operazione (ore 1.30 del mattino). — Narcosi cloroformica. — Laparotomia sottombellicale obliqua laterale destra (incisione di Roux). Si trova il peritoneo parietale e viscerale vascolarizzato: abbondante liquido fetido, torbido (siero fibrino-purulento), libero nella cavità peritoneale: anse del tenue iperemiche e distese.

Il cieco, vascolarizzato ed occupante la porzione superiore della fossa iliaca destra (*posizione alta ed elevata* degli anatomici), è rotato all'esterno: essudati fibrino-purulenti ricoprono la sua sierosa.

L'appendice, molto più lunga del normale, giace sul lato antero-interno del

cieco; è situata in posizione verticale ascendente e, stirata in alto dall'estremo distale, si adagia senza inginocchiamenti e con ben sviluppato mesentere sull'epiploon gastro-colico, cui aderisce: nel tratto prossimale invece è lassemente aderente al tenue ed al cieco.

Poichè l'incisione fatta è insufficiente, la si prolunga in alto per 6 centimetri; facendo trazione sul grande epiploon si riesce ad abbassare, insieme ad esso, anche l'appendice, la quale, saldamente fissa in alto, appare col suo estremo libero in gran parte avvolto, a guisa di cappuccio, da un nodulo di tessuto epiploico, addensato, granuloso, di colorito rosso-fosco, ricoperto di essudato fibrino-emorragico, mentre in un piccolissimo tratto della sua parete, dove tale aderenza epiploica era incompleta, si riscontra una perforazione, da cui viene fuori contenuto intestinale.

Allo scopo di mobilizzare l'appendice dall'alto si continua ad esercitare una debole trazione sull'epiploon, ma, con sorpresa, appare nel limite superiore della ferita, a 2-3 cm. dall'aderenza epiploico-appendicolare, un grosso viscere cavo, nel quale per la morfologia fu facile escludere il colon ed identificare lo stomaco. Non essendo possibile trascinare detto viscere ancora oltre nel campo operatorio, e poichè un'ulteriore trazione poteva determinare la completa rottura dell'appendice nella fragile zona perforata, lo si fissa, pinzettando con un enterostato una plica del grosso viscere cavo. Si reseca quindi l'appendice alla sua base, ribattendo sul moncone un duplice piano di sutura: e mobilizzatala così dal basso in alto, si asporta agevolmente l'altro estremo dell'appendice col suo cappuccio epiploico, resecando un tratto di epiploon a qualche centimetro dalla grande curvatura dello stomaco.

Toilette del cavo peritoneale. — Sutura parziale dell'incisione laparatomica, soltanto nella porzione superiore, a triplice stato delle pareti. Drenaggio pelvico.

Decorso post-operatorio, normale. Il 28 giugno, dopo un mese di degenza, l'infermo lascia l'ospedale completamente guarito.

Fu fatto *l'esame batteriologico* del contenuto dell'appendice, prelevando il materiale dal punto della perforazione appendicolare e seminandolo in agar; si svilupparono nelle capsule di Petri colonie di 2 tipi, che le ricerche successive, nella cultura isolata, dimostrarono appartenere al *bact ccli comune* e ad una varietà di *streptococco.*

Esame macroscopico del pezzo asportato. — Appendice lunga circa 15 cm., larga 8 mm., di colorito rosso-scuro, con sierosa ricoperta di essudato fibrinoso. Si notano due piccoli strozzamenti anulari, l'uno a 2 cm., e l'altro a 5 cm. dall'estremo prossimale. Un blocco di epiploon, di colorito emorragico, compatto, granuloso, aderente alla superficie sierosa dell'estremo distale dell'appendice per circa ¼ della lunghezza del viscere e, in una porzione non impegnata dall'aderenza notasi una perforazione rotondeggiante, di circa 3 mm. di diametro, da cui fuoriesce liquido giallo sporco, fecaloide. Penetrando attraverso di essa si raggiunge liberamente il lume appendicolare.

Sezionato il pezzo anatomico secondo l'asse longitudinale, si riscontra: mucosa fortemente iperemica, edematosa, con piccole emorragie sottomucose. Nessun calcolo; soltanto feci liquide commiste a secrezione muco-purulenta.

Le altre tuniche dell'appendice sono ispessite.

Il blocco epiploico avvolgente l'estremo libero appendicolare, salvo in corrispondenza dell'avvenuta perforazione, lascia vedere uno strato concentrico di connettivo stipato ed addensato, che ha perduto i caratteri macroscopici del tessuto adiposo; la perdita di sostanza interessa pressochè egualmente le tre tuniche della parete, e, dall'apertura a bordi irregolari, si prolassa un cercine di mucosa.

Per l'esame microscopico del pezzo l'appendice fu fissata in totalità in alcool assoluto: viene asportata la porzione distale di essa, comprendendo non solo l'aderenza epiploica, ma sorpassando anche il limite della perforazione. Il pezzo incluso in paraffina e sezionato al microtomo, longitudinalmente, e sempre in totalità a fine di non produrre alterazioni nei rapporti anatomici, viene colorato con eosina ed ematossilina.

Poichè l'appendice era incurvata, n'è seguìto che le sezioni microscopiche non comprendono in tutta la sua estensione la cavità appendicolare e che questa in alcuni punti è stata sezionata quasi trasversalmente ed in altri più o meno obliquamente.

Delle tonache appendicolari sono riconoscibili soltanto quella muscolare ed in qualche punto anche la *muscolaris mucosae*. Del tessuto proprio della mucosa non vi è traccia, all'infuori di qualche piccola zona assai circoscritta nella quale si riconosce ancora l'epitelio di rivestimento e qualche frammento di tubi glandolari. La cavità dell'appendice è completamente ripiena di leucociti polinucleati misti ad emasie: la sua superficie appare costituita dai follicoli linfatici della mucosa enormemente ingranditi e fusi fra loro in guisa da formare quasi uno strato continuo di tessuto linfoide iperplastico: in alcuni punti bene conservato e di aspetto normale, in altri più o meno necrotico ed infiltrato di leucociti polinucleati. Della stessa infiltrazione polinucleare sono colpite in alto grado le rimanenti tonache dell'appendice cronicamente ispessita. La tonaca sierosa esterna non è più riconoscibile e lo strato muscolare esterno appare intimamente fuso con uno spesso strato di tessuto connettivo lasco con numerose zolle adipose, anch'esse con una ricca infiltrazione polinucleare. Tale fusione della tonaca muscolare esterna coi detti tessuti appartenenti all'epiploon appare effettuato da tessuto connettivo di non recente formazione. In alcuni preparati venne colpita la perforazione, in corrispondenza della quale sono particolarmente manifesti fatti necrotici a carico delle pareti appendicolari.

Ora ecco le considerazioni che il presente caso ha fornito sia dal punto di vista anatomico, che patogenetico e clinico.

L'insieme delle alterazioni, così come si presentavano nel caso esposto, lasciava a tutta prima molto sorpresi sull'orientamento delle lesioni stesse.

La ricerca del cieco, benchè situato più in alto del normale, non fu indaginosa; se ne potè constatare subito la sua continuità con il tenue intestino da una parte e col colon ascendente dall'altra.

Non fu così per l'appendice; in quantochè, sia per la insolita lunghezza, sia per i rapporti che essa aveva assunto con gli organi vicini, fu creduto possibile per un istante di esser dinanzi ad un diverticolo di Meckel, infiammato e perforato. La presenza non tanto rara di questa anomalia (2 % in cadaveri esaminati a questo scopo — statistica della Società Inglese d'Anatomia: 16 volte su 769 cadaveri (Testut); 8 su 400 (Rogie); 18 su 1446 (Kelyboch); 39 volte su 1635 (Mitchel); la circostanza che in alcuni casi una tal forma di incompleta obliterazione del dotto onfalo-mesenterico offre assolutamente una struttura analoga a quella dell'appendice vermiforme (orifizio stretto, valvola, ecc.); il suo punto di inserzione ordinariamente non lontano dalla valvola del Bauino; il fatto che si osservarono casi nei quali le varie forme di diverticuliti decorsero sotto il quadro clinico di appendiciti (Malgaigne, Blunt, Picquè

ed altri) rendevano non inverosimile una tale ipotesi. Ma il dubbio tosto fu eliminato, tenuto conto della sua normalità di rapporto col cieco.

La maggiore difficoltà alcerto si trovò nello stabilire la ragione della fissità del capo aborale dell'appendice e la sua stretta contiguità con lo stomaco. L'appendice infatti poggiava sulla superficie anteriore del legamento gastrocolico e, col suo estremo libero, impigliato in un manicotto di tessuto epiploico, anch'esso invaso dalla flogosi, raggiungeva la regione mesogastrica, a soli 2-3 cm. dalla porzione pilorica della grande curvatura dello stomaco. Fu possibile, soltanto dopo aver prolungata in alto l'incisione laparatomica, rendersi conto, sia dell'aderenza epiploico-appendicolare, sia dell'importante rapporto viscerale.

Per un tale rapporto, invero, il solo errore possibile era quello di scambiare lo stomaco col colon trasverso; ma l'aver trovato l'appendice aderente alla superficie anteriore del grande omento, averne seguìta l'inserzione di questo sul viscere cavo, di aspetto perfettamente liscio, il cui margine era contornato da una grossa arteria coronaria, che distribuiva rami sulle pareti dell'organo e rami che s'approfondavano nelle lamine sierose del legamento gastro colico; l'aver potuto seguire il grande epiploon nel senso inverso sino a raggiungere la sua inserzione su un altro viscere, che, per la sua direzione, dimensione, spessore e, soprattuto, per la presenza di benderelle longitudinali e gibbosità non poteva essere altro che il colon trasverso, costituivano tal somma di elementi da avvalorare esaurientemente la ricercata identità.

Per quanto spetta all'aderenza epiploico-appendicolare, quale ne era stato il fattore? La ragione della fissità dell'estremo libero dell'appendice era l'espressione di un processo antico o recente? L'epiploite periappendicolare rivelava la storia silenziosa di uno o più attacchi appendicitici, spentisi senz'altra testimonianza di turbe subbiettive decorse inosservate e riaccesa in questa più intensa e violenta recidiva, ovvero la sua compartecipazione era tutta devoluta a quest'unica grave crisi perforativa della flogosi dell'appendice?

Benchè il manicotto epiploico, avvolgente l'apice dell'appendice si presentasse invaso da una recente flogosi, la qualità delle aderenze piuttosto tenaci c'indicavano che esse dovevano essere antiche; questo reperto fu confermato dall'esame istologico, da cui si potè rilevare che attorno all'estremo libero appendicolare, proprio a contatto di esso, il tessuto epiploico aveva tutto l'aspetto della vecchia cicatrice, sino a passare, attraverso gradi di maggiore intensità, all'infiltrazione di elementi polinucleari della flogosi acuta in atto nelle zone più periferiche dello stesso blocco.

Se dunque le aderenze non erano recenti, come si erano svolte? E' ancora all'esame istologico che dobbiamo ricorrere per l'interpretazione del fatto. Da esso si rileva che a fianco di alterazioni recenti dell'appendice ve ne sono altre che rimontano ad epoca anteriore, quali: gli strozzamenti anulari, lo ispessimento cronico delle tuniche appendicolari, la fusione della tonaca muscolare

esterna con le zolle adipose dell'epiploon mediante connettivo di vecchia formazione, ecc. Ora, è ben noto che tra le affezioni suscettibili di provocare la flogosi dell'epiploon, bisogna mettere in prima linea l'appendicite: le epiploiti che si osservano nel decorso di questa malattia furono bene studiate dal Walther e dal suo allievo Levrey, che, in una tesi inaugurale (1899), raccolse tutta una serie di fatti, in cui tale nesso di coesistenti alterazioni è nettamente dimostrato. Dalle esperienze di Milian, riconfermanti quelle anteriori di Ranvier, Roger, Cornil e Carnot, risulta che il legamento gastro-colico è una membrana eminentemente mobile, la cui mobilità si esercita con un senso di istinto e d'intelligenza (Cornil) verso le regioni dell'addome ove regna l'infezione per combatterla o limitarla (aderenze), ma esso non sempre riesce a dominarla, che anzi dai fattori della medesima si lascia sovente invadere.

A parte quindi le esperienze di Klecki dimostranti il potere d'invasione del peritoneo da parte dei microrganismi contenuti nell'appendice al di fuori di qualsiasi perforazione, la migliore spiegazione della propagazione infettiva si trova nel contatto diretto di una appendice infiammata con l'epiploon.

E quando si pensi che tutte queste condizioni maggiormente si avverano in quei casi di appendiciti con appendice a sede anteriore e laterale interna (Levrey), si comprende senz'altro la patogenesi delle epiploiti nel decorso delle flogosi appendicolari.

Nel nostro caso, la qualità delle lesioni macro- e microscopiche riscontrate a carico di tutta l'appendice depongono in favore di preesistenti alterazioni flogistiche croniche appendicolari: l'epiploite adesiva deve appunto interpretarsi come l'espressione di un fenomeno di propagazione di processo che dall'appendice si diffuse all'epiploon nel volgere dei ripetuti attacchi o di qualcuno, meno lieve fra gli altri, a decorso silenzioso. Spentasi la flogosi appendicolare anche l'epiploite è passata nel periodo di regressione: il potere retrattile del connettivo cicatriziale non soltanto rese più salde le avvenute aderenze, ma contribuì ad avvicinare sempre più l'appendice all'altro viscere con l'intermediario dell'epiploon; e, allorquando l'ultima reinfezione del processo appendicolare ha determinato la sua perforazione con la peritonite consecutiva, il blocco epiploico ha partecipato alla flogosi recente con tutte le note rilevate.

La perforazione appendicolare fu trovata a circa 2-3 cm. dall'estremo aborale, nel punto lasciato libero dall'aderenza epiploica. Considerando la forza di trazione continua esercitata sull'appendice da tale aderenza, si può facilmente supporre perchè, tra tutti i punti delle sue pareti, quello era uno dei più predisposti all'ulcerazione, qualora un nuovo attacco avesse maggiormente indebolita la loro resistenza.

* * *

Qualche considerazione embriologica e morfologica ci offre ancora il caso in

esame per la patogenesi delle dislocazioni appendicolari in genere ed, in ispecie, per quelle a tipo gastrico.

Condizioni predisponenti sono state: la *posizione alta del cieco* e la *lunghezza rilevante dell'appendice.*

La prima rientra nel grande gruppo delle cause dipendenti da *arresto di sviluppo fetale* (Kelly) per cui, nell'incompleta rotazione dell'intestino, il cieco e l'appendice possono soffermarsi in uno qualunque dei punti dell'addome, dall'ipocondrio sinistro alla fossa iliaca destra, determinando spostamenti considerevoli o lievi, a seconda del maggiore o minore *difetto di migrazione del cieco e dell'appendice.* Le posizioni spleniche, gastriche, epatiche, renali, pancreatiche si annoverano fra i primi; tra i secondi si riportano tutte le posizioni intermedie tra quella sub-epatica e quella normale iliaca.

Il nostro reperto si avvicina più ai modici spostamenti, poichè il cieco non era situato nello spazio triangolare esistente nella fossa iliaca destra tra i vasi iliaci ed il legamento di Poupart (Kelly), ma circa 5 cm. più in alto.

L'altra condizione predisponente fa parte di un altro gruppo, il più frequente, delle abnormi posizioni dovute a *lunghezza esagerata dei mesenteri* e, sopratutto, dell'*appendice.* « Una lunga appendice, scrive il Kelly, con un lungo mesentere può possedere considerevole libertà di movimento, onde è possibile che essa assuma differenti posizioni durante il giorno; cambia con le posizioni del corpo, in piedi o seduta, ed il vario grado di distensione dell'adiacente intestino può contribuire ad alterare la topografia del segmento ileo-cecale ». E più altrove: « Una lunga appendice con un ben sviluppato mesentere può estendersi al di là della linea mediana, di fronte al sacro ed all'ileo, con l'estremità a contatto della parete pelvica sinistra e del muscolo psoas sinistro; essa fu così trovata giacente anteriormente alle vertebre mediane lombari o flottante nella cavità addominale fra le anse del tenue intestino. Tali appendici furono viste diventare aderenti alla parete anteriore dell'addome ».

Benchè siano riferite enormi lunghezze dell'appendice (20 cm. Gegenbauer; 21 cm. Ribbert; 22 cm. Lannelongue; 22 cm. Lenzmann; 23 cm. Luschka; 24 cm. Blake; 24 cm. Lafforgue, con un record di 33 cm. F. Grauer, North western Med. and Surg. Soc. 1890), la media data dagli autori è di circa 8 cm. (Ribbert, Berry ed altri); ma essa è molto variabile. Nel nostro caso l'appendice, che misurava circa 15 cm. di lunghezza, ed aveva sviluppato il suo mesentere, si discosta tanto dalle ordinarie misure da avere una cifra, quasi il doppio, più lunga del normale.

Ora, tenendo conto d'ambedue le suaccennate condizioni, la *lunghezza abnorme dell'appendice* col determinare una maggiore mobilità del viscere, e la *posizione elevata del cieco* col rendere più intimi i rapporti regionali tra appendice e stomaco, spiegano sufficientemente perchè l'estremo libero dell'una ha potuto con facilità raggiungere, nelle sue escursioni, i limiti dell'altro.

Certo il processo flogistico determinante l'aderenza epiploico appendicolare, qualunque sia stato il suo momento etiologico, poteva colpire l'appen-

dice in qualsiasi direzione: avendola sorpresa e fissata, accidentalmente e con tenaci aderenze nella *posizione paragastrica*, vuol dire che la flogosi colpì l'appendice nella posizione verticale ascendente, che è tra le più frequenti (34 % statistica del Kelly).

* * *

Altre considerazioni si possono fare dal punto di vista clinico.

Se il reperto operatorio confermò pienamente la diagnosi, non solo per la peritonite diffusa, ma anche per la perforazione appendicolare che ne fu la causa, mancarono sintomi netti per far sospettare le altre lesioni casualmente rilevate.

Quale l'interpretazione di tali fatti?

E' noto che le aderenze epiploiche non recenti, sclerosate, si accompagnano ordinariamente ad affezioni degli annessi o alle appendiciti croniche, e si esplicano con un insieme di *disturbi dolorosi e gastro-intestinali*, variabili per intensità e durata.

Nei casi più gravi i dolori per lo più sono sordi, vaghi e diffusi o nettamente localizzati; a volte sono violenti, intermittenti; aumentano coi movimenti, col cammino e cogli sforzi; devono la loro origine alla vivissima e speciale sensibilità dell'epiploon.

I disordini gastro-intestinali sono anch'essi variabili: dall'anoressia, senso di pesantezza, digestioni lente ed incomplete, eruttazioni acide e costipazione vanno sino al vomito (alimentare, mucoso e biliare), più o meno insistente con o senza rapporto coi pasti. In casi ancora più gravi si hanno vere gastroptosi, dilatazioni gastriche transitorie o permanenti, fermentazioni anormali, dimagramento, anemia progressiva, turbe nervose e psichiche.

Walther nella Società di chirurgia francese (1900) insisteva sui disturbi digestivi che si riscontrano nelle appendiciti croniche e che possono essere riferiti ad inflessioni dell'intestino, agli stiramenti meccanici determinati da tali aderenze sullo stomaco ed ai dolori da esse provocati; egli ricordava un suo caso molto dimostrativo e da noi riassunto più innanzi, nel quale le trazioni esercitate dalle aderenze epiploiche avevano stirato la stomaco tanto in basso da essere facilmente visibile attraverso una incisione di Roux.

A fianco di questi casi, la cui sintomatologia è tanto grave, ve n'esistono altri, meno rari, nei quali la sequela dei disordini gastro-enterici non va al di là della costipazione abituale, dispepsia, flatuenza, e i dolori ora sono vaghi e diffusi, ora localizzati alla regione della fossa iliaca destra con irradiazioni verso l'ombellico. Il Leroy ha richiamato la sua attenzione sulla peculiarità di tali irradiazioni ombellicali, inquantochè esse potrebbero far supporre l'esistenza di siffatte aderenze.

Finalmente, fra gli uni e gli altri, si annoverano dei casi non frequenti, nei quali all'infuori di ogni recidiva da parte dell'appendice, le aderenze successive decorrono senza disturbi di sorta.

Dal rapido esame della sintomatologia di tali epiploiti nelle appendiciti

croniche, si comprende come pur dominando nel quadro clinico i fenomeni intestinali ed i dolorosi, essi possono essere in peculiari circostanze tanto lievi da passare inosservati. La loro maggiore o minore intensità è certo in relazione al grado, qualità, estensione, numero, decorso dei processi flogistici svoltisi e alle cause che li determinarono, ai postumi che da essi risultarono, in ispecie negli anomali rapporti tra epiploon, appendice ed altri organi.

Nel caso in esame, ad eccezione di un'abituale inappetenza, digestioni laboriose, stipsi ostinata e di un lieve dolore avvertito come « una puntura attorno all'ombellico » ed al lato destro dell'addome, dolore, attenuabile con la compressione, intermittente, manifestatosi soltanto due-tre volte prima dell'attuale crisi appendicolare acuta e mai con singhiozzo, vomito e febbre, nulla si è potuto rintracciare nell'interrogatorio del malato e dei suoi parenti. Certo, senza voler infirmare l'importanza di tale racconto, l'attacco primitivo di appendicite e le recidive, se vi furono, sono state per lo meno tanto lievi da decorrere quasi inosservate, con note cliniche scarse o nulle, tanto da non richiamare l'attenzione del paziente; e benchè il reperto istologico rivelasse un'antica epiploite svoltasi contemporaneamente ad uno appendicite e periapendicite, certo un decorso così silenzioso si deve alla tenuità ed alla facile regressione delle alterazioni anatomo-patologiche da un lato, alla scarsezza abituale dei sintomi delle epiploiti ed appendiciti croniche dall'altra.

E se la stabilità dell'aderenza epiploico-appendicolare, che dominava tutto il quadro anatomico delle lesioni croniche così saldamente organizzate, non ha dato sintomi imponenti da parte dello stomaco, su cui lo stiramento doveva pur influenzare la libertà dei movimenti, alla trazione esercitata da quella aderenza sulla grande curvatura gastrica si possono riportare i disturbi funzionali gastrici (digestioni laboriose, abituale inappetenza) accusati dall'infermo.

Un'ultima considerazione ancora.

Astrazion fatta dal caso riferito, o meglio con la nozione di esso, è mai possibile far diagnosi clinica di un'ectopia appendicitica?

Se le nostre cognizioni intorno ai processi flogistici appendicolari sono oggi considerevolmente migliorate per guisa che la loro diagnosi è molto più agevole di quanto non lo era prima, le appendiciti ectopiche presentano insuperabili difficoltà diagnostiche. La letteratura è ricca di esempi per cui esse furono scambiate con perforazioni di stomaco, calcolosi biliari, coliche saturnine, renali, intestinali, cistiti, perforazioni tifose del tenue, rotture di sacche piosalpigitiche, ecc. (Curschmann, Heller, Fränkel, Meusser, Decker, Kraussold, Finkelstein, Helferich, ecc., ecc.); in essi solo l'intervento rivolto per la complessa sindrome clinica in altra sede e ad altri organi, coi quali si era stabilito l'insolito rapporto della dislocazione appendicolare, potè dimostrare nella eventualità del reperto causale, lo scusabile errore.

I casi cronici invero all'infuori di incerti fenomeni dello stomaco e dell'in-

testino non offrono alcun sintoma locale. Quelli acuti, a decorso rapido, con perforazione e peritonite diffusa, hanno una sintomatologia, che, a secondo delle regioni anomale d'emigrazione appendicolare, si può confondere con quella di tutte le perforazioni di visceri addominali. Negli altri casi, in cui la crisi acuta perforativa si manifestò nella successione di precedenti ricadute, più o meno silenziose, ma sufficienti a delimitare nel loro lento decorso con aderenze protettrici l'ambiente d'inoculazione microbica della grande cavità peritoneale, le risultanti sacche peritonitiche possono svolgersi, per l'ectopia viscerale, in regioni tanto lontane dalla normale, da sviare ogni ricerca di acuto investigatore. E quando si pensi che l'infezione piogenica, determinata dalla perforazione di un'appendice a sede extraperitoneale, seguendo in alto i lassi connettivi retrocecale, lombare, perirenale può portarsi sino al disopra del fegato (Weir, Jalaguier), o dare raccolte purulenti in basso, al disopra della fascia iliaca per arrestarsi all'arcata crurale o sul lato superiore interno della coscia, o dirigendosi in dentro, nel bacino, al di sotto del peritoneo, sdoppiare i foglietti del legamento largo e simulare raccolte d'origine genitale (Piard), si comprende come le sorgenti di errore sono ancora più facili. Quanti flemmoni iliaci, lombari peritiflitici, perirenali, periepatici e subfrenici, non hanno per origine una appendicite?

Ond'è che, allo stato attuale della patologia appendicolare dobbiamo convenire che le ectopie dell'appendice infiammata, decorrenti sia con manifestazioni croniche che acute, se possono essere sospettate nei casi di modica dislocazione, impossibile riesce la diagnosi delle grandi dislocazioni, e tanto meno, quanto maggiori sono i rapporti assunti con altri organi e cointeressata è la loro funzionalità per le aderenze contratte.

Nel difficile compito diagnostico giova constatare che allorquando fu indicata, per l'imponente sintomatologia di tali gravi forme cliniche, un'attiva e pronta terapia, questa molte volte riuscì vittoriosa. Fra tali successi della chirurgia operativa annoveriamo questa personale osservazione d'appendicite paragastrica perforata come una delle rare forme ectopiche note.

BIBLIOGRAFIA.

ANTONELLI. *Chirurgia dei diverticoli intestinali*. Riv. veneta delle scienze mediche, 1903-904.
CHAUVEAU PAUL. *De l'appendicite à gauche*. Thèse de Paris, 1906.
CURSCHMANN. Deutsch. Archiv. für Klinische Mediz., 1904, Bd. 53.
DEKER. Münch. med. Wochenschrift, 1904, n. 28, p. 1277.
FINKELSTEIN. Deutsch. Zeitschrift für Chir., Bd. 38, p. 175.
FRÄNKEL. Deutsch. medizin. Wochenschrift, 1891, p. 138.
HERLFERICH. In Relotius.
HELLER. Münch. med. Wochenschrift, 1904, n. 37, p. 1667
KELLY and HURDON. *The vermiform appendix and its diseases*. Philadelphia and London, 1905.
KRAUSSOLD. *Uber die Krankheiten des proc. vermiformis und des Coecum und ihre Behandlung nebst Bemerkugen zur circülarem Resection des Darmes*. Sammlung klin. Vorträge, n. 191.
LEROY. Thèse de Lille, 1905.
LEVREY. Thèse de Paris, 1899.
MEUSSER. *Uber Appendicitis und Typhitis mit cachiertem und ungewöhnlichem*. Verlauf. Centralblatt für die Grenzgebiete der Medizin und Chirurgie. Bd. II.

RELOTIUS HEINRICH. *Zwei Fäll v. Appendicitis bei ungewöhnlicher Lage des Appendix in der Magengegend.* Aus der Konigl. Chir. Klin. Kiel, 1904.
VAUTIN. *Appendicites anomales.* Rev. de Gynécologie et de Chir., 1898, p. 53.
WALTHER. Soc. de Chirurgie, 1898.
ID. *Des troubles digestifs dans l'appendicite chronique. - Rôle de l'infection et des épiplöites.* Soc. Chir., 1900.

IV.

CLINICA OTO-RINO-LARINGOIATRICA DI ROMA
diretta dal Prof. GHERARDO FERRERI

Lesioni del labirinto non acustico dimostrate con ricerche sperimentali e cliniche

per il Prof. ACHILLE TORRETTA, dottore in medicina e in scienze,
Docente di clinica oto-rino-laringoiatrica alla R. Università di Roma.

(*Continuazione, v. fasc. 6*).

Molti autori citarono casi d'estirpazione accidentale della staffa nel corso di operazioni radicali con seguito fortunato; non mancano però esempi di conseguenti fenomeni di labirintismo o di vere labirintiti, in cui le vertigini, il nistagmo, i disturbi dell'equilibrio statico e dinamico persistenti, indicarono lesioni gravi del labirinto non acustico (Trautmann, Politzer, Lucae, Panse, Haike, ecc.).

Lannois (C. R. Soc. Franc. d'otologie, mai 1906), descrisse due casi di eliminazione spontanea della staffa *in toto* in seguito a lavatura auricolare, senza sintomi di reazione labirintica; egli constata la rarità dell'eliminazione spontanea totale: meno rara l'eliminazione di frammenti unitamente a granulazioni ed ammassi colesteatomatosi. L'autore studia inoltre le condizioni necessarie all'eliminazione detta (carie della platina, distruzione del legamento anulare). Furono anche descritti labirintiti con esito mortale in seguito a stapedectomie eseguite a scopo acustico o ad asportazione di granulazioni circondanti le branche della staffa (v. anche Gradenigo loc. cit. pag. 85 e 128).

Si constatò in genere che quando la caduta della staffa avviene spontaneamente o quasi, non seguono fenomeni di labirintite: in tali casi il periostio che a guisa di ponte passa a coprire la finestra ovale dalla parte del vestibolo, è spesso sufficiente difesa al penetrar dell'infezione. Onde la rarità delle labirintiti nei casi citati da Lannois e della labirintite in genere, in confronto al numero considerevole di otitici.

Ciò concorda con quanto io vidi in preparati da me fatti della finestra ovale di individui venuti al tavolo anatomico con otiti medie purulente di antica data, con staffa ancora in posto o mancante (tre casi osservati nell'Istituto anatomo patologico di Genova nel 1900-1903).

Quanto alla finestra rotonda essa è meno esposta ai traumatismi operatori per la sua situazione profonda; ma con certa frequenza si presenta perforata in processi purulenti acuti e cronici della cassa, per lo più unitamente alla finestra ovale. Quanto alla frequenza con cui furono riscontrate le finestre come vie timpanicolabirintiche del pus, vedremo i risultati delle statistiche riportati in fine a questo capitolo.

b) Eminentia canalis semicircularis horizontalis.

Sono noti i rapporti di essa con la parete interna dell'attico. La sua situazione

anatomica ci spiega il meccanismo delle sue più frequenti lesioni, dovute quasi unicamente a due cause, cause traumatiche (operatorie) ed erosioni patologiche (da osteite e carie della parete interna dell'attico nelle otiti medie purulente croniche per lo più accompagnanti il colesteatoma.

Cause traumatiche. — Quanto alle lesioni operatorie ognuno vede la facilità di ledere la parte più sporgente del canale semicircolare orizzontale durante l'operazione radicale e si ledeva con molta maggior facilità, io penso, per il passato, quando gli specialisti facevano il noviziato di questa delicata operazione (svuotamento petromastoideo); la lesione avveniva nei colpi di scalpello necessari ad ingrandire l'*aditus*, come vedemmo che col cucchiaio si producevano le lesioni al livello della finestra ovale. Chi scrive ebbe l'opportunità di seguire parecchi casi (operati da lu e da distinti colleghi), nei quali si ebbero fatti reattivi labirintici post-operatori (vertigini, nistagmo orizzontale) imputabili a detta lesione.

Erosioni patologiche. — Quanto alle erosioni patologiche dirò, che condizioni naturali favorevoli ad esse sono il ristagno del pus e lo sviluppo di granulazioni; (quest'ultime si osservano con frequenza nelle otiti medie purulente croniche in corrispondenza dell'*aditus*); inoltre l'osteite rarefacente conseguente al colesteatoma, che nell'epitimpano e nell'*aditus* ha la sua sede d'elezione.

Nella raccolta già citata di temporali patologici, che io ho studiato alla Clinica di Roma, rinvenni che quasi tutti i colesteatomi della cassa avevano leso i due tegmen e la parete interna dell'attico; in due casi si osservò un piccolo seno fistoloso in corrispondenza dell'*eminentia canalis semicircularis horizontalis.*

Erosioni patologiche si possono constatare anche all'operazione radicale, ispezionando attentamente il campo operativo con buona sorgente luminosa (fotoforo elettrico di Clar) e anemizzando bene il fondo della ferita con soluzione adrenalinica. Bisogna (in caso si constati l'apertura del canale semi-circolare orizzontale osseo) saper decidere se il canale membranoso è pure aperto e suppurante.

Qui Von Stein dà regole precise che in un caso da me operato io avevo già messo in pratica, almeno nelle linee principali, prima di conoscere il lavoro dell'autore russo. Sono le seguenti:

1° Non sondare mai un canale semicircolare osseo aperto se prima non si è certi che anche il canale membranoso è aperto e suppurante.

2° Per assicurarsi di ciò bisogna:

a) constatare pulsazioni del liquido che s'adopera per detergere il seno fistoloso osseo, in tal caso il canale membranoso è aperto;

b) premendo leggermente sulla staffa con tampone di cotone si vede uscire del liquido (pus) dai capi del canale membranoso;

c) asciugando delicatamente la fistola si vede riempirsene nuovamente il fondo di pus;

d) vedere le due aperture del canale membranoso leso nella sua continuità.

Come di leggieri si persuaderà chi ha scorta di ricerche e osservazioni proprie, qualcuno dei segni ora detti saranno positivi anche nel caso in cui il canale membranoso sia illeso e solo lo spazio perilinfatico sede di flogosi purulenta (perilabirintite). In un caso Von Stein vide nel canale osseo aperto e pieno di pus il canale membranoso integro (Annales, gennaio 1905).

In casi rari fu vista la linfa colare da una fistola del canale semicircolare

esterno (Ephraim A. f. Oh. 54, p. 240, 1902) e in altri casi, dalla stessa uscire del pus con pulsazione ritmica (Tylley, Soc. otol. of. London, 1903. VI p. 40). L'apertura del canale semicircolare orizzontale può essere di varia forma e grandezza: si riduce talvolta a un'apertura puntiforme; quanto alla sede di 137 casi studiati da Jansen (Jansen Deut. Klinik, 1901) 124 erosioni si riscontrarono a livello dell'eminenza del canale semicircolare orizzontale, 7 del canale verticale superiore, 6 del posteriore.

Talvolta l'*eminentia* detta invece di presentarsi aperta, si trova appiattita, come compressa e se si riesce a pulirne bene la superficie, appare una linea di color più scuro del resto dell'osso, che Jansen crede dovuta o a trasparenza del canale membranoso ripieno di pus e di granulazioni (infettatosi per la via della finestra ovale o altra), o (come io credo più frequente per qualche osservazione da me fatta e come pensano del resto Jansen stesso e Gradenigo) l'ombra è data da trasparenza del canale membranoso integro attraverso alla parete ossea assottigliata.

Jansen dunque ritiene reperto frequente la fistola del canale semicircolare orizzontale, fondandosi sulle constatazioni operatorie: Brieger, che ritiene più frequente la via delle finestre, obbietta che nelle autopsie il reperto di Jansen è più raro.

Gradenigo ritiene che il maggior numero di fistole riscontrate da Jansen sia da imputarsi all'aver egli scambiato per fistola del canale semicircolare orizzontale una cellula pneumatica pericanalicolare o una deiscenza del canale di Falloppio (opera cit.).

Io ritengo piuttosto che Iausen abbia classificato tra le patologiche delle aperture operatorie (tanto più che le sue constatazioni rimontano al 1898-1900), perchè al tavolo operatorio la parete labirintica non ha di solito subìto guasti considerevoli e le deiscenze del canale osseo sono sempre meglio riconoscibili che all'autopsia, dove lesioni maggiori mascherano il detto reperto.

Quanto al canale semicircolare superiore, esso è presumibilmente preso in certi casi da infezioni della cassa propagantisi per la parte superiore di essa verso l'interno; così sostenne recentemente Alexander (Z. f. Oh. C. R. della Società di naturalisti tedeschi di Breslau, settembre 1904).

Il canale semicircolare posteriore rappresenta pure talvolta la prima tappa labirintica del pus proveniente dalla cassa, quando avviene infezione delle cellule del pavimento della parte mediana prolungantesi talvolta fino ad abbracciare l'ampolla del canale semicircolare posteriore (V. il capitolo della labirintite. *Paralabirintite*).

c) Fistole del promontorio. — E' specialmente nella tubercolosi che, secondo Barnich (Klin. Vorträge III, fasc. 4) si ha riassorbimento dell'osso a livello del promontorio. Nel caso già citato io constatai la perforazione (sottostante al bordo della finestra ovale) in un malato presentante lesioni labirintiche di natura probabilmente tubercolare.

d) Canale transalabirintico. (V. via cranio-labirintica). — Nel caso di persistenza di questo canale che mette dall'antro alla faccia posteriore della rocca (in corrispondenza della fossa subarcuata), si trova in esso una venuzza tributaria del seno petroso superiore, oppure una *traînée* cellulare prolungantesi fino alla punta della rocca e formante un minuscolo tunnel passante sotto il canale semicircolare superiore e unente le cellule della punta della rocca con l'antro (Lafite-Dupont, *La fossa subarcuata*: *Détails anatomiques* loc. cit). Ciò spiegherebbe l'ascesso profondo di Jansen, l'infezione diretta delle cellule della punta della rocca da parte dell'antro, la tromboflebite del seno petroso superiore e conseguentemente per via retrograda, l'infezione del labirinto non acustico.

Habermann (A. f. O. Bd. 142, p. 128) cita un caso di infezione della dura per la via di detto canale ed erosione consecutiva del canale semicircolare superiore, indi infezione di tutto il labirinto e, per la finestra ovale, della cassa. In un caso conservato nel Museo della Clinica di Roma e da me studiato, io vidi che questa via servì d'infezione dall'antro alla dura, da cui probabilmente il processo flogistico si estese al canale semicircolare superiore. Sull'importanza patologica del canale translabirintico vedansi i lavori di V. Tröltsch (Ges. Beiträge z. path. anat. des Ohres. Leipzig, 1883) et Mouret (*C. R. Congrès Int. d'otol de Bordeaux*, 1904).

e) *Le cellule pneumatiche paralabirintiche.* — Come vedemmo la capsula ossea, detta capsula periotica o labirintica, è il così detto labirinto osseo, cioè la camicia ossea compatta che contiene il liquido perilinfatico e il labirinto membranoso. Orbene tale capsula è circondata in quasi ogni sua parte da un'atmosfera di cavità ossee pneumatiche (variabile con l'età, con le variazioni individuali, con processi morbosi preesistiti o no) comunicanti indirettamente con l'antro e le cellule mastoidee. Si comprende di leggeri che da quest'ultime può il processo purulento dell'orecchio medio circondare il labirinto osseo, profiurne la necrosi e invadere lo spazio perilinfatico e il labirinto membranoso. E' quanto si è avverato in qualche caso, come fan fede i preparati anatomici del Museo della Clinica di Roma, già menzionati. Come potrà persuadersi chi esamini i temporali nei quali io distrussi con paziente indugio di lime e di scalpelli quest'amosfera cellulare, (preparati che figurano nella collezione di detto museo), i canali semicircolari possono essere da questo stato di cose seriamente compromessi. Meno, noto, perchè studiato solo in questi ultimi tempi, ma non meno importante, è il sistema di cellule pneumatiche che si rinviene sul pavimento della cassa verso la tuba (cellule peritubariche): esse circondano, oltrechè la base della chiocciola, anche l'ampolla del canale semicircolare posteriore. Furono descritti casi importanti, nei quali l'esistenza di queste lesioni spiegò sintomi d'oscura interpretazione.

f) *Le comunicazioni dei vasi dell'orecchio medio con quelli del labirinto.* — E' una vecchia questione tuttora *sub iudice.* Son note le conclusioni del lavoro di Politzer (*Ueber Anastomosen zwischen den Gefässbezirken des Mittlsohrs u. des Labyrinth.*) che ammettono una possibile via ematica per il passaggio dell'infezione dalla cassa al labirinto. Tali comunicazioni vennero contraddette da altri autori (tra cui Brauenstein e Buhe A.f.O. LIV, p. 261, 1902). Più recentemente però Schambaugh (Z. f. O. Bd. L, p. 327) appoggia e conferma le vedute di Politzer. Brieger (Relat. VII Cong. Int. Otol. Bordeaux, C. R. p. 275) senza esprimersi decisamente sull'esito o no di tali relazioni vasali, propende a conferire ben poco valore a queste vie dal punto di vista patologico e tale opinione mi pare, sulla base dei fatti clinici, ancora più discutibile.

(*Continua*).

Diritti di proprietà riservati. — *L'Amministrazione avverte che procederà contro quei giornali che riporteranno lavori pubblicati nel* POLICLINICO *o che pubblicheranno sunti di essi senza citarne la fonte.*

Tip. Nazionale di G. Bertero e C. L. Pozzi, resp.

(40)

Anno XV Roma, agosto 1908 Vol. XV-C. (fasc. 8)

IL POLICLINICO

SEZIONE CHIRURGICA

ORGANO DELLA SOCIETÀ ITALIANA DI CHIRURGIA

DIRETTO DAL

Prof. FRANCESCO DURANTE

Direttore del Regio Istituto Chirurgico di Roma

SOMMARIO.

I. Prof. Roberto Alessandri - *Pseudotubercolosi peritoneale nell'uomo da residui vegetali.* — II. Prof. G. Parlavecchio - *Pericardiectomia sperimentale e sue possibili applicazioni terapeutiche.* — III. Dott. Mario Fasano - *Contributo clinico alla conoscenza delle pancreatiti suppurate.* — IV. Dott. Angelo Isaja - *Nuovo processo di resezione del gomito.*

I.

Istituto di Patologia Chirurgica della R. Università di Roma
(Policlinico Umberto I)

Pseudotubercolosi peritoneale nell'uomo da residui vegetali

per il prof. ROBERTO ALESSANDRI.

Che molti altri agenti, oltre il bacillo di Koch, siano capaci di dare produzioni e lesioni, che sia macroscopicamente sia istologicamente somigliano a lesioni tubercolari e a tubercoli più o meno tipici, è accertato e notissimo.

La maggior parte di questi agenti sono di origine batterica o parassitaria.

Di bacilli della pseudotubercolosi ne sono stati descritti moltissimi, alcuni bene studiati e individualizzati, come quelli dei roditori e quello della tubercolosi zoogleica, altri meno esattamente identificati. Alcuni di questi sono anche acido-resistenti.

Pseudotubercolosi si sono pure riscontrate prodotte da batteri filamentosi (streptotrichee), da muffe (aspergilli), dal *blastomices dermatitis*, dal *fungus coccidiodes*, ecc.

Tutte queste varietà, per lo più osservate e talora frequenti negli animali, sono relativamente rare nell'uomo, e hanno in ogni caso interesse prevalentemente medico per la sede in genere polmonare delle lesioni, nè la diagnosi è possibile se non dopo l'autopsia, e con minute ricerche istologiche e culturali.

Ma possiamo avere pseudotubercolosi anche da parassiti animali o dalle loro uova o residui, o anche da semplici corpi estranei, e di queste alcune si possono presentare in condizioni da indurre il chirurgo in errori diagnostici all'atto operativo, p. es. sotto forma di noduli sulla superficie del peritoneo così da mentire esattamente una peritonite tubercolare tipica.

Anche le pseudotubercolosi però da parassiti interi o frammentati sono state descritte a preferenza negli animali, come ad es. nei cani per lo *strongylus vasorum*.

Un caso nell'uomo con sede sul grande omento, da uova di distoma, è stato descritto dal Miura (1).

Un altro simile da uova di tenia è riferito dall'Helbig (2).

Dévé (3) recentemente ha raccolto nella letteratura quattro casi di pseudotubercolosi del peritoneo da uncini di echinococco o frammenti di membrane idatidee, per rottura di cisti del fegato.

Per l'importanza del reperto, sopratutto dal punto di vista chirurgico, nella possibilità di errare la diagnosi all'atto operativo stesso, mi si conceda di riassumere brevemente i casi:

1. Osservazione V. [Debove et Soupault (4)]. — Ragazza di 17 anni presa improvvisamente, senza sforzo nè caduta, da dolore vivissimo all'ipocondrio destro accompagnato da stato sincopale e seguito da disuria e tenesmo. Attenuatisi i dolori, al quinto giorno il ventre comincia a rigonfiarsi lentamente e progressivamente: al 14° giorno puntura; si estrae un liquido fortemente bilioso, tanto da pensare ad una cistifellea enormemente distesa. Dopo circa due mesi, laparotomia: si trova la cistifellea non dilatata: inoltre dice Debòve, il *chirurgo mostrandoci due punti bianchi ci disse che si trattava di una peritonite tubercolare*. Si richiuse il ventre: poco dopo riproduzione dell'ascite: seconda puntura, stesso liquido bilioso: nelle urine nessuna traccia di pigmenti biliari. Riproduzione dell'ascite: terza puntura seguìta questa volta da esame microscopico, che dette uncini e frammenti di membrane idatidee. La malata uscì apparentemente guarita; ma dopo un anno ritorna all'ospedale con delle masse irregolari nell'addome e fatti peritonitici. Operata muore la sera stessa. Autopsia: cisti multiple della cavità addominale e pelvica e una suppurata della faccia inferiore del fegato.

2. Osservazione VIII. [De Quervain (5)]. — Ragazza di 19 anni, da un mese circa ha notato una certa distensione dell'addome e dispnea: un giorno, in seguito a sforzo violento, dolore vivissimo nell'addome ed eruzione su tutto il corpo d'orticaria. Continuando l'aumento di volume del ventre e la dispnea, ricorre all'ospedale. Inferma magra con colorazione brunastra quasi bronzina della pelle, ma senza ittero delle congiuntive: temperatura normale; nel fianco destro esiste una tumefazione che per l'anamnesi si diagnostica cisti idatidea del fegato. Dopo due settimane di stato immutato, di notte sintomi di una nuova rottura della cisti questa volta senza eruzione di orticaria. Laparotomia: epiploon ed intestino aderenti specialmente a destra della cistifellea e alla faccia inferiore del fegato. Distaccate queste aderenze si dà esito a parecchi litri di un liquido sieroso torbido bilioso. Il peritoneo viscerale mostra così sull'intestino come sul mesenterio e sull'omento una quantità di noduli della grandezza di un grano di miglio e di canape di cui i più piccoli sono grigiastri e trasparenti mentre i più grandi sono biancastri e torbidi. *Questo aspetto rammentava a tal punto l'aspetto della peritonite tubercolare che si poterono avere per un momento dei dubbi sull'esattezza della diagnosi.*

3. Osservazione IX. [Riemann (6)]. — Operaio di 47 anni; da tre mesi aumento di volume del ventre: le punture esplorative hanno dato liquido di color giallo intenso, denso e torbido, non uncini; alla palpazione dell'addome si riscontrano tumefazioni multiple.

Alla laparotomia si trova il peritoneo leggermente aderente con *numerosi piccoli noduli da una testa di spillo a un grano di miglio*. Dietro e a sinistra

dell'omento vi è una grossa massa fluttuante; incisa ne esce liquido giallo torbido con vescicole figlie e membrane. Drenaggio: morte all'indomani.

4. Osservazione X. [Riemann]. — Donna di 46 anni operata di urgenza per ernia ombellicale strozzata; si dovette resecare una porzione d'intestino. Nell'addome liquido bilioso; sulla faccia inferiore del fegato un tumore cistico grosso come una testa di ragazzo, flaccido come una palla di gomma forata. Sull'epiploon, sul mesocolon e sull'intestino piccole cisti, alcune trasparenti, altre opache, una con vescicole figlie.

* * *

Per quel che riguarda corpi estranei sperimentalmente si è provocata la produzione di pseudotubercoli con svariate sostanze: limatura di sughero: Schrön (7); goccie di mercurio: Wallenburg (8); polvere di cantaride, licopodio, pepe di Cayenna: H. Martin (9) ed altri; scolici idatidei e frammenti di echinococco: Dévé: pezzetti di spugna e paraffina nel peritoneo: Franchetti (11); ecc.

Nell'uomo sono state osservate produzioni simili intorno a materiali di legatura, a sostanze calcaree, a zolle di pigmento ematico, a epiteli cornei, e specialmente a cristalli di colesterina.

Di quest'ultima specie è un caso molto accuratamente studiato da Betagh(12).

Cornil e Toupet (13) hanno descritto una produzione cutanea con pseudotubercoli intorno a piccoli frammenti di gusci d'ostrica.

Si tratta in genere di osservazioni istologiche, che praticamente non hanno grande importanza per possibili errori diagnostici.

Ma eventualmente lesioni di questo genere come sopra ho accennato sviluppatesi in maniera multipla sul peritoneo possono presentarsi anche nell'uomo e indurre a conclusioni errate, con conseguenze anche per la prognosi e il trattamento.

Meyer (14) riporta un caso da lui operato per rottura di una cisti dermoide dell'ovaio in cui si trovarono sul peritoneo noduli che furono diagnosticati per tubercolari, ed erano invece pseudotubercoli intorno a cristalli di colesterina.

Un'autopsia riferita da v. Recklinghausen di una donna morta di polmonite parecchi mesi dopo aver subìto una laparotomia dette il reperto di una tubercolosi peritoneale disseminata. L'esame microscopico mostrò invece trattarsi di pseudotubercoli intorno a pezzetti di spugna, relitti evidentemente dell'atto operativo.

Un altro caso del tutto simile è riportato da Pertik (16).

* * *

Di pseudotubercolosi da frammenti di sostanze vegetali ho trovato nella letteratura riportati soltanto quattro casi: tre di essi sono reperti di autopsia.

Uno è riferito da Hanau (17). In un uomo che da anni presentava sintomi di ulcera gastrica e morto per perforazione di questa, trovò nelle aderenze intorno all'ulcera che aveva sede nella piccola curvatura e sul peritoneo vicino numerosi tubercoli miliari. L'esame microscopico dimostrò che si trattava di pseudotubercoli e che fra le cellule giganti erano inclusi piccoli residui vegetali e precisamente cellule di pere.

Un secondo è riportato da Askanazy (18): un uomo di 48 anni ebbe una piccola lacerazione del cieco per un calcio di cavallo. Dopo circa tre mesi e mezzo morì per suppurazioni multiple, che si ebbero nel peritoneo, milza, fegato, cavità pleurica destra e cervello. Sulle aderenze formatesi fra la parete addominale e un tratto d'intestino trovò dei noduli della grandezza da una testa di spillo ad una lenticchia, in cui all'esame istologico si rivelarono fibre di vegetali ingeriti.

Un terzo caso è riportato recentemente da Gyergyai (19). Un uomo di 26 anni, di cui un fratello era morto per tubercolosi polmonare, da 10 mesi aveva dolori all'addome e nel lato destro del torace: era fortemente anemico, presentava edemi delle gambe e delle mani, ottusità nell'emitorace destro, meteorismo, masse dure palpabili dell'addome, febbre remittente. Si diagnosticò una peritonite tubercolare.

Morto dopo tre mesi e mezzo di degenza si trovò una peritonite purulenta multipla con aderenze numerose: vi era una perforazione del colon ascendente. Sulle aderenze si notarono dei piccoli noduli superficiali di grandezza variabile da un grano di miglio ad un pisello. L'esame istologico mostrò trattarsi di pseudotubercoli prodotti da frammenti vegetali per lo più residui di frumento, di mais e di fave circondati da leucociti e da cellule giganti, e in vario grado di riassorbimento.

Il quarto caso che per noi è interessante, perchè fu operato ed è sfuggito alla ricerca anche dell'articolo recente di Gyengyai, è riferito da Cooper (20). In una donna di mezza età con anamnesi poco chiara e sintomi che fecero pensare ad una peritonite subacuta da appendicite o salpingite, alla laparotomia, oltre una notevole quantità di liquido sieroso brunastro, si trovarono le intestina e il peritoneo parietale coperti da innumerevoli tubercoli miliari.

Si fece perciò diagnosi di peritonite tubercolare e l'intervento si limitò al vuotamento del liquido.

Morta l'inferma, l'autopsia dimostrò l'esistenza di una grossa ulcera cancerosa perforata della piccola curvatura dello stomaco con metastasi nel fegato.

I noduli creduti tubercolari erano pseudotubercoli contenenti nell'interno piccole particelle alimentari che l'autore non precisa, circondate da cellule giganti.

* * *

Il caso che mi è occorso ha avuto esito più fortunato, e data l'estrema rarità di osservazioni simili (*a*), ho creduto utile comunicarlo, sia per la conoscenza anatomo-patologica di lesioni di questo genere determinate da residui vegetali, sia per l'importanza diagnostica e operatoria di simili reperti.

C..... V....., di anni 26 è portata all'ospedale il 6 dicembre 1907.

Non vi è nulla di importante dal lato ereditario.

Mestruata a 16 anni, ha avuto sempre mestruazioni regolari benchè scarse. Ha avuto quattro gravidanze, una con minaccia d'inversione nel parto.

A diciassette anni soffrì di disturbi gastrici pei quali fu ricoverata all'ospedale di S. Giovanni dove rimase venticinque giorni. Interrogata sulla natura di queste sofferenze, poco sa dire di preciso: afferma però che una o due ore dopo mangiato era presa da dolori all'epigastrio, irradiantisi posteriormente:

non ebbe mai nè vomito nè ematemesi; mai melena; soffriva di ptialorrea e si sentiva molto debole.

Migliorata dice che un anno dopo soffrì di nuovo per disturbi simili e da quell'epoca assicura che le sofferenze gastriche si sono più o meno quasi sempre mantenute in forma continua.

La defecazione si è compiuta sempre regolarmente.

Tre giorni prima dell'ingresso all'ospedale, in pieno benessere, fu colpita da un forte dolore localizzato alla base del torace sinistro nella parte anteriore, dolore che cessava nella posizione supina, ma riappariva subito al menomo sforzo, e si accentuava specialmente nelle ispirazioni profonde e nel tossire.

Assicura di non avere avuto febbre, nè vomito, nè singhiozzo; defecazione normale.

Il giorno 6 dietro sforzi di tosse il dolore si era diffuso a tutto l'addome, e il ventre era diventato gonfio e teso. In queste condizioni è condotta all'ospedale.

Si presenta in uno stato di ansia con aspetto sofferente: si lagna di vivi dolori spontanei alla base del torace sinistro e nel quadrante addominale superiore specialmente a sinistra, dolori che aumentano alla palpazione. Nulla all'esame del torace. Modico meteorismo. La palpazione è possibile nei quadranti inferiori, non desta dolore, negativa specialmente nella fossa iliaca destra. Il fegato non si riesce a palpare; non ha vomito nè singhiozzo. Ha defecato abbondantemente. Le urine contengono il ½ ‰ di albumina, abbondantissimo indacano, non acetone. Febbre a 38°,1; polso buono, regolare, frequente (108).

Si credette bene attendere, applicando una vescica di ghiaccio sull'addome e somministrando oppiacei.

Andò mano mano migliorando: il dolore si localizzò all'ipocondrio sinistro; persisteva modico meteorismo della parte superiore dell'addome (colon trasverso?); defecazione un po' stentata: la temperatura andò diminuendo, 38°,2, 37°,8, finchè al sesto giorno dell'ingresso divenne normale e tale si mantenne in seguito.

Anche il dolore andò man mano attenuandosi, rimanendo però sempre localizzato a sinistra, talora irradiato alla spalla corrispondente.

L'esame delle funzioni gastriche dette presenza di acido cloridrico in abbondanza (acidità totale 3.46 ‰), acido lattico assente; motilità (salolo) ed assorbimento (KI) normali. Il rigonfiamento dello stomaco non mostrò dilatazione notevole.

Vi erano invece disturbi nella defecazione, specialmente stipsi.

Il rigonfiamento del colon dà facile e rapido il riempimento dell'S iliaca e del colon discendente: il colon trasverso invece dapprima non si rigonfia, poi continuando a insufflare aria si rende evidente quasi in modo improvviso, e si avverte alla palpazione e all'ascoltazione sull'ipocondrio sinistro il passaggio dell'aria unito a rumore di gorgoglio, come attraverso un ostacolo.

Fu perciò fatta diagnosi di briglie o aderenze della porzione trasversa e angolo splenico del colon da peritonite per diffusione da probabile ulcera gastrica, e deciso l'intervento.

Con anestesia spinale stovainica (10 cgr.) previa iniezione ipodermica morfioscopolaminica, venne operata il 3 gennaio 1908: laparotomia mediana sopraombellicale. Si trovarono aderenze abbastanza facilmente distaccabili fra la faccia anteriore dello stomaco e la inferiore del lobo sinistro del fegato, la milza, il diaframma, colon trasverso e grande omento; dei cordoni fibrosi a mo' di briglie specialmente univano la faccia anteriore dello stomaco colla milza, e dall'inserzione dell'omento alla grande curvatura passando avanti il colon trasverso nella sua porzione sinistra andavano ad unirsi all'angolo splenico del colon stesso ed al mesocolon, dando una diminuzione del lume intestinale. Distacco delle ade-

renze, recisione ed escissione dei tralci imbriglianti. Sulla superficie dello stomaco, sugli omenti, e in parte anche sul fegato e sul colon vi erano una quantità di noduli dell'aspetto di tubercoli miliari, della grandezza da una testa di spillo ad una lenticchia o poco più; la quantità maggiore si notava sulla parete gastrica anteriore verso la piccola curvatura nella metà sinistra, dove esisteva un punto più ispessito, che dava l'idea di una ulcerazione guarita, e nell'omento immediatamente vicino. Vengono escissi a scopo d'esame alcuni frammenti dell'omento contenente i noduli descritti. L'atto operativo quindi mentre confermò la diagnosi clinica di aderenze e briglie del colon, fece riportare queste produzioni ad una peritonite tubercolare parziale probabilmente per diffusione miliarica da un'ulcera gastrica (tubercolare?).

Riunione delle pareti. Decorso normale. La malata guarì per prima, ed uscì dall'ospedale il 23 gennaio.

L'esame istologico dei pezzetti di omento asportati dà un'infiltrazione parvicellulare notevole, a noduli, con abbondanti vasellini sanguigni pieni di emazie, proliferazione di elementi cellulari più grandi a tipo epitelioide, e numerosissime cellule giganti di vario tipo. Queste però sono per lo più multiple, coi nuclei e il protoplasma ben colorati, e si trovano aggruppate intorno a produzioni, che a prima vista non furono identificate, talora piccole a costituzione incerta (v. Fig. 2), ma in altri punti molto grandi, e a struttura evidente di cellule vegetali, grandi, regolari, con pareti distinte e contenuto chiaro (v. Fig. 1).

In nessun punto si trova l'aspetto tipico del tubercolo (v. Fig. 3): sopratutto il tessuto è vascolarizzato ugualmente in ogni punto, e vasi ben visibili, a lume ampio, gremiti di emazie si vedono sin presso gli elementi giganteschi descritti, e non esistono in nessuna sezione punti necrotici o in via di degenerazione.

Il dubbio sulla natura dei corpi sopradescritti è tolto colla reazione caratteristica cromatica dell'amido.

Colle soluzioni iodo-iodurate ordinarie (Gram, Lugol) la reazione si ottiene, ma molto pallida; adoperando invece soluzioni iodo-iodurate di concentrazione maggiore, o meglio ancora una soluzione diluita di cloro-ioduro di zinco (cloruro di zinco gr. 20, ioduro di potassio gr. 6,5, iodio gr. 1,3, acqua cmc. 10,5), si ha la reazione caratteristica evidentissima in violetto scuro; di più con quest'ultima soluzione si mette anche in evidenza la membrana cellulosica, che si colora in violaceo pallido.

Quanto alla natura dei semi, nel laboratorio di botanica, si è constatato che l'ilo dei granuli d'amido in forma di fessura lineare, dalla quale si dipartono altre sottili incisioni, fa ritenere con sicurezza che si tratti di leguminose e con grande probabilità di semi di fagiuolo, di fava o di pisello; una precisa identificazione non è possibile.

La diagnosi pertanto espressa subito dopo l'intervento era manifestamente erronea. La natura tubercolare dei noduli è da escludere senz'altro; la produzione delle aderenze e delle briglie è certamente da riportare ad una peritonite circoscritta da perforazione di un' ulcera gastrica semplice, e la formazione dei noduletti a forma miliare, che mentivano una tubercolosi del peritoneo, alla reazione dei tessuti intorno a frammenti vegetali fuorusciti dallo stomaco, sotto forma di pseudotubercoli.

Aggiungerò che l'oftalmoreazione e la sieroreazione, praticate sull'inferma dopo il risultato dell'atto operativo, dettero, come ben s'intende, esito negativo.

FIG. 1ª

FIG. 2ª

FIG. 3ª

SPIEGAZIONE DELLE FIGURE.

FIG. 1ª — (Microfotografia. Obb. 3. Koristka. Ingr. 85 d.). Grosso frammento di leguminosa attorniato da cellule giganti.

FIG. 2ª — (Microfotografia. Obb. 5. K. Ingr. 135 d.). Piccoli frammenti con cellule giganti ed infiltrazione parvicellulare.

FIG. 3ª — (Microfotografia. Obb. 5. K. Ingr. 220 d.). Nodulo d'infiltrazione che richiama la struttura del tubercolo.

BIBLIOGRAFIA.

1. MIURA. *Fibröse Tuberkel verursacht durch Parasiteneier.* Virch. Arch. Bd 116, p. 310, 1889.
2. HELBIG. *Ueber Pseudotuberkulose des Peritoneum durch Tänieneier.* Deut. med. Woch n. 5. Vereinsbeil, p. 25, 1900.
3. DÉVÉ. *Des cholerragies internes consécutives à la rupture des kystes hydatiques du foie et plus spécialement de la cholerragie intrapéritoneale (cholépéritoine hydatique).* Rev. de chir., luglio 1902, 2, p. 67.
4. DEBOVE et SOUPAULT. Soc. méd. des hôp. 9 dic. 1892 e 19 ott. 1894: cit. da DÉVÉ.
5. DE QUERVAIN. Ctrbl. f. Chir., 1897, n. 1: cit. da DÉVÉ.
6. RIEMANN. *Keimzerstreuung des Echinococcus. Inaug. Diss.* Rostock, 1899 (oss. I e IV): cit. da DÉVÉ.
7. SCHRÖN. *Sul tubercolo miliare embolico nel polmone del cane, da iniezione di limatura di sughero nella vena crurale.* Morgagni, 1865.
8. WALLENBURG. Cit. da COOPER (vedi poi).
9. H. MARTIN. *Tuberculose des séreuses et du poumon: pseudotuberculose expérimentale* Arch. de phys., 1880.
10. DÉVÉ. Lav. cit., pag. 80.
11. FRANCHETTI. *Sulle cellule giganti da corpi estranei.* Lo Sperimentale, anno LVII, fasc. 5, 1903.
12. BETAGH. *Colesterinuria per idropionefrosi calcolosa con pieloureterite iperplastica. - Nefrectomia: guarigione. - Contributo alla genesi delle cellule giganti da corpi estranei.* Il Policlinico, Sez. chir., dic. 1906.
13. CORNIL et TOUPET. Cit. da ROGER. *Le malattie infettive.* Traduz. ital. Torino, 1903, vol. I, pag. 589.
14. MEYER. *Ueber einen Fall von Fremdkörperperitonitis mit Bildung riesenzellenhaltigen Knötchen durch Einkapselung von Cholestearintafeln mit Bemerkungen ueber die verschiedenen Riesenzellenarten.* Ziegler's Beitr., Bd. XIII, p. 76, 1893.
15. v. RECKLINGHAUSEN. Cit. da MEYER (vedi sopra).
16. PERTIK. *Neue Beiträge zur miliaren Tuberkulose des Peritoneum.* Orvosi Hetilap. 34 Jahr.: cit. da v. GYERGYAI.
17. HANAU. *Fremdkörpertuberkulose nach Perforation eines Magengeschwürs.* Korr-Blatt f. Schweiz. Aerzte. Jahrg. XXI.
18. ASKANAZY. *Kann Darminhalt in der menschlichen Bauchhöhle einheilen?* Virch. Arch., Bd. 146, p. 35, 1896.
19. GYERGYAI. *Ein Fall von Fremdkörpertuberkulose des Peritoneum.* Ziegl. Beitr., Bd. 42, fasc. 3, 1907.
20. COOPER. *Foreigne-body pseudotuberculosis of the peritoneum.* Annals of surgery, 1906, II, pag. 359.

(V. pag. 332) (*a*). — NOTA. - Circa la rarità di osservazioni simili, nella comunicazione che feci del mio caso alla R. Accademia medica di Roma, espressi il dubbio che essa fosse più apparente che reale. Un caso molto simile al mio, capitato in questi ultimi giorni al collega prof. Margarucci nell'Ospedale della Consolazione e di cui ho potuto vedere i preparati, me ne dà la convinzione. Se non avesse avuto conoscenza della mia osservazione, probabilmente il caso sarebbe passato come vera tubercolosi peritoneale.

II.

Istituto di Med. Operatoria della R. Università di Palermo

Pericardiectomia sperimentale e sue possibili applicazioni terapeutiche

per il prof. G. PARLAVECCHIO, direttore.

Coll'allargarsi della sfera d'azione della chirurgia sulle lesioni del pericardio e del cuore, nuovi problemi si vanno affacciando alla mente dei clinici circa la possibilità di sorpassare certe barriere, che sinora sono state credute insormontabili. Ma siccome tali problemi si possono presentare impellenti durante un intervento, e deve allora sembrar troppo grave la responsabilità di risolverli con un espediente improvvisato, che può avere conseguenze letali, è necessario che l'esperimento sui bruti prepari il terreno e fornisca almeno quei dati di fatto che autorizzino o meno la prova sull'uomo.

E così come l'esperimento preparò il terreno alla cura chirurgica delle ferite del cuore, alla quale oggi tutti inneggiano, ma che era creduta un'audace follìa sino a quando Rehn, Parrozzani ed io (1896, 1897 e 1898) ottenemmo i tre primi successi in clinica umana; allo stesso modo è lecito sperare che sorga dal laboratorio sperimentale la base probatoria per le nuove conquiste della chirurgia nel campo della cura delle malattie pericardiche.

Numerosi trattati e monografie (Terrier e Reymond, Salomoni, Giordano, ecc., ecc.) hanno raccolta ed illustrata la storia degli interventi sul pericardio, perchè valga la pena di ripeterla o compendiarla. A noi basta ricordare che la clinica ai nostri giorni può fare assegnamento sulla *pericardiocentesi*, sulla *pericardiorrafia* (1), sulla *pericardiotomia* e sulla *pericardiolisi*, operazioni tecnicamente sistemate e sancite dall'esperienza.

La *pericardioscisis* (scollamento delle aderenze tra pericardio ed epicardio, da altri detta *cardiolisi*) proposta da Delorme, non ha avuto, ch'io sappia, seguito.

Ma sulla chirurgia del pericardio e del mediastino incombe ancora insoluto un arduo problema, il quale ha sempre esercitato un'azione inibitrice anche sugli operatori più audaci ed intraprendenti: si può senza danno resecar tanto di pericardio, che il rimanente non basti a costituire un sacco completo al cuore?

Nessuno certo si farebbe scrupolo di escidere un tratto di pericardio di dimensioni tali da non restare impedita la completa riunione dei margini della perdita di sostanza. Ma qualora il tratto invaso dalla neoplasia fosse così grande che, se si escidesse, non si potrebbe poi col rimanente ricostituire un involucro completo al cuore, come si dovrebbe comportare il chirurgo? Dovrebbe senz'altro rinunziare all'impresa ed abbandonare l'infermo alla sua sorte? O sarebbe invece autorizzato ad asportare tutta la parte malata senza preoccuparsi di lasciare il cuore nudo del suo involucro ed ospite della cavità pleurica di sinistra?

(1) In parecchi lavori recenti sulla sutura delle ferite pericardiche trovo dimenticato il caso da me operato con successo e pubblicato nel Boll. della Soc. Lancisiana di Roma, nel 1897 (XVII, I, pag. 312). Questo mio caso fu uno dei primi e non va confuso con quell'altro, molto posteriore, in cui c'era anche e suturai la ferita del cuore.

In certe forme di pericarditi purulente gravi, resistenti alla pericardiostomia, potrà il chirurgo tentare di asportare la parte libera della sierosa malata e raschiare la rimanente, o dovrà continuare a credere che tali affezioni disgraziate rappresentino le colonne d'Ercole dell'azione chirurgica e costituiscano una inappellabile sentenza di morte pel povero infermo?

Questo grave quesito clinico implica il seguente problema biologico: il cuore può conservare la sua integrità anatomica e funzionale quando lo si privi più o meno completamente del sacco pericardico?

Non potendo su questo argomento ricevere lumi dalla clinica operativa, che non ha ancora intrapreso tentativi del genere, gli elementi capaci di preparare la soluzione di un così arduo problema li dobbiamo chiedere alla storia dei difetti congeniti di pericardio ed all'esperimento. A differenza di Amerio, non crediamo potersi concedere molta importanza alle analogie colle sinfisi pericardiche: queste peraltro se in qualche caso decorrono senza disturbi e senza sintomi, per lo più invece dànno luogo a fenomeni ed a conseguenze gravi.

***

I casi di assenza congenita del pericardio sono rari. Ne hanno descritti Arndt, Chiari, Faber, Walther, Lannelongue, Larcher, Aunzio, Curling, Baillie, Colombo, Kerkringer, Wolff, Otto, Lawson-Tait, Veissbach, Senac e recentissimamente Perna.

L'esperimento sui bruti non pare sia stato tentato dai fisiologi allo scopo di studiare l'importanza funzionale del pericardio: spetta all'Amerio il merito d'avere per il primo, nel 1895, ideati e compiuti importanti esperimenti di resezione del pericardio sui conigli.

Vediamo quali fenomeni hanno presentato gli uomini nati senza pericardio ed i conigli a cui esso è stato resecato.

Il caso di Walther (1805) riguardava un giovane di 30 anni, di cui s'ignorava la storia clinica e che all'autopsia presentò mancanza assoluta di pericardio.

Nel caso del Breschet (1826) si trattava di un giovane di 28 anni, il quale morì di dissenteria. Egli era sempre stato sano e non aveva mostrato alcun disturbo da parte dell'apparecchio cardio-polmonale. Solo all'autopsia si scoprì l'assenza del pericardio, di cui esistevà solo un rudimento.

Nel caso di Wolff (1837) si trattava d'una donna di 42 anni, incinta degli ultimi mesi, e morta di tifo petecchiale. La sezione fece notare assenza completa del pericardio e degenerazione grassa del cuore. In vita aveva presentato cardiopalmo, il quale diveniva più forte negli sforzi e sotto le emozioni.

Nel caso di Baillie mancava affatto il pericardio ed il cuore occupava il posto normale: si trattava di un uomo di 40 anni, del quale non si conosceva la storia.

Il caso di Curling (1839) riguardava un uomo di 46 anni, il quale all'autopsia mostrò d'avere un rudimento di pericardio foggiato a tasca. In vita non presentò disturbi cardiaci e morì d'asfissia.

Nel caso di Otto (1844) esisteva pure un rudimento di pericardio.

In quello di Baly (1851) mancava pure affatto il pericardio, ed il cuore aveva situazione, volume e toni normali. Quest'individuo (donna di 32 anni) non presentò mai alcun disturbo agli organi circolatori ed il difetto congenito di pericardio fu scoperto all'autopsia, quando morì di tubercolosi polmonale.

In quello di Weisbach (1868) non si parla di disturbi osservati in vita: si trattava d'un giovine di 22 anni morto per flogosi purulenta della cavità toracica sinistra. All'autopsia si vide che mancava quella parte di pericardio che va dalla radice del polmone sinistro fin in corrispondenza della parte media del ventricolo sinistro, cioè la parete esterna e parte della anteriore.

La inferma di Lawson-Tait (1869) aveva 29 anni e morì con sindrome di stenosi mitralica. All'autopsia si trovò assenza di pericardio, esistenza di due semilunari aortiche e di due seni di Valsalva.

Il caso di Faber (1874) riguardava un uomo di 51 anni, sano, quantunque non robusto, e la cui anamnesi remota era negativa. Colpito da pleurite sinistra sierofibrinosa, fu punto due volte per dar esito all'essudato: alla 2ª volta si notò che la cannula del trequarti (introdotta dal sesto spazio intercostale sulla linea ascellare) ad un centimetro di profondità toccava direttamente col cuore.

Esaminato questo si trovò che i toni erano poco netti, ma non anormali; il secondo polmonale era rinforzato: non c'era urto della punta, e si notava rientramento epigastrico. L'infermo morì improvvisamente due giorni dopo la seconda puntura. All'autopsia si trovò il polmone sinistro ricacciato dall'essudato contro la doccia costo-vertebrale; il cuore nudo, sospeso ai grossi vasi entro la cavità pleurica sinistra, dilatato, con muscolatura friabile, valvole sane ed aorta ateromatosa.

Del caso di Lebec, pubblicato nel 1874 non ho potuto procurarmi i particolari.

Caso di Chiari (1880): individuo di 46 anni morto di peritonite tubercolare. All'autopsia si trova che il pericardio è libero nella pleura sinistra ed a contatto col polmone, pur conservando i rapporti normali di situazione colla parete toracica. Il foglietto mediastinico della pleura sinistra oltrepassa la linea mediana, mentre il foglietto viscerale passa direttamente sul cuore per formarvi l'epicardio: non vi sono pieghe che a livello della cava inferiore.

Nel caso recentissimo del Perna (1908) si trattava di un vecchio sessantenne, il cui pericardio parietale era ridotto ad un cercine con margine frastagliato, circondante l'origine dei grossi vasi, alto 10 cm. anteriormente e 3 cm. posteriormente. Ne risultava un'ampia comunicazione tra cavità pericardica e cavità pleurica sinistra. Il nervo frenico sinistro, invece di percorrere la parete toracica anteriore, come nei casi descritti sinora, decorreva anteriormente all'ilo del polmone. Questo a destra era normale, a sinistra presentava dei solchi anormali, più sviluppati verso il suo margine anteriore. Larga macchia tendinea sulla superficie esterna del ventricolo sinistro. Larga aderenza (cm. 3) tra epicardio e pleura viscerale di sinistra, residuo di pregressa flogosi.

Non ho la pretesa d'avere riportati tutti i casi esistenti nella letteratura ed è possibile che ne esista qualche altro, quantunque siano riuscite negative le ricerche che ho fatte su diversi importanti periodici ed annuari.

Il Faber nel suo importante lavoro ha vagliati tutti i casi sino allora noti e ne ha tratte delle considerazioni d'insieme, ch'è bene riassumere.

Egli dice che dal punto di vista dell'anatomia si possono distinguere due forme: nella prima il cuore è situato tra i due foglietti pleurici, così che il foglietto sinistro copre quasi tutto il cuore sinistro, il foglietto destro copre l'orecchietta omonima, ed una parte non grande resta priva di rivestimento sieroso. Questa prima categoria è rappresentata dal solo caso di Lawson-Tait.

Nella seconda forma, che comprende tutti gli altri casi, il cuore è interamente situato nel polmone sinistro e la pleura è foggiata a dito di guanto. Il cuore semplicemente sospeso ai grossi vasi, segue i movimenti respiratori; lo spazio triangolare del mediastino è soppresso; l'accollamento dei due foglietti pleurici è fortemente spostato verso destra, ed il diaframma ha il centro frenico coperto di sierosa.

Per il fatto che il cuore si porta indietro si ha diminuzione dell'aia d'ottusità cardiaca, indebolimento o scomparsa dell'impulso, toni udibili meglio posteriormente che in avanti.

Nella grande maggioranza degli infermi il difetto del pericardio non ha dato luogo a disturbi di sorta e non è stato neppure sospettato in vita. Senza pericardio qualcuno degli infermi ha potuto vivere sino a tarda età, ed in quelli che son morti giovani non è dimostrato che l'assenza del pericardio abbia contribuito in maniera evidente ad aggravare la malattia letale.

In qualcuno si notarono disturbi circolatori centrali all'occasione di movimenti eccessivi o di sforzi, facile stanchezza, dispnea, tendenza alle sincopi; ma in generale gl'individui mancanti di pericardio stavano bene, ed il Faber non esita a dire che il pronostico di questo difetto è buono, quando gli organi toracici sono normali.

***

Riassunte così le nozioni dei difetti congeniti, passiamo a vedere i risultati forniti dall'esperimento.

Per quanto mi sappia, solo l'Amerio ha tentato di esplorare questo terreno vergine, giacchè Colleghi fisiologi da me interpellati mi hanno assicurato che la pericardiectomia non è stata fatta neppure a scopo di studio funzionale. Per la verità storica, quantunque ciò non abbia importanza, debbo dichiarare che io ignoravo l'esistenza degli esperimenti dell'Amerio fino a poche settimane addietro e credevo di essere stato il primo a tentare queste prove, le quali, come dirò, mi avevano già dato dei risultati positivi.

Amerio praticò numerosi esperimenti sui conigli, ad alcuni dei quali eseguì semplice incisione del pericardio, ad altri asportazione parziale, ad altri infine ablazione totale. Salvo alcuni morti per infezione, gli animali sopravvissero al trauma. I più importanti reperti riscontrati, *molto tempo dopo* la praticata operazione, furono i seguenti:

« In caso di *asportazione parziale del pericardio* i margini del restante in parte aderiscono alla parete toracica, in parte cicatrizzano liberamente, formando così una ampia cavità pericardica, le cui pareti sono date dalla faccia interna della parete anteriore del torace e del restante pericardio; il cuore è libero in detta cavità.

« In caso di *ablazione totale del pericardio* le porzioni aderenti alle origini dei grandi vasi ed al centro frenico del diaframma cicatrizzano liberamente a sè, ed il foglietto esocardico si mostra normalmente lucido o trasparente. In questi casi poi il cuore rimane libero nel cavo toracico senza incontrare aderenze cogli organi circostanti ».

Da tutto il lavoro l'A. conclude:

« 1° Gli animali possono vivere bene con asportazione parziale o totale del pericardio, come già la clinica c'insegna in casi di completa sinfisi pericardiale;

« 2° La chirurgia pericardiale deve avere maggiore sviluppo, eliminando i pericoli di sepsi e quelli di lesione di organi vicini;

« 3°. . . . . ;

« 4° Anche in qualche caso di tumore delle pareti toraciche diffuso al pericardio si può, senza far incorrere all'operando pericolo di vita, sacrificare la parte di detta fibrosa o sierosa compromessa ».

Come si può comprendere da questo sunto, l'Amerio vide bene nella questione e da esperimenti felici trasse importanti conclusioni, alle quali ha fatto buon viso il Giordano D., il quale a pag. 271 del suo Trattato italiano di chirurgia operatoria, così si esprime in proposito: « Nè solo il pericardio si può liberamente incidere, ma anche le escissioni estese di esso (quando ad es. fosse infiltrato da tumori delle pareti toraciche) si possono praticare senza timore, per quanto permettono dedurne simili esperienze dello Amerio sugli animali ».

Ma è lecito trasportare senz'altro in clinica umana i risultati ottenuti dagli esperimenti sui soli conigli? Ed i postumi della pericardiectomia sono davvero così innocenti da autorizzare ad allargare le indicazioni di tale intervento anche alle flogosi pericardiche resistenti alle cure chirurgiche sin qui usate?

Il problema è così arduo ed irto di responsabilità, che se anche avessi conosciute avanti le esperienze dello Amerio, avrei egualmente credute necessarie altre conferme sperimentali su animali più vicini all'uomo.

Inoltre restavano a fare le ricerche relative alla tecnica di una tale operazione nell'uomo.

***

Per procedere con ordine comincio dai miei risultati sperimentali sui cani, risultati che non concordano pienamente con quelli da Amerio ottenuti sui conigli.

Esperienza I. 3 gennaio 1906. — Cane piccolo, molto magro, del peso di circa 4 kg. Anestesia morfio-cloroformica. Si pratica un lembo osteoplastico rasente al margine sinistro dello sterno: malgrado tutte le precauzioni la pleura parietale sinistra si lacera nel momento in cui si mobilizza il lembo. Afferrato solidamente con pinze di Kocher il pericardio, se ne asporta tutta la parete anteriore e la laterale sinistra senza curarsi del nervo frenico. Ciò fatto, si vede il cuore pulsare liberamente nel cavo pleurico sinistro, a contatto del polmone di questo lato. Il cuore non ha sofferto interruzioni o notevoli disordini funzionali durante l'intervento, e la respirazione si è anch'essa ben presto regolarizzata. Dopo l'operazione il cane è tranquillo. Decorso post-operatorio normale: l'animale mangia e digerisce bene e si regge in piedi Dopo sei giorni il cane comincia e presentare disturbi atassici con incoordinazione dei movimenti, incapacità di mantenere la direzione nel cammino, cadute di lato ed all'indietro. Continua a deperire e muore dopo 32 giorni.

Notiamo subito che i fatti atassici non sono stati presentati da nessun altro animale pericardiectomizzato, e perciò si deve sospettare che fossero un fatto accidentale, indipendente.

Autopsia. — Si trova il cuore libero nel mediastino anteriore e nella cavità pleurica sinistra. Il pericardio, reciso non abbastanza in alto, ha formato come un cingolo cicatriziale presso alla radice del fascio vascolare, cingolo sotto il quale si trova sfiancato e dilatato il ventricolo sinistro. Asportato ed aperto il cuore si trova che le pareti del ventricolo sinistro sono quasi normali verso l'apice, mentre sono assottigliate e sfiancate nella parte prossima all'orifizio mitralico. Il ventricolo destro è normale. Una sottile lacinia di pericardio aderisce alla parete esterna del ventricolo destro. Apparecchi valvolari sani.

La cavità pericardica si può considerare come affatto abolita e diventa una appendice della cavità pleurica sinistra.

Alla dilatazione del ventricolo sinistro evidentemente contribuiva in parte la valida compressione esercitata dal cingolo cicatriziale del pericardio.

Esperienza II. 20 gennaio 1906. — Grosso cane nero. Anestesia scapolaminica e cloroformica. Muore di cloroformio durante l'operazione, prima ancora che sia stato inciso il pericardio.

Esperienza III. 23 febbraio 1907. — Grosso cane bianco del peso di circa 9 kg. Anestesia morfio-cloroformica. Incisione sterno-marginale sinistra. Asportazione molto generosa del pericardio (tutta la parete anteriore e la laterale sinistra, dal centro tendineo del diaframma alla radice del peduncolo vascolare, sagrificando il nervo frenico sinistro). Sutura per prima della parete toracica. Decorso post-operatorio normale; guarigione per prima intenzione. Anche questo cane, come tutti gli altri operati, dopo l'intervento è stato in condizioni da reggersi in piedi e non ha mostrato alterazioni di respiro, nè sofferenze di sorta. Dopo otto giorni il polso presenta una lieve aritmia, che poi scompare: tutte le altre funzioni sono normali. Dimagra però alquanto, malgrado che mangi e digerisca bene.

Dopo 40 giorni sta bene ed è assoggettato ad un'altra operazione sperimentale addominale fatta da uno degli assistenti. Sopporta bene l'anestesia, ma muore di peritonite.

Autopsia. — 7 aprile 1907 (43 giorni dopo la pericardiectomia). Il cuore è libero nella cavità pleurica sinistra. Della parte risparmiata del pericardio quella vicina alla base del cuore aderisce debolmente alle orecchiette: in basso una lacinia aderisce alla punta del cuore. L'epicardio ha colorito lucente normale. Il miocardio è moderatamente ipertrofico nelle pareti del ventricolo sinistro. Valvole sane. Nulla di anormale sul fascio vascolare.

Esperienza IV. 21 marzo 1907. — Cane bianco con macchie nere, del peso di kg. 5. Morfiocloronarcosi. Operazione col solito taglio: asportazione vasta del pericardio. Sutura a strati della parete toracica. Decorso normale, guarigione per prima. Niente disturbi cardiaci e respiratori. Dimagramento moderato.

Dopo 5 mesi il cane stava bene, poteva correre, saltare, ecc., senza affaticarsi.

Assoggettato ad un'altra operazione sperimentale per vedere se e come resistesse, resistette bene, e quando fu ucciso per un deplorevole equivoco all'autopsia non fu esaminato il cuore.

Esperienza V e VI. Agosto 1907. — L'assistente dott. Orestano volle da solo, per utilizzare due cani, operarli di pericardiectomia; ma gli animali soccombettero per l'anestesia fatta da un cloroformizzatore improvvisato.

Esperienza VII. 14 novembre 1907. — Grosso cane bianco e marrone del peso di kg. 10. Anestesia ed operazione al solito, con pericardiectomia generosa. Guarigione per prima senza disturbi. Pur non presentando nulla di anormale, l'animale dimagra sensibilmente.

Per saggiare la sua resistenza è stato assoggettato, a vari intervalli, a ben quattro altre anestesie per altrettante operazioni sperimentali, ed ha sopportato tutto bene, guarendo regolarmente.

Il 9 aprile 1907 si prende lo sfigmogramma nella carotide comune ed il cardiogramma col metodo della sospensione.

Non è stato possibile avere il cardiogramma col cardiografo di Marey, perchè il cuore era spostato e l'itto era variabile; ed anche col metodo della sospensione non si ebbero risultati utilizzabili.

Queste ricerche furono fatte nell'Istituto di fisiologia, e della cortese ospitalità sento il dovere di ringraziare il collega prof. Spallitta. Lo sfigmogramma mostra una curva regolarissima: la pressione massima al chimografo di Ludwig è risultata di 164 mm. e la minima di 138 mm.

La pressione media è quindi di 151 mm., mentre, data la taglia del cane, avrebbe dovuto essere di 130 circa.

L'animale è sagrificato subito dopo queste misure e se ne fa la:

Autopsia. — 9 aprile 1907 (5 mesi circa dopo la pericardiectomia). Il cuore si trova libero completamente, se si eccettua che una piccolissima lacinia di pericardio aderisce alla radice dei grandi vasi. La cavità pericardica è affatto abolita, restando come un'appendice di quella pleurica sinistra, colla quale si continua senza rilievi ed anfrattuosità. Epicardio normale.

Il cuore è aumentato di volume in maniera notevole, tanto da raggiungere le dimensioni d'un cuore umano: la circonferenza misurata al solco atrio-ventricolare è di 12 cm., la lunghezza, misurata dal centro del solco atrio-ventricolare alla punta, sulla faccia anteriore, è di 6 cm. Si mostra di color rosso cupo, con vena coronaria dilatata ed arteria coronaria ipertrofica. La punta è notevolmente arrotondata. Al taglio si vede che il miocardio ha colorito brunastro. C'è ipertrofia eccentrica del ventricolo sinistro, notevole ipertrofia dei muscoli papillari, qualcuno dei quali sembra un vero piccolo ventre muscolare. Lo spessore della parete del ventricolo sinistro è di cm. 1 ½-2. Nulla di notevole nel ventricolo destro, nelle orecchiette, e negli apparecchi valvolari.

Esperienza VIII. 14 novembre 1907. — Cane piccolo nero, del peso di kg. 5. Operazione al solito con vasta asportazione del pericardio. Come gli altri, pochi minuti dopo l'intervento si regge bene in piedi e non ha dispnea. Decorso postoperatorio normale: guarigione per prima.

Questo cane dimagrò un poco, poi adagio adagio si rimise.

Anch'esso subì, dopo, 4 cloronarcosi per 4 operazioni piccole sulle tonsille (praticategli dall'assistente onorario dott. Alagna), ed un innesto di linfosarcoma attecchito bene.

Il 1° giugno 1907 (sei mesi e mezzo dopo la pericardiectomia) lo presentai alla Società Medico-Chirurgica Palermitana, facendo costatare come l'animale stesse veramente bene.

Viene sagrificato il 13 giugno (sette mesi dopo).

Autopsia. — Premettiamo che il linfosarcoma si è riassorbito completamente dopo una sola iniezione d'un siero che stiamo studiando, mentre negli altri animali innestati il tumore cresce progressivamente. Diciamo ciò per notare che alle lesioni trovate non può avere influito il tumore. Si trova profonda anemia in tutti gli organi. Nel torace si trova che numerose piccole lacinie di pericardio hanno contratte aderenze colle pleure. Il cuore è piuttosto piccolo, anemico, con grasso sottoepicardico aumentato e vasi coronari piccoli. All'apertura del cuore si nota dilatazione del ventricolo sinistro, miocardio anemico e di consistenza un po' diminuita.

L'anemia può esser dovuta all'esistenza di alcune cisti parassitarie situate presso l'ilo polmonale.

Esperienza IX. 20 gennaio 1908. — Piccola cagna biancastra. Anestesia ed operarazione al solito, con resezione limitata e non generosa dal pericardio (se ne asporta una parte della parete antero-sinistra). Si fa così per controllare la differenza fra i risultati delle asportazioni limitate e quelli delle ampie.

Il cane guarisce per prima, ma dimagra progressivamente e muore.

Autopsia. — 14 febbraio 1908 (26 giorni dopo l'operazione). Si trova sinfisi pericardica completa, ed un'ascessolino sotto-sternale, non in rapporto col cuore. Questo presenta forte ipertrofia del ventricolo sinistro e degenerazione delle fibre muscolari.

Esperienza X. 20 gennaio 1908. — Cane di grosso taglio, di colorito cenerognolo. Anestesia ed operazione al solito, con resezione del pericardio limitata, come nel caso precedente. Otto giorni avanti gli era stato asportato un rene per trapiantarlo in un altro cane.

Decorso normale, guarigione per prima. Dimagramento forte, il quale però negli ultimi tempi è diminuito notevolmente. Anch'esso ha resistito bene a 4 cloronarcosi per operazioni sulle tonsille e ad un' innesto di linfosarcoma in una mammella, innesto che si è sviluppato benissimo, diventando un tumore abbastanza grosso.

Il 1° giugno 1908 l'ho presentato alla Società Medico-Chirurgica Palermitana, la quale ha potuto costatare come l'animale sta bene: esso infatti può correre e saltare senza affannarsi.

Non lo si può sagrificare ancora, perchè continua a servire per l'innesto neoplastico.

Volendo riassumere i risultati delle nostre esperienze si può dire che la pericardiectomia si è mostrata bensì compatibile colla vita, ma non è stata così innocente sui cani, come invece l'Amerio trovò nei conigli.

In tutti gli animali infatti si notò dimagramento ed ipertrofia nel ventricolo sinistro, più o meno pronunziati, ma sempre considerevoli. Nè si può dire che ciò sia stato, almeno in parte, effetto di complicazioni, perchè gli animali guarirono tutti di prima intenzione.

Quanto alla estensione della resezione, è risultato che le asportazioni più generose sono state meglio tollerate e meno nocive.

Per effetto delle ampie resezioni di quasi tutta la parete anteriore e la sinistra del pericardio parietale, si ottiene l'intento di abolire virtualmente il cavo pericardico, il quale diviene un'appendice del pleurico sinistro, con cui si continua senza interruzioni e senza irregolarità di superficie.

In nessun caso si produssero aderenze degne di nota nelle asportazioni generose, mentre se ne produssero più o meno estese e dannose nelle escissioni economiche.

Il taglio del nervo frenico sinistro non dette luogo a disturbi nella mobilità del diaframma.

Dei tre animali morti durante l'intervento, non si deve far carico all'atto operativo, la morte essendo dovuta ad anestesia.

Degli altri due cani morti il 1° dopo 32 giorni, ed il 2° dopo 26 giorni, si deve attribuire in parte la colpa agli effetti dell'operazione, che in entrambi fu condotta con escissione limitata del pericardio. Ed abbiamo detto in parte, in riguardo al primo cane, che era già cachettico quando fu operato. Nell'altro invece la morte è dovuta esclusivamente all'intervento imitato, cui seguì sinfisi pericardica completa.

Quanto alla cagione della ipertrofia del ventricolo sinistro, lasciamo ai fisiologi il compito di ricercarla, lieti di avere additata un'operazione sperimentale che può portare gran luce sulla importanza che ha il pericardio nella funzione del cuore.

***

I sintomi dell'assenza congenita del pericardio, ed i risultati della resezione sperimentale di esso, ci autorizzano a credere che questo sacco fibro-sieroso possa essere abolito senza danno per l'organismo?

La demolizione del pericardio si può paragonare alla asportazione della milza, d'un lobo di tiroide, ecc., o non piuttosto a quelle altre operazioni disgraziate che, come l'ano artificiale, la tiroidectomia totale, ecc. ecc., si fanno per scongiurare un pericolo di vita prossimo, colla certezza di lasciare delle conseguenze che abbassano di molto il valore vitale dell'organismo?

A noi sembra chiaro che non si possa dichiarare innocua la pericardiectomia, specialmente quella non generosa, e che le si possa concedere solo il diritto di operazione di necessità. La quale, per la gravità che le è propria e per le dannose conseguenze sul cuore, potrebbe solo essere indicata in quelle affezioni che, senza di essa, ucciderebbero l'infermo *certamente ed a breve scadenza.*

E vogliamo ripetere, per non essere fraintesi, che non intendiamo parlare delle escissioni di piccoli pezzetti, ma di quelle più o men generose, per le quali il cavo pericardico deve restare aperto o addirittura abolito.

***

Vediamo ora in quali gravi malattie potrebbe sembrare indicata la resezione ampia del pericardio.

Una di queste indicazioni sarebbe rappresentata dai tumori maligni, quasi sempre mediastinici, interessanti un tratto notevole della membrana.

Un'altra potrebbero essere quelle forme gravi e tenaci di pericarditi croniche, le quali avessero resistito alla pericardiocentesi ed alla pericardiostomia.

Ricordo un caso disgraziato di questo genere operato nell'Ospedale di Santo Spirito, a Roma, colla pericardiostomia: attraverso la larga bocca di questa stomia, ad ogni medicatura vedevasi il cuore muoversi impacciato in mezzo ad un fitto vivaio di vegetazioni, che protrudevano anche all'esterno, e dopo pochi mesi quel disgraziato infermo finì per soccombere.

In un caso simile non potrebbe essere utile asportare le pareti laterale ed anteriore del pericardio e raschiare il resto?

Si potrebbe obbiettare, è vero, che un tale intervento porterebbe quasi inevitabilmente per conseguenza l'infezione del cavo pleurico sinistro: ma non si può non riconoscere che una pleurite è di gran lunga meno grave e più facile a combattere che una pericardite, e che quindi tra i due mali la scelta non potrebbe essere dubbia.

***

Attendendo che altri esperimenti portino nuova luce sull'argomento e magari dimostrino la possibilità di migliori speranze, ho voluto studiare sui cadaveri quale potrebbe essere la tecnica di una pericardiectomia nell'uomo.

Le questioni da risolvere a questo riguardo sono le seguenti:

Qual'è la migliore via di accesso?

È possibile ed utile risparmiare la pleura di sinistra?

Si deve cercare di conservare il nervo frenico sinistro?

Sarò breve e sorvolerò perciò sui dati di topografica a tutti noti.

Quanto al primo quesito io son convinto della necessità di creare una breccia ampia per potersi dare la massima luce possibile, senza di che si correrebbe il pericolo di ferire una orecchietta o qualcuno dei massimi vasi e di uccidere perciò l'infermo sul colpo.

I lembi toracoplastici più convenienti mi sembrano due: o quello triangolare di Rydygier, colla branca orizzontale tirata nel 4° spazio intercostale sinistro; o quello a sportello rettangolare, con cerniera al bordo sternale sinistro e comprendente le costole III, IV, V, per circa 10 centimetri.

Sembrerebbe teoricamente che il lembo alla Rydygier fosse troppo basso, perchè il suo tratto orizzontale viene inciso nel 4° spazio intercostale, mentre la radice dei grandi vasi sta a livello del margine inferiore della II costa: ma non è così. Infatti, quando si rovescia il lembo, il diaframma in parte resta abbassato, in parte si può abbassare con una mano, e così cuore e pericardio discendono e si mettono molto bene

in vista. Fatto questo che io ho potuto constatare sul vivo in parecchi interventi per ferite penetranti nel torace con lesione di pericardio, polmone, diaframma, ecc. (1).

L'altro sportello è pure buono, ma è un po' meno facile ad eseguire di quello suddetto del Rydygier.

Trasando i particolari della tecnica di queste toracotomie, descritte in tutti i trattati, contentandomi di dire ch'esse rispondono perfettamente allo scopo, perchè dànno luce sufficiente e non fanno correre alcun pericolo alla pleura di destra, che va gelosamente risparmiata.

Quanto al secondo quesito, ripeto qui ciò che ho detto e scritto più volte, e che cioè i processi che si propongono di rispettare l'integrità della pleura sinistra costituiscono delle belle esercitazioni da anfiteatro, ma hanno valore assai problematico in clinica.

Del resto, nell'operazione di cui ci occupiamo, risparmiare la pleura potrebbe essere utile in un intervento per pericardite purulenta cronica; ma se la resezione si dovesse fare per un neoplasma, sarebbe meglio lasciare il cuore libero nella pleura di sinistra, anzichè confinato nel mediastino anteriore e costretto ad urtare continuamente a nudo contro la parete toracica.

Quanto al nervo frenico di sinistra è certo possibile risparmiarlo, s'intende, a patto di rendere l'intervento più delicato.

Ci si può riuscire in due modi: o scollandolo in tutta la parte che decorre accollato al pericardio, o risparmiare di questo quella striscia verticale su cui riposa il nervo.

Ad ogni modo io sono convinto che è meglio sacrificarlo, essendo dimostrato che se rimane integro uno dei due (nel caso nostro il destro), la funzione del diaframma non ne soffre; e d'altra parte restando il dubbio che il nervo conservato potesse contrarre delle dannose aderenze col cuore.

Null'altro di notevole mi resta a dire sulla tecnica, la quale dev'essere dominata dalla doppia preoccupazione di non ferire le orecchiette ed i grandi vasi, sotto pena di perdere l'infermo per emorragia mortale; e di non toccare la parete destra del pericardio, sotto pena di ferire l'altro nervo frenico o l'altra cavità pleurica e di perdere l'infermo per paralisi del diaframma o per pneumotorace bilaterale.

LETTERATURA.

BAILLIE. Trans. of Soc. for Impr. of Med. and Surg. Knowledege. Vol. 1, pag. 98.
WALTER. Muscul. anat. V. 668, 1805.
BRESCET. *Répert. gén. d'anat. phys.*, ecc. T. 1°, pag. 67. — Paris, 1826.
OTTO. *Seltene Beobacht. zur Anat.* Zweite Samml. — Breslau, 1844.
WOLF. Ruff's Mag. f. d. ges. Heilk. 1837, T. 23, pag. 333.
CURLING. Med, Surg. Trans. 1839, pag. 222.

(1) Della scelta delle vie di accesso mi sono occupato in diversi lavori e specialmente nei seguenti:

PARLAVECCHIO. *Operazioni per sutura di ferite diaframmatiche con processi proprii.* Rif. Med., 1893.

PARLAVECCHIO. *Toracotomie per ferite penetranti nel torace con lesioni del cuore, del pericardio, dei polmoni, di arterie e del diaframma*, ecc. Clin. Chir., 1900.

PARLAVECCHIO. *Lo stato della chirurgia del cuore al principio del secolo XX.* Roma, Soc. Ed. D. Alighieri, 1902.

BALY. London Med. Gazette. 1851, pag. 40.
WEISBACH. Wien Med. Wochenschr. 1868, n. 69.
LAWSON-TAIT. Dublin Med. Journ. 1869, 47, pag. 85.
FABER. *Ueber d. angeborenen Mangel des Herzbeutels*, ecc. Arch. f. Patol. Anat. und Phys. 1874, T. 74, pag 173.
LEBEC. *Absence du péricarde*. Bull. de la Soc. Anat. de Paris. 1874, pag. 455.
LARCHER. Dict. encycl. — Paris, 1876, 18.
CHIARI. *Ueber ein Fall*, ecc. Wien Med. Woch., 1880, n. 14.
AMERIO. *Contributo clinico-sperimentale allo studio delle ferite del pericardio*. Atti dell'XI Cong. Med. Intern. — Roma, vol. IV, pag. 301.
ARNDT. Centralbl. f. Gynec., 1896.
LANNELONGUE. Acad. d. Sciences, 1898.
PERNA. *Una rara malformazione del pericardio nell'uomo*. Policl. Prat. 1908, n. 9, pag. 277.

III.

OSPEDALE CIVILE DI ASTI

Contributo clinico alla conoscenza delle pancreatiti suppurate

per il dott. MARIO FASANO.

La poca conoscenza che per il passato si aveva dell'anatomia del pancreas, giustifica la difficoltà della diagnosi nelle affezioni di quest'organo, difficoltà dovuta altresì al fatto, che questa ghiandola per la sua posizione e per la varietà dei processi che in essa possono svolgersi, ben raramente presenta, nelle sue manifestazioni patologiche, una sindrome definita eprecisa da poterla nettamente differenziare da forme patologiche intercorrenti, che il più delle volte da essa derivano.

Ed in vero la vicinanza di questa ghiandola con organi vitali dell'economia animale, coi quali essa contrae stretti rapporti di contiguità e talora di continuità, può falsare un giusto criterio diagnostico e mettere in rilievo sintomi, che si sovrappongono ad una manifestazione pancreatica primitiva da cui ebbero origine, e che vengono quasi a costituire una prova contraria all'esatta interpretazione diagnostica.

A queste cause che ostacolarono il progredire della patologia del pancreas si potrebbero aggiungere quelle derivanti dalle scarse nozioni, che si avevano sulla fisiologia di questa ghiandola. Le numerore questioni dibattutesi avevano maggiormente avvalorata la credenza erronea, della inutilità del pancreas e solamente da parte di certi autori erasi creduto, che tutto al più esso avesse una funzione di complemento, una funzione vicariante, la quale potesse essere disimpegnata normalmente da altri organi (ghiandole del Lieberkühne, del Brunner).

Fu solamente nel 1855 per opera di A. Bernard, che si vennero a stabilire i primi principî di fisiologia pancreatica. In seguito Eberle, Pappenheim, Meisner, Corvisart, Kühne, contribuirono a dare nuova luce sulla questione e finalmente per opera di Mering, Minkawski e Körte si poterono stabilire i saldi principî, che si riferiscono alla funzione di questa ghiandola. Il secreto normale del pancreas contiene tre fermenti, dei quali il primo agisce sugli idrati di carbonio (l'amido viene decomposto in destrina, maltosio e zucchero d'uva), il secondo emulsiona i grassi e li decompone in acidi grassi e glicerina, il terzo trasforma gli albuminoidi in peptone.

Un'alterazione patologica che si origini in quest'organo deve necessariamente agire sulle sue funzioni alterandole e sopprimendole, da ciò una sintomatologia clinica corrispondente direttamente alla sua deficente o mancata funzionalità. *Diabete, steatorrea, azotorrea*, ecco il tripode sul quale teoricamente si dovrebbe basare una diagnosi di affezione pancreatica. A questi, altri sintomi si vollero aggiungere come la lipuria, l'indacanuria, il diabete bronzino, il dimagramento, ecc., sintomi i quali, per quanto possano presentare una certa qual importanza associati a quelli preesistenti, da soli non sono dati sicuri per la diagnosi in una lesione del pancreas.

Premesse queste brevi nozioni generali sulla fisiologia dell'organo in questione passo alla trattazione del caso clinico osservato.

P..... B..... di anni 13 da Castell'Alfero (Asti), entra in ospedale il 1° novembre 1906. Gentilizio immune, niente di importante nell'amnesi remota.

Da un mese l'ammalata accusava dolori alla regione epigastrica accompagnati da senso di oppressione, nausee, vomito e bisogno impellente di scaricarsi del ventre. Non sempre però lo stimolo a defecare veniva seguìto da scariche, che anzi l'alvo era stitico ed a stenti poteva emettere qualche scibala fecale. A questi periodi accessuali subentravano alternativamente periodi di calma relativa nei quali l'ammalata riusciva a svuotare l'intestino con frequenti ed abbondanti scariche diarroiche. Or sono tre giorni, fu presa nuovamente da crisi dolorose all'epigastrio diffondentisi a tutto l'addome. Somministrato un purgante ebbe vomiti e chiusura completa dell'alvo sia per gas, sia per materiale fecale.

In seguito con l'esacerbazione dei sintomi dolorosi si stabilì il quadro completo dell'occlusione acuta.

Inviata all'ospedale l'inferma presenta:

Aspetto pallido, occhio infossato, lingua impaniata, polso 120, temperatura 37,6; vomito spontaneo, periodico di materiale giallo-scuro. L'ammalata si lamenta di gravi coliche intestinali ad intervalli ed avverte che la colica è dovuta ad impedimento che l'intestino trova nello svuotarsi.

L'addome si mostra tumefatto a convessità simmetrica centrale, la curvatura sembra più pronunciata alla regione epigastrica e verso la metà destra dell'addome.

All'inserzione della parete addominale si notano solcature, le quali a periodi si rendono più manifeste per lo svolgimento delle anse intestinali. Queste nel periodo della colica si delineano benissimo sotto i tegumenti, sollevando le pareti addominali gradatamente a segmenti uniformi specialmente a destra, tra l'ombellico e la spina iliaca anteriore superiore, dove si accentua in modo più evidente questo sollevamento progressivo dall'alto al basso della parete addominale.

La cute non presenta alterazioni degne di rilievo.

La paziente accenna a due tipi di dolore: uno diffuso, che si risveglia a periodi; l'altro continuo, gravativo, localizzato in corrispondenza della regione epigastrica, il quale con le contrazioni intestinali si rende violento, terebrante.

Alla palpazione durante il movimento degli intestini notiamo che, appoggiando la mano a piatto sulla parete addominale, le anse si distendono fortemente e si sollevano progressivamente. In mezzo alle volute si nota una località, lato destro, dove esiste un'ansa più ampia delle altre, che si affloscia più lentamente, che presenta maggior tensione delle altre, la cui onda di contrazione termina in corrispondenza dell'epigastrio. In questa regione si avverte un tumore sferoidale, a superficie liscia, fisso, elastico, fluttuante, alquanto dolente alla pressione, che appare costituito come da un ammasso cistico. Non esiste fremito idatigeno. Il tumore occupa la regione superiore dell'addome tra l'apofisi xifoide e l'ombellico, presenta suono ottuso alla percussione nella sua parte centrale, timpanico alla periferia.

Riempiendo il ventricolo di gas con la somministrazione per via orale di bicarbonato sodico ed acido tartarico, riconosciamo che con la distensione pel ventricolo il tumore viene in parte ricoperto, diminuendo la zona di ottusità verso la sua parte superiore.

Presenza di leggero versamento ascitico nel cavo peritoneale. L'ammalata non ebbe mai traumi nè alla regione, nè a distanza. Apparati cardio-vascolare e respiratorio normali.

Orine scarse, 700 grammi nelle 24 ere, reazione acida, peso specifico 1053, non albumina, non zucchero, indacano abbondante.

Posta diagnosi di occlusione intestinale da tumore cistico retroperitoneale, si propone l'intervento, che non viene però accettato dai parenti, i quali sperano in una spontanea risoluzione dei sintomi come già erasi verificato precedentemente.

Peggiorando tuttavia le condizioni generali della paziente, dopo tre giorni viene finalmente richiesta la nostra opera, quando l'intossicazione, la stercoremia e l'incipiente peritonite, dimostrata dalla completa paralisi intestinale, facevano dubitare se l'ammalata avesse potuto sopportare il trauma operativo.

Operazione.—Previa narcosi morfio-cloroformica, si pratica un'incisione verticale, sopraombellicale, sul muscolo retto di destra, prossima al suo margine esterno. Inciso il peritoneo si trova nel campo: in alto la gran curvatura dello stomaco ed in basso il colon trasverso con l'epiploon interposto teso, convesso e per buon tratto già aderente al peritoneo parietale. Il colon trasverso trovasi aderente alla parte inferiore della curvatura del tumore, spinto in basso con inflessione ad angolo e compresso contro la parete addominale anteriore alla quale pure è unito da lasse aderenze.

In corrispondenza della flessura epatica il grosso intestino si mostra enormemente dilatato, disteso, con pareti assottigliate cosparse di chiazze grigiastre opache; al contrario al di là del punto stenosato, verso la flessura splenica trovasi di volume inferiore alla norma, ridotto al diametro di un dito pollice, ricoperto dalle anse del tenue pure dilatate e congeste. Dalla ferita laparotomica fuoriesce circa un litro di liquido giallo sporco nel quale nuotano numerosi detriti fibrinosi giallastri.

Con strumenti smussi e con le dita, si libera il colon trasverso dalle aderenze alle pareti del tumore, manovra questa che è seguìta da imponente emorragia, dovuta alla lacerazione di un vaso decorrente nell'epiploon gastro-colico, riccamente vascolarizzato e congesto. Frenata l'emorragia e previa conveniente toeletta, riparata con garze adatte la cavità addominale in modo da lasciare un'area libera centrale, corrispondente al tumore, si passa all'incisione della

raccolta del suo punto culminante, avendo cura di scansare i grossi vasi, i quali intrecciandosi costituiscono una fitta rete. Ivi si incide nettamente la sacca, penetrandovi col dito e stirandone la bocca in fuori per afferrarne le labbra con pinze. Da quest'apertura fuoriescono quattro litri di liquame grigiastro, con frustoli di tessuto necrotico, avente forte odore di putrefazione. Detersa accuratamente la cavità e convenientemente tamponata, si procede alla sua marsupializzazione all'angolo superiore della ferita laparotomica, mentre attraverso al suo estremo inferiore si introduce nel cavo peritoneale un drenaggio alla Mikulicz.

L'ammalata sopporta abbastanza bene l'atto operativo e qualche ora dopo manifesta notevole miglioramento: scariche alvine, diminuzione dei sintomi peritonitici, respiro più regolare e profondo, polso però valido. Il giorno successivo però si nota nuovamente ventre teso, temperatura 38.5, polso piccolo e frequente, in seguito vomiti biliari, singhiozzo, meteorismo. Il quadro della peritonite settica si rende sempre più manifesto ed in fine dopo due giorni, in quarta giornata dall'intervento l'ammalata muore.

Esame necroscopico. — Si prolunga l'incisione laparotomica inferiormente sino in corrispondenza dell'arcata crurale di destra. Perpendicolarmente a questa si pratica un'altra incisione decorrente lungo la linea ombellicale trasversa sino al fianco sinistro.

Sollevati i lembi e tolti i drenaggi si mette in evidenza la grande cavità sierosa con anse intestinali enormemente distese, di colorito violaceo, ricoperte da detriti fibrinosi giallastri parte dei quali nuotanti nel liquido sieroso purulento, che si è raccolto in scarsa quantità nelle parti declivi della cavità peritoneale. Il colon ascendente ha un volume maggiore delle altre porzioni intestinali, specialmente in corrispondenza della flessura epatica enormemente ectasica e ricoperta da escare gangrenose di colorito nerastro. Null'altro di notevole sulla superficie sierosa sia parietale, sia di rivestimento degli organi splancnici. Il colon trasverso presenta ancora qualche lassa aderenza alla parete inferiore della sacca da noi marsupializzata.

Aperta ampiamente la sacca ascessuale con ampie incisioni delle pareti dopo averla liberata dalle aderenze, che la riuniscono all'angolo superiore della ferita operatoria, si mette in luce profondamente la retrocavità epiploica, ricoperta da fiocchi purulenti.

In corrispondenza della *regione pancreatica si nota un tessuto necrotico, nerastro, friabile, avente l'aspetto di una spugna*, lassamento aderente alla parete sottostante, dalla quale si lascia facilmente staccare con le dita. Questo tessuto *è tutto quanto* si trova a rappresentare *il pancreas*, non ci viene dato di ritrovare tracce di organo normale, per quanto minute sieno le nostre ricerche.

Nulla di rilevante all'esplorazione del fegato, delle vie biliari e degli altri organi splancnici.

Ho voluto anch'io portare il mio modesto contributo clinico, ad una specie di affezioni, che una volta considerate come terra incognita, solamente in questi ultimi tempi entrarono a far parte integrale di un ramo della patologia.

Le malattie del pancreas offrono un interesse speciale non solamente dal lato clinico, ma altresì dal lato sperimentale e ciò in rapporto alla larga messe di conoscenze, che si sono avute come conseguenza diretta degli studî iniziati su questo organo, che tanta importanza presenta nell'economia animale. Numerosi sono gli elementi, che giornalmente vanno raccogliendosi intorno a questo argomento. Oltre al grande contributo d'indole pratica, oltre alle numerose

monografie sperimentali, tendenti a dar nuova luce sulla patologia del pancreas, si hanno come lavori di maggiore importanza quelli del Körte, del Robson, dell'Oser, i quali hanno tentato di dare un quadro clinico delle affezioni pancreatiche, còmpito molto difficile, dato la stato attuale delle nostre cognizioni su quest'organo al quale, secondo le ultime ricerche, tanta parte spetta nel ricambio materiale e sul quale si troviamo ancora in un periodo quasi elementare per ciò che si riferisce alle ricerche cliniche.

Lasciando da parte certe affezioni di questa ghiandola, che presentano un decorso piuttosto lento, quali i neoplasmi e le cisti, io ritengo specialmente utile per ciò che ci riferisce al caso da me trattato, occuparmi dei processi infiammatori acuti, che costituiscono affezioni di estrema gravità, di diagnosi molto difficile e che diagnosticati in tempo utile, come dimostrano alcuni casi, trovano nell'intervento chirurgico una pronta e favorevole risoluzione.

Dati gli intimi rapporti del pancreas col canale gastro-intestinale non fa meraviglia che questa ghiandola sia così spesso invasa da processi infiammatori. Sono tre le forme acute che interessano il chirurgo: *infiammazioni emorragiche, purulenti e necrotiche.*

Una diagnosi differenziale di queste, impossibile dal punto di vista clinico e altresì difficile dal lato anatomico, poichè anche anatomicamente è molto raro trovare forme pure di queste infiammazioni, le quali si associano in vece l'una con l'altra, si mescolano e si confondono fra di loro, cosicchè riesce impossibile stabilire i rapporti reciproci e quale delle lesioni sia primitiva, quale secondaria. Così può accadere che in seguito ad una emorragia primitiva si sviluppi un processo flogistico, che ha esito in suppurazione e necrosi, o viceversa.

Secondo M. Robson le infiammazioni del pancreas sarebbero più frequenti di quello che si crede, ma passano inosservate per l'impossibilità di diagnosticarle. Esse vanno spesso associate a malattie delle vie biliari e nell'anamnesi degli individui affetti da pancreatite si accenna quasi sempre a precedenti biliari. Se si considerano i rapporti fra il canale di Wirsung ed il coledoco, si comprende facilmente come un calcolo biliare, attraversando il coledoco nella porzione pancreatica possa comprimere il dotto pancreatico, generare stasi del secreto e produrre nella ghiandola uno stato favorevole all'attecchimento dei germi infettivi, che pullulano nel tubo digerente, lo stesso come avviene nelle vie biliari per le quali è oramai evidentemente dimostrato, quale parte abbia nell'infiammazione loro il ristagno della bile.

La litiasi biliare non è però indispensabile alla produzione di queste infezioni, ed a lato di queste forme ne abbiamo altre, ed a queste si riferisce il caso mio, che si iniziano primitivamente ed esclusivamente nel pancreas e decorrono come vere e proprie pancreatiti genuine. Anche in questi casi, come nei precedenti, la causa determinante sarebbe sempre l'immigrazione dei microbi nei

condotti escreatori della ghiandola. Il processo si diffonde da essi ai lobuli ghiandolari e li induce ad una liquefazione purulenta. Gli agenti della suppurazione possono attraversare le pareti dei condotti escretori, penetrare nel tessuto interlobulare e provocare così suppurazione e necrosi del tessuto ghiandolare.

Tra le cause predisponenti dobbiamo comprendere i catarri dello stomaco e le alterazioni già preesistenti nella ghiandola, le infiammazioni croniche, gli indurimenti, le emorragie nel tessuto ghiandolare, l'esistenza di calcoli pancreatici, cause tutte che possono creare condizioni favorevoli all'annidarsi dei microorganismi patogeni.

Anche il traumatismo avrebbe una parte importante nell'eziologia dei processi infiammatori nel pancreas. Gessner ne riferisce sei casi, Schmidt due casi, Selberg uno. E' da notarsi che non sempre le lesioni traumatiche del pancreas, rare del resto per la sua posizione anatomica, sono immediatiamente seguite da reazione flogistica. In alcuni di questi casi i fenomeni infiammatori si resero manifesti a distanza di tempo dal traumatismo.

A spiegare l'influenza del trauma nella produzione di questa affezione, si volle da taluni ammettere la formazione di focolai necrotici iniziali, consecutivi all'azione del traumatismo, i quali secondariamente sarebbero invasi dai batteri della suppurazione, che ne diffonderebbero il processo infiammatorio.

L'obesità agirebbe pure come fattore predisponente alle infiammazioni pancreatiche sia per la poca resistenza e consecutiva facile vulnerabilità del tessuto adiposo, sia per la pressione del cuscinetto adiposo periduodenale, aumentato di volume, il quale provocherebbe ristagno e decomposizione di sostanze organiche nel duodeno.

L'arteriosclerosi esponendo a facile rottura dei vasi con effusioni sanguigne nel tessuto ghiandolare deve essere anche annoverata tra le cause principali predisponenti. Come tale va parimenti ricordata la sifilide, l'alcoolismo, il quale ultimo agirebbe per tre cause: provocando alterazioni vasali, favorendo l'adiposi e complicandosi con catarri gastro-duodenali. Per ciò che si riferisce alla sifilide una causa predisponente si può avere nella sua stessa cura, in quanto il mercurialismo può provocare nel pancreas alterazioni simili a quelle che si possono manifestare nelle ghiandole salivari.

Vennero pure invocate come cause dell'infiammazione pancreatica, infezioni provenienti dall'esterno per ferite operatorie, come in seguito ad orchiectomia (Portal) in seguito ad una cura radicale di ernia (Bonuzzi e Vanzetti), intossicazioni intestinali, fenomeni di botulismo dovuti all'ingestione di sostanze alimentari alterate.

Il Biondi raccoglie l'asserto del Jung, che questa infermità sia determinata dall'azione del succo pancreatico, il quale abnormemente esce dai dotti escretori e si versa nel parenchima ghiandolare e nelle vicinanze, e si affermò pure che

l'ulcera gastrica e duodenale agiscano come cause predisponenti all' infezione pancreatica.

Diverse sono le alterazioni anatomo-patologiche che si producono nei processi infiammatori del pancreas.

Il più delle volte si tratta di un ascesso solitario di diverso volume (da una noce ad una melarancia), più raramente di ascessi piccoli e numerosi, eccezionalmente si trovò tutto l'organo convertito in una massa purulenta; per la diffusione della suppurazione sulle parti vicine si videro prodursi ascessi peripancreatici.

La malattia colpisce di prevalenza individui di media età, per i due terzi di sesso maschile, sani in antecedenza o con fenomeni gastrici o biliari precedenti, i quali si ammalano talvolta dopo un pasto abbondante improvvisamente con violenti dolori all'epigastrio, eruttazioni, vomiti copiosi, chiusura dell'alvo e raramente diarrea, meteorismo accentuato, specialmente all'epigastrio, dove la palpazione è dolorosissima. A questo si aggiunge uno stato generale di collasso con faccia ed estremità fredde, cianosi, sudore, ipotermia, polso piccolo e frequente.

Si tratta di tutta una sintomatologia che il Dieulafoy per distinguerla dalle forme, che possono assomigliarle ha chiamato *dramma pancreatico.*

Non sempre però si ha un decorso così acuto e se il paziente non cade fulminato dalla violenza dell'attacco si stabiliscono in seguito i sintomi di una raccolta nelle logge sottofreniche retroperitoneali e la malattia assume un andamento piuttosto lento (Kehr).

In tal caso ha grande importanza per la diagnosi la comparsa di un tumore, all'epigastrio, che per la sua posizione corrisponde al pancreas. Dalla cavità putrida, rappresentata dal tumore, che risiede nella retrocavità epiploica, il pus può farsi strada per diverse vie, da ciò la varietà dei sintomi a seconda del suo sviluppo.

Per ben comprendere i rapporti di queste raccolte nelle diverse direzioni, che possono seguire nel loro accrescimento è duopo ricordarsi dei rapporti del pancreas con lo stomaco, col colon e col peritoneo. Il pancreas giace dietro il peritoneo ed il foglietto peritoneale, che lo ricopre forma la parete posteriore della borsa omentale ed in basso il foglietto superiore del mesocolon trasverso. In alto si riflette dalla parete posteriore dell'addome alla faccia inferiore del fegato e di qui come piccolo epiploon alla piccola curvatura del ventricolo. Sul margine libero del legamento epato-duodenale si trova un'apertura, il foro di Winslow, che mette in comunicazione la grande cavità peritoneale con la retrocavità degli epiploon.

Premesse queste brevi osservazioni anatomiche, è ovvio che una suppurazione del pancreas può, quando non abbia un decorso fulmineo, dare raccolte, le quali variano di posizione a seconda del loro focolaio di origine, del loro ulteriore sviluppo e delle diverse condizioni anatomiche.

Per lo più la raccolta pancreatica si sviluppa direttamente in avanti, nell'interno della retrocavità epiploica, facendo scomparire questa cavità. Lo stomaco viene spinto in alto verso il fegato, il legamento gastro-colico viene disteso finchè il tumore raggiunge la parete anteriore dell'addome, il colon si troverà quindi sul lato inferiore del tumore.

In altri casi può il tumore svilupparsi tra il ventricolo ed il fegato verso il piccolo epiploon oppure tra i foglietti del mesocolon trasverso e quindi alterare completamente i rapporti precedentemente ricordati.

Non possiamo quindi convenire con chi sostiene, questo quadro morboso essere abbastanza caratteristico da permettere di poter fare una diagnosi di probabilità.

Specialmente di fronte alla sintomatologia iniziale e che pur troppo qualche volta sta a rappresentare il quadro sintomatico completo, non mi pare si possa stabilire che una diagnosi di peritonite da perforazione od una diagnosi generica di occlusione intestinale. Nè molto solidi ci sembrano i criteri sui quali si appoggia il Lund per stabilire la diagnosi differenziale di queste affezioni. Nella peritonite da perforazione di un'ulcera gastrica, egli dice, il dolore epigastrico è più intenso che nella pancreatite, cosicchè un dolore lieve alla pressione profonda starebbe per l'infiammazione del pancreas, mentre un dolore intenso ad una pressione moderata starebbe per un'ulcera gastrica. Secondo il medesimo autore, nella pancreatite si sentirebbe un tumore situato al di dietro dello stomaco e la difesa muscolare delle pareti addominali non si manifesterebbe tanto accentuata quanto nell'ulcera perforata.

Come si vede è questa una sintomatologia basata essenzialmente su sintomi soggettivi e quindi per la stessa sua variabilità, poco attendibile.

L'indacanuria segnalata dal Krafft, è pure un sintomo di scarso valore per la sua manifestazione per altre cause risiedenti in altri organi e per l'incerto significato che questo sintomo può avere in altre forme morbose. Nel nostro caso, ad esempio, l'indacanuria stava a rappresentare un sintomo conseguente alla stercoremia, dovuta all'occlusione intestinale, più che non alla presenza dell'affezione pancreatica.

Riteniamo quindi che a ragione affermi il Robson essere nella pancreatite acuta i primi sintomi così indeterminati da rendere impossibile una diagnosi, e similmente il Körte, il quale al XXIII Congresso della Società tedesca di chirurgia diceva di non conoscere casi nei quali la diagnosi fosse stata fatta prima dell'operazione o della necroscopia.

La difficoltà della diagnosi dipende dalla posizione anatomica dell'organo, sito profondamente nella retrocavità degli epiploon ed in stretti rapporti di vicinanza con gli organi splancnici, per cui i sintomi sobbiettivi, derivati da una pancreatite primitiva, si confondono facilmente con quelli conseguenti a processi patologici degli organi viciniori. Così il dolore localizzato all'epigastrio,

l'ambascia, la nausea, il vomito, l'ittero, la stipsi, la diarrea possono riferirsi ad alterazioni dello stomaco, dell'intestino, del fegato, ecc. Nè rari sono i fenomeni di compressione degli organi circostanti.

Oltre il caso da me descritto, del quale è oggetto la presente memoria, abbiamo 12 casi di compressione intestinale, prodotta da tumori pancreatici, raccolti dall'Hangenbach nella clinica di Socin, in tre dei quali fu fatta la laparotomia per ileo, sempre con esito letale, non essendosi riuscito a rimuovere all'operazione la sede dello strozzamento.

Talvolta sembra che il tumore si sprigioni proprio al di sotto del fegato, il quale inoltre può trovarsi ingrandito per epatite interstiziale da stasi biliare, accompagnata da ittero, dovuta alla compressione del tumore pancreatico sul coledoco o sull'ampolla del Vater. Il Greisch in una donna isterica da un anno, si trovò innanzi una cisti del pancreas comprimente il coledoco.

In altri casi il tumore si sviluppò da principio sotto l'arco costale sinistra, mettendosi in immediato rapporto con la milza, confondendo la propria area di ottusità con quella dell'organo (Trombetta e Gould).

Qualche volta è stata notata compressione dell'uretere o del rene con dolori alla regione compressa ed alterazioni della secrezione urinaria, come avvenne in un caso di Mariani ed in un altro di Israel del quale egli disse che la sede dei dolori e l'andamento clinico davano l'impressione di una nefrosi intermittente. Scherschewski in una sua memoria ha pure accennato a dolori dell'uretere conseguenti a compressione da tumore pancreatico.

Data questa diversa sintomatologia pare quindi impossibile stabilire un quadro clinico ben definito da potersi esattamente riferire ad un processo patologico di origine pancreatica.

Un sintomo di somma importanza sarebbe la constatazione che la ghiandola funziona insufficientemente o non funziona affatto, perchè questa constatazione, messa in relazione con un processo infiammatorio di incerta origine e coi varî sintomi soggettivi ed oggettivi da questo determinato, porrebbe in grado di poter indicare il pancreas come sede del processo patologico.

Tre sarebbero i fatti principali che potrebbero accertare un difetto di funzione di quest'organo: la steatorrea, la glicosuria, l'azoturia. Senonchè le diarree grasse, segnalate fin dai tempi antichi come caratteristiche delle affezioni del pancreas, oltre al potere accompagnarsi anche a malattie che impediscono il deflusso della bile, si manifestano molto di rado, ed il diabete apparirà solo quando la funzione del pancreas ha sofferto notevolmente, mentre mancherà quando vi esiste ancora sufficiente tessuto ghiandolare sano. L'azotorrea poi da sola non lascia concludere per un'affezione del pancreas, perchè la digestione degli albuminoidi non è funzione esclusiva del succo pancreatico. Essa potrà servire di base ad un'affezione pancreatica allorquando si troverà in combinazione col diabete e con la presenza di un tumore della regione del pancreas.

Karewski, Küster, Kulenkampff ed altri ebbero un segno diagnostico positivo con la puntura esplorativa; con questo mezzo infatti si potrebbe ricavare una piccola quantità di pus, che sottoposto a conveniente esame costituirebbe, per dire col Giordano, la *firma della malattia*.

Ecco il processo: si filtra il pus e si ottiene un liquido limpido, di colorito giallastro, con reazione leggermente alcalina o neutra, senza zucchero, nè albume. In questo liquido, si pone dell'amido a digerire in termostrato a 37° ed al giorno dopo, decantando il liquido, si ottiene col processo del Fehling e con la fenilidrazina intensa la reazione dello zucchero.

Molte però sono le obbiezioni che si sono rivolte alla puntura esplorativa. Anzitutto può essere causa di emorragie interne, in secondo luogo può dare origine ad irritazione peritoneale (Kocher, Küster) per il versarsi del contenuto nella cavità sierosa. Inoltre siccome il ventricolo è situato davanti al pancreas esso è esposto ad essere perforato (Karewsky, Rotter).

Quindi anche la puntura esplorativa, per quanto ottimo mezzo diagnostico, nelle raccolte pancreatiche è assolutamente da proscriversi per gli inconvenienti che ne possono derivare. Giordano stesso, mentre consiglia l'esame chimico del pus estratto con l'intervento operativo e lamenta che la maggioranza degli autori non sia ricorsa a questo metodo così facile e sicuro, non è certamente fautore della puntura esplorativa.

Proscritta la puntura esplorativa, l'esame del pus estratto durante l'operazione non rappresenterebbe più che un mezzo di diagnosi tardiva, perchè porrebbe in grado di fare una sicura diagnosi solo dopo l'intervento. Ad ogni modo se si pensa che talvolta, anche durante l'operazione, informi il caso di Wolfram, si può restare incerti sulla diagnosi, anche questo mezzo deve essere tenuto in speciale considerazione per l'importanza che in certi casi può avere.

Un altro fatto degno di menzione e che può mettere in rilievo sintomi, i quali per quanto non riscontrabili che al tavolo operativo sono tuttavia di importanza capitale nella diagnosi di questi processi infiammatori acuti del pancreas, si è la manifesta tendenza che esiste nelle infiammazioni del pancreas alla mortificazione del tessuto adiposo, non solamente della ghiandola, ma dell'omento, del mesentere, della sierosa parietale e di rivestimento degli organi splancnici ed in certi casi persino del mediastino (pleura e pericardio).

Spetta a Balser il merito di avere pel primo richiamato l'attenzione sulla produzione nel pancreas e nelle adiacenze di focolai grossi come la capocchia di uno spillo, opachi, bianco-giallastri che egli indicò col nome di *necrosi da degenerazione adiposa*.

Identiche osservazioni fecero in seguito Ponfick, Fitz, Langerhans, Hildebrand, Dettmer, Jung, Körte ed altri.

Nè mancarono i contributi sperimentali.

Il Körte ha fatto a questo proposito esperienze su gatti e cani sia produ-

cendo lesioni meccaniche, contusioni, strappamenti, tagli del pancreas e dei suoi vasi e ponendo nel peritoneo frammenti di ghiandola isolati, sia provocando infiammazioni in quest'organo con l'iniettare nella ghiandola sostanze chimiche irritanti e materiali settici.

In dieci casi potè ottenere la necrosi del grasso tanto conseguentemente alle lesioni traumatiche, quanto nelleinfiammazioni artificialmente provocate e nell'impianto di pezzi di ghiandola nella cavità peritoneale, ma le alterazioni ottenute non erano che una pallida imitazione di quello che si osserva nell'uomo.

La genesi di questa necrosi del tessuto adiposo venne studiata dall'Hallion. Secondo questo autore si avrebbe un primo stadio di steatolisi o di sdoppiamento ed uno stadio di steato-necrosi. La goccia di grasso contenuta normalmente nella cellula adiposa si trasforma in cristalli di acidi grassi od in saponi insolubili. Gli acidi grassi formano nella cellula cristalli disposti a pennello oppure unendosi ai sali di calce formano un sapone insolubile, che costituisce una massa omogenea occupante tutta la cellula; a questo punto il protoplasma cellulare è decalcificato ed il nucleo scompare, non si colora più.

Questo processo, chiamato dall'Hallion *steatonecrosi*, dal Dieulafoy, pel fatto della scomparsa del nucleo, *citosteatonecrosi*, parrebbe dovuto alla diffusione del succo pancreatico all'esterno, avendo la steapsina la proprietà di sdoppiare i grassi in acidi grassi e glicerina. Quale però sia la causa della diffusione del secreto pancreatico, in qual modo possa la steapsina agire nei tessuti e determinare la necrosi delle cellule adipose non è ancora conosciuto.

Sta però il fatto della presenza di questi focolai descritti, di colorito biancogiallastro, paragonati a macchie di cera (*taches de bougie*), i quali quando sono manifesti (e non sempre lo sono: Quénu e Duval in 12 casi di suppurazione pancreatica solamente in 3 casi osservarono la *citosteatonecrosi*) rendono non solamente indubbia l'origine pancreatica del processo morboso, ma ne aggravano grandemente la prognosi.

Premesso tutto quanto si riferisce alla sintomatologia di questa affezione, riesce evidentemente dimostrato come una sintomatologia esatta delle infiammazioni acute del pancreas, che risponda ai bisogni della clinica non si è ancora riusciti a formularla.

Una sintomatologia che può avere un esatto riscontro clinico è quella del Griffon (Congresso internazionale di Parigi 1900) in rapporto alle cisti del pancreas, sintomalotogia che potrebbe pure riferirsi alle raccolte ascessuali e da necrosi, sempre però quando queste abbiano sviluppo entro la borsa omentale. In altre parole è il reperto ed il rapporto del tumore col ventricolo e col colon, che può assumere un'importanza decisiva nel diagnostico di queste affezioni e permettere una sicura diagnosi.

Quando nella regione superiore dell'addome tra l'apofisi xifoide e l'ombellico riscontriamo un tumore sferico, teso, poco mobile, a superficie liscia, a li-

livello del quale vi è un suono di percussione ottuso, mentre alla periferia il suono è timpanico, noi penseremo già ad una raccolta pancreatica e cercheremo se tra il fegato ed il tumore si trova una zona di tessuto timpanico e come si comportano lo stomaco ed il colon rispetto a questo tumore. Se ambedue questi organi stanno davanti al tumore, bisogna far diagnosi di tumore retroperitoneale. Quando dilatando il ventricolo con gas riconosciamo che coll'aumento di volume dello stomaco il tumore viene in parte ricoperto e insufflando il colon questo si sposta in alto, diminuendo l'ottusità assoluta della tumefazione, non vi può essere dubbio che si tratta di una raccolta di liquido o nella retrocavità degli epiploon o nel pancreas, che si trova dietro di essa.

La differenziazione fra questi due stati morbosi, si potrà fare tenendo conto dei dati anamnestici e della sintomatologia innanzi riferita.

Se leggiamo le accurate storie dei quattro pazienti dell'Hahn, dei quali egli riuscì a fare in tutti quattro la diagnosi di cisti del pancreas prima dell'operazione, ci colpisce la notevole uniformità dei segni obiettivi, in quanto le cisti avevano sede nella regione epigastrica ed avevano innanzi a sè lo stomaco ed il colon come le insufflazioni avevano dimostrato.

Disgraziatamente però i tumori pancreatici non si presentano sempre così collocati e noi sappiamo come le raccolte pancreatiche possono svilupparsi in alto tra l'epiploon gastro-epatico od in basso tra le lamine del mesocolon, senza contare le sedi diverse che esse possono avere in rapporto ai quadranti addominali, a seconda della loro origine nella testa, nella coda, nel corpo della ghiandola.

Allorchè la raccolta si è sviluppata tra il fegato ed il ventricolo, questo quando viene disteso da gas deve ricoprire la maggior parte del tumore, però subito al di sotto del margine inferiore del fegato resterà allo scoperto un punto della cisti che dà suono ottuso.

Quando il tumore si sviluppa tra le lamine del mesocolon l'insufflazione del ventricolo non ci può fornire alcun dato e la diagnosi riesce oltremodo difficile, tanto più che il colon può essere spinto verso l'alto o verso il basso a seconda della maggiore distensione del foglietto inferiore o superiore del mesocolon. In ambedue le forme permane però il reperto del colon innanzi al tumore, il che assieme alle zone timpaniche, che lo separano dal fegato e dalla milza, può essere un buon segno per il diagnostico.

La distinzione fra cisti ovariche, salpingiti e raccolte pancreatiche poggia specialmente sulla palpazione bimanuale degli organi pelvici, sulla dimostrazione dell'esistenza di un peduncolo e sulla mobilità dell'utero. Inoltre l'anamnesi ci dice che le raccolte pancreatiche si sono sviluppate dall'alto verso il basso, al contrario delle altre. Del pari facile sarà pure la differenziazione dalle affezioni renali (idro-pionefrosi, tumori) sia coi mezzi diretti di indagine (cistoscosia, cateterismo degli ureteri, ecc.), sia col reperto delle orine in rapporto all'anamnesi, al decorso ed alla durata della malattia.

Le cisti del mesentere e dell'epiploon si differenziano per la loro grande mobilità. I grossi tumori idropici della cistifellea sono caratterizzati dalla loro configurazione piriforme e giacciono subito dietro alla parete addominale.

Gli ascessi della milza si differenziano da quelli del pancreas perchè in questi ultimi si trova sempre tra il pancreas e la milza una zona di tessuto timpanico, che viene a mancare nei primi. In questi l'ottusità della milza si continua con l'ottusità del tumore e non diminuisce con l'insufflazione del colon e dello stomaco.

Resta infine la diagnosi differenziale fra le varie affezioni di origine pancreatica.

I tumori solidi del pancreas si distinguono dalle raccolte cistiche ed ascessuali per la mancanza di fluttuazione, per la superficie bernoccoluta e per la minore grossezza; sintomi differenziali così caratteristici invece non presentano le cisti e gli ascessi di questo organo. Si dice che gli ascessi, le raccolte da necrosi del pancreas si differenziano dalle cisti per il loro andamento rapido e grave, per la reazione febbrile, per il loro sviluppo, di volume sempre inferiore a quello delle cisti, ma purtroppo, come si vede a priori, non sono questi sintomi sufficienti per farci escludere una di queste affezioni a favore di un'altra.

Non sono rare le pancreatiti, che ebbero un decorso piuttosto lento e non estremamente grave, le quali raggiunsero considerevole sviluppo senza determinare compartecipazione dello stato generale della persona affetta. Certo che nei casi nei quali la sintomatologia si presenta subito all'inizio improvvisamente allarmante, accompagnata dalla presenza di un tumore nella regione epigastrica coi caratteri sopradescritti, la diagnosi è possibile; lo stesso non si può però dire per quei casi i quali non si iniziano decisamente all'improvviso coi sintomi ricordati e si continuano con una sintomatologia subdola, a decorso piuttosto cronico.

Nella nostra inferma l'andamento lento, la deficiente sintomatologia, la banalità dell'anamnesi poco rischiaravano il diagnostico. L'ammalata accusò è bensì vero, di avere avuto, durante un mese prima del suo ingresso in ospedale, dolori all'epigastrio accompagnati da vomito, stipsi, diarrea, ma non avvertì nessuna tumefazione all'addome, fatto che venne soltanto da noi rilevato. A questi sintomi iniziali seguì una breve sosta con alternative di miglioramento e peggioramento sino a quando l'ammalata ricorse alla nostra opera per i sintomi acuti di occlusione intestinale. E l'occlusione venne infatti clinicamente diagnosticata, come pure la sua causa, *compressione da tumore addominale.*

Quale però la genesi di questo tumore? Quale la natura?

L'età, il sesso, il modo di insorgere dalla malattia, il suo lento decorso, la mancanza di qualunque causa predisponente, od occasionale, l'assenza di sintomi di alterata funzione pancreatica, l'insufficienza di una sintomatologia obiettiva, mascherata ancora dalla complicazione predominante, *l'occlusione intestinale*, rendevano abbastanza intricata la nostra diagnosi e facevano quasi

escludere un processo infiammatorio acuto del pancreas. Non restava che il reperto dell'ottusità all'epigastrio determinata da un tumore, che per i caratteri sopradescritti presentava la sintomatologia di un tumore retroepiploico e che per i rapporti con l'intestino, rilevati all'ispezione ed alla palpazione dell'addome, si dimostrava come causa dell'alterata canalizzazione intestinale.

Questo tumore poco mobile, di forma rotondeggiante, a superficie liscia, teso, di consistenza elastica, fluttuante, avente quindi i caratteri d'una raccolta liquida, faceva preponderare la nostra diagnosi per una cisti del pancreas, confortati in questo dal suo decorso lento e progressivo tanto che, nonostante il volume raggiunto quando venne da noi esaminato, non era mai stato avvertito dalla paziente.

Un mezzo di indagine pronto e sicuro ci avrebbe potuto fornire la puntura esplorativa, mezzo questo che credemmo opportuno scartare sia per i pericoli ad esso inerenti, sia pel fatto che nel nostro caso l'intervento si imponeva non solo pel tumore, ma anche e specialmente per i fenomeni conseguenti alla sua compressione sull'intestino.

Se una volta vi era discordanza fra i chirurghi circa l'indicazione ed il momento di intervenire, volendo alcuni operare ai primi sintomi, altri rimandare l'intervento quando si fosse decisamente manifestata la raccolta pancreatica, ora la questione è risolta e tutti si sono dichiarati partigiani per l'operazione precoce.

A questo proposito dice il Giordano: « Se pensate alla violenza con cui insorgono certe parotiti, meglio ancora, se richiamate all'attenzione uno di quei gravissimi flemmoni sopraioidei, *angina Ludovici*, in cui dopo un decorso di poche ore trovate un ammalato ansioso, boccheggiante, attossicato, con una infiltrazione lignea della regione sottomandibolare e poca sanie raccolta dissecando attorno alla ghiandola sottomascellare, seminata di focolai purulenti, allora potrete immaginare quanto formidabile sarà per essere questa stessa affezione, se dalla regione sottomascellare, accessibile, scoperta, la portate in quell'altra ghiandola salivare, addominale, nel profondo della retrocavità degli epiploon. Perciò, come è di urgenza vitale l'intervento per l'angina del Ludwig, così credo sia per la pancreatica fin dai suoi inizî, così disastrosamente letali ».

Infatti dall'osservazione dei casi non operati, venuti a nostra conoscenza, vediamo che nel maggior numero di essi, seguì presto la morte per peritonite o essa avvenne più tardi per esaurimento di forze, ascesso del fegato, trombosi della vena porta. Per questo è giustificato il provvedere il più presto possibile con lo svuotamento dell'ascesso per via chirurgica.

Spetta al Körte il merito di avere per il primo nel 1894 operato di proposito deliberato per pancreatite in quattro casi. Ad esso seguirono Gould, Frânkel, Page, Giordano e dal presente l'intervento non soffre più controindicazione alcuna.

Le vie chirurgiche per giungere al pancreas sono diverse a seconda dei casi. La via più ampia e più breve è indubbiamente quella attraverso l'epiploon gastro-colico (Kronlein, Durante). In certi casi è pure utile procedere attraverso

il piccolo epiploon (Triconi, Boeckel, Kôrte), quando la tumefazione si presentasse più sporgente in questa regione. Altre volte sarà necessario procedere per la via transmesocolica seguendo quindi la via indicata dal von Hacker nel suo processo di gastroenterostomia posteriore.

Altri ricorsero al taglio lombare. Giordano in un caso di ascesso retroepiploico di origine pancreatica all'apertura laparotomica associò una controapertura lombare per costituire un drenaggio retroperitoneale. Dal Ceccherelli fu indicata una via transpleurale e dal Mayo-Robson un'incisione sul fianco per operare extraperitonealmente.

Nel nostro caso, data l'occlusione intestinale, la via più indicata era certamente quella laparotomica. Aperto l'addome, notata la procidenza maggiore del tumore tra lo stomaco ed il colon trasverso, ci parve utile e tecnicamente più opportuno incidere attraverso il legamento gastro-colico.

Per cause da noi indipendenti, si dovette intervenire in *articulo mortis*, quando la nostra inferma, esaurita dall'intossicazione, poco ci lasciava sperare sull'esito postoperativo. L'intossicazione o meglio la stercoremia, ecco la causa prima della morte. A questo però un'altra se ne deve aggiungere, riscontrata alla necroscopia, la necrosi totale del pancreas. Ed è per noi questa la causa ultima, la vera epicrisi, contro la quale nulla si poteva sperare e che non ci lasciava alcun dubbio sulla sorte, che avrebbe atteso la nostra paziente, quand'anche si fosse intervenuto a tempo opportuno.

BIBLIOGRAFIA.

Körte. *Zur Chirurgie des Pankreas.* Ctbl. f. Chir., 1896, n. 42.

Id. *Die chir. Krankheiten und die Verletzungen des Pankreas.* Deutsche Chir., Lief 45, d. Stuttgard, 1898.

M. Robson. *An adresse on pancreatitis.* Brit. med. journ., 1901 und Ctbl. f. Chir. n. 41, 1901.

Gessner. *Zur Anatomie und Pathologie der Gallenwege und des Pankreas.* 74 Versamml. Deutsch. Naturf. u. Aerzte in Karlsbadt Ctbl. f. Chir., n. 48, 1902.

V. Büngner. Deutsche Zeitschr. f. Chir., Bd. 54, Heft. 1, 2.

Lund. *Acute hemorragie pancreatitis; its surg. treatment, ecc.* Med. and Surg. Reports of the Boston City Hosp., 1900 e Ctbl. f. Chir., n. 29, 1901.

Krafft. *Pancreatitis haemorr. acuta.* Ctbl. f. Chir., n. 49, 1894.

Hahn. *Ueber operative Behandl. der Pancreatitis haemorr. acute.* Ctbl. f. Chir., n. 1, 1901.

Bonuzzi e Vanzetti. *Pancreatite acuta degenerativa a tipo emorragico.* Gazz. Osp. e Clin., 1900, pag. 157.

Biondi. *Contributo clinico e sperimentale alla chirurgia del Pancreas.* Clin. Chir., p. 137, 1896.

A. Jung. *Beitr. zur Path. acute Pankreatitis.* Gottingen, 1895.

D. Giordano. *Contributo alla conoscenza degli ascessi retroepiploici da pancreatite suppurata.* Clin. Chir, p. 242, 1900.

A. Martinet. *Des varietés anatomiques d'abcés sous phréniques.* Thèse de Paris, 1898.

Greisch. Centralblatt für Chir., pag. 343, 1901.

HANGENBACH. *Ueber complic. Pankreaskrank. und deren chir. Behandl.* Deutsch. Zeitschr. f. Chir., 1886.
TROMBETTA. Arch. ed atti della Soc. It. di Chir., vol. VIII, pag. 569, 1892.
GOULD. Lancet VIII, pag. 290, 1891.
ISRAEL. *Einige Erfahrungen ueber Pankreaserkrank.* Frei Ver. der Chir. Berlins, 1899.
MARIANI. *Adenoma cistico del pancreas.* Clin. Chir., 1903.
SCHERSCHEWZKI. *Einige Bemerkungen ueber Pankreaserkr.* Centralblatt für Chir., p. 339, 1900.
KUSTER. *Diagnose und Therapie des Pankreascysten.* Berl. Klin. Wochenschr. S. 154, 1887.
WOLFRAM. *Ein fall von Sarcoma duodeni eine Ovárialcyste vortäuschend.* St. Petersb. med. Woch., n. 1. 1902.
BALSER. *Fettnecrose des Pankreas.* Verh. des II Internat. Cong., 1892.
HAHN. *Seefisch. Mittheilung ueber Pankreascysten.* Deutsche Zeitschr. für Chir.,Bd 59,pag.153.
PAGE. *Traitement chirurgical des pancréatites suppurées.* Paris, Steinheil, 1898.
TRICOMI. Gazz. degli Ospedali, pag. 894, 1892.
DURANTE. Archivio ed atti della Soc. It. di Chir., 1893.
NOVARO. Rel. De Filippi: Clin. Chir., n. 10, 1894.
TERRIER. Revue de Chir., 1889 e Progrès méd.. 1893.
RECLUS. Bull. de la Soc. de Chirurgie, 1892.
BALSER. *Ueber Fettnekrose, eine zuweilen Vödtliche Krankheit des Meuschen.* Wirchow's. Arch., Bd. 90, 1882.
DETTMER. *Beitz zur Lehre von der Fettgewebsnekrose.* Dissert., 1895.
FITZ. *Acute Pankreatitis.* New York med rec., nn. 8-10, 1889.
DRESSEL. *Ueber die Fettgewebsnekrose des Pankreas.* Dissert. Göttingen, 1897.
FRÄNKEL. *Ueber Fettnekrose.* Münsch. med. Wochenschr., 1896.
GESSNER. *Ueber Pankreasnekrose.* Deutsch Zeitschr. f. Chir., Bd 54.
GUINARD. *Pancréat. supp. et gang.* Bull. et mém. de la Soc. de Chir. de Paris, 1898
SARFERT. *Die Apoplexie des Pankreas.* Deutsch. Zeitschr. f. Chir., 1895
WAGNER. *Zur Casuistik des Pankreas und abd Fettgewebsnekrose.* Beitz. Klin. Chir., Bd. 26 S. 161, Heft. 1.
BERNARD. *Mémoire sur le pancréas et sur le role de suc pancréatique dans les phénomènes, digestifs.* Paris, Ballière, 1856.
CORVISART. *Collection de mémoires sur une fonction peu commune du pancréas. - La digestion des aliments azotés.* Paris, 1857-1863.
LANGERHANS. *Ueber multiple Fettgewbsnekrose.* Wirchow's. Arch., Bd. 122, 1890.

IV.

R. Istituto di Clinica Chirurgica della R. Università di Roma
diretto dal prof. F. Durante

Nuovo processo di resezione del gomito.

Contributo alla cura delle anchilosi ossee traumatiche del gomito

per il dott ANGELO ISAJA, aiuto.

La cura cruenta delle anchilosi ebbe principio nel 1826 con Rhea Barton che praticò la sezione del femore per un'anchilosi dell'ancá, ottenendone una perfetta correzione. Circa dieci anni dopo l'illustre chirurgo americano fece una analoga operazione per l'anchilosi del ginocchio e la sua pratica si diffuse rapidamente.

Prima di Rhea Barton la storia della terapia delle anchilosi può riassumersi in due periodi: quello più antico che va da Ippocrate a Fabrizio Hildano, nel quale la cura delle anchilosi è stata empirica o negativa; e quello più recente che va da Fabrizio Hildano al Barton. Noi vediamo difatti Ippocrate occuparsi della sola cura preventiva dell'anchilosi; egli raccomanda i movimenti delle articolazioni che tendono ad irrigidirsi, e, quando l'anchilosi non possa evitarsi, ne indica la posizione più favorevole all'uso delle membra.

Celso raccomanda la sezione delle briglie cicatriziali che inceppano i movimenti del ginocchio, ma, come Ippocrate, consiglia di non toccare le anchilosi propriamente dette.

E' vero che Albucasis nel suo aureo libro consigliasse l'osteotomia nei casi di anchilosi in posizione difettosa; ma da nessuno è ricordato che la scuola araba mettesse in pratica l'autorevole consiglio.

Con Fabrizio Hildano nel 1623 viene approfondito lo studio dell'anatomia patologica delle anchilosi e iniziata una più efficace e razionale cura, sempre però nel campo ortopedico. Egli distingue le anchilosi in complete o per cementazione ossea ed in incomplete o per retrazione delle parti molli; ritiene le prime incurabili, mentre per le seconde dà razionali precetti di cura profilattica ed ortopedica; inventa apparecchi destinati a lottare contro tali retrazioni riuscendo così a correggere anchilosi del gomito e del ginocchio reputate fino allora incurabili.

Per altri due secoli ancora la terapia delle anchilosi non è affatto uscita dal campo della pura ortopedia ed era naturale che il chirurgo, impotente

contro i pericoli terribili della sepsi, non aiutato ancora dall'anestesia chirurgica, non si attentasse ad attaccare una deformità compatibile con la vita; sebbene la stessa natura nei fatti di guarigione delle anchilosi per rottura accidentale ne indicasse una terapia chirurgica. Bisogna giungere a Rhea Barton per aver principio l'era della cura cruenta delle anchilosi. Ma l'intervento cruento suggerito e praticato da Barton, ripetuto con successo da Gibson, Platt-Burr, Gordon Buch resta non pertanto eccezionale, ed è ritenuto pericoloso dalla maggioranza dei chirurghi, date le gravi infezioni che quasi sempre complicavano le grandi operazioni chirurgiche.

Dopo la scoperta della medicatura alla Lister e dell'anestesia chirurgica il metodo cruento non solo si affermò ma si è arricchito mano mano di varî processi fino a mostrarsi in questi ultimi tempi così ardito da non limitarsi più alla correzione di arti fissati in posizione viziosa, ma a creare nuove articolazioni che valessero funzionalmente a sostituire le vecchie già distrutte dal processo anchilotico.

Intanto durante questo lungo intervallo di tempo la terapia delle anchilosi non venne affatto trascurata. Numerosi lavori sul raddrizzamento dell'anchilosi viziosa, senza operazione, vennero alla luce. E questo nuovo metodo, portato in onore da Palasciano e da Louvrier, fu volgarizzato principalmente per opera di Bonnet che ha il merito di aver saputo, sulla scorta dell'anatomia patologica, regolarlo e adattarlo alla clinica giornaliera.

Si occuparono del raddrizzamento forzato sia manuale che strumentale Delore, Langenbeck, Billroth, Nussbaum, Volkmann, Demargnay, Bruns, Rizzoli e molti altri.

Però il metodo cruento cominciò a prendere piede fra i chirurghi e all'inizio della chirurgia antisettica, coi suoi brillanti e numerosi risultati, finì col costituire in massima parte il metodo incruento spesso infido e pericoloso.

Oggi la rottura forzata dell'anchilosi si esercita in un campo assai ristretto e cioè nelle anchilosi fibrose, non di origine tubercolare; e si pratica sotto narcosi impiegando per lo più la forza manuale.

È controindicata nelle anchilosi che sono l'effetto di tubercolosi articolare apparentemente spenta, perchè in questi casi, come l'esperienza ha dimostrato, può essere causa di gravi danni locali e generali, inerenti al ridestarsi di focolai tubercolari incapsulati, che evolvono per solito a corso acuto colla minaccia che l'infezione tubercolare diventi generale.

È insufficiente e pericolosa nelle anchilosi ossee e in quelle nelle quali sono cambiati i rapporti anatomici dei capi articolari.

Ideale del chirurgo sarebbe di ricostituire con l'operazione un'articolazione nuova mobile e solida. Però anche quando si riesce a far ritornare la mobilità ad un'articolazione anchilosata, resta tuttavia una diminuzione della solidità

dell'arto che in certi casi sarebbe più dannosa per l'ammalato che un'articolazione anchilosata in buona posizione. Da qui il grande precetto in chirurgia di non toccare le anchilosi in buona posizione degli arti inferiori, e di operarle solo quando esse sono in attitudine viziosa, all'unico intento di metterle nella posizione più adatta per gli scopi funzionali. Non è così per l'arto superiore e specialmente per le articolazioni della spalla e del gomito. In questi casi il ristabilire la mobilità articolare è preferibile, se non indispensabile, per la buona funzione dell'arto. Per ottenere ciò è necessario anzitutto impedire la riproduzione dell'anchilosi, impresa tutt'altro che facile, specie quando l'anchilosi ripete la sua origine da cause traumatiche e colpisce individui ancora in giovane età.

Il primo che tentò di ristabilire i movimenti in un arto anchilosato è stato Rhea Barton. Questi eseguì un'osteotomia lineare in un'anchilosi dell'anca; la mobilità della coscia persistette per poco tempo e ben tosto l'anchilosi si riprodusse.

Nelle anchilosi del gomito i primi casi di osteotomia furono eseguiti da Bonnet e da Haynes Walton. Nel caso di Bonnet fu corretta la posizione, ma l'anchilosi ricomparve dopo poco tempo. Nei due casi di Haynes Walton, il quale veramente praticò l'osteotomia dell'omero a due dita al di sopra del condilo esterno, i risultati funzionali furono discreti.

L'osteotomia pura e semplice, di qualunque forma essa sia, lineare, cuneiforme, trocleiforme, è insufficiente ad impedire la recidiva; poichè i frammenti ossei scontinuati dall'atto operativo, restano più o meno in contatto e la consolidazione si compie come in una frattura. E' vero che in qualche caso di anchilosi del gomito con la semplice osteotemia trocleiforme si sono ottenuti dei buoni risultati (casi di Defontaine, di Wolff), specie quando si ha avuto cura d'imprimere all'articolazione dei movimenti attivi e passivi al più presto possibile. Ma essi sono abbastanza rari, mentre di regola l'osteotomia semplice conduce al consolidamento delle ossa sezionate e quindi alla recidiva dell'anchilosi.

Ollier fece uno studio molto accurato su questo argomento e credette di aver risolto la questione col proporre ed eseguire resezioni sottoperiostee. Con tale metodo, egli otteneva la formazione di neoartrosi; e all'VIII Congresso francese di chirurgia nel 1894 potè presentare 13 operati di resezione sottoperiostea del gomito da vario tempo, con conservazione dei movimenti, meno che per l'estensione, la quale si compiva assai incompletamente. Però nei casi di anchilosi traumatica, quale appunto concerne il nostro caso, egli s'accorse che la semplice resezione sottoperiostea era fatalmente seguìta dal ritorno dell'anchilosi. E allora Ollier per ottenere una neoartrosi propose di resecare una zona circolare della guaina periosteo capsulare a livello dell'interlinea che si vorrà stabilire, o in altri termini di fare una resezione sotto-periostea interrotta (ré-

section sous-périostée interrompue). Egli ha presentato allo stesso Congresso francese un caso di questo genere con estensione attiva.

Ma anche col processo Ollier i buoni risultati nelle anchilosi traumatiche sono rarissimi e ciò si spiega per il grande potere osteogenetico che in tali casi posseggono i tessuti ossei, specie se si tratta di giovani soggetti; per cui si ha tale abbondanza di neoformazione ossea fra i frammenti, che questi finiscono col rimanere saldati per un callo osseo che non permette alcun movimento.

Per impedire il saldamento dei frammenti ossei, e quindi la recidiva dell'anchilosi, Verneuil propose per il primo l'interposizione di parti molli fra le ossa resecate. Ed Helferich e Lenz nel 1894 per primi interposero una bendarella muscolare in seguito a resezione del condilo in due casi di anchilosi della mascella inferiore.

Föderl nel 1896 ha fatto delle ricerche sperimentali sulla formazione artificiale di articolazioni. Sperimentò sui polli interponendo fra gli estremi articolari cruentati, lamine di celloidina e membrane di animali precedentemente preparate e conservate. Egli potè ottenere con tali mezzi nelle articolazioni resecate una mobilità quasi normale, ed osservò nelle sue esperienze che per non avere l'anchilosi era necessario che la lamina interposta coprisse interamente le superficie ossee cruentate, poichè nei suoi esperimenti, nei quali la lamina interposta non copriva interamente le superficie ossee, otteneva completa immobilità, determinata da formazione di trabecole ossee a modo di stalattite che in un punto congiungevano gli estremi articolari.

Gli esperimenti di Föderl furono dal Narath nel 1896 applicati ad un caso di anchilosi ossea della mandibula destra. Il Narath resecò il processo coronoide e fra le superficie ossee introdusse e fissò un pezzo di vescica di maiale precedentemente preparata. La mobilità perdurò per quattro mesi e poi bruscamente si riformò l'anchilosi.

Rochet, nello stesso anno, applica il metodo di Helferich, dell'interposizione muscolare, nel trattamento delle anchilosi dell'anca con buoni risultati funzionali. Roser nel 1898 in un caso di anchilosi della mascella riesce ad ottenere la mobilità interponendo una lamella di oro. Chlumschy nel 1900 riprende le ricerche sperimentali, già fatte dal Föderl, resecando, nei cani e nei conigli, le grandi articolazioni e introducendo dopo nelle superficie ossee varî corpi estranei (piastrine di celluloide, argento, zinco, gomma). I risultati che egli ottenne in tali esperienze sono stati soddisfacenti. La mobilità dell'articolazione restò press'a poco normale, solo il movimento di estensione era per l'ordinario un po' limitato. Alla sezione eseguita da 1 a 4 mesi e mezzo dopo l'operazione, si trovarono cavità articolari buone che contenevano un po' di liquido sieroso.

Le estremità articolari avevano conseguito una superficie liscia connetti-

vale. Perchè il soggiorno di corpi estranei non potesse produrre eventuali fenomeni sgradevoli, l'autore propose, dopo che essi avevano soddisfatto il loro compito (quello d'impedire le aderenze), la loro rimozione, mercè operazione suppletoria. Per evitare questo secondo intervento volle sperimentare con piastrine di materiale assorbibile: osso decalcificato, avorio, magnesio.

I risultati furono identici a quelli ottenuti nelle prime esperienze con materiale inassorbibile. Le piastrine di magnesio venivano riassorbite dopo alcune settimane secondo lo spessore.

Gluck nel 1902 in due casi di anchilosi della mascella resecò il condilo e interpose un lembo di pelle con risultati funzionali buoni.

Nélaton comunicando nel 1902 alla Società francese di chirurgia due casi di anchilosi ossea dell'anca trattati con l'interposizione di tessuto muscolare fra le superfici sezionate, propone tale procedimento come metodo generale del trattamento delle anchilosi ossee.

E Quénu comunica alla stessa Società di chirurgia che in un caso di anchilosi del gomito, fra le superfici resecate interpose il legamento anteriore dell'articolazione con ottimi risultati. In seguito Coville applicò il metodo di Helferick, dell'interposizione muscolare, all'anchilosi della spalla e Nélaton a quella del pugno e sempre con buoni risultati funzionali.

* * *

Tutti i summenzionati atti operativi escogitati nel trattamento delle anchilosi in genere sono stati applicati più o meno in quelle ossee del gomito di origine traumatica allo scopo di ottenere una neoartrosi con conservazione di tutti i movimenti sia attivi che passivi. Ed i risultati sono stati varî a seconda del metodo impiegato.

Abbiamo difatti visto come l'osteotomia pura e semplice si è mostrata insufficiente ad impedire la recidiva dell'anchilosi.

Nè migliori risultati si sono avuti con la resezione sotto-periostea all'Ollier. Se questo processo ha reso e può rendere dei buoni servigi nei casi di tubercolosi del gomito o di anchilosi consecutiva a processi infiammatori articolari, conducendo spesso alla formazione di neoartrosi, non si è mostrato egualmente efficace nelle anchilosi ossee d'origine traumatica. E la ragione deve ricercarsi nel fatto che nel primo caso i tessuti ossei per il prolungamento e continuo intossicamento dell'infezione tubercolare, hanno scarso potere osteogenetico, e quindi manca quell'abbondante neoformazione ossea, che è causa della recidiva dell'anchilosi e perciò la regola è la pseudo o la neoartrosi; anzi in taluni casi è così povera la produzione ossea che, se v'è stata anche un'estesa demo-

lizione dell'apparato ligamentoso e muscolare peri-articolare, si corre pericolo di avere un'articolazione ciondolante.

Non è così nei casi di anchilosi ossea d'origine traumatica, nei quali, specie se trattasi di soggetti giovani e ben conformati, per il grande potere osteogenetico che posseggono i tessuti ossei, si ha una tale abbondanza di neoformazione ossea fra i capi articolari, già resecati che questi finiscono col rimanere saldati per un callo osseo che non permette alcun movimento. Nè vale a scongiurare l'insuccesso la modificazione proposta dallo stesso Ollier al suo processo, cioè di resecare una zona circolare della guaina periosteo-capsulare a livello della interlinea che si vorrà stabilire. E a conforto delle mie osservazioni, mi basti citare i casi di esimî chirurgi, quali Albarran, Quénu, Delbet, Vincent e molti altri, i quali praticarono nell'anchilosi ossea traumatica del gomito la resezione più ampia, e in qualche caso per ben due volte, e sempre con insuccesso.

Il Monari nel 1902 esponeva nell'archivio di ortepedia un suo processo di resezione del gomito, che egli ha praticato nei casi di tubercolosi del gomito allo scopo d'impedire l'anchilosi e di creare una neoartrosi. Egli apre l'articolazione col taglio di Vogt-Tilling, cioè con un'incisione ad U a base in alto, comprendendo nel lembo muscolo cutaneo anche l'olecrano, diviso alla sua base. Dopo aver resecato i capi articolari al di là della séde dei focolai osteitici, distacca sulla faccia dorsale del cubito per una lunghezza di 3 cm. il periostio e crea sull'osso con la sgorbia una depressione che possa accogliere quella parte di olecrano che ha potuto conservare, e ve la fissa, facendo uso del foretto con alcuni punti di catgut, col quale mezzo unisce pure direttamente all'ulna il tendine del tricipite. Egli ha operato in questo modo quattro individui, sofferenti di artrosinovite tubercolare e tutti e quattro guarirono con conservazione dei movimenti.

Il processo del Monari, veramente si presenta superiore a quello di Ollier, nei casi di tubercolosi del gomito, in quanto chè, con la demolizione generosa delle parti costituenti l'articolazione, evita il pericolo di lasciare tessuti infetti nella ferita, e con la conservazione dell'apofisi olecranica e dell'impianto del tricipite al cubito, riesce di mantenere alla neoartrosi il movimento d'estensione attiva. Ma, se si volesse applicare nelle anchilosi ossee traumatiche, non ci darebbe più garenzia del processo Ollier, quanto al pericolo della recidiva.

Wolff nel 1897 comunicava un caso di anchilosi fibrosa completa del gomito trattata con un suo speciale processo che va sotto il nome di artrolisi e che consiste nel sezionare tutte le aderenze connettivali ed ossee peri- ed intra-articolari, che impediscono i movimenti articolari, e nell'imprimere all'articolazione dei movimenti attivi e passivi al più presto possibile. Nel suo primo caso ottenne una mobilità che permetteva la flessione fino a 75° e l'estensione fino a 130°.

In seguito egli comunicò altri otto casi trattati con lo stesso metodo, e sostenne di avere avuto anche nelle anchilosi ossee dei buoni risultati funzionali.

Certamente il metodo di Wolff, indicato nelle anchilosi fibrose, poco efficace dovrà mostrarsi nelle anchilosi ossee traumatiche, specie quando per il trauma stesso v'è stato cambiamento notevole dei rapporti anatomici dei capi articolari; varietà di anchilosi, nelle quali già la resezione più ampia, come abbiamo visto più avanti, non impedisce la recidiva.

In tali casi meglio ha corrisposto il metodo della resezione con la infrapposizione di lembi muscolari o tendino-aponevrotici,

I casi di anchilosi ossea del gomito, nei quali è stato praticato il metodo di Helferich, ascendono a dieci, e credo conveniente riassumerli per poter mettere in confronto i risultati funzionali che i varî chirurgi hanno con esso ottenuti, con quelli che nel nostro caso abbiamo avuto praticando un nostro speciale processo.

Osservazione I. (M. Quénu, 1902). — Anchilosi del gomito d'origine traumatica. Resezione e interposizione del legamento anteriore rafforzato da fibre del brachiale anteriore. Guarigione con conservazione dei movimenti attivi.

Osservazione II. (Ombrédanne, 1902). — Anchilosi fibrosa d'origine traumatica. Emiresezione omerale. Interposizione di un lembo del muscolo pronatore rotondo e del primo radiale esterno. Guarigione con conservazione dei movimenti. Però i movimenti (dopo 3 mesi dell'operazione) di flessione e di estensione non erano molto ampî. L'avambraccio formava col braccio un angolo che nella flessione passiva era di 80°, nell'attiva di 75°; nell'estensione passiva di 120, nell'attiva di 115°. I movimenti di pronazione e di supinazione erano limitatissimi.

Osservazione III. (Albarran, 1902). — Anchilosi d'origine traumatica. Resezione e interposizione di un lembo muscolo-aponevrotico preso dal tricipite brachiale. Guarigione con conservazione dei movimenti attivi. Movimenti di pronazione e di supinazione erano normali. I movimenti attivi d'estensione e di flessione variavano da 75° a 118; quelli passivi da 65° a 128. Dopo due mesi dall'operazione, la flessione attiva arrivava a 65°, l'estensione attiva a 115°.

Osservazione IV. (Nélaton, 1903). — Anchilosi ossea del gomito, d'origine blenorragica. Resezione e interposizione di un lembo del muscolo brachiale anteriore. Guarigione dell'anchilosi. I movimenti di pronazione e di supinazione sono assai limitati. I movimenti di flessione e di estensione sono ampi, però l'estensione si compie ecclusivamente per il peso dell'arto, l'estensione attiva è impossibile. Esistono leggeri movimenti di lateralità, ma il gomito, afferma l'autore non è ciondolone.

Osservazione V. (Berger, 1903). — Anchilosi fibrosa completa del gomito dovuta ad una artrite plastica. Resezione ortopedica con interposizione di un lembo del muscolo anconeo. Guarigione dell'anchilosi, però l'estensione dell'avambraccio è quasi esclusivamente passiva, v'è anche una lieve mobilità laterale del gomito.

Osservazione VI. (Quénu, 1903). — Anchilosi del gomito completa d'origine traumatica. Resezione ortopedica con interposizione di un lembo tendino-

aponevrotico. Guarigione dell'anchilosi. La flessione era estesa, ma l'estensione era incompleta e la pronazione limitata.

Osservazione VII. (Delbet, 1903). — Anchilosi ossea del gomito da causa ignota. Resezione con interposizione di un fascio del muscolo cubitale anteriore. Guarigione dell'anchilosi con movimenti di flessione e di estensione abbastanza ampî.

Osservazione VIII. (Launay, 1904). — Anchilosi fibrosa del gomito completa, consecutiva ad un'artrite. Resezione ortopedica con interposizione del ligamento anteriore dell'articolazione, rafforzato dalle fibre più profonde del brachiale anteriore. La resezione del cubito è molto economica in modo da restare la massima parte dell'apofisi olecranica e della coronoide con i rispettivi impianti muscolari. Guarigione dell'anchilosi. I movimenti di flessione, d'estensione, di pronazione e di supinazione, sia attivi che passivi, sono quasi completi.

Osservazione IX. (Ombrédanne, 1902). — Anchilosi del gomito da antica lussazione. Emiresezione omerale con interposizione di un lembo del muscolo primo radiale esterno, e d'un altro del brachiale anteriore. Guarigione con movimenti di flessione e di estensione sia attivi che passivi-limitati.

Osservazione X. (Nélaton, 1903). — Anchilosi incompleta del gomito da antica lussazione. Emiresezione omerale con interposizione di due lembi muscolari, l'uno prelevato dall'anconeo, l'altro dal pronatore rotondo. Vi si complica una leggera infezione della ferita, per cui i lembi muscolari cadono in necrosi. Recidiva dell'anchilosi.

In tutti i casi suddescritti, meno che nell'osservazione II e IX, l'incisione praticata per accedere all'articolazione è stata la longitudinale mediana posteriore o incisione di Parck. Tale incisione che incomincia in alto a 5 centimetri al di sopra dell'olecrano, ha l'inconveniente d'interessare longitudinalmente il tendine del tricipite e di staccarlo interamente dal suo impianto sull'apofisi olecranica.

Ombrédanne (osservazione II e IX) ha praticato due incisioni laterali, l'una di 12 cm. sul lato interno, l'altra di 6 cm. sul lato esterno del gomito (taglio bilaterale di Hüter) potendo con esso comodamente fare prima la denudazione dell'epitroclea e dell'epicondilo, e poi la sezione di tutta l'epifisi omerale, lasciando integri gli estremi articolari delle ossa dell'avambraccio. Questo processo, risparmiando l'olecrano e quindi le inserzioni che il tendine tricipite prende su questa apofisi, ha il gran vantaggio sul primo di assicurare la funzione del tricipite, che è essenziale per il buon uso della neoartrosi, perchè il sullodato muscolo non solo realizza l'estensione attiva, ma per la sua tonicità antagonista regolarizza anche la flessione dell'avambraccio. Tuttavia, secondo Hugnier, presenterebbe due gravi inconvenienti:

1° di non permettere una buona interposizione del lembo muscolare che separi completamente le superficie ossee avvicinate e quindi di favorire la recidiva dell'anchilosi;

2° di determinare la limitazione dei movimenti d'estensione.

Quanto alla difficoltà d'interporre bene il lembo muscolare fra le superficie ossee ravvicinate, onde scongiurare il pericolo della recidiva dell'anchilosi, io credo, contrariamente all'opinione di Hugnier, che sia abbastanza sormontabile. E difatti Ombrédanne nei suoi due casi ha potuto prelevare due lembi dal pronatore rotondo e dal primo radiale e traversare con essi la nuova cavità articolare per tutta la sua estensione. E i risultati sono stati ottimi in quanto alla guarigione dell'anchilosi, poichè in nessuno dei due casi vi fu accenno alla recidiva. Mentre assai fondata pare l'obbiezione della limitazione dei movimenti d'estensione e Hugnier nella sua tesi « traitement des ankyloses » ne spiega le ragioni con delle figure schematiche molto dimostrative.

La cavità sigmoidea del cubito, estesa dal becco olecranico a quello coronoideo, è concava e foggiata esattamente a semiluna. Nei movimenti di estensione e flessione dell'avambraccio la cavità sigmoidea del cubito gira attorno alla troclea omerale, e tali movimenti sono normalmente limitati dal contatto del becco olecranico e del becco coronoideo col fondo delle fossette omonime. Nelle condizioni normali la lamina ossea che sormonta la troclea omerale è estremamente sottile e quindi i movimenti del cubito dovrebbero avere teoricamente un'ampiezza di 180°, dico teoricamente, perchè in realtà i movimenti sono meno estesi ed essi sono limitati per l'ordinario dalla tensione della capsula e raramente dal contatto del becco olecranico e coronoideo, col fondo delle fossette omonime.

Invece nell'omero resecato la nuova superficie articolare, attorno a cui deve girare la grande cavità sigmoidea del cubito, è molto più spessa, essendo costituita dal corpo cilindrico dell'osso, senza dire che per il fatto stesso della resezione l'estremo inferiore dell'omero viene circondato da una guaina di neoformazione ossea che aumenta sopratutto il diametro antero-posteriore, e quindi i movimenti sono inevitabilmente limitati. E difatti nelle osservazioni II e IX, nelle quali Ombrédanne ha praticato, mediante le due incisioni laterali, la resezione dell'epifisi omerale, lasciando integre quelle delle ossa dell'avambraccio, si ha avuto un'estensione dei movimenti passivi rispettivamente di soli 75° e di 50°, e in tutti e due i casi i movimenti attivi erano ancora meno estesi dei passivi, cioè una effettiva limitazione dei movimenti di estensione e di flessione.

Dunque l'inconveniente della limitazione dei movimenti è dimostrato nel processo delle incisioni laterali con la sola resezione dell'epifisi omerale; come pure mi sembra assai fondato nel processo dell'incisione posteriore mediana con la resezione completa dell'articolazione, il pericolo dell'abolizione più o meno completa della estensione attiva.

Hugnier, che si mostra fautore di questo secondo processo, sostiene che facendo il distacco sottoperiosteo del tendine del tricipite dal suo impianto sul-

l'olecrano, e curando di conservare le due espansioni laterali di detto muscolo, le quali discendendo ai lati dell'olecrano, s'inseriscono all'aponevrosi della regione posteriore dell'avambraccio, l'estensione attiva resta perfettamente conservata.

Io non posso condividere l'entusiasmo dell'autore francese, poichè non saprei comprendere come un muscolo, staccato dal suo normale impianto, dopo essere stato per giunta parzialmente diviso nel senso longitudinale fino al suo tendine, possa conservare integralmente la sua funzionalità.

Nè credo che si possa dare gran peso alle espansioni laterali del muscolo che andrebbero a fissarsi all'aponevrosi dell'antibraccio, alle quali Hugnier sente bisogno riportarsi per spiegare i buoni risultati operatorî. Poichè le fibre d'inserzioni secondarie del muscolo in parola non sempre esistono, e quando esistono non sono mai così numerose e robuste da potere sostituire il robusto tendine d'impianto del tricipite che si porta sull'apofisi olecranica. Quindi è necessario vedere se realmente esistono dei buoni risultati operatorî e di che portata essi siano.

Le osservazioni, riportate da Hugnier, nelle quali si praticò il suddescritto processo, sono sette. In due (osservazioni IV, V) vi è stata abolizione completa dell'estensione attiva.

Degli altri cinque casi in uno (osservazione III) l'ampiezza dei movimenti era di 50° con un'estensione attiva fino a 115°, cioè assai limitata. Nel secondo caso (osservazione I) il Quénu non riporta il grado dell'estensione attiva, ma si limita solo ad affermare che la sua operata poteva spontaneamente eseguire tutti i movimenti. Neanche precisata è l'ampiezza dell'estensione attiva nel 3° e 4° caso (osservazioni VI e VII di Quénu e di Delbert) dove però gli autori assicurano che il movimento d'estensione attiva nei loro operati era incompleto. Resta il solo 5° caso (osservazione VIII, di Launay) nel quale effettivamente si ha avuto un ottimo risultato funzionale, poichè l'ampiezza dei movimenti era di 75° e l'estensione attiva arrivava fino a 155°; però in questo caso la resezione da parte del cubito consistette in una abrasione con la sega della sua superficie articolare, mentre le due apofisi olecranica e coronoidea furono conservate.

Quindi l'esito favorevole in questo caso rafforza ancora di più il nostro concetto sulla necessità della conservazione dell'apofisi olecranica o per lo meno dell'impianto del tricipite su detta apofisi.

E ancora un'altra considerazione sulla scelta del lembo di parti molli da infrapporre nelle superfici ossee resecate.

Il Quénu, Nélaton e Launay hanno formato un lembo costituito dal ligamento anteriore con le fibre più profonde del brachiale anteriore.

Ombrédanne interpose un lembo del muscolo pronatore rotondo e del primo radiale esterno. Albarran prelevò un lembo muscolo-aponevrotico dal

tricipite brachiale. Berger interpose un lembo del muscolo anconeo, mentre Delbelt prelevò un lembo dal muscolo cubitale anteriore. E finalmente Ombrédanne interpose due lembi muscolari presi l'uno dal primo radiale esterno, l'altro dal brachiale anteriore.

Non v'è dubbio che per fare una buona scelta del lembo bisogna tener presente due fattori principali:

1° la facilità di poterlo inframmettere e di coprire esattamente tutte le superficie ossee resecate, onde impedire la recidiva più o meno completa dell'anchilosi.

2° l'importanza funzionale del muscolo, da cui viene esso prelevato, poichè non sarebbe consigliabile di prelevarlo da un muscolo importantissimo funzionalmente, qual'è per esempio il tricipite, come ha fatto Albarran, per non ridurre ancora di più la capacità funzionale di esso muscolo.

Dalla disamina dei casi, da noi avanti riportati, risulta appunto che i migliori risultati si sono avuti nelle osservazioni VIII e I e appunto in queste il lembo interposto era costituito dal ligamento anteriore dell'articolazione con le fibre più profonde del brachiale anteriore.

Recentemente Hoffmann comunicava al XXXV Congresso della Società tedesca di chirurgia un caso di anchilosi ossea del gomito, nel quale eseguì la resezione parziale, coprendo le superficie ossee resecate con un lembo periosteo, prelevato dalla faccia anteriore della tibia. Ebbe per esito la guarigione dell'anchilosi con la conservazione dei movimenti attivi di flessione e di estensione, sebbene non molto ampî.

Trattandosi di un caso isolato e con risultati non dei più brillanti, data la non molto ampiezza dei movimenti ottenuti, non possiamo ancora pronunziarci sulla bontà del processo di Hoffmann. Possiamo però fin d'ora obbiettare che non poche difficoltà si dovranno incontrare per prelevare lembi periostei così estesi da essere capaci di ricoprire tutte le superficie ossee resecate, senza di che la recidiva dell'anchilosi dev'essere facile ad avvenire.

Da quanto ho fin'ora esposto, chiaro emerge che il metodo, che dà migliore affidamento nella resezione ortopedica del gomito, è quello di Helferich, che consiste appunto, come abbiamo visto, nella resezione dell'articolazione con l'infrapposizione di un lembo muscolare. Abbiamo visto altresì come i due processi operatori di detto metodo, fin'ora praticati nelle anchilosi ossee del gomito, non soddisfino a tutte quelle condizioni necessarie, onde avere dei risultati funzionali veramente brillanti.

Il processo delle incisioni laterali con la resezione della sola epifisi omerale ha l'inconveniente della limitazione dei movimenti e specialmente dell'estensione, e, fino ad un certo punto, quello ancora più grave di favorire la recidiva dell'anchilosi. Mentre il processo dell'incisione mediana posteriore con la resezione completa dell'articolazione, non ci garentisce di realizzare il movi-

mento d'estensione attivo che è indispensabile per il buon funzionamento della neoartrosi.

Bisognerebbe trovare un processo operatorio che evitasse i difetti dell'uno e dell'altro; ed io credo d'essere riuscito a portare in questo senso un modesto contributo con uno speciale processo suggeritomi dal mio maestro, professore Durante, e che ho avuto l'opportunità di praticare in un'anchilosi ossea traumatica, riguardante un giovane infermo, di cui subito riferirò la storia clinica.

D..... P..... di anni 30. Nessun precedente ereditario degno di nota. Ha goduto sempre ottima salute.

Nel giugno u. s. l'infermo cadde da cavallo, battendo la palma della mano sinistra contro il suolo. Si potè alzare, ma ebbe a provare un violento dolore all'avambraccio sinistro e segnatamente alla regione del gomito la cui articolazione divenne rigida. Detta regione si tumefece immediatamente da raggiungere un volume due-tre volte più del normale. Da un sanitario furono praticate delle manovre chirurgiche incruente di riduzione senza che però l'articolazione si facesse mobile.

Nei giorni seguenti si fecero evidenti stravasi di sangue peri-articolari. Poscia gradualmente diminuirono il gonfiore e il dolore, il quale ultimo è cessato solo circa due mesi fa, ma l'infermo non ha mai potuto compiere alcun movimento sull'articolazione del gomito.

Entra in questa clinica il 1° aprile 1907.

Esame obbiettivo. — La regione del gomito è totalmente deformata, sono scomparse la naturale configurazione di essa e le pieghe di flessione che normalmente si notano alla faccia palmare del gomito.

La regione epitrocleare si rende più evidente e forma una specie di protuberanza sporgente all'interno. La regicne epicondiloidea invece si presenta un po' avvallata si chè la curva rientrante che fisiologicamente si trova al di sopra dell'epicondilo si fa più evidente.

Il diametro trasverso del gomito è aumentato di lunghezza. L'avambraccio forma col braccio un angolo molto ottuso ed è fisso in tale posizione.

Con la palpazione si rilevano i seguenti dati:

Nessun fatto a carico della pelle e dei tessuti molli; i quali si presentano di calorico e di consistenza fisiologica.

L'epitroclea e la troclea omerale si possono distintamente sentire spostate all'interno, ugualmente si riesce a sentire il condilo e l' epicondilo, senza poter dire se questi due segmenti ossei sieno integri (pare che la troclea sia deformata e deviata all'interno).

Anteriormente in corrispondenza della piega si nota una notevole sporgenza ossea della forma e volume di una nocciuola a superficie irregolare, la quale pare dipendere da una deviazione ossea dal tipo normale.

All'interno e al di sotto della superficie dell'epitroclea si nota un forte avvallamento e la scomparsa delle sporgenze ossee corrispondenti all'avambraccio. Invece nella sezione esterna si sente l'estremità superiore del radio, il quale si dirige in alto ed all'esterno in rapporto al condilo omerale

Non si riesce a sentire l'apofisi coronoide del cubito.

Sulla faccia dorsale dell'articolazione si riconosce il capitello del radio che si muove sotto le dita, facendo eseguire all'infermo dei movimenti di pronazione e di supinazione; al di sopra di tale segmento osseo si sente una tuberosità ossea che si riconosce per il condilo omerale, piuttosto deformato

nel suo epicondilo. Al di dentro si apprezza l'olecrano che rispetto all'epitroclea ed all'epicondilo è notevolmente innalzato, paragonato al gomito destro sano.

I movimenti attivi e passivi dell'articolazione del gomito sono completamente aboliti; sono integri quelli di pronazione e di supinazione dell'avambraccio, quelli dell'articolazione del polso e della spalla.

Misurazioni:

Circonferenza a livello della piega del gomito	a sinistra	cm.	28	a destra	26 ½
Diametro epitrocleo-epicondilo	»	»	6	»	7
Distanza dall' acromion all' apofisi stiloide del cubito	»	»	49 ½	»	53 ½
» dall'acromion all'epitroclea	»	»	26 ½	»	27 ½
» dall' epitroclea all' apofisi stiloide del cubito	»	»	23	»	26
» dall'acromion all'epicondilo	»	»	28	»	29 ½
» dall' epicondilo all' apofisi stiloide del radio	»	»	22 ½	»	24 ½

Nessun disturbo a carico della sensibilità superficiale e profonda. Il polso sincrono a quello dell'altro lato. Non si sentono glandole linfatiche sensibilmente ingrossate all'epitroclea, all'ascella, alla regione sopra e sotto-clavicolare.

L'infermo è di costituzione scheletrica normale, con masse muscolari ben sviluppate e con discreto pannicolo adiposo. La pelle e le mucose visibili sono ben irrorate. Non si palpano pleiadi glandolari linfatici. Nulla a carico degli organi addominali e toracici. Urine normali per quantità e qualità.

Diagnosi. — Per i fatti obbiettivi e funzionali suesposti si fa diagnosi di anchilosi ossea del gomito da probabile frattura dell'apofisi omerale complicata a lussazione posteriore del cubito; diagnosi che è riconfermata dalla radiografia.

Data la posizione viziosa dell'anchilosi (l'avambraccio era fissato sul braccio in estensione) l'indicazione all'atto operativo era nettissima, tanto più che l'infermo, per le sue condizioni sociali reclamava un'articolazione mobile. E noi ben volentieri ci accingemmo ad escogitare un processo operatorio, che impedisse la recidiva dell'anchilosi e conservasse integralmente la funzione dei muscoli che presiedono i varî movimenti dell'avambraccio.

(*Continua*).

Diritti di proprietà riservati. — *L'Amministrazione avverte che procederà contro quei giornali che riporteranno lavori pubblicati nel* **POLICLINICO** *o che pubblicheranno sunti di essi senza citarne la fonte.*

Tip. Nazionale di G. Bertero e C. L. Pozzi, resp.

(48)

Anno XV Roma, settembre 1908 Vol. XV-C. (fasc. 9)

IL POLICLINICO

SEZIONE CHIRURGICA

ORGANO DELLA SOCIETÀ ITALIANA DI CHIRURGIA

DIRETTO DAL

Prof. FRANCESCO DURANTE

Direttore del Regio Istituto Chirurgico di Roma

SOMMARIO.

I. **Dott. Edoardo Borelli** - *Sopra una varietà rara d'ernia crurale.* — II. **Dott. R. Pandolfini** - *Contributo clinico alla cura delle varici.* — III. **Dott. Angelo Isaja** - *Nuovo processo di resezione del gomito. Contributo alla cura delle anchilosi ossee traumatiche del gomito.* — IV. **Prof. Achille Torretta** - *Lesioni del labirinto non acustico dimostrate con ricerche sperimentali e cliniche.*

I.

OSPEDALE DI PAMMATONE IN GENOVA
Corsia Chirurgica diretta dal prof. ROLANDO, primario

Sopra una varietà rara d'ernia crurale

per il dott. EDOARDO BORELLI, aiuto.

Tra le varietà meno frequenti dell'ernia crurale annoverasi *l'ernia crurale esterna*, descritta per la prima volta da Arnaud, e citata solo di passaggio dal Tillaux come una *curiosità appartenente più all'anatomia patologica che alla clinica e tanto rara da non meritare che se ne tenga conto nella pratica.* Il Tillmann ne dà appena un cenno, ed altrettanto il König, l'Albert ed in generale tutti gli autori meno recenti che si occuparono dell'argomento. Il Berger la osservò due volte nelle autopsie degli erniosi e crede (?) di averla riscontrata più volte sul vivente, per cui ritiene che essa sia più frequente di quanto in generale si ammetta. Il Marath in seguito alle sue osservazioni in rapporto alle lussazioni congenite dell'anca, la riscontrò in 6 fanciulli dai 7 agli 11 anni, e la descrisse particolarmente nei suoi caratteri anatomici, clinici ed etiologici. Anche lo Jaboulay, nel suo recente trattato « Hernies » del 1908, l'accenna appena come una varietà d'ernia osservata assai raramente oltre che da Arnaud e Berger succitati, da Demeaux, Velpeau, Patridge; e ricorda come essa si associ spesso ad un'ernia inguinale dello stesso lato, e come alle volte le due ernie si confondano insieme in una sola sporgenza occupante tutta la regione dell'ar-

cata crurale che apparisce molto rilassata ed indebolita. A siffatta disposizione il Berger propose l'appellativo di *distenzione della piega dell'inguine.*

L'Hesselbach ne descrisse una varietà speciale, estremamente rara ed oscura nella sua etiologia, che si estrinseca all'esterno attraverso la loggia dello psoas iliaco.

Certo non esiste ancora accordo perfetto fra gli autori circa la designazione precisa di ernia crurale esterna, benchè da tutti si voglia intendere la protrusione dei visceri addominali al disotto dell'arcata crurale, ma all'esterno della lacuna linfatica, sede ordinaria delle comuni ernie crurali. Così il Graser nel trattato del Bergmann-Mickulictz parla in generale di ernie situate all'esterno del punto di partenza dell'arteria epigastrica, designazione che nella mente dell'autore ha forse il suo fondamento sopra una voluta analogia di classificazione colle ernie inguinali, ma che a me pare alquanto oscura ed impropria se si considera:

1°) che l'arteria epigastrica non ha con l'anello crurale un rapporto così diretto ed immediato come con l'anello inguinale profondo, distandone in condizioni normali dai 12 ai 15 millimetri verso l'esterno;

2°) che essa va soggetta a frequenti e svariate anomalie che ne alterano sensibilmente il punto d'origine e conseguentemente i rapporti col colletto dell'ernia. Sappiamo infatti dai più recenti dati anatomici che l'arteria epigastrica, che comunemente nasce dalla iliaca esterna immediatamente sopra l'arcata crurale ad una certa distanza dalla parte supero-esterna dell'anello crurale, nasce invece qualche volta molto più in alto a 4-5 centimetri al di sopra dell'arcata di Poupart ponendosi in rapporto col margine superiore dell'orifizio erniario; qualche volta nasce invece al di sotto dell'arcata crurale dalla femorale, immediatamente in fuori del colletto del sacco, e qualche volta infine ha origine dalla otturatrice e raggiunge la guaina del gran retto dell'addome costeggiando l'orifizio erniario ora al lato interno ed ora all'esterno.

Altri autori invece designano col nome di *ernie crurali esterne* quelle che si fanno strada attraverso la lacuna muscolare; anzi il Graser crede che esse più che le altre meritino veramente questo nome, come quelle che fuoriescono della parte più esterna dell'arcata di Poupart. Tuttavia, anche prescindendo dalla estrema loro rarità, a me sembra più proprio di non considerare questa varietà d'ernie in confronto con le altre varietà di ernie crurali, da cui le divide nettamente il legamento ileo-pettineo e la fascia iliaca e che non hanno colle altre nessun rapporto di contatto, costituendo la lacuna muscolare una loggia a sè, del tutto separata ed indipendente dal resto dell'arcata crurale.

E' tanto oscuro il meccanismo di produzione di quest'ultima varietà d'ernia che la maggior parte degli autori ne mettono persino in dubbio l'esistenza; ed il Merckel recentissimamente nel suo trattato di anatomia topografica scrive: « *E' forse anche lecito di mettere in dubbio l'esattezza dell'osservazione di questa*

varietà di ernia, poichè l'anatomia non può quasi neppure ammettere la possibilità del percorso di un viscere attraverso la lacuna muscolare ».

Volendo conservare l'analogia fra le ernie crurali e le inguinali, noi dobbiamo serbare il nome di *ernie crurali esterne* a quelle che fuoriescono all'esterno dei vasi femorali, nello stesso modo che si chiamano inguinali esterne quelle che si impegnano nel canale inguinale all'esterno dell'arteria epigastrica, poichè l'arteria femorale, per i rapporti che può assumere col colletto del sacco, sta all'ernia crurale, come l'arteria epigastrica sta all'ernia inguinale. Ordinariamente l'ernia crurale comune sporge attraverso la lacuna linfatica, dove trova condizioni anatomiche più adatte al suo estrinsecarsi; l'ernia crurale esterna invece fuoriesce dal bacino attraverso la loggia vascolare, che è in realtà più ampia ma in condizioni normali occupata interamente dal fascio vascolare e da tessuto connettivo.

Per i rapporti immediati che contrae coi vasi femorali, non in virtù del progressivo suo sviluppo, ma per la sua speciale origine, l'ernia crurale esterna è anche designata col nome di *ernia della guaina vasale*.

Così intesa l'ernia crurale esterna assume caratteri e rapporti anatomici proprî che la distinguono chiaramente da quella interna, sebbene sia assai difficile diagnosticarla clinicamente sul vivo. Essa, come nota il Berger, deprime il peritoneo in fuori dei vasi epigastrici, al di sotto però della fossetta inguinale esterna piuttosto che al suo livello; impegnasi sotto l'arcata crurale attraverso la lacuna vascolare, in avanti e talora anche un po' fuori dell'arteria iliaca esterna, e si dispiega nel triangolo di Scarpa al davanti dei vasi femorali. Si sono descritti anche casi di ernie crurali retrovascolari benchè per i rapporti anatomici non ne riesca punto chiaro lo sviluppo. Tuttavia il Merckel dichiara che *questa eventualità è facilmente spiegata dalla circostanza che il rapporto connettivale della vena collo strato sottostante è considerevolmente più lasso che col legamento di Poupart.*

Un altro carattere anatomico proprio di questa varietà d'ernia crurale è dato dal fatto che essa coll'ulteriore sviluppo distende avanti a sè la guaina dei vasi femorali e se ne riveste; cosicchè questa costituisce un altro dei rivestimenti esterni del sacco, tutt'affatto speciale a questa varietà d'ernia, oltre a quelli comuni, formati dalla fascia propria o di Cooper, dal septum crurale e dalla fascia cribriformis.

Quale elemento etiologico nella produzione di tale varietà di ernie sono da ricordare anzitutto le comuni cause di sviluppo delle ernie in genere e di quelle crurali in ispecie: ricordiamo così in prima linea i lobuli adiposi dello strato cellulare lasso preperitoneale in vicinanza delle porte erniarie. Questi lobuli o piccoli lipomi possono ipertrofizzarsi e, sotto gli improvvisi o ripetuti aumenti della pressione endoaddominale, impegnarsi nell'anello crurale e trarsi dietro il peritoneo, determinandovi così una depressione che è il primo inizio di un sacco erniario

L'epiploon per lo più primitivamente e l'intestino successivamente penetrano in questo infundibolo, lo approfondiscono insinuandosi alla loro volta nell'anello crurale e spingendo innanzi a sè gli strati superficiali, e così si costituisce definitivamente l'ernia.

Fra le cause speciali della regione crurale vengono da alcuni autori citate anche le flogosi della ghiandola del Rosenmüller che occupa la lacuna linfatica dell'anello crurale; flogosi che determinano delle aderenze della ghiandola stessa col tessuto cellulare preperitoneale e, col successivo raggrinzamento, uno stiramento sul peritoneo e la formazione di un primo infundibulo in prossimità dell'anello crurale.

Dobbiamo pure ricordare come predisponenti tutte le cause di indebolimento e di rilasciamento della regione crurale e del legamento di Poupart; gli stiramenti e l'atrofia dei tessuti circostanti che valgono ad allargare la lacuna vascolare preparando la via ad una protrusione del peritoneo in questo punto. Ma perchè poi tutte queste cause generali che ordinariamente dànno luogo alle ernie crurali comuni, determinino alle volte lo sviluppo di un'ernia crurale esterna, dobbiamo veramente confessare di non poterlo ancora affermare. Bisognerebbe forse ammettere che un piccolo lipoma preperitoneale della fossa iliaca interna si sia insinuato nella guaina vascolare lungo la vena iliaca ed abbia trascinato seco il peritoneo pelvico; oppure che per una flogosi pregressa della ghiandola linfatica del Rosenmüller essa abbia assunto aderenze colla guaina dei vasi femorali e colla successiva retrazione abbia stirato verso l'interno il fascio vascolare, obliterando quasi la lacuna linfatica a tutto vantaggio di quella vasale, e creando così una disposizione anatomica favorevole alla produzione dell'ernia crurale esterna.

Non bisogna però dimenticare che queste non sono che ipotesi che possono non trovare conferma nei fatti, come certamente non offrono solida difesa alla critica. Il Bergmann nota che queste ernie sono da riferirsi a cause violenti che agiscono sulle parti che limitano l'orifizio erniario: affermazione, come si vede, altrettanto vaga quanto generica; indi aggiunge: « *Questi traumi consistono principalmente in uno stiramento laterale dei muscoli e della guaina dei vasi ad essi aderente, sopratutto per una forte trazione sulla gamba, per una forte abduzione, per la compressione delle inserzioni degli adduttori nei quali atti non di rado si producono delle lacerazioni, l'avvicinamento dei punti di inserzione dei muscoli psoas-iliaco e pettineo, per cui essi si inflaccidiscono e, quando restano a lungo immobilizzati, diventano fortemente atrofici; e per queste azioni si produce un rilassamento ed una scomparsa di tessuto in corrispondenza di tutta la lacuna vascolare e la predisposizione alle protrusioni del peritoneo in questa sede* ». Spiegazione tanto complessa quanto poco dimostrativa.

Certamente, come fa notare il Berger, questa varietà d'ernia crurale deve considerarsi quale un'ernia da debolezza, come è dimostrato dalla grande rilas-

satezza dell'arcata crurale che assai spesso l'accompagna e dalla coesistenza frequente con altre ernie, come nel caso da me osservato.

Ma l'importanza di questa varietà di ernie crurali non sta tanto nella loro eziologia, quanto nei pericoli che esse presentano all'atto operativo in causa dei loro rapporti immediati coi vasi femorali. Dati questi rapporti si comprende quanto sieno facili le lesioni dei grossi vasi della coscia, specialmente della vena crurale, se non si procede colla massima prudenza nella dissezione del sacco erniario: e se si pensa quanto spesso questa dissezione sia resa difficile nelle ernie antiche, aderenti, e più ancora in quelle infiammate o strozzate, si comprende come non sempre anche al chirurgo più oculato ed esperto sia possibile evitare questi pericoli.

Ciò è tanto più importante a conoscersi inquantochè questa varietà d'ernia crurale per lo più non ci si rivela che all'atto operativo, non esistendo nessun criterio, nè patognomonico nè positivo, per diagnosticarle clinicamente quando hanno assunto un discreto volume. Forse allo stato iniziale di punta d'ernia, o quando sono molto piccole, ci sarà possibile in soggetti magri ed asciutti di sospettarne la sede nella guaina dei vasi, osservando attentamente il loro preciso punto di origine, i diretti rapporti coi vasi e la loro posizione all'esterno della lacuna linfatica; e tale sospetto varrà a renderci più cauti durante l'atto operativo. Ma quando l'ernia ha assunto un discreto volume ed occupa tutta la fossa crurale, è quasi impossibile, specialmente in soggetti adiposi e corpulenti, diagnosticare la sede precisa del suo peduncolo. Ed in vero in queste condizioni, e più ancora nelle grosse ernie crurali, il viscere erniato ha finito collo sfiancare l'anello crurale e coll'occupare tutto lo spazio compreso fra il legamento del Gimbernat ed il legamento ileo-pettineo, dissimulando così i primitivi suoi rapporti; ed allora noi non possiamo diagnosticare la varietà dell'ernia che all'atto operativo, osservando, dopo la dissezione del sacco, i vasi femorali denudati dalla loro guaina. È questo anzi il carattere anatomico più tipico di questa varietà d'ernie, mentre il carattere clinico più importante, l'unico quasi che, a giudizio degli autori, possa farci sospettare sul paziente, prima dell'atto operativo, la sede dell'ernia nella lacuna vascolare, è la forma del tumore e le sue vicende di comparsa e di riduzione.

L'ernia crurale esterna ha per lo più una larga base in corrispondenza del legamento di Poupart, che va dal legamento del Gimbernat a quello ileo-pettineo; ha un sacco piano che va restringendosi in basso a forma di cono, ed ha la caratteristica, dovuta appunto alla sua larga base di impianto, di apparire facilmente nella posizione verticale, o sotto lievi sforzi, e di ridursi completamente da sè nella posizione orizzontale. Questo carattere non si verifica nelle ernie crurali comuni, le quali per lo più hanno una base ristretta e sono più sviluppate nel senso verticale che in quello orizzontale; ed anche quando sono antiche e per il loro volume hanno sfiancato l'anello crurale, così da invadere,

spostando i vasi all'esterno, anché la lacuna vascolare, esse non presentano mai quella facilità di riduzione spontanea che si verifica nelle ernie crurali esterne, perchè il volume stesso dei visceri erniati e le alterazioni che essi hanno subìto, ne rendono impossibile la riduzione spontanea completa.

Questo carattere clinico della riducibilità spontanea e quello morfologico suaccennato si verificavano nettamente in un caso di ernia crurale della guaina vascolare che cadde sotto la mia osservazione e che venne felicemente operato nella corsia chirurgica diretta dal prof. Rolando, nel febbraio u. s. Fu esso un caso interessante anche per altre particolarità cliniche ed anomalie anatomiche che, se non possono ormai più ritenersi del tutto infrequenti, sono pur sempre degne di rilievo, sia per le considerazioni di patologia cui si prestano le une, sia per i pericoli gravissimi che in sè racchiudono le altre quando non sono riconosciute. La particolarità degna di nota consisteva nella concomitanza dell'ernia crurale con un'ernia inguinale del lato opposto, e l'anomalia nella origine dell'arteria otturatrice dalla epigastrica.

Assai frequente è la coesistenza di più ernie sullo stesso individuo, ed assai vario è il modo come esse possono associarsi fra loro. Furono osservati casi di concomitanza di un'ernia inguinale di un lato con una crurale dello stesso lato o del lato opposto o con un'ernia ombelicale; furono persino descritti casi di ernie inguinali e crurali bilaterali associate, in modo da aversi quattro ernie a deformare profondamente la parte inferiore dell'addome.

Questa coesistenza di più ernie parla in favore di una disposizione speciale congenita od acquisita che deve ammettersi in certe persone allo sviluppo delle ernie; di uno stato particolare di debolezza dei loro tessuti, tale da non potere opporre che una assai scarsa resistenza agli aumenti improvvisi o continuati della pressione endo-addominale; debolezza che può giungere fino al grado di vera aplasia e che ci spiega ancora le recidive che succedono alle volte anche a quegli atti operativi che furono condotti colla tecnica più rigorosa e che ebbero un decorso assolutamente asettico. Questi casi disgraziatamente sono quelli che si prestano anche meno ad un trattamento palliativo, perchè, come ben si comprende, non è possibile contenere con apparecchi di protesi più ernie nello stesso individuo, aventi sede e direzione diverse.

L'origine dell'arteria otturatrice dalla femorale mediante un tronco comune colla epigastrica costituisce la più frequente delle anomalie arteriose della regione e che interessano il chirurgo specialmente nelle operazioni dell'ernia crurale strozzata; essa è a tutti ben nota, come sono noti i pericoli che si vi collegano nello sbrigliamento dell'anello, cui possono seguire emorragie imponenti. Il caso più grave si ha quando il tronco comune delle due arterie è piuttosto lungo perchè allora l'otturatrice si mette in intimo rapporto col margine superiore dell'anello crurale, decorrendo parallelamente al legamento di Falloppio; passa quindi sul legamento del Gimbernat contornandone il margine libero,

discende in fine in basso ed all'esterno verso il canale otturatorio. In queste condizioni il colletto dell'ernia è circondato per tre quarti da vasi che possono venir lesi durante lo sbrigliamento, e che occorre invece rispettare, cioè la vena femorale all'esterno, il tronco comune dell'epigastrica e della otturatrice in alto ed il ramo della otturatoria all'interno: a questo cerchio vasale l'Hesselbach diede il nome di *corona della morte*. Quando invece il tronco comune dell'arteria otturatrice e dell'epigastrica è breve, di pochi millimetri, allora l'otturatrice per lo più volge tosto in basso verso il canale otturatorio, passando all'esterno dell'anello crurale.

Siccome però anche nei casi comuni esiste quasi costantemente un ramo anastomatico, per quanto esile, tra l'arteria epigastrica e l'otturatoria, decorrente subito al di sopra e parallelamente al legamento di Falloppio, ed in tutta vicinanza di esso si trovano gli elementi del cordone spermatico nell'uomo, ed il legamento rotondo nella donna, così si comprende come, non solo quando esiste l'accennata anomalia arteriosa, ma in tutti i casi di erni acrurale strozzata, lo sbrigliamento riesca pericoloso in ogni senso, tranne che in dietro sul legamento di Cooper. Per queste ragioni quindi si consiglia di fare su di esso delle piccole incisioni multiple, e, se lo sbrigliamento ottenuto fosse insufficiente, di aggiungere, come insegna il Tillaux, altre piccole incisioni sul lato mediale. In ogni caso è prudente, come consigliano gli autori più moderni, di cercare di conseguire lo sbrigliamento necessario per via ottusa, dopo praticate le piccole incisioni suddescritte, piuttosto che ricorrere ad uno sbrigliamento unico ed esteso. (Testut. Anat. topogr.).

Il caso di nostra osservazione si riferisce a tale P..... D....., contadino, d'anni 51, entrato nell'ospedale il 16 febbraio u. s. ed affetto da ernia crurale destra ed inguino-funicolare sinistra. Erano libere entrambe, a contenuto enterico ed erano apparse a poco a poco senza sforzi violenti nel periodo di molti anni. L'ernia crurale piu antica datava da 17 anni, quella inguinale da 6 soltanto, ma era più voluminosa, nè era riuscito mai al paziente di mantenerle efficacemente col cinto.

L'ernia crurale costituiva un tumore a larga base in corrispondenza dell'arcata crurale, pianeggiante e disposto col diametro maggiore parallelamente al legamento di Falloppio e si estendeva verso l'esterno al davanti dei vasi femorali. Essa presentava inoltre questo carattere singolare che scompariva spontaneamente del tutto nel decubito dorsale tranquillo, mentre fuoriusciva sotto i colpi di tosse e nella stazione verticale. Applicando a riduzione completa il dito in corrispondenza dell'anello crurale lo si avvertiva ampio più del normale.

L'infermo fu operato nella stessa seduta dai due lati, col metodo Bassini a sinistra e col metodo Novaro a destra. Da questa parte il tumore erniario occupava tutto lo spazio dell'arcata crurale compreso fra il margine anteriore del legamento di Gimbernat ed il legamento ileopettineo, e si era sviluppato al davanti dei vasi femorali; coi quali si trovava in diretto contatto.

L'isolamento del sacco riuscì assai delicato dal lato posteriore per il pericolo di ledere la vena femorale che faceva quasi corpo con esso e che apparve ad isolamento completo denudata per un tratto di due centimetri circa

della guaina connettivale; immediatamente all'esterno di essa si percepivano colla vista e col tatto i battiti dell'arteria femorale.

Durante l'atto operativo, oltre la sede dell'ernia nella guaina vascolare, si rilevò anche l'origine anomala dell'arteria otturatrice dall'epigastrica da entrambi i lati per la presenza di un vaso arterioso bene sviluppato ed accompagnato da una vena cospicua, decorrente parallelamente all'arcata di Falloppio subito al di sopra di essa e che dava origine alle arterie otturatrice ed epigastrica.

La guarigione seguì per prima intenzione, e l'infermo lasciò l'ospedale il 3 marzo successivo.

II.

ISTITUTO DI CLINICA CHIRURGICA DELLA R. UNIVERSITÀ DI ROMA

diretto dal sen. prof. F. DURANTE

Contributo clinico alla cura delle varici

per il dott. R. PANDOLFINI, assistente.

La tendenza chirurgica contemporanea nella cura delle varici è favorevole ai processi cruenti, però non tutti i chirurgi sono d'accordo sull'applicabilità dei varî mezzi, per cui credo cosa non perfettamente inutile portare un modesto contributo clinico sull'argomento.

Tralascio di parlare della legatura percutanea temporanea, semplice o multipla, praticata dal Brejer, Gagnebè, Chaumet, ecc., la quale non impedisce il ristabilirsi nei tratti intermedî delle varici, della circolazione per via collaterale. Come pure accennerò solo ai varî processi proposti per la obbliterazione delle varici per flebite (compressione digitale, agopressione, setone, agopuntura, agopuntura galvanica, iniezioni coagulanti) che sono poco usati per i pericoli specialmente della tromboembolia, e del metodo della introduzione nel lume vasale di fili di catgut imbevuti di liquido di Piazza, proposto dal Durante i cui ottimi risultati sono stati resi noti in un precedente lavoro dal Biagi. Ricorderò infine come per distruggere le varici è stata proposta anche la denudazione (Rigaud e Cazin), la cauterizzazione (Celso, Bonnet, ecc.), l'escissione, ma mentre i primi due processi non hanno mai trovato caldi fautori per i pericoli della sepsi, l'escissione oggidì in grazia dell'antisepsi è ritornata in onore.

La maggior parte dei chirurgi, quando credono di applicare questo processo, eseguono le resezioni multiple per ovviare ai pericoli delle recidive.

Il Trendelemburg, partendo dal principio che le vene varicose dell'arto inferiore sono in rapporto con una dilatazione generale della vena safena, per cui le valvole risultano insufficienti, ed avvalorando la sua ipotesi col classico esperi-

mento a tutti noto, pensò che, legando la safena in due punti e sezionando tra essi in modo da dividerla in piccoli tronchi, si potesse impedire appunto che gravitasse sulle pareti tutta la colonna sanguigna. Egli praticò la legatura della safena interna nel punto di unione del terzo inferiore coi due terzi superiori della coscia, sezionando la vena tra due legature e successivamente facendo la legatura frazionale della stessa in tre punti; al mezzo della coscia, sopra e sotto il condilo interno. Tale operazione fatta con le dovute cautele antisettiche è scevra di pericoli e dà risultati curativi ottimi, con persistenti guarigioni definitive, con diminuzione e scomparsa totale delle varici, degli eczemi e con notevole vantaggio funzionale dell'arto. Essendosi però negli operati alla Trendelemburg verificati parecchi casi di recidiva, per premunirsi delle medesime ed opporsi al ristabilirsi del circolo, si è proposto dal Faisst l'allacciatura e la resezione della safena al suo imbocco nella femorale. Questo metodo viene usato abitualmente nella nostra Scuola; è semplice, rapido e si può fare anche con l'anestesia locale cocainica. All'allacciatura e resezione del tronco della safena viene aggiunta, quando esistono numerose e cospicue varici alla gamba, la escissione della maggior parte di esse; e allo stesso modo si procede pure allorchè le varici appartengono alle safene esterne. Sono pubblicate varie statistiche di operati con questo metodo da Giordano (57 casi con 4 sole recidive), Pertes (63 casi con tre recidive) il metodo però ha le sue mende; il Tillaux lo crede realmente utile solo nei casi in cui non esistono varici profonde e lo Schwartz, il Quénu, il Ricord, vorrebbero limitata l'operazione alle varici molto voluminose e dolenti. Il Ceci, dopo praticata l'allacciatura e la resezione della safena interna alla radice della coscia, ha usato il metodo consigliato di Ledderhose, che consiste nel praticare incisioni multiple parallele all'asse della gamba nella sua faccia antero-interna, che comprendono cute, e tessuto sottocutaneo sino all'aponeurosi della gamba.

Questo metodo operatorio è vivamente raccomandato da alcuni e specialmente da Holtzman. Le vene varicose si vengono ad obliterare lungo la linea di incisione e si aboliscono così completamente le vie collaterali, che eventualmente possono stabilire il circolo nel dominio della safena, e si ha il vantaggio di un risparmio notevole di tempo nell'operazione in confronto della escissione delle varici, che talvolta richiede pazienti e minute dissezioni. In casi di dilatazione ampollare in corrispondenza dello sbocco della safena il Garambazzi ha estirpato più di 50 centimetri della safena, non ritenendo che vi sia pericolo di difetto della vitalità dell'arto, ristabilendosi il circolo per le vie collaterali, mentre il Beurnier temeva la trombosi e l'embolismo consecutivo e proponeva quindi in questi casi, come cura palliativa, l'applicazione d'un cinto speciale. Questo concetto è del tutto inesatto, giacchè si è potuta estirpare tutta la safena interna senza alcun danno per l'arto. L'ha praticata per il primo il Mikulicz volendo evitare le recidive che si possono avere col processo di Trendelemburg. Il Cotsas, Mallakowski, Riolacci, Boari, Casati, Madelung, Terrin ed Alglave, Major sono

fautori dell'estirpazione totale della safena adottando ciascuno una tecnica speciale, e quest'ultimo, anzi, un istrumento di sua invenzione, per ovviare alla lunghezza eccessiva del taglio. Altre notificazioni sono state fatte al processo originale di Trendelemburg, quale quello di Herz nella clinica di Habse: invece di un taglio longitudinale si pratica un taglio trasversale lungo 6 o 10 centimetri per poter riconoscere ed allacciare tutti i rami collaterali che il taglio attraversa sino alle fascie muscolari; in questo modo la safena e tutti i rami collaterali si legano con doppia legatura, e di quella se ne reseca un lungo tratto: poi prima di praticare la sutura cutanea si scolla il tessuto sottocutaneo in avanti e indietro ed occorrendo, si praticano altri due tagli trasversali per interromperlo. Con questo metodo, riferisce l'Herz, che le recidive si ridurrebbero a dodici e mezzo %, mentre col metodo originale sarebbero del 22.

Un processo operatorio degno di essere ricordato è stato ideato ed eseguito con buon successo dal Moreschi per la cura delle varici ed ulcere varicose degli arti inferiori. L'autore si propone di intercettare in modo completo e definitivo la circolazione venosa dell'arto inferiore, praticando sulla gamba due incisioni circolari dalla cute all'aponeurosi: si mettono così allo scoperto tratti di vene varicose che vengono analogamente allacciate e resecate. Si giustappongono i lembi circolari ottenuti e si fissano con punti di sutura. Quando esistono varici alte sulla coscia, Moreschi raccomanda un terzo taglio parallelo ai precedenti.

Biagi osserva che sarebbe utile in questo metodo risparmiare lo scollamento del connettivo sottocutaneo dall'aponeurosi per distruggere le perforanti e anche l'allacciatura delle vene profonde, giacchè si peggiorano le condizioni di nutrizione senza provvedere per niente alle condizioni di varicismo in cui le vene profonde possono trovarsi; e infine, non sempre il secondo taglio al di sopra dei malleoli si può fare, trovandosi spesso l'ulcera in corrispondenza dei malleoli e della regione anteriore del piede. Modificazioni al metodo del Moreschi sono state fatte per ovviare all'inconveniente degli edemi, per evitare l'embolismo, per sostituire i tagli circolari nel caso in cui non si possono praticare. Il Mariani provvide al primo inconveniente sopprimendo la seconda incisione ai malleoli. Egli ritiene che l'incisione sopra malleolare sia causa in gran parte degli edemi, del ritardo notevole della cicatrizzazione, ed anche della necrosi della cute del collo del piede qualche volta registrata. Il Pitzorna provvede ad evitare embolie eseguendo l'allacciatura preventiva della safena magna al disotto della fossetta ovale, essendo questa la via principale per cui un embolo può pervenire in circolo. Il Giordano infine sostituisce alle tipiche incisioni due circoli continui di legature percutanee, che strozzano a fascio tutte le vene della periferia su tanti rotolini di garza per quanti punti conviene dare per girare tutto attorno all'arto. A queste catene circolari di legature, che pratica sopra e sotto il distretto malato ulcerato o meno, aggiunge la resezione della safena alla radice della coscia.

Il Parona partendo dal concetto che la massima parte degli insuccessi ope-

ratorî fossero dovuti al fatto, che i procedimenti usati non ebbero una giusta applicazione ed interpretazione anatomica, ripetendo quanto già avevano fatto Verneuil, Giacomini, Le Dentu, Weker sul cadavere, volle seguire lo sviluppo iniziale, il luogo di origine, di accrescimento, di diffusione delle varici. Egli non osservò mai varicosa la vena poplitea, talora ne trovò ispessita le pareti, mentre non riscontrò mai varici superficiali senza che vi fossero quelle profonde. Egli quindi ragiona in questo modo: stabilito che la varice profonda è la causa prima della varice superficiale, che la massa di sangue la quale si accumula nelle vene profonde e la grossa colonna sanguigna sempre beante della vena poplitea che vi preme sopra incessantemente ed il nessun ritegno delle valvole obbligano inevitabilmente il sangue a riversarsi nelle vene periferiche superficiali, mantenendo quel tale inzuppamento di sangue venoso nei tessuti, causa unica e diretta degli eczemi, delle piaghe e degli edemi, l'autore ritenne logico mezzo curativo quello di recidere tra due legature la vena poplitea.

Su 22 operati ebbe sempre risultati ottimi immediati, e di 17 potè seguirne gli esiti lontani sino a circa due anni dopo l'operazione. Qualche volta egli associò alla legatura della poplitea quella della safena interna ed esterna.

Il Monzardo è ricorso alla legatura della poplitea quattro volte, e in un caso vi aggiunse l'estirpazione delle vene superficiali ectasiche. I risultati furono buoni per quanto non li abbia controllati che per otto o nove mesi.

Il Dell'Acqua riferisce di 19 interventi con metodo Parona, dodici operati dal Giordano e 7 da lui; in nessuno di questi operati la legatura, anche se associata a resezione della safena interna ed esterna, diede luogo a disturbi idraulici.

Il Parona commentando gli effetti remoti dei suoi interventi afferma che non si può pretendere che nei casi di alterazioni trofiche, ateromasia estesa e cicatrici vasce, formate da sottilissima pelle non abbiano a ricomparire avarie in seguito ad incurie o strapazzo. Ma dello stesso parere non è il Dell'Acqua giacchè nei suoi operati, la metà circa dei casi, ricomparvero le ulcere in persone che avevano tenuto l'arto pulito e acconciamente protetto. Una prima obbiezione che fu rivolta al metodo Parona è questa: la pressione della colonna sanguigna convenuta nella vena poplitea viene bensì soppressa con la legatura del vaso, ma viene però anche occlusa la via principale di scarico, e poichè le valvole delle vene comunicanti in un periodo avanzato di varicismo sono insufficienti, il sangue, riversandosi dalle vene profonde alle sottocutanee continuerà a gravitare con le ben note conseguenze sull'albero venoso superficiale.

Un altro quesito più grave sorge spontaneo, se cioè con l'allacciatura semplice di una vena la canalizzazione del vaso sia per sempre troncata. Il Dell'Acqua ha voluto vedere sperimentalmente ciò che succede negli animali in seguito alla recisione della vena poplitea; egli conclude che, quando esistano numerose diramazioni nelle collaterali dei due tratti di vena separati dalla

legatura, sarà più facile che da una rete collaterale si formi una grossa vena la quale sostituisca completamente la poplitea.

Altre volte la poplitea non si rifà; nuove vie di scarico si producono egualmente per anostomosi collaterale, senza che alcuna di esse prenda il sopravvento sul calibro dell'altra; e volendo da queste esperienze arguirne rispetto all'uomo, sarebbe indotto a ritenere che gli effetti della legatura della poplitea non tarderebbero a manifestarsi con la recidiva rapida delle varici nel primo caso, mentre nel secondo caso le circostanze di circolo adatte ad impedire il rinnovarsi delle moleste conseguenze di quella lesione tarderebbero a manifestarsi.

Riguardo all'esperienza di questo autore dobbiamo obiettare che ben diverse sono le condizioni delle pareti venose del cane da quelle dell'uomo affette da varicismo, e che diverso quindi è il modo e la rapidità con cui nell'un caso e nell'altro si viene a formare e ad estendere alle collaterali il trombo.

Dovrei ancora parlare di un altro metodo di cura proposto per questa affezione dal Delbet, cioè a dire dell'anastomosi safeno-femorale, ma mi basti l'averlo accennato non essendo ancora entrato nell'uso comune, per la sua tecnica speciale e per i risultati poco confortanti che ha fornito finora. Come pure non passerò sotto silenzio la legatura della vena femorale al di sotto nel punto di sbocco della safena come ha recentemente praticato lo Chevrier. Per facilitare il ritorno del sangue non deve in questo caso farsi simultaneamente la legatura e la escissione della safena.

* * *

Da quanto ho esposto fin qui appare quale sia la diversità dei pareri dei chirurgi, per cui la questione sta sempre *sub judice* e i risultati ottenuti da ogni singolo osservatore hanno sempre un certo valore, specialmente se controllati dopo un determinato periodo di tempo.

Pertanto ho creduto opportuno raccogliere i casi di varici degli arti inferiori curati cruentemente nella clinica chirurgica di questa università in questi ultimi due anni. Il numero di essi non è molto cospicuo, raggiungendo la cifra di 29. Gli infermi che sono capitati sotto la nostra osservazione sono stati quasi tutti sottoposti ad un atto operativo, se se ne eccettuano cinque, che non vollero subire alcun intervento, contentandosi della guarigione temporanea delle ulcere, e qualche altro su cui per condizioni speciali non si credette opportuno d'intervenire. Abbiamo rilevato nella metà circa dei casi, sifilide pregressa, ed alcoolismo; nell'altra metà si è trattato di donne che avevano avuto numerose gravidanze (sino a 12); in alcuni casi le varici apparvero dopo traumi sugli arti, contusioni, ecc., e furono preceduti da flebite; in altri abbiamo notato come il formarsi di soluzioni di continuo (ulceri, piaghe) abbia aggravato le varici ed i disturbi di circolo; e che le lesioni cutanee non furono, almeno apparentemente, secondarie alle varici. Non sempre positiva fu la prova del Trendelenburg e noi l'abbiamo ri-

scontrata con sicurezza in dieci casi. I processi operatorî furono varî, come meglio si vedrà dalla esposizione succinta dei varî casi clinici.

Per l'anestesia in 17 casi fu praticata la rachistovainizzazione, negli altri la narcosi morfio-cloroformica.

Ecco pertanto quali furono gli ammalati da noi osservati.

Caso I. — M..... M..... d'anni 45 da Camerino, donna di casa.
Varici da venti anni della safena interna di destra; da tre mesi ulceri varicose della gamba sinistra, superficie interna, del diametro di un centimetro e mezzo.
10 febbraio 1906. — Resezione bilaterale della safena magna per un tratto di 10 cm. in corrispondenza dello sbocco nella crurale.

Caso II. — C..... V..... d'anni 42 da Poggio Cancello, facchino.
Varici 15 anni fa; ulceri varicose da quattro anni della grandezza di una moneta da 5 centesimi.
17 febbraio 1906. — Resezione e allacciatura della safena magna per un tratto di 10 cm. in corrispondenza dello sbocco nella crurale.

Caso III. — T..... P..... d'anni 54 da Montalto, donna di casa.
Ulceri varicose della gamba destra.
Cura medica.

Caso IV. — G..... V..... d'anni 46 da Capodacqua, domestica.
Da cinque anni ulceri terzo-inferiore gamba sinistra, superficie interna, grandi quanto una moneta da un soldo.
13 marzo 1906. — Resezione ed escissione bilaterale di un tratto di 10 cm. della safena magna in corrispondenza dello sbocco della crurale.

Caso V. — M..... M..... d'anni 44 da Bologna, modista.
A 24 anni eresipela della gamba destra, linfoangioite e flebite della stessa gamba. Safene ampie ispessite enormemente; sintomo di Trendelenburg positivo.
30 agosto 1906. — Escissione della safena interna (Madelung).

Caso VI. — S..... A..... d'anni 34 da Perugia, bracciante.
Ulceri pregresse del terzo medio, gamba destra faccia interna.
30 agosto 1906. — Escissione della safena interna (Madelung).

Caso VII. — C..... C..... d'anni 29 da Aquila, donna di casa.
Sei anni fa varici di ambedue gli arti. Da due anni ulceri al terzo inferiore superficie interna, gamba destra, della grandezza di una moneta da 5 franchi.
8 settembre 1906. — Escissione di tutta la safena interna bilaterale.
2 ottobre 1906. — Escissione della safena esterna di destra e Mariani.

Caso VIII. — B..... P..... d'anni 27 da Roma, stiratrice.
Sifilitica da cinque anni, da quattro anni varici, operata l'anno scorso di varici a sinistra. Ulceri della grandezza di una moneta da un soldo a destra, terzo inferiore gamba, superficie interna.
15 settembre 1906. — Escissione della safena interna di destra (Madelung).

Caso IX. — R..... M..... d'anni 45, da Cetona, donna di casa.
Da 12 anni varici gamba sinistra. Da due anni ulceri della grandezza di una moneta da due soldi.
18 settembre 1906 (Mariani).

Caso X. — N..... A..... d'anni 45 da Romagna, donna di casa.
Da sei anni varici, da quattro anni ulceri, regione antero-interna gamba destra. Da due anni id. a sinistra (guarita).
23 ottobre 1906. — Escissione di un tratto di 10 cm. della safena magna allo sbocco nella crurale (bilaterale).

Caso XI. — U..... G..... d'anni 60 da Cai, bracciante.

Fin da bambino varici degli arti inferiori, due mesi fa ulceri alla faccia interna gamba destra della grandezza di una moneta da un soldo.

1 novembre 1906. — Escissione di un tratto di 10 cm. della safena magna allo sbocco nella crurale.

Caso XII. — B..... E..... d'anni 43 da Roma, donna di casa.

Ulceri da varici gamba destra.

27 novembre 1906. — Allacciatura e resezione di un tratto di 10 cm. della safena magna in corrispondenza dello sbocco nella crurale.

Caso XIII. — G..... E..... d'anni 43 da Roma, cameriere.

Da 10 anni ulceri della grandezza di 10 centesimi al terzo inferiore della gamba destra in seguito a trauma, curate due anni fa alla Consolazione con iniezioni di percloruro di ferro perivenose: migliorò ma non guarì. Trendelemburg assente. Ulcera alla faccia antero-interna terzo inferiore e terzo medio della gamba diametro 12 cm. × 8. Safena interna ingrossata, tortuosa, nodosa nel terzo inferiore della coscia.

30 novembre 1906. — Legatura ed escissione della safena per circa 15 cm. in corrispondenza del punto di sbocco nella crurale.

Caso XIV. — R.... A..... d'anni 68 da San Vito Romano, vetturino.

Ulceri varicose gamba sinistra.

20 dicembre 1906. — Impacco caldo umido di soluzione fisiologica, innesti dermo-epidermici.

Caso XV. — P..... G..... d'anni 54 da Cellere di Castro, muratore.

Da 4 anni varici del polpaccio; alla superficie interna del piede piaghe ulcerose multiple della grandezza di un centesimo; manca la prova del Trendelemburg. Varici serpentine in corrispondenza della superficie antero-interna terzo superiore di ambedue i lati: nulla a carico della safena.

10 gennaio 1907. — Allacciutura ed escissione della safena magna allo sbocco nella crurale, a destra per una lunghezza di 12 cm.; a sinistra di 15.

Caso XVI. — C..... M..... d'anni 47 da Ostia, fruttivendolo.

Da 10 anni varici della gamba destra; edemi notevoli di tutto l'arto, specie alla sera. Grossi gruppi nodulari sulla faccia antero-interna della gamba destra e sulla sezione esterna della coscia. Assente il sintomo di Trendelemburg.

23 febbraio 1906. — Escissione con tre incisioni a varia altezza in corrispondenza dei nodi varicosi.

Caso XVII. — B..... E..... d'anni 42 da Roma, donna di casa.

Da 20 anni, dopo un parto (avuto 12 figli) si è accorta di un'ectasia della safena interna al terzo superiore della coscia destra. Da tre anni ulcera in corrispondenza della metà inferiore della gamba destra, occupante i 4 quinti della superficie dell'arto. Lungo il decorso della safena interna si avverte la presenza di un cordone duro elastico dolente. Positiva la prova di Trendelemburg.

22 dicembre 1906. — Resezione previa allacciatura in corrispondenza dello sbocco nella crurale di un tratto della safena di 10 cm. 12 gennaio esce guarita. Il 5 febbraio 1907 rientra con riproduzione delle ulceri. Viene operata con incisione circolare dei tegumenti della gamba fino all'aponeurosi un centimetro al disotto della testa del perone (Mariani).

Caso XVIII. — P..... A..... d'anni 20 da Roma, bracciante.

Da sette anni varici cordoniformi lungo la regione interna sinistra d'ambo i lati. Presenta il sintomo di Trendelemburg.

5 febbraio 1907. — Resezione di un tratto inferiore safena interna alla coscia per 10 cm.; escissione di noduli varicosi della gamba 21 febbraio id. id. a sinistra.

Caso XIX. — P..... A..... d'anni 27 da Rieti, fornaio.

Varici superficiali arto inferiore sinistro, consecutivi a trombosi delle vene femorali in seguito a infezione tifoide sette anni avanti.

Cura medica.

Caso XX. — G..... A..... d'anni 21 da Orte, donna di casa.

Noduli varicosi multipli in corrispondenza della superficie antero-interna della gamba sinistra. Poco apprezzabile il decorso della safena interna alla coscia. Trendelemburg positivo.

23 marzo 1907. — Allacciatura ed escissione per un tratto di 10 cm. della safena magna allo sbocco nella crurale. 13 aprile esce guarita.

Caso XXI. — L..... C..... d'anni 34 da Narni, oste.

Da due anni varici in corrispondenza del terzo inferiore della gamba sinistra. Trendelemburg negativo.

6 giugno 1907. — Per 10 cm. si allaccia e si escinde la safena in corrispondenza dello sbocco nella crurale.

Caso XXII. — P..... G..... d'anni 24 da Napoli, guardia di città.

Da sei mesi ha notato cordoni bluastri sulla superficie interna della coscia e contemporaneamente una dilatazione ampollare nel punto di sbocco della safena destra nella crurale. Palpazione lungo il decorso della safena di un cordone duro elastico poco dolente. Trendelenburg positivo.

22 giugno 1907. — Escissione per un tratto di 10 cm. della safena al suo sbocco.

Caso XXIII. — R..... F..... d'anni 29 da Orvieto, cucitrice.

Da nove anni, dopo una gravidanza si accorse di varici superficiali delle vene lato interno. 13 mesi fa in corrispondenza del terzo medio e inferiore della gamba destra, in seguito a trauma, si formarono delle ulceri della grandezza di un soldo. Appena sensibile il decorso della safena alla coscia. Trendelenburg negativo.

26 luglio 1907. — Escissione bilaterale della safena per un tratto di 10 cm.

Caso XXIV. — A..... M..... A..... d'anni 45 da Rocca Sinibalda, domestica.

Da 11 anni varici degli arti inferiori, da otto anni ulceri al terzo inferiore superficie interna di ambedue le gambe della grandezza di una moneta da cinque franchi a destra, di un soldo a sinistra. Prova del Trendelemburg positiva.

26 settembre 1907. — Resezione della safena bilaterale allo sbocco di 10 cm.

Caso XXV. — M..... L..... d'anni 40 da Sabina, donna di casa.

Da 12 anni varici della gamba destra, da quattro anni ulceri nella regione sopra malleolare interna, ulceri della grandezza di una moneta da cinque franchi nella regione poplitea. Sul decorso della safena magna alla coscia presenza di un cordone duro fibroso. Trendelemburg positivo.

24 settembre 1907. — Resezione della safena per 10 cm. allo sbocco nella crurale.

Caso XXVI. — L..... T..... d'anni 44 da Feltre, cuoca.

Da 4 anni varici di ambedue le gambe, vasta ulcera in corrispondenza della regione malleolare interna di destra; a sinistra ulcera quanto una moneta da due centesimi. Trendelemburg negativo.

5 ottobre 1907. — Escissione tra due legature della safena d'ambo i lati per un tratto di 10 cm.

Caso XXVII. — I..... A..... d'anni 51 da Anagni, donna di casa.

Da cinque anni varici dell'arto inferiore sinistro, ectasie rilevanti nella super-

ficie anfero-interna della gamba. Decorso della safena magna normale. Trendelemburg negativo.

20 settembre 1907. — Escissione della vena allo sbocco per 10 cm.

Caso XXVIII. — F..... M..... d'anni 48 da Imola, donna di casa.

Da cinque anni edemi della gamba sinistra, contemporaneamente in seguito a trauma comparve un'ulcera nel lato interno del collo del piede. Cospicua rete di varici al lato interno della gamba. La palpazione della safena magna riesce negativa. Sintomo di Trendelemburg assente.

10 dicembre 1901. — Escissione dei noduli varicosi.

Caso XXIX. — S..... I..... d'anni 34 da Foggia, donna di casa.

Varici safena sinistra, rifiuta l'operazione.

Scorrendo rapidamente i casi clinici suesposti vediamo come su 25 operati fu praticata 19 volte l'allacciatura e la resezione di un tratto della safena magna variante dagli otto ai 15 cm.. In otto di questi stessi casi s'intervenne d'ambo i lati, quantunque le lesioni maggiori fossero a carico più dell'uno che dell'altro lato (ulceri). In tre casi fu praticata la Mariani; in due casi la escissione parziale del gruppo varicoso più appariscente. In due casi soltanto si dovette rintervenire, non essendo bastata la semplice allacciatura e resezione della safena magna; in questi, in secondo tempo, fu praticata la Mariani avendo le ulceri risentito lieve miglioramento, ma non accennando a guarire (osservazione settima e diciassettesima). In due casi si escisse la safena interna dallo sbocco della crurale sino in corrispondenza dell'articolazione del ginocchio (Madelung).

Quattro individui si rifiutarono di sottoporsi all'atto operativo contentandosi della transitoria guarigione dell'ulcera. A questo proposito ricorderò che su 29 casi soltanto in 17 esistevano ulceri della gamba uni- o bilaterali e in questi, prima d'intervenire radicalmente sulla safena, si è cercato di mettere nelle migliori condizioni possibili igieniche le ulceri stesse, sia col prescrivere riposo assoluto, impacchi caldo-umidi frequenti con varie sostanze (soluzione fisiologica, acido fenico, permanganato, ecc.) sia ricorrendo alle cauterizzazioni col nitrato di argento e alla medicatura alla Bainton.

Non abbiamo mai creduto, per guarire radicalmente l'ulcera, di ricorrere alla distensione di nervi, quale propose per il primo Chipault e in qualche caso per affrettare la guarigione delle ulceri stesse, allorchè il fondo era ricoperto di buone granulazioni, siamo ricorsi agli innesti dermo-epidermici con buon risultato. Tutti questi operati furono da noi licenziati a guarigione completa e dell'atto operativo e delle ulceri. Abbiamo avuto inoltre cura di controllarne periodicamente il risultato; recentemente sono stati da noi riesaminati ambulatoriamente. Ci siamo pertanto potuti convincere come i risultati immediati che furono splendidi, si mantengono per quanto riguarda gli operati alla Trendelemburg: che l'operazione della legatura ed escissione di un tratto di non meno di 10 cm. in corrispondenza dello sbocco della safena nella crurale ha dato ottimi risultati, anche nei casi in cui era negativo il sintomo di Trendelemburg.

Una sola osservazione si potrebbe fare e riguarda il periodo di tempo non certo molto lungo trascorso dall'operazione al giorno di oggi; però noi ci riserviamo di seguirne ulteriormente l'andamento. Anche per i due casi che richiesero un nuovo intervento (osservazioni 7 e 17) con la Mariani, la guarigione delle ulceri fu e si mantiene tuttora radicale. Non abbiamo creduto in questi casi, come in altri primitivamente operati con questo processo, di ricorrere alla seconda incisione al disopra dei malleoli (ciò che corrisponderebbe al processo originale del Moreschi) per gli inconvenienti che ho sopra ricordati.

Gli operati tutti uscendo dalla clinica accusavano leggeri edemi nel lato operato.

Tali edemi però sono rapidamente scomparsi, a detta degli stessi infermi, dentro uno o due mesi della loro guarigione, senza che la maggior parte avesse seguìto le norme igieniche prescritte (applicazione di calze elastiche, ecc.). Gli operati invece di escissione parziale del gruppo più manifesto delle vene sono bensì guariti, ma temporaneamente. La recidiva non ha tardato a manifestarsi, per cui questo processo è da ascriversi tra i rimedî palliativi. In questi casi se si fosse associata la legatura in alto della safena, il risultato sarebbe stato migliore. Con l'allacciatura e resezione d'un certo tratto della safena magna allo sbocco nella crurale si ha bensì la trombosi e l'obliterazione consecutiva di tutto il tronco immediatamente sottostante sin quasi alle sue radici, però non sempre avviene così, specialmente nella gamba, allorchè esistono grossi gruppi varicosi che si anastomizzano oltre che con le vene profonde, con la safena esterna. In questi casi è necessaria oltre all'acciatura e resezione della safena in alto, anche l'obliterazione delle varici principali. Abbiamo constantemente potuto rilevare i benefici effetti trofici che il semplice intervento in alto sulla safena produce sulle ulceri varicose, che si trovano alla dipendenza del territorio della vena stessa, ed è meraviglioso di vedere, come lesioni che datino da parecchi anni, possano in pochi giorni guarire con quell'atto operativo.

Volendo riassumere in poche parole il risultato delle nostre esperienze diremo, che la legatura e resezione della safena guarisce una buona parte delle lesioni varicose; che non è necessario di ricorrere all'asportazione di un esteso tratto di safena (Madelung) o magari a quella completa: che però, allorchè esistono notevoli e molteplici gruppi varicosi specialmente della gamba, è preferibile aggiungere alla prima operazione o l'escissione di questo, o quel gruppo, ovvero un'incisione circolare che interrompa tutto il circolo venoso superficiale (Mariani): che quest'ultimo processo è certamente da preferirsi allorchè esistono vaste ulceri. Che nei casi in cui la guarigione dei disturbi che l'accompagnano tornano a ripresentarsi dopo un tempo più o meno lungo, è sempre da consigliarsi l'atto operativo nè deve escludersi che qualche insuccesso sia da attribuire ad errore di tecnica, o a condizioni individuali speciali che potevano a priori controindicare l'atto operativo (osservazione n. 19).

BIBLIOGRAFIA.

ACCINELLI. *Della cura chirurgica delle varici*. Morgagni, novembre 1894.
AIEVOLI. Gl'incurabili. Fasc. 11 e 12, 1896.
ALESSANDRI. Resoconto clinico statistico. Roma, 1908.
ARCHAMBEAUD. *De la legature des veines saphènes dans le traitement des varices et de l'ulcère variqueuse*. Thèse, Paris. 1890-91 n. 246.
BARDELEBEN. *Ueber der Bau der Venenwandungen und Klappen*. Sitzungbericte der Jen Gesselsch fur Medicin, 1887.
BARDESCU. Centr. fur Chir. n. 28, 1899.
BERTANI. Gazzetta Medica di Milano, 1896.
BEURNIER. Journal des Praticiens, 1898.
BIAGI e BRUCHI. Supplemento al Policlinico, 1899.
BIRCH-HIRSCHFELD. *Trattato di anatomia patologica*.
BOARI. Accademia di scienze mediche e naturali di Ferrara, 1899.
BOENNECKEN. Berl. Klin. Wochen.
BONNET. Arch. de Medicin, 1839.
BOSSE. Berl. Klin. Wock., 1886.
BRIQUET. *Flebectasie*. Arch. de Medicin, 1825.
BROCA. Soc. de Chirurgie, 1852-1863.
BRUNNER. Wiener Med. Presse, n. 38, 1899.
BUDIN. *Des varices chez la femme enceinte*. Th. agr., 1880.
BURCI e VIGNOLO. Chirurgia. Vol. II, p. II, pag. 199.
BUSACCHI. Gazzetta degli Ospedali e delle Cliniche, n. 30, 1900.
CAILLAUD. *De la cure sanglante des varices*. Thèse, Paris, luglio 1899.
CASATI. Riforma medica, 1897.
CATTERIL. Brit. Med., 1879.
CATTERINA. Gazzetta degli Ospedali e delle Cliniche, 1896.
CAZIN. *Modification au procedé de Rigaud*. Soc. de Chirurgie, Paris, 1875.
CECCHERELLI. La riforma medica. Vol. I, 1896.
CERNÉ. Soc. di Chirurgia Francese, 1891.
ID. Arch. Med. de Paris, 1891.
CHABERT. Thèse de Paris, 1879.
CHAMPIONNAIRE. *Chirurgie antiseptique*, 1876, Paris.
CHARRADE. *De la ligature et de la resection de la veine saphène interne dans le traitement des varices*. Thèse, Paris, 1892-93.
CHATELAIN. *Traitement des varices et de l'ulcère variqueuse par la ligature et la resection de la saphène interne*, Thèse, Genève, 1896.
CHAUMETTE. Cit. da FOLLIN.
CHIPAULT. Med. Mod., 1899.
CHORRADE. Thèse de Paris, 1893.
COLLEY. Revue de chirurgie.
CORDEBART. *Traitement des varices et de l'ulcère variqueuse par la ligature et la resection de la saphène interne*, Thèse, Paris, maggio 1893.
CORNIL. *Sur l'anatomie pathologique des varices variqueuses*. Arch. d. phisiologie, 1872.
COUDERC. *Traitement des ulcères variqueuses par la resection de la saphène*. Thèse de Paris, 1898.
D'AMBROSIO. Medicina contemporanea.
DELBET. *Du pôle de l'insuffisance valvulaire de la saphène interne dans les varices du membre inferieur*. Semaine Méd. 1897.
ID. *Cura delle varici con l'anastomosi safeno-femorale*. Acc. med. di Parigi, 1906.

De Paoli e Sebastiani. *Contributo clinico alla cura delle varici degli arti inferiori.* Perugia, 1899.
Dell'Acqua. *Sulla legatura della vena poplitea nelle varici.* Gazzetta osp., 1906.
Dalla Vedova. *Della differente frequenza clinica del varicocele destro e sinistro in rapporto con le condizioni anatomiche delle vene spermatiche interne destra e sinistra.* Policlinico sez. chir. n. 6, 1899.
Durante. *Trattato di patologia speciale chirurgica.* seconda edizione, vol. II.
Durante e D'Anna. Rivista universale di medicina e chirurgia.
Durante e Margarucci. Supplemento al Policlinico, 1896,
Ebstein. *Ueber die structur normaler und ectasicher Vener.* Archiv. Heft. 1, 1888.
Fairst. *Ueber die Unterbindung der Vena Saphena Magna nach Trendelemburg bei Unterschenkelvaricen.* Beitr. z. Klin. Chirurg., XIV, I.
Fellizet. Società di chirurgia Francese, 1891.
Foschini. Supplemento al Policlinico, n. 26, 1898-99.
Fongeres. Thèse de Paris, 1898-99.
Frank. Dublen Journal, 1886.
Fray. Revue de Chirurgie, 1888.
Gagnebè. Thèse de Paris, 1830.
Garambazzi. Riforma Medica, n. 3, 1898.
Gaston et Anghelovic. Soc. française de Derm. et Siphyl., 1898.
Giorgevitch. *Essai sur l'étiologie des varices.* Thèse de Paris, 1895.
Giordano. Rivista Veneta di Scienze Mediche, 1898.
Id. Gazzetta degli Ospedali e delle Cliniche, 1900.
Id. Citato da Dell'Acqua.
Godwin. Brith. Med. Journ., 1889.
Heintze. Deut. Zeit. für Chir., 1898.
Herapath. Rev. Med. Chirurgicale, 1848.
Herz. Deut. Zeit. für Chir., 1900.
Hippmann. Inaug. Dissert. Greifrwold, 1894.
Hodara. *Istologia delle varici.* Revue des sciences, 1890.
Holtzmann. *Ueber die Varicen der Unteren Extremitäten und ihre operative Behandlung nebst Mitteilung einer neuen Modifikation der bisherigen Beandlungsmethoden.* Inaug. Diss. Strassburg, 1898.
Home. *Prat. obs. on treat. of ulcers on the leg.*, 1797.
Howse. *On the cure of varices by excision.* Guy's hosp. Rep. London, 1877, t. XXII, p. 455.
Hucks. Brit. Med. Journ., 1887.
Konig. *Chirurgia generale speciale.* Seconda edizione. Trad. Ital. Vallardi, Milano.
Janni. *Istologia delle varici.* XIII Congresso della Società Italiana di Chirurgia, 1898.
Jarnin. Vangenbeck's Archiv., Bd. LXI, Hft. 15.
Kindler. Forlsch. der Med., n. 3, 1900.
Konig. *Chirurgia generale e speciale* - Seconda edizione. Trad. ital. - Vallardi, Milano.
Kramer. Munchener Med. Wochen., n. 305, 1898.
Lafond Grollely. La Presse Médicale, 1898.
Langes. Munch. Med. Wochen., n. 48, 1894.
Le Brun. *Sur la cure radicale des varices.* Journ. Méd. de Bruxelles, 1885.
Ledderhose. Cit. da Holtzemann.
Le Dentu. *Recherches anat. sur la circulation veineuse du pied et de la jambe.* Th. Paris, 1898.
Le Dentu et Delbet. *Traité de chirurgie clinique et operatoire.* Tom. IV, 1897.
Lesser. *Ueber Varicen.* Virchow's Archiv, Heft. 51, 3.
Longuet et Balthazard. *Trombo-phlébite variqueuse de la safène externe. Traitement par la phlébectomie.* La Presse Médicale, n. 100, 1898.
Lovellin. Th. Lancet, 1884.
Lucas Championier. *Chirurgie antiseptique*, 1876. Soc. di Chir. Franc., 1891.

MAAS. Congresso di Chir. tedesco, 1885.
MADELUNG. *Ueber die Ausschalung cirsoider Varicen au den unteren Extremitaten.* XIII Congresso tedesco di Chirurgia. Centr. f. Chir., 1884. Suppl., p. 33. Diss. Langenbeck, Schede, Sturcke.
MALLAKOWSKI. Norwing Lekarskia, 1892.
MANCHOT. Virchow's Archiv., Bd. LXI, Hft. 15.
MARCUSE Deut. Med Zeit., 1898.
MARIANI. Gazzetta degli Ospedali e delle Cliniche, 1900.
MARSHAL. *New treatment of varicose veins.*
MIKOFF. *Résultats éloignés de le cure radicale des varices obtenue par la résection* Thèse de Lyon, 1899.
MONTAG. Dauphine Méd., 1890.
MONOD et VANVERTS. *Tecnica operatoria,* vol. II.
MONZARDO. *A proposito della legatura della vena poplitea nelle varici alle gambe.* Riv. Veneta di Med., 1905.
MORESCHI *Il mio processo per la cura delle varici ed ulceri varicose agli arti inferiori.* La Clinica Chirurgica, n. 2, 1899.
ID. La Riforma Medica, 1894.
MUCCI e DURANTE. Lo Sperimentale, 1881.
NANNOTTI. *Lesioni delle ossa nelle varici delle gambe.* Riforma Medica, 1890.
OCCHINI. Medicina operatoria. Vol. I.
ORTH. *Lehrbuch der pathol. Anatomie.*
PARONA. *Della legatura della vena poplitea nelle varici delle gambe.* Policlinico, Sezione chirurgica, 1904.
PARASCANDOLO. *Contribuzione alla cura delle varici.* Clinica Moderna, anno VII, 38-39-40.
PATTERSON. Brit. Med. Journ., 1899.
PETERS. *Ueber die Operation der Unterschenkelvaricen.* Deutsch. med. Woch., 1894.
PETREQUIN. Soc. di Chirurgia, 1852-1863.
PHELPS. New York Journal, 1895.
PHILIPS. Riforma Medica, 1887.
PITZORNO. *Contributo clinico alla cura delle varici e ulcerazioni varicose agli arti inferiori.* La Clinica Chirurgica, 1899, n. 3.
ID. Gazzetta degli Ospedali e delle Cliniche, 1900.
QUÉNU. Semaine Médicale, 1891.
ID. Revue de Chirurgie, 1893.
ID. *De la cure radicale des varices.* Tribune Médicale, 1894.
ID. Trattato di Chirurgia del DUPLAY e REOLUS.
QUINTAVALLE Riforma Medica, 1885.
REMY. *Du traitement chirurgical des varices.* Bull. gén. de thérap., 1897, fasc. 132, p. 241.
REYNIER. Soc. de Chir. de Paris, 1891.
RICARD. *De la cure radical des varices.* Sez. des hôp., 1890, p. 1158.
RIDIGER. Riforma Medica, 1888.
RIGANOL. Società di Chirurgia, 1875.
RIMA. Gazzetta Veneta, 1857.
RIOLACCI. Loire Médical, 1897.
RISEL. Journ. de Méd., Chir. et Pharm., Bruxelles, 1885.
RIZZOLI. Clinique chirurgique, 1897.
ROBERTS. Union Méd, 1887.
ROBIN. *Contribution au traitement chirurgicale des varices.* Thèse de Paris, 1896.
ROKITANSKY. *Lehrbuc der pathol. Anatomie.*
RUINI. Rivista Veneta delle Scienze mediche, 1898.
SCARENZIO. Gazzetta Medica Italiana, 1874.
SCHAMBACHER. Deutsche Zeitschrift für Chirurgie, 1899.

SCHEDE. Berlin. Klin. Woch., 1877. Congr. de Chir. Allemand, 1884.
SCHWARTZ. *De la cure sanglante des varices*. Revue gén. de Clin. et Thérap, 1896, n. 47, p. 737.
ID. *Extirpation des phlébites variqueuses*. Bull. et Mém. Soc. Chir., 1898, I, XXIV.
ID. *Traitement des varices par l'excission veineuse avec l'ablation de grand lambeaux cutanée*. Presse Médicale, 1898, p. 537.
SOBOROFF. *Untersuchungen über den Ban normaler und zur ectatischer Venen*. Virchow's Arch., Bd. 54.
SOLDANI. Riforma Medica, 1894, vol. III.
SOMMER. *Ueber multiple Phebectasien*. I. D, 1896.
SPAETH. Riforma Medica, 1888.
SBARKE. Cit. da SCHWARTZ.
STEVENSON. Th. Lancet, 1887.
TERRIER et ALGLAVE. *La resection totale des saphènes dans le traitement des varices superficielles des membres inférieurs et des leurs complications*. Revue de Chirurgie, 1906.
TILLAUX. *Traitement chirurgical des varices*. Tribune Médicale, 1898.
TOBOLD. *Ueber varicen der cuteren Extremitat und ihre Beandlung*. Inaug. Diss. Ronn. 1889.
TRENDELEMBURG. *Ueber die Unterbindung der Vena Saphena Magna bei Unterschelaken varicen*. Beitrage zur Klin. Chir., 1890, L. VII
TURAZZA. Gazzetta degli Ospedali e delle Cliniche, 1896.
VALLETTE. Clin. Chir. de l'Hôtel Dieu à Lyon, 1875; Thèse de Paris, 1897.
VERNEUIL. *Du siège reel et primitif des varices des membres inférieurs*. Gaz. Med., 1855.
ID. *De varices et de leur traitement*, 1854-55.
VIGNOLO. *Contributo alla fisiopato'ogia delle varici degli arti inferi ri*. Milano, 1900.
VISCONTINI. *La cura delle varici alle gambe con la legatura della vena poplitea*. Gazzetta degli Ospedali e delle Cliniche, 1906.
WINIWARTER. *Traitement des varices du membre inferieur par la ligature de la saphène interne*. Annales de la Soc. Med. Chir. 1894.

III.

R. ISTITUTO DI CLINICA CHIRURGICA DELLA R. UNIVERSITÀ DI ROMA
diretto dal prof. F. DURANTE

Nuovo processo di resezione del gomito.

Contributo alla cura delle anchilosi ossee traumatiche del gomito

per il dott. ANGELO ISAJA, aiuto.

(*Continuaz. e fine, v. fasc. 8*).

Operazione. — 13 aprile 1907.

Sotto narcosi morfino-cloroformica, previa applicazione della fascia elastica di Esmarck sull'arto superiore destro per l'emostasi preventiva, ho praticato il seguente processo.

Sulla regione posteriore dell'avambraccio si fa un'incisione che partendo dall'epicondilo scende in basso, lungo il margine esterno dell'avambraccio, per circa 4-5 centimetri, indi attraversa la faccia posteriore, descrivendo una curva a convessità in basso, per raggiungere il lato cubitale e risalire in alto

fino all'epitroclea (incisione di Vogt-Tilling). Descrivo così un lembo cutaneo ad U con la base in alto, che disseco completamente. (fig. 1ª). Sulla aponevrosi sottostante, lungo l'incisione cutanea descrivo un lembo analogo per forma ed estensione a quello cutaneo. Disseco detto lembo aponevrotico fino alla base dell'apofisi olecranica, a cui l'aponevrosi aderisce, lasciando aderente qua e là al lembo qualche fibra muscolare.

Con lo scalpello stacco l'apofisi olecranica alla sua base mediante un taglio obliquo dal basso in alto e dall'avanti all'indietro. Sollevo quindi il lembo aponevrotico, comprendente l'olecrano resecato alla sua base (fig. 2ª), dopo avere staccate le aderenze ossee esistenti fra la faccia anteriore di esso e quella posteriore dell'omero.

FIG. 1ª. — Taglio cutaneo: il lembo costituito di sola cute è rovesciato in basso, lasciando allo scoperto l'aponevrosi antibrachiale sottostante.

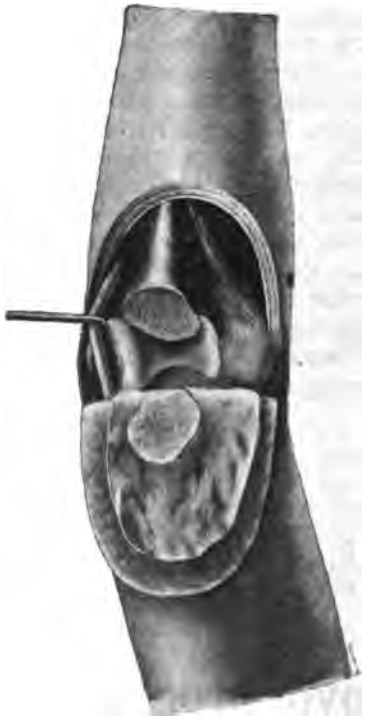

FIG. 2ª. — Taglio dell'aponevrosi e sezione dell'apofisi olecranica: il lembo aponevrotico cui è aderente la porzione di apofisi olecranica staccata dalla sua base, è rovesciato in basso. Un uncino ottuso allontana e protegge il nervo cubitale.

In questo modo viene aperta posteriormente la cavità articolare. Scopro dietro l'epitroclea il nervo cubitale e lo preparo con diligenza per non contunderlo o ferirlo. Distacco dall'epicondilo e dall'epitroclea le inserzioni dei legamenti laterali che pure separo dal loro attacco inferiore, e con un movimento di flessione forzata dell'avambraccio completo la rottura dell'anchilosi, mettendo così allo scoperto le due estermità articolari.

Dopo avere isolato per 2-3 centimetri l'epifisi dell'omero, quanto quelle dell'avambraccio, le divido con una sega in senso trasversale.

Quindi, dopo avere estroflesso l'olecrano mediante un'incisione curvilinea dell'aponevrosi che contorna la sua periferia inferiore, abbasso il lembo apo-

nevrotico che frametto in mezzo alle estremità articolari già resecate e lo fisso con cinque punti di sutura al catgut alla capsula anteriore e ai legamenti laterali (fig. 3ª).

Distacco dalla faccia dorsale del cubito per una lunghezza di circa 3 cm. il periostio e formo con lo scalpello una lieve depressione che possa accogliere quella parte di olecrano che ho lasciato attaccato al lembo aponevrotico, e ve la fisso mediante un chiodo, la cui testa faccio uscire attraverso la cute (fig. 4ª).

Dopo aver cucito i legamenti laterali con l'estremo superiore dell'omero e in basso rispettivamente coll'ulna e col radio, chiudo la ferita suturando la pelle con seta. Fisso l'arto, mantenendo l'avambraccio in lieve flessione sul braccio, con un bendaggio amidato ad una ferula articolata.

FIG. 3ª. — Sezione dei capi articolari e infrapposizione in mezzo ad essi del lembo aponevrotico, mantenuto con cinque punti si sutura.

FIG. 4ª. — Inchiodamento dell'apofisi olecranica sulla faccia posteriore del cubito e sutura del lembo cutaneo.

Nei primi otto giorni, dopo l'atto operativo, si porta l'avambraccio, senza toccare il bendaggio, alternativamente ogni 24 ore nella posizione flessa e nell'estesa.

All'ottavo giorno si tolgono i punti di seta. La ferita è cicatrizzata per prima.

Si fissa di nuovo l'arto ad una ferula articolata con un leggero bendaggio amidato, e si cominciano ad imprimere all'articolazione dei movimenti passivi di flessione e di estensione. Tali movimenti dapprincipio riescono dolorosi.

Al venticinquesimo giorno, si estrae il chiodo che fissava l'apofisi olecranica al cubito. L'apofisi olecranica si mostra alla palpazione ben fissata nella nuova sede, e la radiografia conferma l'osservazione obbiettiva in quanto che fa rilevare delle aderenze ossee fra la superficie olecranica e la faccia posteriore del cubito.

I movimenti passivi di flessione ed estensione dell'avambraccio sul braccio si eseguono completamente e senza provocare molestia alcuna all'infermo. Questi comincia ad eseguire quelli attivi, i quali da principio sono alquanto limitati.

Si toglie il bendaggio amidato e si pratica giornalmente il massaggio sull'avambraccio e sul braccio.

Dopo un mese e mezzo di giacenza l'infermo lascia l'Istituto.

L'esame funzionale dell'articolazione del gomito ha dato i seguenti risultati. I movimenti di pronazione e di supinazione dell'avambraccio si compiono come al normale.

L'avambraccio col braccio nella flessione passiva forma un angolo di 70°, nella flessione attiva uno di 80°; nell'estensione passiva un angolo di 145°, nell'estensione attiva di 135°.

Notizie avute dall'infermo nell'agosto u. s., cioè quattro mesi dopo l'atto operativo, ci assicurano che i risultati funzionali si mantengono immutati.

Col nostro processo abbiamo soddisfatto alle due condizioni indispensabili per ottenere con la resezione ortopedica la mobilità articolare con la conservazione dei movimenti attivi.

Con la infrapposizione del lembo aponevrotico, rafforzato di fibre muscolari nelle superficie articolari resecate si ha mirato ad impedire la formazione di aderenze ossee fra le estremità articolari e quindi la recidiva dell'anchilosi.

Con la resezione dell'apofisi olecranica alla sua base e il suo impianto sul cubito, abbiamo lasciato integro l'attacco sull'antibraccio del tricipite e quindi conservata completamente la funzione di questo muscolo.

E finalmente l'incisione da noi praticata, oltre che ci ha aperto una larga breccia per la resezione dei capi articolari, ci ha dato il vantaggio di potere prelevare il lembo da immettere nelle superficie ossee resecate dalla robusta aponevrosi antibrachiale senza molestare minimamente i muscoli che presiedono alla meccanica dell'articolazione.

Sono dunque evidenti i vantaggi del nostro processo su gli altri, di cui abbiamo tenuto parola avanti.

Con la resezione della epifisi omerale e di quella delle ossa dell'antibraccio, abbiamo evitato l'inconveniente lamentato nel processo delle incisioni laterali con emiresezione omerale, e cioè la limitazione dei movimenti di flessione e di estensione.

Con la conservazione dell'apofisi olecranica e con essa dell'impianto del tricipite, abbiamo scongiurato il pericolo, esistente nel processo dell'incisione longitudinale con resezione completa dei capi articolari, dell'abolizione o limitazione del movimento d'estensione attiva, che è indispensabile per il buon funzionamento della neoartrosi.

E finalmente il terzo vantaggio che ci offre il nostro processo sugli altri due in parola, è che con l'incisione da noi praticata sulla regione posteriore del gomito, ci è permesso di prelevare il lembo da intramettere fra i capi articolari resecati, dall'aponevrosi antibrachiale; mentre con gli altri due processi

il lembo viene prelevato dai muscoli che presiedono ai movimenti dell'arti colazione e ciò non con senza danno della funzione di essi.

Non è superfluo però di ricordare che perchè col nostro processo, come pure con gli altri in genere, si abbiano i risultati desiderati è indispensabile soddisfare a due condizioni di tecnica:

1° un'emostasi completa ed una asepsi rigorosa, necessarie per conservare la vitalità del lembo interposto;

2° precocità dei movimenti passivi dell'articolazione e persistenza di essi, senza di chè, malgrado i più razionali mezzi di dieresi, escogitati ad impedire la recidiva, questa può avvenire.

BIBLIOGRAFIA.

ALBARRAN. *Ankylose du coude d'origine traumatique. – Opération osteoplastique et résection de l'olecrâne. – Interposition d'un lambeau muscolo-tendineux de triceps brachial.* Citato in HUGUIER.

ALBUCASIS. *De Chirurgia.* Oxon, 1778, libro III.

BERGER. *Résection orthopédique osteoplastique avec interposition musculaire pour remédier à une ankylose fibreuse.* Bull. Soc. Chir., 1903, p. 998.

BONNET. *Traités des maladies des articulation.* Paris, 1845.

ID. *Méthodes nouvelles de traitement des maladies articulaires.* Paris, 1859.

BOTTINI. Comunicazione alla R. Accademia di medicina in Torino. 1872.

BRUNS. Handbuch der praktischen Chirurgie, 1857, t. II, pag. 214.

BERGMANN-MIKULICZ. Trattato di Chir. pratica. Vol. IV, p. 260.

CAPONY. Thèse de Lyon, 1892.

CHLUMSKY. *Sur le retour de la mobilité dans les ankyloses articulaires.* Centralb. für Chir. 1900, n. 37, p. 921.

CORNIL et COUDRAY. *Evolution anatomique des fractures mobilisées dans le but de provoquer des pseudarthoses. Rôle des muscles dans la consolidation des fractures et dans le pseudarthroses.* Revue de chir., 1904.

COVILLE. *Ankylose. Résection de l'articulation scapulo-humérale. Interposition musculaire,* Bull. Soc. chir., 1903, p. 1185.

DELBET. *Résection du coude.* Bull. Soc. chir., 1903, pag. 1172.

DELORE. *Du traitement des ankyloses.* Congr. méd. de Lyon, 1864.

DEMARQUAY. Citato in DUPLAY e RECLUS.

DUPLAY e RECLUS. Trattato di Chirurgia. Vol. III, 1894.

DURANTE. Trattato di Patologia Chirurgica. Vol. II.

FABRIZIO HILDANO. *De Ichore et Melicerio.* Francoforte, 1623.

FÖDERL. Prager Zeitschrift für Heilkunde. Centralb. für Chir., 1896.

FONDET. *Traitement de l'ankylose temporo-maxillaire par l'osteotomie de la branche montante suivie d'interposition musculaire.* Thèse de Lyon, 1895.

FARABEUF. Manuel Operatoire, 1895.

FROELICH. III° Congrès de chirurgie orthopédique de Berlin, 5 avril 1904.

GIBSON. Citato in LAMPUGNANI, Arch. d'Ortoped., 1886.

GLÜCK. XXX° Congrès de chirurgie allemand, 1902. Centralb. für Chir., 1902.

G. GORDON BUCK. The am. journ. of med. scien., 1842.

HAYNES WALTON. Citato in LAMPUGNANI.

IPPOCRATE. Opera Omnia. Lect. VI, Genevae, 1657.
LAMPUGNANI. *Delle anchilosi.* Archivio d'Ortopedia, 1886, fasc. II, pag. 97.
LENTZ. *Ankylose osseuse de la mâchoire inferieure; résection du col du condyle avec interposition du muscule temporal entre les surfaces de section.* Congrès français de chir, 1895, p. 113.
LOUVRIER. Gaz. des hôp., 1839.
MONARI. Archivio d'Ortopedia, 1902.
NARATH. Centralb. für Chir., 1896, S. 104.
NÉLATON. *De l'interposition musculaire dans le traitement des ankyloses osseuses.* Bull. Soc. chir., 1902, p. 687.
ID. *Ankylose du coude d'origine blennorrhagique. Résection orthopédique. Interposition musculaire. Guérison.* 1903. Cit. in HUGUIER.
ID. *Luxation ancienne du coude. Hemirésection humérale. Interposition musculaire.* 1903. Cit. in HUGUIER.
ID. *Du traitement de l'ankylose du poignet d'origine blennorrhagique.* Revue d'Orthopedie, 1905.
NUSSBAUM. *Die pathologie und therap. der Ankylosen.* Munich, 1862.
OLLIER. *Traité des résections.* T. II et III.
OMBRÉDANNE. *Ankylose fibreuse d'origine traumatique. Hemirésection humérale. Interposition musculaire.* Cit. in HUGUIER.
ID. *Luxation ancienne du coude. Hemirésection humérale. Interposition musculaire.* Cit. in HUGUIER.
PALASCIANO. *Du rédréssement immediat des ankyloses.* Congr. medical de Lyon, 1864.
PLATT-BURR. Cit. in LAMPUGNANI.
PARCK. Citato in Farabeuf.
QUÉNU. *Interposition fibro-musculaire dans une résection pour ankylose.* Bull. Soc. chir., juillet 1942, p. 724.
ID. *Interposition de parties molles entre les surfaces osseuses dans les résections pour ankyloses.* Bull. Soc. chir., 1903, p. 1124.
RHEA BARTON. *On the treatment of ankilosis by the formation of artificial joints.* The Lancet, 1826.
RIZZOLI. *Operazioni chirurgiche eseguite in diversi casi onde togliere la immobilità della mascella inferiore.* Mem. Acc. Scienze. Bologna, 1858.
RICHET. *Des opérations applicables aux ankyloses.* Th. agreg., 1850.
ROCHET. *Osteotomie de la branche montante avec interposition musculaire dans l'ankylose temporo-maxillaire unilaterale.* VIIIe Congrès chir. Lyon, 1894 et Archives prov. de chir., 1896
ROSER. *Zur behandlung der Kiefergelenkankylose.* Congrès de Wiesbaden. Centralb. für Ch., 1896, p. 122.
VERNEUIL. *Résultats obtenus en France par l'opération d'Esmarch. Examen des causes d'insuccès et moyens d'y remédier.* Gaz. hebd., 1863, p. 101.
VINCENT. Revue de chirurgie, 1904.
VOLKMANN. Berliner Klin. Woch., 1874.
WOLFF. *Sull'artrolisi del cubito.* Centralb. für Ch., 1897, p. 576.
ID. *Intorno all'artrolisi del gomito anchilosato.* Centralb. für Ch., 1901, n. 28.
HELFERICH. *Ein neues operation verfahren zur Heilung der Knöchernen Kiefergelenkankylose.* XXIIIe Congrès de chir. allem., 1894, e in Centralb. für chir., 1894.
HOFFMANN. *Traitement des ankyloses articulaires osseuses.* Rev. de chir., 1906.
HUGUIER. *Traitement des ankyloses par la résection orthopédique et l'interposition musculaire.* Thèse de Paris, 1905.

IV.

CLINICA OTO-RINO-LARINGOIATRICA DI ROMA
diretta dal Prof. GHERARDO FERRERI

Lesioni del labirinto non acustico dimostrate con ricerche sperimentali e cliniche

per il Prof. ACHILLE TORRETTA, dottore in medicina e in scienze,

Docente di clinica oto-rino-laringoiatrica alla R. Università di Roma.

(*Continuazione, v. fasc. 7*).

Io intrapresi una serie di ricerche per tentare la soluzione dell'intricato problema, mercè iniezioni di gelatine colorate (al bleu di Prussia e al carmino) nell'arteria che distribuisce il sangue alla maggior porzione della cassa timpanica (l'arteria stilo-mastoidea) ed esaminai successivamente, se nel labirinto era giunta l'iniezione: inversamente iniettai, per l'arteria basilare, gelatina colorata ed esaminai la mucosa della cassa timpanica, specie quella tappezzante la parete labirintica.

Dei molti tentativi fatti, due volte riuscii a iniettare per intero rispettivamente le arterie dell'orecchio medio e quelle dell'intero labirinto in due gattini neonati (nel laboratorio della clinica di Roma).

In questi esperimenti io non riuscii mai a spingere l'iniezione dai vasi timpanici all'orecchio interno, nè viceversa dalla basilare ai vasi timpanici, benchè come controllò lo stesso Prof. Ferreri, nei preparati appaia la iniezione riuscita nel modo il più completo desiderabile.

Detti preparati rappresentano:

Preparato I. — Membrana timpanica ed epitimpano iniettati con bleu di Prussia e con carmino. (Preparato n. 16, microfotografia).

Preparato II. — Labirinto membranoso iniettato completamente con carminio. (Preparato n. 17, microfotografia).

Preparato III. — Mucosa della parete labirintica della cassa, appartenente all'animale dell'esperimento precedente (preparato II).

Certo occorrono a questo scopo, come sa chi ha pratica e amore per queste non facili ricerche, altre esperienze che i limiti del lavoro non mi concedono di fare per ora e che farò in seguito.

Intanto credo che le arterie della parete ossea labirintica (vasi di Havers) provenienti dal periostio sottostante alla mucosa della cassa timpanica, abbiano certamente anastomosi col periostio che tappezza il vestibolo osseo, che può quindi, per trasporto di germi della cassa timpanica malata, direttamente infettarsi, anche attraverso l'osso intatto, come Politzer stesso ammise e Luc dimostrò per spiegare la genesi di complicazioni intracraniche (orecchio medio, seno frontale, ecc.).

g) *Canale di Falloppio.* — E' noto che non raramente nelle otiti medie purulente specifiche croniche, può questo canale presentarsi aperto in uno o più punti. Ben raramente tale lesione è causa d'infezione al labirinto (per via retrograda dal canale auditivo interno): ma per la situazione anatomica di detto canale, la paralisi

del facciale è piuttosto un segno premonitorio dell' infezione labirintica, sta cioè a indicare che le lesioni tendono a varcare i limiti dell'orecchio medio.

E' però degno di nota il fatto che, malgrado deiscenze patologiche del canale di Falloppio, il nervo facciale protetto dal suo neurilemma, può lungamente resistere all'infezione: così in parecchi casi in cui io esaminai il nervo facciale coi metodi di Marchi e di Nissl (laboratorio di anatomia patologica di Genova 1900-1903) in cadaveri presentanti otiti medie gravi, non trovai quasi mai alterazioni rilevabili. In un solo caso (certo R. S., deceduto all'ospedale Pammatone di Genova, per tubercolosi polmonare, funzionalità del facciale integra durante la vita: Vedi registro autopsie dell'Istituto anatomo-patologico di Genova, anno 1901), trovai all'esame del VII° in un punto il neurilemma ispessito e l'ispessimento dato da cellule piccole rotonde, quali in nessun altro punto da me esplorato del neurilemma mi fu dato riscontrare. In quel punto microscopicamente (e anche col semplice aiuto di una lente da orologiaio), si osservava una zona puntiforme occupata da granulazioni, raschiate le quali appariva denudato il tessuto proprio del nervo. Due considerazioni io feci in seguito a tale reperto: che ove fosse il paziente vissuto alcun poco, avrebbe il processo infettivo spontaneamente varcato i confini della tonaca perinervosa ed invaso lo stesso nervo: d'altra parte mi parve verosimile che ove si fosse passato in qualche modo col bordo di un cucchiaino tagliente sopra queste granulazioni, allo scopo chirurgico di staccarle, si sarebbe facilmente lacerato il neurilemma e prodotta anzitempo la lesione del tronco nervoso.

h) *Deiscenze congenite della parete labirintica.* — Sono state specialmente osservate in rari casi a livello dell'acquedotto di Falloppio e dell'*eminentia canalis semicircularis horizontalis*: quest'ultime possono, anzichè vere deiscenze del canale osseo, essere in realtà cellule pneumatiche della parete ossea del canale aperto verso l'*aditus* o quasi: ma le ricerche anatomo-patologiche delicate permettono di stabilire la rarità di tali reperti ed a togliere loro molta parte dell'importanza che per l'addietro loro si attribuiva. In qualche centinaio di casse timpaniche da me esaminate in questi ultimi dieci anni, normali e patologiche, non rilevai una sola volta alterazioni di questo genere.

L'infezione al labirinto, anzichè, com'è il caso più frequente e praticamente più importante, dall'orecchio medio, può provenire dall'endocranio. Sono importanti a conoscersi le vie che dal cranio possono condurre in condizioni patologiche al labirinto, perchè sono quelle che con inverso cammino abitualmente percorrono le infezioni del labirinto, quando il quadro finale di queste ultime sia rappresentato dalle complicanze per lo più mortali dell'endocranio.

Via cranio labirintica dell'infezione. — Benchè il labirinto sia separato dalla cavità cranica da maggior spessore d'osso che non lo sia dalla cassa timpanica, tuttavia può l'infezione giungere ad esso per la via del sacco endolinfatico e del meato acustico interno; oppure per propagazione di focolai necrotici ed osteitici intaccanti la capsula labirintica, in corrispondenza per lo più dell'*eminentia canalis semicircularis superioris* (in seguito per esempio ad ascesso extradurale, fossa subarcuata) e di questo si hanno esempi nella letteratura; più raramente l'infezione avviene per deiscenze del canale semicircolare superiore come provano i casi di Dünn.

Ma, come dicemmo più sopra, di regola il pus descrive il cammino inverso a

quello ora citato, pur seguendo le vie ora dette e l'acquedotto della chiocciola; esponemmo già nella parte anatomica i rapporti che queste vie stabiliscono con gli spazi subdurali e subaracnoidei: nelle labirintiti ad esito letale sono queste appunto le vie che portano all'endocranio i germi infettivi. Ed appunto perchè il sacco endolinfatico, l'*eminentia canalis semicircularis superioris*, la fossa subarcuata, il condotto auditivo interno, si trovano sulla faccia posteriore della rocca, corrispondentemente alla fossa cranica posteriore, le complicanze intracraniche delle labirintiti purulente sono unicamente rappresentate da meningiti e ascessi cerebellari. Non risulta finora che abbiano prodotto ascessi cerebrali (Lermoyez). Quanto alla maggior frequenza dell'una piuttostochè dell'altra di queste vie, Boësch (Z. f. Oh. Bd. 1, paragrafo 4), ritiene che la più frequente sia l'acquedotto del vestibolo, che si avvera in circa un terzo dei casi: che per frequenza viene subito dopo il condotto auditivo interno (50 %) che sorpassa di molto per importanza i canali. L'acquedotto della chiocciola è, secondo l'autore, la via meno frequente, benchè sotto l'aspetto anatomico sembri la più importante. L'infezione del sacco endolinfatico, detto *empiema del sacco* dagli autori tedeschi e da Jobson Horne, *ascesso interdurale*, perchè collocato fra i due fogli della dura, è la tappa intermedia del pus, che dal labirinto si estende all'endocranio; ha anche quasi sempre origine labirintica, secondo il detto autore.

Un parere assai diverso hanno emesso recentemente Wagner e Katz, davanti alla Società berlinese d'otologia, seduta 8 maggio 1906 (G. R. in Monatschr. F. Oh., n. 9, 1906).

Wagner dice di aver osservato un caso in cui, mentre macroscopicamente aveva diagnosticato (alla necroscopia) un empiema del sacco endolinfatico, al microscopio si persuase trattarsi di ascesso extradurale. Il sacco era intatto. Aggiunge che dei 30 casi d'empiemi del sacco conosciuti nella letteratura, uno solo (di Politzer) resiste alla critica. In tal caso fu trovato pus nell'acquedotto e nel sacco. Occorre in ogni caso che la diagnosi sia controllata al microscopio.

Katz prende la parola per dire che gli parve sempre inverosimile che il pus cammini per un canale stretto come l'acquedotto, nel quale può esser scambiato con pus l'epitelio rigonfiato.

Qui solo ricerche speciali sull'argomento possono portare un po' di luce. Io credo ad ogni modo che la frequenza attribuita all'empiema del sacco sia superiore alla realtà e basata piuttosto su considerazioni teoriche di anatomia che su constatazioni patologiche. Però nella collezione di temporali patologici da me studiata nella Clinica di Roma, trovai un caso di carie del temporale in corrispondenza del sacco endolinfatico: probabilmente fu questa la sola causa della complicanza meningitica che trasse il malato alla tomba.

Esaminate così partitamente le varie vie che possono portare l'infezione purulenta al labirinto, vediamo: 1° con quale frequenza detta infezione segue l'una o l'altra delle vie esaminate, 2° se una volta entrati nel labirinto i batteri piogeni vi possano produrre fenomeni circoscritti al labirinto non acustico e per quali condizioni, 3° quali sono le alterazioni anatomiche e istologiche più frequenti che si riscontrano nelle lesioni snppurative del labirinto non acustico.

Riserveremo la diagnosi (decorso e sintomi), di queste e delle restanti lesioni del labirinto non acustico ai seguenti capitoli.

§ I. — *Frequenza con cui l'infezione purulenta, per portarsi dalla cassa timpanica al labirinto, segue l'una o l'altra delle dette vie.*— E' una constatazione che si fa sulla base delle statistiche numerose portate dagli autori. In generale si ammette che nelle forme di otite media acuta sono le finestre le vie più frequentemente seguite: nelle forme purulente croniche accompagnate o no da colesteatoma sono la finestra ovale e l'*eminentia canalis semicircularis horizontalis*; nelle forme tubercolari è specialmente il promontorio che apparve talvolta crivellato da numerose fistole. Nelle otiti post-scarlattinose che finiscono con seque stro comprendenti parte o tutto il labirinto, naturalmente le lesioni sono molteplici e profonde.

Con l'otoscopia non raramente si arrivano a diagnosticare lesioni perforative delle finestre e del promontorio; con lo svuotamento petro-mastoideo si possono constatare le lesioni di parti inaccessibili all'otoscopia, specie dell'*aditus* e dell'*eminentia canalis horizontalis*, sempre quando la parete labirintica della cassa sia sgombra da granulazioni e aderenze, aderenze che non sempre è prudente rimuovere e quando si deve rimuoverle occorre agire con somma prudenza per ragioni facili ad intendersi. Talvolta però nemmeno alla necroscopia si può dimostrare la via d'entrata dell' infezione. Così Hinsberg (citato da Ferreri — Atti del IX Congresso di oto-rino-laringologia) su 188 casi solo 61 volte riuscì a dimostrare la porta d'entrata dell' infezione: 27 volte pel canale semicircolare orizzontale, 17 per la finestra ovale, 2 per la rotonda, 3 volte attraverso a fistole del canale semicircolare posteriore, 3 volte del promontorio.

La maggior frequenza del canale orizzontale come porta d'entrata dell'infezione è dovuta, come giustamente osserva il Ferreri, al fatto che in genere queste necroscopie furono eseguite su individui operati di attico-antrectomia.

Brieger (*Annales*, 1904, tom. XXX, pag. 154) crede che più facilmente l' infezione penetri per le finestre e ultimamente riferì 5 casi, in 4 dei quali la via di entrata era stata la finestra rotonda. Con questi dati evidentemente non si può concludere. Il pus entra per l'una o l'altra delle dette vie, non seguendo regole fisse ed immutabili; specialmente però è la natura delle lesioni e le condizioni locali, variabili da individuo a individuo anche nella stessa forma morbosa, che influiscono sull'aprirsi di una o più vie d' ingresso. Bezold (*VI Beh. d. Deut. Otolog. Gesellsch.*, 1897, Jena, Fischer) sulla base di molti casi afferma che nelle labirintiti suppurate che dànno luogo a necrosi ed eliminazione del labirinto, l' invasione avvenga con gran prevalenza per la finestra rotonda. Così nella scarlattina e nella tubercolosi.

Ad ogni modo secondo una relazione recentissima di Hinsberg (*Z. f. Oh* tom. 52, n. 1-2) si ha una labirintite sopra 100 otiti.

E' quindi la più frequente delle complicanze endocraniche dell'otite, prese insieme. Essa costituisce la prima tappa di meningiti e del 50 per cento degli ascessi cerebrali.

§ II. — *Nelle labirintiti suppurate il labirinto non acustico può essere preso isolatamente* in toto *o in parte; condizioni favorevoli a determinare tali processi circoscritti.* — Botey (Annales, dec. 1903 e Archivos latinos de Rhinolaringol. Barcelona, 1903) crede, in modo certo troppo assoluto, che le suppurazioni labirintiche sieno sempre generalizzate e giunge a negare i casi di suppurazioni parziali di Jansen, Hinsberg, Grünert u. Zeroni (A. f. Oh. Bd. XLIX).

Ma io credo tale affermazione, oltrechè troppo assoluta, contraria a verità.

Ciò si dimostra con la paziente considerazione delle lesioni riscontrate nei molti casi citati nella letteratura e nostri, oltrechè, come più avanti faremo, con lo studio di numerosi casi clinici e sperimentali sui bruti.

Anche per le ricerche sperimentali, che descriverò fra poco, io ritengo che, nei casi acuti di labirintite a decorso rapido e determinate da microrganismi molto virulenti, il labirinto sia invaso rapidamente in ogni sua parte; che tale invasione totale si avveri quando in dette condizioni la porta d'entrata sono la finestra ovale o rotonda o il promontorio; che di regola le parti successivamente invase sono il vestibolo, il giro basale della chiocciola, le ampolle e il resto dei canali. Dei canali, il più colpito è l'orizzontale pei rapporti ch'esso ha con l'*aditus ad antrum*; il canale orizzontale e il vestibolo pei primi sono presi, quando il processo distruttivo determinato dall'otite media, determini soluzione di continuo della parete labirintica, nei punti che corrispondono a detti organi (*eminentia canalis semicircularis horizontalis*, finestra ovale).

A stabilire se le lesioni purulente del labirinto possano rimanere circoscritte a determinate porzioni di esso e per quali condizioni ciò avvenga, il materiale anatomo-patologico è scarso, mentre è abbondante il clinico. Ciò dipende dal fatto che i malati di labirintiti circoscritte per lo più guariscono. Con tutto ciò, Hinsberg (Centralbl. Oh., f. agosto 1906, p. 488, und. *Ueber Labyrintheiterungen*, XV. Beh. Deutsch. Otolog. Gesellsch., 1905) cita come casi probativi, riguardo all'esistenza di labirintiti purulente circoscritte, sei casi d'autopsia Sono i seguenti: uno di Jansen (A. f. Oh. Bd. 35, caso 153°), uno di Zeroni (ibid. Bd. 63, p. 174), due di Grünert e Dalman (ibid. Bd. 35, casi 4° e 11°), uno di Goërke (*Naturvorscherverslammung*, Breslau, 1904), un sesto di Hinsberg stesso (Deutsch. Medic. Woch. 1904, p. 39). Io ho trovato nella letteratura altri casi pure probativi. Uno di Grossmann (Berl. Otol. Gesellsch., Sitz., 13 dicembre 1904); uno di Manasse (Z. f. Oh. Bd. 49 Hft 2): in quest'ultimo vi era fistola del canale semicircolare orizzontale disturbi da parte del labirinto non acustico, come vertigini, nistagmo, caduta dal lato malato, mentre mancavano i rumori ed il Rinne era negativo ; all'esame microscopico la lesione flogistica era limitata al canale detto. Ed ancora Politzer alla Società Austriaca di Otologia presentò preparati atti a dimostrare una lesione parziale del labirinto, malgrado la lunga durata della suppurazione (C. B. in Monatsch. f. Oh., n. 10, 1905). Infine altri casi di labirintiti circoscritte veramente constatate citò recentemente anche Stein (Annales Lermoyez, Jenvier 1905). Questi i reperti anatomo-patologici.

Quanto ai reperti d'operazione, essi non hanno molto valore. Scheibe sostiene a questo proposito (Deut. Otol. Gesellsch. 1896, Jena, Fischer, ed.) che l'esame microscopico d'un labirinto che parrebbe intatto macroscopicamente, può rivelare l'esistenza del pus e che dal punto di vista funzionale, un'infiammazione purulenta leggera può abolire il funzionamento degli epiteli sensitivi così delicati. Ma qui la clinica deve venire in aiuto all'anatomia patologica. Se quanto dice Scheibe toglie ogni valore all'ispezione macroscopica del labirinto, questa ha però tutto il suo valore quando al reperto macroscopico negativo per es. della chiocciola, si unisce l'assenza di sordità labirintica; in questo caso trovando invece del pus o delle granulazioni nei canali o nel vestibolo, concluderemo per una suppurazione labirintica limitata al segmento non acustico.

Ma l'ispezione macroscopica della cavità endolabirintica non è consigliabile in pratica (V. Botey. Annales, dic. 1903 : nel II caso citato da questo autore la labirintite probabilmente circoscritta divenne diffusa, pag. 528-29); nè io credo tale indagine sia assolutamente in ogni caso indispensabile per concludere se il processo purulento del labirinio sia o no circoscritto.

Infatti voi avete davanti un malato che presenta, per esempio, in seguito ad otite media purulenta acuta o cronica gravi fenomeni riferibili a lesione del labirinto non acustico, vertigini intense, impossibilità a reggersi, nistagmo, sintomi che per la loro intensità, per la loro costanza, per il reperto otoscopico ed operatorio che le accompagna (all'operazione di Stacke si trova finestra ovale mancante di staffa, vestibolo aperto o con granulazioni sporgenti oppure fistola del canale semicircolare e apertura del labirinto membranoso), vi persuadete non essere dati da semplice labirintismo, ma da processo purulento vero e proprio; che vi manca a concludere per una labirintite circoscritta al labirinto non acustico, ove manchino i dati clinici della lesione della chiocciola ?

Gradenigo (loc. cit.) ritiene che se nel corso di un'otite media si può dimostrare con certezza l'abolizione del labirinto non acustico solo o dell'acustico isolatamente, si potrebbe ammettere con grande probabilità l'esistenza d'un focolaio circoscritto (loc. cit.).

E' a notarsi però che, nelle affezioni unilaterali della coclea, le prove cliniche atte a rivelarle (esame dell'udito) hanno un valore relativo, non potendosi in modo assoluto escludere la funzionalità dell'orecchio illeso.

Jansen (*Enc. otol. di Blau* pag. 202) pensa che la suppurazione della chiocciola possa essere circoscritta verso il vestibolo e viceversa. In un caso Zeroni (A. F. Oh. 63 pag. 174) vide che le granulazioni e la distruzione del canale semicircolare membranoso erano limitate ad una porzione di esso e l'ampolla parve intatta. Boesch (Z. f. Oh. Bd. 30 n. 4) invece pensa che una volta entrati nel labirinto i germi piogeni, l'infezione si estende alla totalità di esso. Botey (loc. cit.) in base al suo principio, constatato il pus in una parte del labirinto, ne apre tutte le cavità. Così, secondo me, l'infezione si propaga alle parti ancora sane, come è capitato evidentemente all'autore detto nel II° dei suoi casi citati (pag. 528-29) : in questo modo le labirintiti, se sono anche circoscritte, diventano diffuse.

Ad ogni modo, poichè ancora è incerta la soluzione del problema se le suppurazioni del labirinto possono essere circoscritte o sono sempre diffuse, in difetto di materiale anatomico e clinico che possa considerarsi al riparo da ogni obbiezione, credetti utile l'intraprendere a questo scopo una serie di esperimenti sugli animali.

L'importanza di tale problema è grande nei riguardi specialmente della cura : perciò credo giustificate queste mie ricerche, le quali ebbero anche per iscopo di studiare il sorgere e lo svolgersi delle lesioni flogistiche nel labirinto non acustico.

Praticai in piccioni, conigli e cavie iniezioni della stessa coltura in brodo di 56 ore circa di stafilococco piogene, di provata mediocre virulenza (sotto cute agli animali d'esperimento produceva suppurazione locale, senza fatti generali).

Feci dette esperienze in parte nel laboratorio annesso alla clinica oto-rino-laringoiatrica di Roma e in parte al Policlinico della Nunziata, via Fontane, 8, in Genova. Gli esami istologici dei preparati feci nella clinica detta ed in parte nel-

l'Istituto anatomico di Genova diretto dal chiarissimo prof. Lachi, che ringrazio vivamente per la cortese ospitalità.

Nel piccione, dove è facilmente scopribile il canale semicircolare orizzontale, iniettai per esso un quarto di goccia della coltura detta.

Nella cavia, in cui è bene accessibile la chiocciola dalla cassa timpanica, feci per questa l'iniezione (preparando il foro per l'ago della siringa, nella parete ossea della chiocciola con finissima punta d'acciaio, fatta rotare delicatamente a guisa di trapano.

Nel coniglio praticai l'iniezione per la finestra ovale mediante una siringa di Pravaz di vetro con pistone pure di vetro, il tutto bollito al momento in acqua distillata.

Esperimenti sui piccioni. — Ripetei l'esperimento 7 volte su 7 piccioni viaggiatori adulti, piccoli, agilissimi (a manto cenerino).

Messo a nudo il canale semicircolare orizzontale, evitando la venuzza che accompagna il canale lungo tutta la sua parte convessa, evitando l'uso dell'adrenalina che ho visto produrre in due casi effetti disastrosi (morte quasi immediata dell'animale per anemia bulbare?), con fine limetta d'acciaio assottigliai cautamente la parete ossea del canale fino a renderla attraversabile dall'ago della siringa. L'apertura di quest'ultimo, anzichè a becco di clarino ridussi opportunamente diritta, in modo che penetrata nel canale appena la punta dell'ago, potessi iniettare il liquido senza perderne. Con lunga pratica esercitata su altri piccioni — morti e vivi — regolavo l'introduzione della punta in modo da iniettare la coltura entro al canale membranoso (4 volte) o al di fuori di esso (3 volte) (cioè nello spazio perilinfatico, che nel piccione, come si vede nei miei preparati microscopici, è abbastanza ampio). Producevo così delle peri- o endolabirintiti sperimentali che mi diedero occasione di osservare le modalità di diffusione del materiale infettivo verso le altre parti del labirinto. (Generalmente sacrificai gli animali da 5 a 15 giorni dopo l'esperimento).

Su tre dei piccioni praticai l'iniezione nella parte più sporgente del canale semicircolare orizzontale, in un caso feci l'iniezione nel punto d'incrocio dei canali, su altri 2 nell'ampolla o in vicinanza massima ad essa. Il microscopio mi diceva poi in ogni caso se il liquido d'iniezione era penetrato nello spazio perilinfatico o nell'endolinfatico, perchè iniettando nei canali, come s'accorgerà chi si indugi in questi studi, è facile ingannarsi giudicando dall'intenzione dell'operatore.

Colombo n. 1 sacrificato dopo 6 giorni dall'esperienza. Iniezione della coltura detta in vicinanza dell'ampolla del canale orizzontale.

Microscopio Koristka, Oc. 2 e 4, Obb. 2, 5, 8.

Canale semicircolare sezionato trasversalmente setti periostei limitanti lo spazio perilinfatico assai più evidenti che nello stato normale: infiltrazione parvicellulare nei vari strati della parete del canale membranoso (perilabirintite acuta). Il processo appare piuttosto recente.

In un altro punto della stessa sezione si osserva la sezione trasversa di un canale semicircolare in corrispondenza dellla sua ampolla. (Fig. 7ª microfotografia). Qui il processo purulento è più avanzato: l'essudazione abbondante nello spazio perilinfatico, dove si vedonc ammassi di linfociti e cellule del pus che ricolmano in certi punti lo spazio detto: sostanza ematica fuoruscita dai vasi mista insieme; — infiltrazione parvicellulare abbondante in tutti gli strati del canale membranoso —

che appaiono assai aumentati di volume: — l'infiltrazione è sopratutto evidente in corrispondenza dell'ampolla. L'epitelio del canale è in gran parte distrutto, riconoscibile però ancora quello dell'ampolla, che si vede sollevata in *toto* e sospinta contro la parete opposta: le sue cellule hanno perduto le ciglia caratteristiche ed a maggior ingrandimento tra il margine libero dell'epitelio della crista e quello della parete epiteliale opposta, intercede uno spazio lieve a forma di fessura, occupato da una rete di tenuissime fibrille di tessuto connettivo e di vasellini (capillari) ben colorabili al carminio; entro la rete si nota una sostanza incolora trasparente (sostanza e tessuto ialino). Le altre parti del labirinto esaminate appaiono sempre meno colpite dal processo flogistico; la lagena è normale.

Colombo n. 2. — Iniezione praticata pure nel canale semicircolare, ma un po' più lontana dall'ampolla — animale sacrificato dopo 5 giorni dall'operazione; tecnica uguale alla precedente).

L'invasione del processo flogistico perilinfatico attraverso i vari strati di cui si compone la parete del canale membranoso è già ben manifesta; in qualche punto a flogosi ha guadagnato lo spazio endolinfatico, dove si osservano ammassi di linfociti e cellule del pus.

L'epitelio è ancora discretamente conservato.

Colombo n. 3. — Iniezione della stessa coltura nel punto d'incrocio dei due canali (ben raggiungibile nel piccione). Sacrificato l'animale dopo 8 giorni. Tecnica precedente (vedi fig. 5ª). Nel campo microscopico appare un canale sezionato trasversalmente e un altro longitudinalmente; tale disposizione corrisponde al punto d'incrocio dei due canali. Raccolta di essudato nello spazio perilinfatico, che in qualche punto ha guadagnato lo spazio endolinfatico, epitelio sollevato e distrutto in punti limitati. Detriti epiteliali: le note flogistiche vanno gradatamente diminuendo mano mano ci allontaniamo dal punto d'iniezione.

Esperimenti sui conigli. — Nei conigli operai con buon esito 4 volte, da una parte sola, producendo l'operazione bilaterale spesso la morte dell'animale subito o poco dopo l'operazione: sacrificai gli animali 5, 8, 12 e 15 giorni rispettivamente dopo l'operazione.

Con la coltura detta feci l'iniezione attraverso la finestra ovale ben riconoscibile sotto l'acquedotto di Falloppio, il quale, avendo pareti sottilissime nel coniglio, lascia vedere il nervo facciale, che spicca sulla parete labirintica della cassa pel suo colorito bianco-latteo.

Arrivavo alla cassa attraverso la bulla, che com'è noto, nel coniglio, nella cavia, nel gatto come nella generalità dei carnivori e roditori, tiene il posto dell'antro mastoideo e delle cellule pneumatiche che a questo fan capo nell'uomo.

Palpando la bulla attraverso la cute alla base del padiglione, parte posteriore, col sacrificio di qualche animale e con prove e riprove, arrivai a mettere allo scoperto la bulla stessa senza recidere molti vasi, che in questa regione (specie i vasi venosi) sono assai numerosi e la cui lesione compromette per sè stessa l'esito dell'esperimento.

Scoperta la finestra ovale iniettai per essa con l'esito voluto tre volte la coltura detta, introducendo con gran precauzione la punta dell'ago in modo da superare

appena il legamento anulare e cadere nello spazio perilinfatico, come avviene in condizioni patologiche, quando il pus penetra per questa via.

Conigli n. 1 e 3. — Sacrificati dopo 8 giorni. Sezione trasversale della capsula labirintica. Iniezione di stafilococco piogene (coltura solita) per la finestra ovale. Lesioni presso a poco identiche nei due conigli (1).

Nel preparato cui si riferisce la figura 4ª (microfotografia) si vede l'epitelio ad elementi ben colorati e sono evidenti gli otoliti sui peli delle due macule dell' utricolo e del sacculo. Gli strati subepiteliali, specie in corrispondenza della *macula sacculi*, sono infiltrati di cellule piccole rotonde. Sostanza ialina e tessuto ialino nella prima spira cocleare. Qui la diagnosi istologica è quella di infiltrazione parvicellulare nello spazio perilinfatico specialmente perisacculare; l'infezione tendeva a diffondersi verso la chiocciola.

Coniglio n. 2. — Iniezione per *pelvim ovalem*, infossando l'ago fino contro la parete interna del vestibolo; stessa coltura sacrificato dopo 12 giorni. Sezione antero posteriore della cassa labirintica.

Reperto. — Utricolo ripieno di sangue, ammassi di sostanza ialina, epitelio della macula staccato ed in isfacelo; un canale semicircolare appare in sezione trasversale col lume ostruito da tessuto di granulazione ben sviluppato, tronco nervoso vicino sezionato trasversalmente; un altro canale semicircolare sezionato trasversalmente e aperto appare normale; la coclea non presenta nessuna lesione (Vedi figura 8ª microfotografia).

Diagnosi istologica. — Lesioni traumatiche e flogistiche consecutive, limitate all'utricolo e ad un canale semicircolare; il resto del labirinto non acustico è sano ed anche la coclea è immune da ogni alterazione morbosa.

Coniglio n. 4. — Sacrificato dopo 10 giorni. Ripetizione della stessa esperienza del coniglio n. 2. Le stesse lesioni, un po' meno evidenti.

Cavie. — Su due cavie misi a nudo la bulla con la tecnica già descritta pel coniglio. Apertala largamente, introdussi nel modo già detto la punta dell'ago della siringa attraverso la parete ossea della chiocciola (che limavo prima, delicatamente nel punto dell'iniezione e perforavo con fina punta d'acciaio, mossa a guisa di trapano).

In un caso in cui volli praticare l'operazione da ambo le parti, l'animale morì pochi istanti dopo. In queste due cavie senza incidenti riuscii a iniettare nella chiocciola la coltura detta.

All'esame istologico, in entrambe, la coclea era sede di processo flogistico purulento; il vestibolo e i canali apparvero intatti.

In un terzo caso, in cui praticai la detta iniezione con una coltura di streptococco (materiale preso da un antrace del collo, virulentissimo), dopo tre giorni l'animale morì. Tutte le cavità del labirinto ed il canale auditivo interno, erano invasi da pus. Leptomeningite purulenta consecutiva e morte.

(1) Le fig. 3ª e 4ª rappresentano sezioni di labirinto del coniglio n. 3. La fig. 3ª ci mostra un'ampolla di canale semicircolare perfettamente sana, conrelativa cresta acustica e cupola del tutto normali, malgrado l'inizione *per pelvim* della solita cultura di stafilococchi.

Le tre vie da me scelte per l'iniezione, corrispondono alle tre vie più comunemente seguite dall'infezione nella patologia umana e precisamente all'*eminentia canalis semicircularis horizontalis*, alla finestra ovale, al promontorio. Più numerose esperienze potranno portare conclusioni di maggior valore, ma non infirmare nè dal punto di vista tecnico nè clinico, i risultati presenti. Ora, poichè nessuno degli argomenti forniti nè dall'anatomia patologica, nè tanto meno dalla clinica, può dirci in modo sicuro se sia possibile l'esistenza di lesioni piolabirintiche circoscritte, se in certi punti si potranno anche modificare i risultati dell'esperimento, dall'insieme delle prove sperimentali e in base ai casi clinici da me osservati ed a quelli citati da Stein, da Jansen, da Manasse e dagli altri autori, mi credo autorizzato a conconcludere: 1° che con probabilità anche nell'uomo si possono avere labirintiti purulente circoscritte; 2° che tale possibilità è in rapporto principalmente con tre condizioni: la virulenza dell'infezione, la porta d'entrata, lo spazio labirintico primitivamente raggiunto dagli agenti infettivi.

Due precetti importanti credo poter desumere:

1° Circa la prognosi delle labirintiti purulente, ch'essa sarà più benigna quando con tutti i dati di presunzione enumerati, si potrà concludere trattarsi di processo circoscritto: più benigna ancora se circoscritta ad un canale o ai canali, che al vestibolo.

2° Circa la cura, aprire il meno che si può e tutto quanto si deve, per non trasformare una labirintite circoscritta in una panlabirintite a gravi conseguenze. Così consiglia anche Stein in un caso clinico nel quale trovò pus e granulazioni nel canale orizzontale e sul vestibolo, che aperse e raschiò convenientemente; quanto alla chiocciola dice: *comme je n'ai pas vu du pus du côté du limaçon, je ne l'ai pas curetté*; l'esito fu la guarigione definitiva con l'abolizione delle funzioni vestibolo canalicolari ed audizione in parte ancora conservata (Annali, tomo XXXI, p. 42, le prime 6 linee).

§ 3. *Lesioni del labirinto non acustico nelle flogosi purulente.* — Dopo quanto ho esposto, credo opportuno parlare delle varie lesioni anatomo-patologiche, riscontrate dagli autori e confermate in gran parte dalle mie esperienze ora citate, nelle varie forme di labirintiti purulente.

Il labirinto non acustico, quando diventa sede d'infezione purulenta, presenta una serie di alterazioni, in parte flogistiche, in parte degenerative, in varia proporzione col variare della sede dell'infezione (para, peri, endolabirintite) della forma (acuta, subacuta o cronica) e di altre circostanze, tra le quali soprattutto la virulenza degli agenti infettivi (scarlattina, bacilli anaerobi, ecc.), la diminuita resistenza del soggetto e le altre condizioni, che già enumerammo tra le predisponenti e determinanti dell'affezione in discorso.

La paralabirintite purulenta non è frequente e si ha per l'infezione dovuta a propagazione di suppurazione dalla cassa timpanica e cavità annesse, al sistema di cellule pneumatiche ravvolgenti come un mantello il labirinto osseo. E' quanto avviene talvolta nelle cellule peritubariche, che circondano la chiocciola nella sua parte inferiore, nelle cellule situate sul pavimento della cassa, che si estendono non raramente in direzione mediana fino al condotto uditivo interno (circondando l'am-

polla del canale semicircolare posteriore), nelle cellule che eccezionalmente si trovano nella parete interna dell'*aditus* subito al davanti dell'*eminentia canalis semicircularis horizontalis* e infine in quelle che si rinvengono subito sotto al canale semicircolare superiore in corrispondenza della fossa subarcuata e comunicanti con l'antro pel canale translabirintico.

I fenomeni che si svolgono in queste cellule ossee sono fenomeni di osteo-periostite purulenta, data dagli stessi microrganismi, per lo più, della cassa timpanica; nelle fasi acute le cavità pneumatiche si riempiono di essudato purulento, misto a detriti da disfacimento delle cellule del loro rivestimento mucoso periosteo; può seguire poi la necrosi acuta di porzioni d'osso più o meno grandi, oppure per il sorgere di tessuto di granulazione, il riempimento delle cavità pneumatiche per opera di tessuto fibroso ed osseo. In quest'ultimo caso l'osso di nuova formazione si fabbrica a spese dello strato osteoblastico del fine periostio ed avviene quanto più comunemente si ha nelle cellule mastoidee propriamente dette (eburneazione). Alcune volte la compattezza della capsula labirintica resta intatta ed il labirinto membranoso resta al sicuro; tal'altra volta invece la lamina compatta del labirinto subisce uu processo di usura da compressione o di osteite e di carie propagata dai focolai purulenti adiacenti, da compressione degli essudati, delle granulazioni e dei prodotti morbosi di questi ultimi: allora il pus invade lo spazio perilinfatico. E' ciò che si è visto non raramente prodursi specie nella tubercolosi, per la infezione delle cellule pneumatiche del pavimento della cassa, con apertura del canale semicircolare posteriore in vicinanza della sua ampolla e della chiocciola dal basso per le cellule peritubariche (Görke, *Naturforscherversammlung*, Breslau, 1904). Così per l'infezione delle cellule pneumatiche, corrispondenti alla fossa subarcuata, si ebbe l'apertura dei canali verticali o del superiore solo: come in un caso di Habermann (A. f. Oh. 142 Bd.) in cui l'infezione delle cellule mastoidee si propagò per la via del *canalis subarcuatus* (o translabirintico), alle cellule pneumatiche ora dette, producendo un ascesso extradurale, che si aperse nel canale semicircolare superiore producendo la suppurazione di tutto il labirinto (panlabirintite).

Più frequente è l'infezione di cellule pneumatiche talvolta esistenti sulla parete interna dell'*aditus* (corrispondente all'*eminentia canalis horizontalis*), dove il ristagno del pus è frequente e le masse colesteatomatose hanno loro sede d'elezione.

L'atmosfera ossea che circonda il labirinto può, secondo alcuni modernissimi, essere sede di processi osteomielitici (consecutivi a otite media). Secondo Luc, (*Sulla osteomielite delle ossa piatte del cranio*, C. R. Congresso int. d'otol., Bordeaux 1904), l'osteomielite delle ossa piatte del cranio colpisce bensì prevalentemente il frontale, ma non è rarissima nella mastoide e nel temporale. La malattia talvolta ha decorso acutissimo, tal'altra ha soste notevoli. In tal caso cammina insidiosamente nella diploe, senza dar segno di sè nè al malato, nè al medico: recidivò dopo 15 mesi da che venne operata in un caso di Guisez (*Ibidem*); in tal caso è da supporsi che le colonie di piogeni abbiano soggiornato nella diploe rimanendo inattive per tanto tempo. Spesso l'intervento è causa di aggravamento e di maggiore estensione delle lesioni, perciò Laurens (*Ibidem*) consiglia l'astensione. Per la sua rarità, la paralabirintite con tale origine non presenta che scarso interesse per noi.

Quando il processo purulento nei sopradetti modi si estende verso lo spazio

perilabirintico, si ha così l'apertura del canale semicircolare orizzontale ed infezione consecutiva: anche in tal caso il processo può circoscriversi o propagarsi (vedi Preparati anatomo-patologici della Clinica otoiatrica di Roma).

La perilabirintite purulenta è data dalla penetrazione dei piogeni nello spazio perilinfatico del labirinto, determinata dai momenti causali precedentemente detti. Essa può presentarsi sotto varî aspetti clinici, *a*) di ascesso aperto nelle forme conseguenti a otiti medie croniche (semplici, tubercolari, postscarlattinose, ecc.), perchè in esse si ha la necrosi di punti della parete labirintica e la formazione di vie spesso macroscopiche di comunicazione; *b*) di ascesso chiuso per lo più nelle forme acute, in cui la propagazione è dovuta a limitati focolai osteitici, che trasmettono l'infezione al labirinto, senza aprire vie dirette di comunicazione.

Se noi osserviamo i nostri preparati di perilabirintiti sperimentali, osserviamo nei primi stadi dell'infezione replezione dei vasi sanguigni che accompagnano i setti periostei limitanti la cavità perilinfatica — setti che così diventano più grossi e più evidenti; talvolta si vedono piccole emorragie limitate da rottura di questi capillari; l'endotelio appare qua e là alterato e in certi punti distrutto. In seguito, la cavità perilinfatica è invasa da essudato misto a linfociti: i tessuti limitanti sono in preda a processi più o meno intensi d'infiltrazione parvicellulare. Nel preparato corrispondente alla fig. 1ª tolto da un coniglio sottoposto a rapido passaggio da mezzo conpensato in mezzo rarefatto, si vede un canale semicircolare in sezione trasversa, compresso da liquido (trasudato?) raccolto nella cavità perilinfatica: lo spazio endolinfatico è ridotto a minime proporzioni e tende a restringersi sempre più.

Se la virulenza dell'infezione non è grave ed il processo tende a divenir cronico e a circoscriversi, gli elementi dello strato osteoblastico del periostio (endostio) restano eccitati nella loro attività formativa dallo stimolo flogistico e si ha formazione di tessuto spugnoso di neoformazione, che non raramente riempie completamente la cavità del canale semicircolare, distruggendo completamente il canale membranoso, sicchè nelle sezioni trasversali del temporale decalcificato, il lume del canale appare completamente abolito, e solo con sufficiente ingrandimento è riconoscibile al microscopio il punto corrispondente ad esso, riempito completamente del tessuto spugnoso detto. Così avviene nel vestibolo e nella chiocciola (vedi le necroscopie di Politzer, citate nel suo: *Traité d'otologie*, traduzione francese di Joly, pag. 660). In qualcuno dei miei preparati, appartenenti ad animali sacrificati molti giorni dopo l'iniezione sperimentale, trovai i canali semicircolari in sezione trasversale ricolmi di tessuto di granulazione ben sviluppato; credo posse tale reperto sperimentale confrontarsi con quanto si rinviene nell'uomo malato in dette condizioni (fig. VIIIª).

E' nelle forme infettive semplici soprattutto che tali neoformazioni ossee (e spesso fibrose) hanno luogo: neoformazioni che talvolta invece di riempire completamente il lume del canale, si limitano a riformare la parete del canale osseo distrutto: così in un suo caso Zeroni osservò la ricostruzione d'un canale semicircolare osseo distrutto. I caratteri istologici del tessuto spugnoso di neoformazione sono affatto identici a quelli che vari autori hanno descritto nell'otosclerosi, con la differenza che « nelle piolabirintiti noi conosciamo lo stimolo anormale che provoca la neoformazione, mentre ci è ignoto nell'otosclerosi » (Gradenigo). Tali neoformazioni condu-

cono all'abolizione delle funzioni, ma alla guarigione chirurgica della piolabirintite. Ma più spesso i fenomeni essudativi e infettivi hanno la prevalenza sui neoformativi e dagli spazi perilinfatici per continuità di processo o per relazioni vascolari si diffonde l'infezione allo spazio endolinfatico e si ha così:

L'*endolabirintite purulenta*. Come si può vedere nei nostri preparati di endolabirintite sperimentale, i fenomeni d'infiltrazione parvicellulare sono più manifesti che nella perilabirintite: granulazioni e pus, coaguli sanguigni in varia misura trovansi raccolti nel lume dei canali, nell'utriculo, nel sacculo, oltrechè nella chiocciola, in tutte queste parti (panlabirintiti) o solo limitatamente in alcune di esse, rimanendo illese le rimanenti (labirintite circoscritta). I fenomeni di degenerazione, di distacco, di necrosi degli elementi costituenti il neuro-epitelio, sono di solito assai notevoli per gravità ed estensione; si trovano dei punti occupati da ammassi di sostanza omogenea vitrea, che debolmente si colora col carmino alluminico ed i colori nucleari; essa fu interpretata come sostanza ialina, che secondo Reklinghausen proviene probabilmente dalle cellule epiteliali stesse per secrezione o per trasformazione degenerativa di esse; in tali ammassi che definiamo di sostanza ialina con Manasse (Z. f. Oh., 1903, Bd. 44) penetrano talvolta (come si vede nei nostri preparati) dei tenui vasellini e delle piccole cellule rotonde (cellule connettive giovani); la sostanza ialina allora assume i caratteri di un tessuto (tessuto ialino). Ho trovato anch'io della sostanza ialina anche allo stato normale (per lo più però nelle rampe cocleari).

In seguito se il processo suppurativo è grave e mantenuto da microrganismi molto virulenti, la parete ossea del labirinto subisce un processo più o meno acuto di necrosi; la superficie dell'osso diventa scabra per la comparsa degli osteoclasti e formazione delle lacune di Howship e come esito si può avere la propagazione dell'infezione purulenta al cranio e la formazione di sequestri comprendenti parte o tutto il labirinto. E' quanto si osserva nella tubercolosi (vedansi gli importanti lavori di Bezold) ma sopratutto nelle labirintiti post-scarlattinose, secondo alcuni per trombosi settica dell'arteria cocleare propria, (terminale nel senso di Cohnheim e di cui infatti Siebenmann dimostrò l'autonomia territoriale). Si comprende come il vestibolo e i canali, nutriti dagli altri rami dell'arteria cocleare, possano venir rispettati (v. anche *Anatomia patologica dell'orecchio:* Steinbrügge). In un caso recentemente descritto da Escat, specialmente presa era la chiocciola: v. Politzer e più recentemente Escat (*Tre casi d'eliminazione spontanea della chiocciola*. Congresso internazionale d'otorinolaringoiatria, Bordeaux, 1904).

Manasse e Friedrich (VI Riunione Società tedesca di otologia, Jena, Fischer, ed. 1897, e Annales, 1907, tomo 1°) hanno descritto nelle lesioni flogistiche della capsula periotica nell'uomo, alterazioni speciali (dilatazioni) di certi canalicoli ossei ivi, secondo i detti autori, esistenti e da loro chiamati spazi interglobulari. Sono questi lunghi canali cilindrici con ramificazioni comunicanti con gli spazi vicini e forniti di parete ossea, dalla quale fanno sporgenza nel lume dei canalini dei globuli ossei contenenti un nucleo di sostanza cartilaginosa modificata. Tali canali furono già descritti nei processi d'ossificazione della cartilagine normale, ma poi scompaiono nell'adulto; secondo i detti autori, tali spazi globulari cartilaginei rimarrebbero anche nell'osso normale adulto in corrispondenza della capsula labi-

rintica. Io non ho potuto confermare tale reperto nei temporali umani da me esaminati in sezione microscopica; ad ogni modo nessun altro autore che io mi sappia, conferma con ricerche personali l'esistenza di tali spazi e la loro alterazione nelle flogosi della capsula ossea labirintica; epperò credo necessari ulteriori studi e ricerche.

Nei casi in cui il processo suppurativo tende a circoscriversi per le varie cause già dette, sui fenomeni di necrosi e di degenerazione di tutti gli strati costituenti il labirinto osseo e membranoso, prevalgono i fenomeni di rigenerazione e di cicatrizzazione. I vasi sanguigni di formazione flogistica acquistano un'organizzazione più completa, il tessuto connettivo giovane si trasforma in tessuto cicatrizzale fibroso ed anche in tessuto osseo (poroso osteofitico). Nei piccioni lo spazio perilinfatico non è limitato da setti periostei numerosi e robusti come nell'uomo, perciò in quest'ultimo è ancora più facile il circoscriversi delle lesioni, (emorragie, flogosi), a parti limitate dello spazio perilinfatico.

Io ritengo, in base alle mie ricerche, che la neoformazione ossea abbia sempre primitivamente sede perilinfatica come lo strato osteoblastico del periostio che le dà origine: come osservammo parlando degli strati istologici componenti il labirinto membranoso, lo strato periosteo ha appunto sede perilinfatica. Anche ove si vogliano dare gli attributi del periostio allo strato più esterno della parete del canale membranoso, ciò che è dubbio, esso resta separato dalla cavità endolinfatica da due tonache, una epiteliale, l'altra fibrosa, di cui nella parte anatomica vedemmo gli straterelli componenti.

Del resto io credo che lo spazio perilinfatico sia la sede dove di regola si svolgono i fenomeni iniziali della maggior parte delle infezioni venute dalla cassa e dal cranio e che in un successivo periodo soltanto l'infezione dallo spazio detto invada quello endolinfatico (continuità, relazioni vasali). Ciò almeno quando la porta d'entrata dell'infezione conduca immediatamente nello spazio perilinfatico; specialmente nel labirinto non acustico ciò si avvera a livello della finestra ovale (che conduce al confluente perilinfatico) e dell'*eminentia canalis semicircularis superioris.*

Ammetto che vi sono casi, ma meno numerosi, nei quali l'infezione raggiunge immediatamente lo spazio endolinfatico e ciò si avvera più particolarmente quando il pus entra direttamente in quest'ultimo (finestra ovale, sacco endolinfatico).

§ 4. — *Lesioni del labirinto (non acustico) consecutive a otiti medie catarrali croniche, otosclerosi e ad esiti d'otite media purulenta cronica.* — L'otosclerosi fu oggetto di recenti importantissimi studi per opera di Politzer, Bezold, Siebenman, Habermann, Scheibe, Jörgen Möller, Denker ed altri. Nella parete labirintica della cassa timpanica, sui contorni delle finestre primitivamente, in seguito in vari altri punti della capsula ossea labirintica, si osservano focolai di osteite circoscritta che, secondo le ricerche di Politzer, confermate da Jörgen Möller e da altri autori, ha come risultato la distruzione in quel punto dell'osso normale, cui si sostituisce un tessuto osseo di nuova formazione prima compatto, poi (in seguito a processo di assorbimento di sostanza ossea, come avviene nelle ossa normali, quando hanno raggiunto il loro completo sviluppo, per opera di osteoclasti) l'osso neoformato diventa poroso. Infatti, nei punti dove il processo è meno recente, si vedono numerosi spazimi dollari riempiti di cellule giganti a nuclei numerosi. Tali tratti osteitici si colorano più intensamente dell'osso sano, coi colori di ematossilina.

Duplice è il meccanismo per cui l'orecchio interno può in seguito a tali alterazioni morbose presentare a sua volta lesioni secondarie.

Anzitutto potendo i focolai osteitici detti aver sede in qualunque punto della capsula labirintica, essi possono trovarsi a ridosso del vestibolo, di un canale semicircolare, alterarne la parete ossea e gli osteofiti invadere lo spazio perilinfatico ed obliterarlo anche su tratti più o meno estesi, come molte volte fu dato riscontrare all'esame microscopico. E' una vera paralabirintite non purulenta (Cfr. Paralabirintite purulenta).

Altra causa di lesioni labirintiche conseguente all'otosclerosi è dovuta all'immobilizzazione della staffa e per le condizioni in altra parte del lavoro dettagliatamente descritte, conseguentemente si hanno iperemie attive e passive, emorragie, degenerazioni del neuro epitelio del labirinto e dei filetti nervosi dell'VIII per inerzia funzionale, quali si hanno del resto in altre due forme morbose, ben distinte clinicamente dall'otosclerosi, ma che possono dare la anchilosi della staffa per periostite circoscritta ossificante o per formazione di sinechie sulle finestre, vogliamo dire l'otite media catarrale cronica e gli esiti di otite media purulenta cronica.

Le varie alterazioni minute anatomo-patologiche del labirinto osseo e membranoso, se furono oggetto di pazienti studi nei riguardi dell'otosclerosi, non lo furono ancora che in parte nelle forme consecutive ad anchilosi della staffa da esiti di otite media catarrale e di otite media purulenta cronica. Su questo punto il Ferreri richiamava giustamente l'attenzione degli studiosi in un suo pregevole lavoro sulle piolabirintiti, lavoro dove certamente s'inspirarono molti di coloro che scrissero poi sull'argomento (Ferreri. *Le malattie dell'orecchio interno consecutive a otiti medie purulente*, Annali di Chauveau, 1904).

La prova che c'è ancora molto da fare a quel riguardo, si è che dura tuttavia grave discordia nelle opinioni degli autori circa l'identità o meno delle due forme morbose: otite media catarrale cronica e otosclerosi.

I meno recenti autori ritennero che l'osteite circoscritta dell'otosclerosi, fosse un fatto dipendente da malattia primitiva dell'osso, sicchè l'otosclerosi veniva ben distinta dalla otite media catarrale cronica e considerata come forma nosologica a sè.

Più recenti autori (cito Habermann, *Verhandl. d. Deutsch. Otolog. Gesellsch., 1901, p. 182* e Scheibe *Ibid. p. 175*), ritennero le due forme stadi di una stessa entità morbosa, l'otite media catarrale cronica e ciò in base al reperto di focolai osteitici (identici a quelli rinvenuti nell'otosclerosi) nel corso di otiti medie catarrali croniche semplici e perfino di esiti di otite media purulenta cronica.

Ma ancor più recentemente Jörgen Möller sulla base di un caso tipico studiato con molta diligenza dal punto di vista istologico, si dichiara convinto che l'otosclerosi è una forma assolutamente distinta e indipendente dalle altre (Comm. au VII Congrès Int. d'otol. Bordeaux, 1-4 agosto 1904).

Denker (*Die otosclerose*, Wiesbaden, 1904, Bergmann edit.) pare più favorevole all'opinione ora detta, benchè non si esprima in modo definitivo.

Io ho tentato la via sperimentale ma pur troppo senza nessuno dei lusinghieri risultati da me ottenuti nelle piolabirintiti sperimentali, poichè in questi casi lo studio va rivolto non alle alterazioni del labirinto membranoso (che negli animali d'esperimento ha le note analogie e talvolta identità anatomiche col labirinto umano)

ma alle fini alterazioni del tessuto osseo perilabirintico. Ora nei conigli, nel cane, in tutti gli animali d'esperimento il tessuto osseo perilabirintico ha disposizione e struttura troppo diversa da quella dell'uomo, avendo tra l'altro in luogo dell'antro e delle cellule mastoidee un'unica cellula (la bulla periotica).

E' perciò che in 2 conigli e 2 cavie, nelle quali cercai fissare la staffa comprimendo la membrana verso l'interno con paraffina (con cui riempivo completamente la bulla) o zaffando il condotto osseo fin contro la membrana, all'esame istologico della capsula ossea labirintica trovai dei risultati che non credo valga la pena di riferire. In un coniglio (bianco, peso 450), trovai alterazioni istologiche minime, in corrispondenza della macula dell'utricolo, consistenti in leggera infiltrazione parvicellulare del connettivo sottoepiteliale. Gli elementi epiteliali presentavano spesso il protoplasma carico di minuti granuli, nascondenti talvolta il nucleo (degenerazione torbida come vedemmo nel capitolo delle infiammazioni): le ampolle poco o punto alterate, ecco tutte le alterazioni che nel labirinto non acustico potei rilevare, oltre a tratti iperemici e formazione in alcuni punti dello spazio endolinfatico (utriculo e sacculo) di sostanza ialina.

Del resto, poichè è accertato che le prime lesioni si riscontrano nella capsula ossea labirintica e nessun animale presenta analogie di struttura in questa parte con l'uomo, è sull'uomo malato che bisogna esclusivamente concentrare gli sforzi dei ricercatori. Ma pur troppo non è facile avere dei temporali di individui che furono affetti di otosclerosi tipica, perchè muoiono d'altre malattie di solito estranee alla specialità: con tutto ciò gli autori da me citati hanno illustrato tutti qualche caso di processo otosclerotico diffuso al labirinto. Non abbiamo finora avuto disgraziatamente l'occasione di poter studiare in condizioni opportune, un temporale di individuo già affetto da questa forma morbosa.

Habermann sostiene in un suo recente scritto sulla « otosclerosi » (A. f. O. Bd. 20 - Hft 1 e 2 - nov. 1903), che le lesioni ossee che si rinvengono in detta affezione, mentre hanno carattere di anzianità evidente alla periferia della finestra ovale, appaiono istologicamente sempre più recenti man mano ci avviciniamo all'endostio labirintico: che anzi *quasi mai* il labirinto membranoso è invaso. Anche in clinica sono piuttosto fatti di labirintismo anzichè di vera labirintite quelli che si osservano non raramente nei malati di sclerosi a carico del labirinto non acustico: sono per lo più disturbi di orientazione subbiettiva (vertigini) anzichè dell'equilibrio statico e dinamico: poi sono transitori, ciò che depone per disturbi circolatorii passeggeri anzichè per vere lesioni anatomiche del labirinto non acustico e del suo apparato nervoso.

Piuttosto lesioni anatomiche devono aversi più frequentemente nella chiocciola, stante i risultati dell'esame funzionale dell'udito: ma occorrono anche su questo punto ricerche cliniche e istologiche numerose. (Vedansi al proposito gli studi recenti di Wittmaack in Z. f. Ohr. Bd 4 n. 2), che esaminò il labirinto nelle affezioni non suppurative dell'orecchio medio e trovò che anche quando il nervo acustico è preso da atrofia, il ramo vestibolare e l'apparato circolare sono quasi sempre immuni e le alterazioni sono tutte a carico del nervo cocleare. L'inversa alterazione del ramo vestibolare e integrità del cocleare non è nota in clinica. Tale vulnerabilità elettiva è spiegata dall'autore paragonando le fibre del cocleare nell'VIII quelle destinate al muscolo postico e comprese nel nervo ricorrente. E Politzer prima aveva rilevato il fenomeno e rammentato che il ramo cocleare e il suo ganglio sono situati in un tessuto

osseo che è nutrito da arterie terminali tipo Cohnheim, che si può obliterare per compressione esercitata su di esse dal tessuto osseo di nuova formazione e l'obliterazione è difficilmente riparabile (nelle forme purulente l'obliterazione dell'arteria cocleare fu sostenuta in casi di necrosi della chiocciola e recentemente da Escat (v. loc. cit.).

Le lesioni riscontrate finora dagli autori nella maggior parte delle lesioni veramente constatate all'esame istologico del labirinto non acustico, sono scarse e si possono spiegare col fatto della semplice immobilizzazione della staffa, aumento di pressione del liquido labirintico, disturbi circolatori, emorragie, raccolta di trasudato nello spazio perilinfatico comprimente il labirinto membranoso, atrofie dell'epitelio e più raramente dei rami vestibolari da inazione funzionale.

A spiegare i disturbi d'equilibrio che Bezold e Hartmann descrissero in queste forme, che Denker trovò nel 5 % dei suoi malati di sclerosi e Panse nel 9.5 %, Habermann presume, senza però l'appoggio di ricerche istologiche, che avvenga la lesione e probabilmente l'invasione dei canali e delle loro ampolle da parte del tessuto spugnoso di neoformazione.

Anche Siebenmann (*Hndb. d. Path. Anat. d. Ohres.*) crede che in questi casi si formino focolai di neotessuto spongoide in vicinanza dell'endostio, che separa l'osso dalla cavità perilinfatica. La rottura dell'endostio darebbe una sindrome di Menière. Potrebbero i disturbi del labirinto non acustico dipendere anche però da lesione dell'osso che circonda i filetti nervosi del vestibolare.

Bonnier propone una classificazione delle labirintiti croniche la quale pur contenendo molto di buono, non è a mio parere accettabile, perchè incompleta. Egli le divide in labirintiti a *tipo vasculo-interstiziale* con sclerosi o ateroma delle pareti vascolari e membranose: in labirintiti a *tipo epiteliale* con degenerazione epiteliale nervosa, in labirintiti *tossiche o meccaniche*, per disturbi primitivi dell'apparato di filtrazione con lesioni vascolo-endoteliali. Ma e la labirintite da otosclerosi, la più importante e la più frequente, così come noi l'abbiamo descritta, in quale di queste tre classi si può collocare? Qui le lesioni vascolari e del neuro epitelio avvengono conseguentemente a quelle della capsula ossea paralabirintica, nè queste ultime è certo se siano a loro volta primitive o secondarie. Nemmeno ci pare giustificata la separazione delle labirintiti tossiche da quelle a tipo epiteliale, per l'importanza chehanno nelle prime le alterazioni epiteliali. L'epitelio labirintico è bagnato da un trasudato (endolinfa) nel quale possono passare veleni dal sangue circolante, batterici o chimici (nicotina, alcool, chinina, salicilati, piombo, ecc.) e ledere gli elementi costitutivi del neuroepitelio, producendovi forme flogistiche e degenerative: inoltre tali veleni possono agire analogamente sui tronchi nervosi.

CAPO III.

LESIONI DEGENERATIVE.

Sono lesioni molto comuni a riscontrarsi nel labirinto non acustico, specialmente in corrispondenza del neuro epitelio; esse si rinvengono si può dire a lato di tutti i processi flogistici acuti e cronici della cassa timpanica, in seguito ad emorragie ed iperemie gravi, a traumi, nel decorso di malattie generali che causano disturbi duraturi di circolo (malattie cardiache non compensate, nefrite cronica, leucemia,

malattie infettive, ecc.). Talvolta si rinvengono degenerazioni dell'epitelio delle cristae e delle maculae (unite o no ad alterazioni più o meno importanti dell'organo di Corti, ecc.) in seguito ad avvelenamenti chimici (chinina a piccole dosi continuate, mentre le grosse dosi producono emorragie) o ad intossicazioni da tossine di batteri esistenti nella cavità timpanica o circolanti; infine recentemente furono descritti casi in cui si ebbe probabilmente degenerazione primitiva degli epiteli detti da avvelenamento ptomainico (*bacillus botulinus* descritto da Van Hermangen; vedi Soyer Bryant: Soc. Americaine d'otol. Boston, marzo, 1905).

Il neuro-epitelio delle cristae e delle maculae, al pari di tutti gli elementi altamente differenziati, degenerano con estrema rapidità anche in lesioni limitate del labirinto, onde la sordità precoce e durevole che succede alle varie lesioni labirintiche.

E' possibile che molti malati di labirinto non acustico presentanti sindrome di Meniére e disturbi d'equilibrio duraturi a occhi chiusi, con o senza sordità, accompagnata da altri sintomi, come riflessi otooculari, vertigini, ecc., possano ascriversi alla categoria delle neuriti tossiche del nervo vestibolare. Talvolta i fatti degenerativi hanno la loro prima sede nei centri nervosi (nel nostro caso nei nuclei del nervo vestibolare) e la *laesa functio* del labirinto non acustico è dovuta a questa solalesione.

Habermaun però trovò la degenerazione del nervo acustico dai nuclei centrali fino dalle sue origini nell'epitelio labirintico.

Sono note le relazioni trovate tra la tabe dorsale e la tabe labirintica da Pierre Bonnier (loco citato) - e intendendo il n. VIII come una radice spinale posteriore, il ganglio auricolare (ganglio di Scarpa e ganglio di Corti riuniti) come un ganglio intervertebrale e i nuclei d'origine dell'VIII come continuazione delle corna posteriori del midollo spinale (di cui precisamente il nucleo di Bechterew e il dorsale interno costituirebbero la base, il nucleo di Deiters la colonna di Clarke - il nucleo anteriore ed il tubercolo acustico del nervo cocleare ne costituirebbero invece la testa) dal punto di vista anatomico il paragone è perfetto. Naturalmente poichè le formazioni labirintiche omologhe a quelle dei cordoni posteriori divergono in ogni senso, si dovranno trovare le alterazioni nella tabe labirintica, anzichè come nella tabes dorsualis riunite p. es. nei cordoni posteriori del midollo, diffuse e sparse sui varî nuclei d'origine dei nervi labirintici (Bonnier).

Wittmaack cita (Z. F. Ohr. Bd. L. N° 2) parecchi casi di malati in cui una sindrome vestibolare (accompagnata o no da disturbi dal lato dell'audizione) rivelò una tabe ignorata. Sopra 24 tabetici Marie e Walton osservarono 17 casi di vertigine e spesso disturbi auditivi (Bonnier - *Path. de l'oreille*, pag. 131).

Tutti gli autori ricordati però si limitano a descrivere, e non sempre con sufficiente chiarezza, le alterazioni istologiche dei nervi vestibolari degenerati: non parlano delle alterazioni degenerative trovate nell'epitelio delle cristae e delle maculae.

Probabilmente sono degenerazioni dovute ad atrofia da inazione consecutiva alla distruzione dei tronchi nervosi centripeti. Ricordiamo che il ganglio vestibolare (ganglio di Scarpa e di Böttcher) è formato di cellule bipolari, di cui il prolungamento protoplasmatico o cellulipeto proviene dalle maculae e dalla cristae, il prolungamento cilindrassile si reca ai nuclei centrali del nervo vestibolare. E' naturale che per lesione centrale si abbia la degenerazione e l'atrofia consecutiva dell'epitelio labirintico corrispondente, così come inversamente Stefani e Deganello dimostrarono consecutiva-

mente a distruzione del labirinto non acustico, (lesione dei nuclei d'origine del nervo vestibolare e delle cellule del Purkinje del cervelletto).

Stefani: (Atti del Regio Istituto Veneto di Scienze, Lettere ed Arti, 1903-1905; Deganello: *Archives de Biologie* di A. Mosso, 1906).

Le forme degenerative che più frequentemente si osservano nelle cellule epiteliali del labirinto non acustico sono tutte quelle che si osservano negli altri epiteli, dal *rigonfiamento torbido* alla *digenerazione grassa*, cui seguono l'atrofia de la necrosi dell'epitelio; tali forme si osservano sempre nei processi flogistici acuti e cronici, nelle compressioni da essudati (o esiti di essi) raccolti nello spazio perilabirintico e comprimenti per lo più i canali membranosi *in toto*; oppure la compressione si esercita per varia causa sui tenuissimi filetti nervosi intraepiteliali per compressione che dall'esterno si esercita sui canalicoli ossei che essi percorrono; oppure per disturbi di circolo; l'epitelio degenera anche in tal caso gradatamente per atrofia, le cellule epiteliali presentano contorni sfumati, protoplasma ripieno di granuli o globuli di grasso, nuclei poco o punto colorabili, frammentati; tutta la cellula epiteliale spesso perde la sua forma primitiva ed assume quella cui le condizioni di spazio la costringono — infine del corpo cellulare non rimangono più che resti incolorabili e senza forma.

Le cellule epiteliali si mostrano un po' aumentate di volume, cosparse di minutissimi granuli (albuminoidei?) che intorbidano il protoplasma e mascherano il nucleo. In istadi più avanzati anche il nucleo si rigonfia e sparisce al tempo stesso che nelle cellule compaiono goccioline di grasso e si ha allora la degenerazione grassa, di cui il rigonfiamento torbido è ritenuto come unò stadio preparatorio. La degenerazione grassa, oltre che nelle cellule del neuroepitelio delle cristae e delle maculee e nel rimanente epitelio di rivestimento dei canali e del vestibolo, colpisce anche gli elementi cellulari che si trovano negll essudati flogistici, cellule bianche migrate dai vasi e cellule del pus. Più raramente si osservano la *degenerazione mucosa* e la *idropica*.

Più importante è la *degenerazione amiloide*, osservata primieramente da Forster, poscia da Voltolini, Politzer, Lucae ed altri. Al dire di De-Rossi (*Trattato di Otoiatria*, seconda edizione, pag. 526) la reazione chimica dei corpi amilacei si può constatare non solo nelle grosse ramificazioni, ma anche nei filetti che si distribuiscono alle ampolle, ai sacchetti vestibolari ed alla lamina spirale; anche qui la degenerazione colpisce la sostanza fondamentale dell'apparato vaso-connettivale: si ha negli stati cachettici dell'organismo, sifilide, tubercolosi, leucemia, ecc., di solito, contemporaneamente alla degenerazione degli organi che sono di regola colpiti pei primi (milza, fegato, reni ed intestini). Ad ogni modo, in caso di degenerazione amiloide, oltre la reazione iodo-iodurata rammento la colorazione col metilvioletto che arrossa le parti colpite (specie se si trattano le sezioni poi con soluzione debole d'acido acetico).

Importante è la formazione di sostanza italiana e di tessuto ialino, di cui tenemmo parola a proposito dei processi logistici del labirinto. Ma la sostanza ialina non ha nulla a che fare con la vera degenerazione ialina (o vitrea) che ha per sede il connettivo e i vasi di piccolo diametro e si osserva talvolta nei glomeruli renali, nella tiroide, nella retina, ecc. I tessuti degenerati rassomigliano per l'aspetto chiaro

e trasparente a quelli colpiti da degenerazione amiloide, ma non ne presentano la reazione caratteristica ed inoltre, a differenza di quest'ultima, la degenerazione amiloide ha solo importanza locale: essa precede spesso l'infiltrazione di sali calcarei. Nella degenerazione ialina pare che un corpo albuminoide si separi dal sangue, imbeva i tessuti e in essi si coaguli. Diversa è la genesi quindi da quella della sostanza ialina descritta nelle labirintiti, che, secondo il Reklinghausen proverrebbe dalle cellule epiteliali stesse per secrezione o per degenerazione di esse.

CAPO IV.

LESIONI NEOPLASTICHE.

Benchè raramente, il labirinto non acustico può esser sede di neoplasmi. Io non vidi nessun caso citato di neoplasia labirintica primitiva: sono per lo più tumori propagati dalle vicinanze, sopratutto dal cranio pel forame auditivo interno (gliomi, sarcomi, osteosarcomi e fibrosarcomi) o dalla casa timpanica (epiteliomi). Per citare solo casi recenti, dirò che Panse (A. f. Oh. Bd. 61 Hft. 3-4) descrisse appunto un caso di glioma dell'acustico che penetrò e invase il labirinto per la base della chiocciola e distrusse le ampolle, i canali, per poi penetrare nella cassa timpanica, rispettando gli acquedotti. L'epitelioma dell'orecchio interno è generalmente propagato a quest'ultimo dall'orecchio medio e consta di epitelio squamoso proveniente o da metaplasia dell'epitelio cilindrico della cassa, o dallo strato esterno di granulazioni polipoidi (Kretschmann, Kuhn) o dall'epitelio del condotto che invade l'orecchio medio e subisce la trasformazione cancerosa (Zeroni).

Gradenigo (IV Congr. Int. d'Otol., Bruxelles 1899, p. 238) descrisse un caso di carcinoma che oltre all'aver distrutto completamente il padiglione, l'orecchio esterno e l'orecchio medio, aveva portato inoltre estese lesioni del labirinto non acustico (distruzione completa dei canali membranosi, dell' utricolo, del sacculo, v'era pus nelle cavità ossee corrispondenti, però non con infiltrazione cancerosa accompagnatoria. Ecco un fatto acquisito. Il carcinoma dalle parti vicine non invade di regola coi suoi elementi le cavità del labirinto, ma come nella più parte dei casi di labirintite da otite scarlattinosa, da tubercolosi dell'orecchio medio, le varie lesioni della cassa non fanno che distruggere in punti più o meno estesi le barriere ossee e membranose che difendono il labirinto; per questi punti non è l' infezione specifica o l'elemento neoplastico che entra: sono invece i piogeni e i vari microrganismi che si rinvengono nelle dette lesioni delle parti vicine. Anche in due casi di Manasse, (VII *Behandl Allg. otol. gesell. Jena - Fischer* 1898, p. 109) le lesioni distruttive gravi del labirinto erano date da suppurazioni anzichè da invasioni neoplastiche.

Nella collezione di preparati anatomo-patologici esistente nel Museo della Clinica otoiatrica di Roma, io potei esaminare due casi di epitelioma dell'orecchio, in uno dei quali però, malgrado il troppo lungo soggiorno del pezzo in alcool, con preparati microscopici tolti dai residui che ancora rimangono del labirinto, rinvenni elementi neoplastici nell'orecchio interno a differenza dei casi sopra citati.

Il labirinto non acustico dunque nella più parte dei casi di tumori maligni delle vicinanze, se per varie vie potrebbe a rigore di termini essere invaso, dall'acquedotto del vestibolo, dalla finestra ovale, dall'*eminentia canalis semicircolaris horizontalis et superioris*, dal canale translabirintico, non si trova nemmeno un caso nella letteratura in cui resti dimostrata con certezza la penetrazione di elementi neoplastici nella cavità labirintica. Ciò con molta probabilità è avvenuto nel caso da noi citato, benchè, le lesioni distruttive che il preparato presenta sieno tanto avanzate che pressochè tutta la piramide è rimasta distrutta. Ma se anche così fosse, non basterebbe questo caso a dare qualche valore pratico ai tumori del labirinto in genere, che per lo più, nei casi rari in cui si osservarono, costituirono un reperto accidentale di necroscopia. Possono invadere il labirinto certi tumori di natura connettivale (nevromi, sarcomi, psammomi, gliomi etc.) provenienti dallo spazio che intercede tra il cervelletto, il midollo allungato e il ponte. Tali tumori camminano spesso coi nervi che entrano nel condotto auditivo interno e raggiungono per questa via le cavità labirintiche. Dal lato clinico talvolta l'attenzione è richiamata dall'aumento rapido della pressione intracranica e per la via dell'acquedotto del vestibolo della pressione intralabirintica, che può giungere, come in certi casi gravi d'idrocefalia, alla rottura della finestra rotonda. Si aggiungano i sintomi del labirinto non acustico da insufficienza (disturbi d'equilibrio) o irritazione (vertigine, nistagmo) dell'epitelio o dei tronchi nervosi dell'VIII. Se il neoplasma occupa la cavità del labirinto, raramente avremo sintomi separati a carico del labirinto non acustico o della chiocciola soltanto, e, se mai, tale distinzione si verificherà solo nei primi stadi del tumore: quando poi quest'ultimo occupa il condotto auditivo interno, la sindrome di *laesa functio* vestibolo-canalicolare si associerà a quella cocleare.

CAPO V.

LESIONI DA DIFETTI DI PRIMA FORMAZIONE.

(*Lesioni congenite*)

Mentre le lesioni dovute a difetti di prima formazione del padiglione formarono oggetto di numerosi e pregevoli studi, assai minori furono le ricerche riguardo ai vizi di conformazione del labirinto almeno fino a questi ultimi tempi. E' Moos, fra i primi, che esamina da questo punto di vista l'orecchio dei sordomuti: seguono poi Voltolini, Mygind, Kreidl e i più recenti autori come Siebenmann, Schwartze, Alexander e molti altri recentissimi. Dalle ricerche degli autori risulta che i vizi di sviluppo embrionale del labirinto possono essere disgiunti da quelli dell'orecchio medio ed esterno e ciò per il fatto di una certa indipendenza di origine di queste due parti. Infatti il padiglione, come è noto, si sviluppa da sei tubercoli auricolari esistenti alla periferia della prima fessura branchiale, dei quali tre dall'arco superiore del mascellare inferiore e tre dall'arco inferiore dell'osso ioide (i tre tubercoli mandibolari e i tre ioidei); la membrana timpanica dalla membrana otturatoria gelatiniforme della fessura branchiale detta, il condotto auditivo esterno dalle pa-

reti interne dei tubercoli auricolari detti: mentre si sviluppano dal seno tubo-timpanico (dipendenza del faringe) la tromba e la cassa timpanica. Abbiamo già visto che lo sviluppo della vescicola auditiva è indipendente da tutte queste parti, sviluppandosi essa al disotto della prima fessura branchiale sui lati del cervello posteriore, benchè sempre a spese dell'ectoderma. Riguardo al labirinto non acustico, le lesioni congenite riscontrate furono l'aplasia di canali o parti di essi, più raramente del vestibolo: o, più spesso, l'obliterazione della cavità endolinfatica analogamente a quanto vedemmo negli esiti per es. delle lesioni traumatiche ed infiammatorie, per parte di tessuto fibroso od osseo, come se processi traumatici o flogistici abbiano avuto origine, sviluppo ed esiti nell'utero materno. Il campo è vasto e non privo d'interesse.

Non avendo l'opportunità di esaminare temporali di bambini presentanti tali lesioni congenite del labirinto non acustico, rivolsi le mie ricerche sugli animali, come il topo danzante giapponese (japanische tanzmärchen), sul quale molti recenti autori praticarono ricerche con poco accordo di opinioni. Ma non ne potei avere che due dal giardino zoologico di Rotterdam, dei quali me ne rimase uno solo per l'esame, l'altro essendo morto in viaggio. In parecchie sezioni microscopiche, si vede a lato ad altri canali semicircolari tagliati trasversalmente e pervii, costantemente un canale il cui lume è chiuso da tessuto di granulazione: analogamente a quanto si osserva nella tavola IV annessa al presente lavoro in un canale semicircolare di coniglio, nel quale iniettai per la finestra ovale una coltura di stafilococco. Il mio reperto conferma quello che ebbe già Rawitz citato da E. de Cyon (*Année biologique* de Yves Delage, 1902) negli stessi animali. Ma l'unica ricerca da me fatta non mi autorizza a trarre con qualche serio fondamento conclusioni definitive. Tanto più che tale opinione è tuttora discussa. Per Kishi (*ibidem*) il movimento circolare dei topi danzanti giapponesi sarebbe un movimento capriccioso dell'animale (eingewillig) di cui l'origine va ricercata in una proprietà ereditata dagli avi avvezzi a vivere in gabbie strette: ma a tale modo di vedere si può rispondere che tutti i topi bianchi allevati in cattività nelle stesse condizioni non presentano tale moto circolare. Alexander e Kreidl (A. f. Oh. 1901) trovarono nei detti topi atrofia delle branche nervose dell'VIII come solo segno caratteristico del loro labirinto e non riscontrarono anomalie di disposizione nei canali. Ma le osservazioni citate di Rawitz, di De Cyon e la mia dimostrerebbero che l'apparato circolare di tali animali è alterato: il reperto ora detto si accorda con quanto si osserva dal punto di vista biologico: infatti i fenomeni motori presentati dai topi giapponesi si possono paragonare a quelli delle rane e dei conigli dopo distruzione di un paio dei loro canali ed in certo qual modo anche a quelli di animali che hanno due soli canali e non possono procedere in linea retta (*Petromyzon fluviatilis*).

(*Continua*).

Diritti di proprietà riservati. — *L'Amministrazione avverte che procederà contro quei giornali che riporteranno lavori pubblicati nel* POLICLINICO *o che pubblicheranno sunti di essi senza citarne la fonte.*

Tip. Nazionale di G. Bertero e C. L. Pozzi, resp.

(48)

Anno XV Roma, ottobre 1908 Vol. XV-C. (fasc. 10)

IL POLICLINICO

SEZIONE CHIRURGICA

ORGANO DELLA SOCIETÀ ITALIANA DI CHIRURGIA

DIRETTO DAL

Prof. FRANCESCO DURANTE

Direttore del Regio Istituto Chirurgico di Roma

SOMMARIO.

I. Dott. Raffaello Giani - *Sopra di un caso di Endotelioma del ganglio di Gasser.* — II. Dott. Alessandro Pennisi - *Condro-endotelioma del capo.* — III. Prof. Achille Torretta - *Lesioni del labirinto non acustico dimostrate con ricerche sperimentali e cliniche.*

I.

R. Istituto di clinica chirurgica della R. Università di Roma
diretto dal prof. F. DURANTE

Sopra di un caso di Endotelioma del ganglio di Gasser

(Considerazioni anatomopatologiche e cliniche)

per il dott. RAFFAELLO GIANI, assistente e libero docente.

Mentre gl'interventi sul ganglio di Gasser per nevralgie essenziali nel campo del trigemino, dai primi del Caponotto, Novaro, D'Antona in Italia, e di Rose, Horsley, Andrews, Krause, Doyen, ecc., ecc., all'estero, si sono andati moltiplicando rapidamente, tanto che se ne contano oggi ormai a molte e molte diecine, sporadici sono rimasti invece quelli nei quali la ablasione del ganglio di Gasser si è imposta per lesioni organiche in esso sorte primitivamente e diffusesi poi alla dura madre circostante, o nate in questa e presto presto inglobanti più o meno ampliamente anche il ganglio.

Non oltrepassano difatti la ventina i casi clinici a me noti, per quante ricerche abbia fatte, nei quali il reperto del tavolo anatomico potè assodare essere la sede primitiva del morbo il ganglio di Gasser o la sua guaina durale.

Se se ne eccettuano due nei quali trattavasi di gomma solitaria, tutti gli altri erano rappresentati da tumori, e nella massima parte sarcomi. Solo in tre casi fu tentata l'asportazione del tumore col risultato che discuterò più tardi.

Ecco intanto — prima della descrizione del caso a me occorso — una breve esposizione analitica di ciascuno di essi, ed un più largo riassunto di quelli più accuratamente studiati e in cui fu praticato l'intervento chirurgico.

1. Fischer (1863).
Sintomi clinici. — Nevralgie intense della metà destra della fronte e della faccia accompagnate da ipoestesia.
Necroscopia. — Tumore del ganglio di Gasser di destra e dei suoi rami.

2. Heslop (1868).
Sintomi clinici. — Nevralgie frontali e delle tempie. Esoftalmo, ptosi, anestesia del globo oculare.
Necroscopia. — Tumore della fossa cranica media che aveva invaso e quasi distrutto il ganglio di Gasser e la sua branca oftalmica.

3. Orsi (1869).
Sintomi clinici. — Sensazione di freddo e formicolio nella metà sinistra della faccia. Paralisi del trigemino motore.
Necroscopia; — Fibroma della dura perigangliare comprimente il ganglio di Gasser sinistro.

4. Huguenin (1874).
Sintomi clinici. — Anestesia nel territorio della prima branca del trigemino di sinistra. Tic doloroso in tutto il campo del V.
Necroscopia. — Gomma solitaria della grandezza di un fagiuolo che aveva reso atrofico il ganglio di Gasser.

5. Rosenthal (1880).
Sintomi clinici. — Dolori nevralgici ed anestesia nel campo del V di sinistra. Cheratite neuroparalitica. Ptosi, miosi, paresi dell'oculo-motore comune.
Necroscopia. — Tumore del ganglio di Gasser di sinistra e dei suoi rami comprimente il seno cavernoso.

6. Goodhart (1886).
Sintomi clinici. — Anestesia dolorosa della faccia a sinistra. Oftalmoplegia interna ed esterna.
Necroscopia. — Tumore fibroso del ganglio di Gasser di sinistra comprimente i nervi del seno cavernoso.

7. Harries (1886).
Sintomi clinici. — Anestesia della regione frontale destra. Cheratite neuroparalitica.
Necroscopia. — Sarcoma del ganglio di Gasser comprimente il lato destro del ponte.

8. Hausch (1886).
Sintomi clinici. — Nevralgie intensissime della faccia a sinistra.
Necroscopia. — Tumore del ganglio di Gasser del volume di una nocciuola diffusosi per un certo tratto alla terza branca inspessendola notevolmente.

9. Bezold (1886).
Sintomi clinici. — Nevralgia della metà sinistra della faccia e del naso. Intatta la sensibilità: normale la vista e la lacrimazione: aumentata la secrezione nasale a sinistra.

Necroscopia. — Glioma del ganglio di Gasser della grandezza di mezza noce, estendentesi nella 2ª e 3ª branca del V.

10. HAGELSTAM (1889).

Sintomi clinici. — Nevralgia continua accompagnata da analgesia ed anestesia nel campo del trigemino sinistro, ad eccezione dell'area innervata dal nervo grande auricolare.

Ageusia completa del terzo anteriore della metà sinistra della lingua.

Difficoltà nella masticazione.

Ineccitabile, con la corrente faradica, il massetere sinistro.

Ipoestesia della cornea e della congiuntiva sinistra.

Necroscopia. — Tumore del volume di una noce del ganglio di Gasser sinistro (endotelioma). Erasi diffuso alla dura madre circostante e aveva perforato l'osso su cui riposava facendo sporgenza così nella fossa nasofaringea.

11. STERNBERG (1891).

Sintomi clinici. — Paralisi dal V al X paio e del XII dei nervi cranici di destra con fenomeni di eccitazione nel campo del trigemino. Ipoestesia frontale; iperalgesia facciale. Massetere destro gravemente paretico.

Necroscopia. — Ganglio di Gasser e suoi rami inglobati ed invasi da un carcinoma della base del cranio. Forame uditivo interno chiuso dal tumore. Inspessiti ed arrossati il facciale, l'acustico, il glosso-faringeo, l'ipoglosso.

12. WESTHOFF (1895).

Sintomi clinici. — Paralisi nell'intera area di distribuzione del trigemino. Cheratite neuroparalitica.

Necroscopia. — Gomma solitaria del ganglio di Gasser.

13. KREPUSKA (1898).

Sarcoma primario del ganglio di Gasser.

N.B. Non mi è stato possibile procurarmi la « Monatschrf. f. Ohrenheil. », 1898, dove è riferito il caso; dò di questo quindi le notizie attinte nel lavoro di Verger e Grenier.

14. TRENEL (1899).

Sintomi clinici. — Il paziente viene ricoverato pochi giorni avanti la morte nello spedale in stato grave, per cui non fu potuto che rilevare una profonda ipoestesia estesa a tutta la metà destra della faccia.

Non fu possibile sapere se avesse sofferto prima di dolori nevralgici.

Necroscopia. — Sarcoma angiolitico della dura madre che aveva invaso il ganglio di Gasser di cui erano ancora conservati gruppi di elementi ganglionari.

15. WILBRAND und SAENGER (1901).

Sintomi clinici. — Nevralgia della fronte a destra irradiantesi nell'orecchio omonimo.

Parestesia ed anestesia in tutta l'area del V. Masticazione normale. Paralisi dell'abducente. Lago-oftalmo; desquamazione corneale.

Necroscopia. — Tumore irregolare duro del volume di centm. 3.5 × 3 inglobante il V dalle sue radici ai suoi rami. Il ganglio di Gasser non fu potuto essere messo in evidenza. Rocca petrosa rammollita dal tumore.

N.B. L'ammalata aveva sofferto prima di un cancro della mammella. L'A. considera il tumore della fossa cranica media come una riproduzione metastatica di quello.

16. Marchand (1902).

Notizie cliniche. — Esistevano da un anno fortissimi dolori del V di destra e paralisi dell'arto superiore ed inferiore sinistro.

Necroscopia. — Tumore del ganglio di Gasser diffusosi a tutti i tronchi nervosi della 2ª e 3ª branca, i quali apparivano come grossi cordoni di colorito giallo-pallido. Detto tumore comprimeva il peduncolo cerebrale destro, e la metà destra del ponte. Al microscopio si rivelò per un endotelioma partente dalle cellule della capsula linfatica involgente gli elementi ganglionari che in piccolissima parte erano ancora conservati.

17. Fenger. — in Romberg. « Lehrbuch d. Nervenkrank. ».

Notizie cliniche. — Forti dolori nevralgici prima intermittenti, poi continui nel territorio del trigemino destro, accompagnati da anestesia.

Paralisi dell'abducente destro. Cheratite neuroparalitica.

Necroscopia. — Ganglio di Gasser destro inspessito, indurito e del volume di una nocciuola. Notevolmente inspessite pure le tre branche del V.

N.B. Otto anni avanti il principiare dei sintomi a carico del trigemino l'ammalata era stata operata di un cancro della mammella.

18. H. Verger et H. Grenier de Cardenac, 1905.

Uomo di 54 anni con tubercolosi polmonare. Entrò allo spedale S. Andrea di Bordeaux il 15 dicembre 1904, perchè tormentato da una nevralgia intensa a tipo lancinante di tutta la metà sinistra della faccia, la quale aveva fatto la sua prima comparsa in modo brusco e violento poco più di un mese prima.

Durante la permanenza nello spedale le crisi dolorose si susseguono quasi ininterrottamente di giorno e di notte o spontanee o provocate da cause le più trascurabili (tosse, masticazione, deglutizione, movimenti del collo, ecc., ecc.). Ora cominciano bruscamente, ora sono precedute da una specie di aura consistente in un senso di vellicamento (come quello prodotto dal passeggiare di un piccolo insetto) che si inizia poco lontano dal meato uditivo e si diffonde a tutta la zona sede della nevralgia.

Anche durante il parossismo della crisi nevralgica non si nota nessun movimento anormale dei muscoli della faccia.

Fra una crisi e l'altra il paziente si sente tutta la faccia del lato sinistro indolenzita e percorsa da sensazioni di gelo, ed anche una specie di ingrossamento molesto delle labbra dello stesso lato.

Esame obiettivo. — Non assimmetria della faccia; dolorosi i punti di Valleix: ipoestesia di tutta la zona di innervazione del V. Dolorosa la pressione del pomello e quella sulle gengive, specie della mandibola, non dolorosa invece la frizione su di queste.

Pupille ineguali; più larga la sinistra: normale da ambo i lati la reazione alla luce ed alla accomodazione.

Tumore indolente della grossezza di un uovo al di dietro dello sterno-cleido-mastoideo di sinistra.

A distanza di tre settimane circa l'una dall'altra, vengono praticate delle iniezioni alla faccia di stovaina all'1 % con scarso risultato.

L'ammalato va aggravandosi e muore ai primi di febbraio 1905.

Necroscopia. — In corrispondenza del cavo di Meckel a sinistra si trova una massa di colorito giallastro di aspetto quasi lardaceo, della grandezza di una fava, facente corpo col ganglio di Gasser molto ingrossato e aderente all'osso sottostante. Normale il ganglio di Gasser dell'altro lato.

Esame istologico. — Il tratto anteriore del ganglio di Gasser lascia vedere ancora i suoi elementi nervosi in preda quasi sempre a fatti degenerativi, il posteriore è immedesimato con un tessuto di natura neoplastica a struttura alveolare (endotelioma).

Casi clinici con intervento chirurgico.

1. (A. Krögius). — Donna di 34 anni: dal novembre 1892 soffre di dolori intensi alla metà sinistra della faccia: nel febbraio 1893 è colpita a sinistra da leggera ptosi palpebrale e miósi; alla fine della primavera da anestesia della metà sinistra della faccia; in luglio da paralisi del muscolo retto esterno dell'occhio sinistro; in settembre da stenosi della tromba di Eustachio per un tumore sporgente nella cavità naso-faringea. Da questo periodo fino alla primavera del 1895 le nevralgie sono andate sempre più aumentando.

Diagnosi. — Tumore della fossa cranica media sinistra: tumore estracranico metastatico.

Intervento chirurgico. — 6 aprile 1895. Resezione temporanea dell'arcata zigomatica e dell'apofisi coronoide del mascellare inferiore con il metodo di Krönlein: trapanazione della base del cranio ed estirpazione di un tumore della fossa cranica media sinistra di forma ovale lungo 4 centimetri, largo 2 centimetri, spesso 2.6 centimetri.

Decorso post-operatorio. — In sesta giornata procidenza del cervello; grande profluvio di liquido cefalo-rachideo: stato generale soddisfacente. In dodicesima giornata aumento della procidenza cerebrale; meningite conclamata. Morte il giorno dopo.

Necroscopia. — Meningite purulenta basilare. Il tumore intracranico era stato incompletamente asportato. Dalla base della rocca si estendeva un prolungamento del tumore sotto la dura madre fino alla fossa posteriore senza però interessare la doccia basilare nè l'apice della rocca. Una porzione di tumore era rimasta aderente al seno cavernoso. Al disotto della base del cranio esisteva infine un tumore assai diffuso di aspetto midollare che si estendeva indietro fino nelle vicinanze della articolazione occipito-atloidea, ed in avanti fino sulla parete laterale sinistra della cavità naso-faringea in corrispondenza dell'orificio della tromba eustachiana.

Diagnosi microscopica. — L'esame microscopico sia del pezzo asportato con l'atto operativo, sia di quello rimasto nella scatola cranica, sia anche di quello metastatico fuori di questa, lascia fare diagnosi di *endotelioma*.

2. (Dercum-Keen-Spiller). — Uomo di 32 anni. Nel febbraio 1898 si accorge di un piccolo tumore della grossezza di un'oliva nella regione laterale sinistra del collo, il quale raggiunge il volume di un uovo in poco più di nove mesi. Nel novembre dello stesso anno l'ammalato comincia a soffrire di nevralgie vive alla tempia sinistra e nella metà sinistra della fronte: si sottopone ad una cura antisifilitica prima, alla resione del nervo sottoorbitario poi, senza risultato.

Il 20 novembre 1899 ad un esame accurato fatto da Dercum il paziente presenta:

1. Nevralgia facciale sinistra violentissima, continua, con esacerbazioni atroci che si accompagnano a tremori dei muscoli della faccia dello stesso lato: tali dolori hanno la loro più alta espressione alla tempia nella regione orbitaria e nel globo oculare: sono inaspriti dai movimenti della lingua e della mascella.

2. Marcata ipoestesia della pelle della metà sinistra della faccia, sopratutto nella regione sottoorbitaria, e della congiuntiva.

3. Discreta dolorabilità alla pressione profonda in tutta la zona colpita da nevralgia.

4. Mancanza di paralisi dei muscoli dell'occhio; mancanza di nevrite ottica.

27 novembre 1899. — Craniectomia col metodo di Hartley-Krause a sinistra: asportazione la più completa possibile di un tumoretto di aspetto sarcomatoso occupante la loggia del ganglio di Gasser; per quanto lo permetteva la visione durante l'atto operatorio, fu potuto constatare che il neoplasma si diffondeva lungo il forame ovale ed il rotondo.

Dopo questo primo intervento la nevralgia non si modifica — si accentua invece l'ipoestesia che non raggiunge però mai l'anestesia completa.

26 dicembre 1899 — Secondo intervento: asportazione della dura della fossa cranica media rimasta al primo intervento; distruzione del seno cavernoso già preso dal neoplasma, scucchiaiamento della rocca fino a mettere allo scoperto il ponte.

Anche questo secondo intervento è senza effetto sulle condizioni del paziente il quale va peggiorando sempre ed è colpito da oftalmoplegia e ambliopia sinistra. Lascia in queste condizioni l'ospedale ed è perduto di vista.

Diagnosi istologica. — Il tumore asportato viene diagnosticato da Spiller un endotelioma proveniente dalla proliferazione degli endoteli rivestenti gli spazi pericellulari del ganglio di Gasser le cui cellule in parte ancora persistono.

3. (Hofmeister und Meyer). — B. L., di 26 anni: nessun precedente ereditario degno di nota: niente di speciale nell'anamnesi remota.

Nel maggio 1898 primo attacco di dolori di denti a destra: poco dopo comparsa di nevralgie a tutta la metà destra della faccia, delle tempie, dell'orecchio e della nuca, continue, violentissime. Quasi subito segue ad esse, e nelle stesse regioni, ipoestesia ed ipoalgesia a cui si accompagna debolezza nella masticazione, ipotrofia del massetere destro, diminuzione della funzionalità visiva dell'occhio omonimo e secchezza dell'apparato lacrimale e delle narice dello stesso lato.

Durante l'anno 1898 il bulbo oculare d. si rende prominente in modo sempre più marcato; i disturbi visivi vanno mano mano aggravandosi tanto che nel gennaio 1899 l'ammalato rimane cieco dall'occhio destro.

Decadimento progressivo delle forze fisiche e intellettuali — leggera difficoltà al deglutire — mai vomito.

22 gennaio 1899. — Entra in clinica. Da considerarsi fra i dati notevoli dell'esame obiettivo. — Percussione della parete destra della fronte dolorosa: suono ottuso per una estensione di poco più di una moneta da una lira al disopra dell'orecchio destro. Solco naso-labiale sinistro più marcato. Libero il VII. Bulbo oculare destro limitato nei movimenti verso l'interno ed in alto. Pupilla da stasi a destra. Riflesso corneale abolito a destra; cornea con multiple desquamazioni epiteliali.

Normale l'odorato.

Ipogeusia destra.

Nevralgia intensa continua con ipoestesia e ipoalgesia in tutto il territorio del trigemello destro.

Diagnosi clinica. — Tumore del ganglio di Gasser.

9 febbraio 1899. *Intervento chirurgico.* — Cloronarcosi. Craniectomia col metodo di Krause. Asportazione, con parte della dura della fossa cranica media destra, di un tumoretto della grossezza di un nocciolo di ciliegia occupante il posto del ganglio di Gasser. Asportazione di una propaggine del tumore avviantesi nel forame ovale dopo di avere distrutta la terza branca. Decorso post-operatorio buono. Fino al maggio 1899 le nevralgie nel campo del trigemino non si manifestano più: poi ritornano e si fanno assai vive. Le forze del paziente decadono sempre più, e la morte avviene nell'ottobre 1899.

Non fu potuta fare l'autopsia.

Diagnosi istologica del tumore asportato. — Sarcoma a struttura alveolare ad elementi aventi tutti i caratteri delle plasmacellule, originatosi dalla moltiplicazione incessante delle cellule plasmatiche esistenti nel ganglio di Gasser.

Caso proprio.

Z. F., di anni 46, contadino del Lazio, ammogliato e padre di otto figli tutti viventi e sani. Niente di notevole nel suo gentilizio nè in linea ascendente nè in linea collaterale; soffrì di malaria dai 15 ai 16 anni ed a 25 fu preso da atonia gastrica con attacchi di gastrodinia la quale si protrasse per un paio d'anni e poi cessò; esclude in modo assoluto di aver contratto la sifilide; non è bevitore.

Sui primi del 1904 il paziente cominciò ad avvertire un vivo ronzio doloroso all'orecchio sinistro a cui ben presto si unì una diminuzione rapida dell'udito, che accentuandosi sempre più, finì in una assoluta sordità: questa ed il ronzio si fecero permanenti dopo circa due mesi, senza essere però mai stati accompagnati nè da scolo dal condotto uditivo sinistro, nè da qualsiasi altro fatto degno di nota.

Poco dopo l'inizio dei sintomi auricolari vennero in scena cefalalgie da prima a carico di tutta la sezione sinistra del capo, poi decisamente e solamente temporofrontali, ed insieme a queste cominciarono delle nevralgie diffuse a tutta la metà sinistra della faccia, e spesso anche alle gengive e a tutti quanti i denti del medesimo lato. Tali dolori si mantennero per alcuni mesi intermittenti e non molto gravi, poi andarono facendosi a poco a poco continui, senza alcuna tregua nè di giorno nè di notte, e di tale intensità da far nascere nel paziente — uomo probo ed intelligente — il fermo proposito del suicidio, se non gli fosse stato possibile di liberarsi altrimenti dal male che lo affligeva.

Col farsi continue ed atroci delle nevralgie cominciò ad attenuarsi il senso del gusto e dell'olfatto a sinistra e finirono per spegnersi quasi del tutto in questi ultimi tempi.

Con un ritardo di circa tre mesi sulla comparsa della *turbe* nervose ora dette, anche l'occhio sinistro incominciò a farsi spontaneamente dolente, poi si mostrò ruotato all'interno; comparve altresì ptosi marcata della palpebra superiore e ipersecrezione della ghiandola lacrimale; diminuì quindi rapidamente il suo potere visivo, nel mentre che la cornea andava di pari passo opacandosi ed ulcerandosi. Per questo insieme di sintomi oculari fu praticata nella Clinica oculistica la tarsorrafia.

Negli ultimi tempi del male si era resa impossile la masticazione a sinistra, e la deglutizione appariva alquanto impacciata.

Durante tutto il periodo di tale malattia il paziente ha solo fugacemente e irregolarmente notato qualche piccolo movimento febbrile: mai ha avuto vertigini; mai vomito; qualche volta solo leggiere sensazioni di nausea.

Entra in Clinica il 3 maggio 1906.

Stato presente. — Il cranio è asimmetrico, anteriormente, la regione frontoparietale sinistra è appianata e meno sviluppata di quella di destra; posteriormente all'incontro la regione occipitale è molto più sporgente a sinistra che non a destra.

L'occhio sinistro è chiuso per tarsorrafia; l'occhio destro appare normale all'ispezione, come normale ne è la mobilità; può essere chiuso ed aperto regolarmente.

Allo stato di riposo non si scorgono rughe frontali; il solco naso-labiale destro è appena più accentuato del sinistro: la rima orale è simmetrica.

Ordinando all'infermo di aprire la bocca, pare che la metà sinistra del labbro superiore sia un pò più cascante della destra: lo stesso fatto si osserva se il paziente digrigna i denti; in questo atto si nota altresì che dopo qualche momento che egli persevera nello sforzo, il solco naso-labiale sinistro a poco a poco tende ad appianarsi e la metà corrispondente del labbro superiore si fa tremula e, coll'abbassarsi prima di quella di destra, rivela una maggiore stanchezza ed una più facile esauribilità. Ingiungendo inoltre all'ammalato di rovesciare il labbro inferiore si vede che il solco naso-labiale destro è più marcato del sinistro e dopo un tempo, che varia nelle diverse prove, la metà sinistra del labbro inferiore mostra abbassandosi la sua ipocinesia.

Il paziente può però stirare l'angolo della bocca abbastanza bene così a destra come a sinistra, può fischiare, ed atteggiare le labbra al bacio. Può pure gonfiare le gote; ma però in quest'atto si nota che la gota sinistra si gonfia più della destra e che la rima orale si fa un pò più obliqua verso destra. Provando ad allontanare con le dita le labbra serrate non si incontra resistenza maggiore da un lato in confronto dell'altro.

La lingua in situ non è deviata: facendola sporgere presenta qualche tremore, mostra dei solchi sulla linea mediana e qualche avvallamento nel suo margine sinistro, inferiormente. Devia verso sinistra e la sua metà da questo lato è meno sviluppata di quella del lato destro e appare anche al tatto meno consistente e più floscia: i suoi movimenti sono conservati, e l'infermo può disporla anche a doccia: quando però ne spinge la punta forzatamente contro il palato, la sua metà sinistra appare più abbassata e meno solida nello sforzo. Lo stesso infermo ha notato che da questa parte l'organo è assai più debole nei movimenti necessarii per mangiare e per parlare.

Il palato molle, specie il pilastro posteriore, è più abbassato a sinistra che a destra, e nella fonazione questa parte si solleva meglio di quella. La ugola non appare deviata. Liberi i movimenti di lateralità e di protrusione della mandibola. Il malato stringe i denti con maggior forza a destra che a sinistra. La contrazione dei masseteri e dei temporali è pure assai più valida a destra che a sinistra.

Mangiando, talora inavvertitamente si morde la mucosa della guancia sinistra, che dice essere più rigida ed impacciata in tutti i movimenti; la masticazione è compiuta solo a destra.

Normali i movimenti attivi e passivi del collo. Nessuna posizione viziosa degli arti superiori ed inferiori, e nessuna alterazione nella loro motilità attiva e passiva. È abbastanza bene conservata anche la forza bruta delle masse muscolari che sono però assai flaccide. La deambulazione è normale.

Per ciò che riguarda i riflessi troviamo che la pupilla destra risponde bene alla luce ed alla accomodazione; della sinistra non possiamo dir nulla essendo stata a scopo profilattico praticata da questo lato la tarsorrafia; si sa però che avanti la tarsorrafia, la pupilla sinistra era rigida, non miotica. È presente il riflesso palpebrale corneo-congiuntivale a destra; niente possiamo dire a sinistra: il riflesso masseterico è appena accennato; quasi abolito il faringeo; il palatino è debole a destra, assente a sinistra.

I riflessi addominali sono deboli; appena accennati i cremasterici: presenti negli arti superiori i riflessi tricipitali; assenti gli ulnari ed i radiali: esistono i patellari in ambedue i lati; sono deboli gli achillei: manca il clono della rotula e quello del piede; manca pure il fenomeno di Babinski e di Oppenheim. I riflessi plantari sono deboli e si manifestano talora sotto forma di flessione dorsale dei piedi.

L'esame della sensibilità tattile, termica e dolorifera mostra una ipoestesia assai rilevante in tutta la metà sinistra della faccia e della parte anteriore sinistra del cranio. Il suo limite interno è esattamente segnato da una linea immaginaria, che continuando in basso la direzione della sutura sagittale divida in due metà uguali la fronte, il naso, la rima orale ed il mento. Il suo limite esterno corrisponde al margine inferiore della mandibola, sale in corrispondenza dell'antitrago e si continua posteriormente ed in alto secondo una linea innalzata perpendicolarmente dal margine posteriore del padiglione, fino ad incontrare in alto la sutura sagittale. Tutta questa zona che è anche sede di parestesie viene dal malato stesso nettamente delimitata. L'ipoestesia oltre che la cute colpisce da questo lato la narice, la mucosa delle labbra, e all'interno quella di tutta la metà corrispondente della cavità buccale e della lingua, e posteriormente del velopendolo.

In tutto il resto del corpo, le diverse sensibilità sono ben conservate. Integri il senso muscolare, quello delle attitudini segmentarie, e la percezione stereognostica. Ipopallestesia nella regione faciale ipoestesica.

Manca il fenomeno di Romberg.

Non dolenti alla pressione le doccie vertebrali, nè i nervi periferici. Alla percussione cranica non si suscita in alcuna sua parte dolore e nemmeno si riesce a rilevare cambiamento di tonalità.

Assente il segno di Gherardt.

L'esame dei sensi specifici da questo risultato:

Occhio. — (Dall'esame fatto nella Clinica oculistica prima di praticare la tarsorrafia). Mancanza assoluta della papilla da stasi in ambedue gli occhi. A destra visione normale, a sinistra abolita per cheratite neuroparalitica.

Udito. — L'esame otoscopico ha rilevato a sinistra forte retrazione della membrana timpanica ed una stenosi grave tubarica; l'esame funzionale dà, udito normale a destra, abolito a sinistra.

Olfatto. — Normale a destra, quasi abolito a sinistra.

Gusto. — Idem.

In quanto alla parola parlata non v'è di notevole che qualche disturbo disartrico, che l'infermo riferisce alla ostacolata mobilità della lingua e della guancia a sinistra.

L'esame psichico fa rilevare: perfetta lucidità di mente ed attenzione, percezione e memoria pronte.

Riassumendo, possiamo dire che nell'infermo in parola esistono:

I. Nevralgia continua in tutto il dominio del nervo trigemino sinistro, cui è associata una ipoestesia ed ipoalgesia di tutte le regioni innervate dal V paio.

II. Abolizione della funzione visiva dell'occhio sinistro per cheratite neuroparalitica

III. Anacusia sinistra.

IV. Forte iposmia sinistra.

V. Grave ageusia a sinistra.

VI. Paresi nel campo del VII.

Esame generale. — Costituzione scheletrica regolare; masse muscolari discretamente bene sviluppate; scarso il pannicolo adiposo sottocutaneo. Colorito della pelle e delle mucose visibili bruno-roseo. Nulla a carico del sistema ghiandolare linfatico. Organi toracici e addominali normali. Orine fisiologiche.

Pulsazioni 68. Respiri 22. Temperatura 36.8.

Diagnosi clinica. — Tumore del ganglio di Gasser.

Intervento chirurgico. — Preparato convenientemente il malato, il prof. Durante, col taglio di Krause leggermente modificato, pratica la resezione cranica col classico lembo osteo-plastico a sezione osseo-tangenziale discontinua già fino dall'84 da lui ideato e messo in pratica felicemente. Aperta ampiamente la cavità cranica nella regione temporale senza incidenti notevoli, incide la dura madre, e facendosi tenere sollevato da un aiuto il lobo temporo-sfenoidale comincia ad esplorare col dito la fossa cranica media scorrendo fra il cervello e la dura meninge. Arriva così a percepire l'estremità di un tumoretto poco rilevato intimamente connesso con la dura madre, occupante la porzione più profonda della fossa cranica media e che si perdeva verso l'apice della rocca petrosa. Lo aggredisce subito e lo asporta in un con la dura madre, servendosi ora del coltello, ora di un cucchiaio di Volkmann, spingendosi con la demolizione fino ai lati della sella turcica. Fatto ciò, il prof. Durante, non essendovi emorragia, tampona leggermente la fossa cerebrale media con garza, vi adagia sopra il lobo temporo-sfenoidale, con la meninge ancora conservata, ribatte il lembo fissandone con punti di sutura solo le branche laterali, medica a piatto e fa praticare una fasciatura modicamente compressiva.

Il malato, destatosi dal sonno cloroformico, risponde alle domande che gli vengono rivolte ed è vispo assai: sulla sera si assopisce profondamente e passa così la notte turbato via via ora da lievi sussulti, ora da scosse convulsive a carico dell'arto superiore ed inferiore destro.

La mattina seguente, interrogato come sta, risponde: « bene »; non può muovere affatto il braccio destro, che, sollevato, ricade inerte sul letto, ed appena riesce a spostare l'arto inferiore dello stesso lato.

Per ovviare a tali sintomi di paralisi, che vengono riferiti a fatti di compressione, il paziente è condotto in sala di operazione.

Appena allontanato l'ultimo zaffo dalla fossa cerebrale media, irrompe nel campo del pregresso atto operatorio un grosso fiotto di sangue arterioso, che dopo molto stentare viene frenato con un forte tamponamento.

L'ammalato cade però in un profondo collasso, da cui non fu possibile sollevarlo nè con ipodermoclisi, nè con iniezioni eccitanti, ed in tale stato viene a mancare verso le 11, ventiquattro ore circa dopo l'intervento operativo.

Reperto anatomico. — Il tumoretto asportato con l'atto operativo, del volume di una grossa mandorla, appiattito nel senso antero-posteriore, si mostrava di un colorito rosso-grigiastro, di consistenza duro-elastica, un po' ineguale, ed appariva completamente fuso con la dura madre, la quale non era in esso affatto riconoscibile. Viene fissato in parte in soluzione idroalcoolica satura di sublimato, parte in alcool, parte in Zenker per le opportune indagini microscopiche.

Necroscopia (dopo 24 ore). — Inciso circolarmente il cuoio capelluto e messa a nudo la superficie esterna della scatola cranica si nota a sinistra un'ampia breccia, occupata ancora dal materiale di medicatura, di circa sette centimetri di base per sei centimetri di altezza, formata a spese del frontale, del parietale e prevalentemente del temporale dello stesso lato, la quale indica il pregresso atto operativo.

Rimossa la medicatura, si osservano in corrispondenza di tale breccia numerosi grumi sanguigni, brandelli di dura madre ed in qualche tratto la sostanza cerebrale lievemente contusa.

Segata circolarmente la callotta cranica, si dura poca fatica a staccare il tavolato interno dalla superficie convessa della dura madre, la quale si presenta con aspetto del tutto normale a destra, mentre a sinistra è un poco opacata e fortemente iniettata, specie verso i limiti della breccia operatoria, in corrispondenza della quale è ridotta in brandelli. Incisala circolarmente, con facilità si riesce a staccarla dalla aracnoide nascosta in corrispondenza del lobo temporo-sfenoidale di sinistra da una coltre di sangue raggrumato, e di aspetto normale in tutto il resto della superficie encefalica.

Normali i seni falciformis maior e minus; reticolo venoso sulla superficie interna della vôlta della dura madre, molto più sviluppato a sinistra che a destra.

Estratto l'encefalo e rimosso con un forte getto di acqua lo spesso coagulo sanguigno tappezzante il pavimento della fossa cranica media di sinistra, questa si presenta, nella sua parte più interna, completamente sprovvista di dura meninge.

Nessuna traccia del ganglio di Gasser e delle sue branche.

La parte apicale della rocca petrosa, il suo margine anteriore, il foro ovale, il foro grande rotondo, buona parte della sella turcica, parzialmente anche il canale carotideo, sono occupati da una massa carnosa poco rilevata di colorito grigio-rossastro, di consistenza duro-elastica ineguale, la quale ha obliterato completamente il seno cavernoso di sinistra e ristretto in modo notevolissimo il calibro della carotide interna.

Tale tessuto neoplastico s'interrompe bruscamente ai limiti della fossa cranica anteriore; oltrepassa invece quelli della fossa cranica posteriore, degradando senza limite netto nella dura che lo riveste, dopo avere formato al livello del meato uditivo interno una specie di piccola escrescenza a mo' di fungo.

I caratteri macroscopici di siffatta produzione carnosa, come già ho accennato, sono quelli stessi del tumoretto asportato all'atto operativo.

La dura madre, all'infuori di un leggiero opacamento e di una notevole iperemia nelle regioni limitrofe alla sede dell'intervento chirurgico, non presenta alcunchè di notevole in tutto il restante ambito della base del cranio.

L'encefalo, se si eccettua una diffusa infiltrazione sanguigna sottopiale in tutto il lobo temporo-sfenoidale sinistro, e fatti di lieve contusione della sostanza cerebrale in questa regione, imputabili e l'una e gli altri al pregresso atto operativo, si presenta del tutto normale.

La ipofisi è invece per buona parte inglobata dalla neoplasia e fa corpo con essa.

Le branche estracraniche del V sinistro appaiono molto diminuite di calibro, di un colorito giallastro ed assai flaccide al tatto.

Diagnosi necroscopica. — Neoplasma del ganglio di Gasser di sinistra

con diffusione alla ipofisi ed alla dura madre tappezzante la fossa cranica media, la sella turcica nella sua metà sinistra, la parte apicale e la faccia anteriore e parzialmente anche la posteriore della porzione petrosa del temporale dello stesso lato.

Esame istologico. — Se prendiamo ad esaminare il tumoretto asportato con l'atto operativo e ne osserviamo ad un piccolo ingrandimento sezioni piuttosto ampie, vediamo subito comparire in mezzo ad un tessuto fondamentale, che non si presenta sempre ad un modo, degli speciali aggruppa-

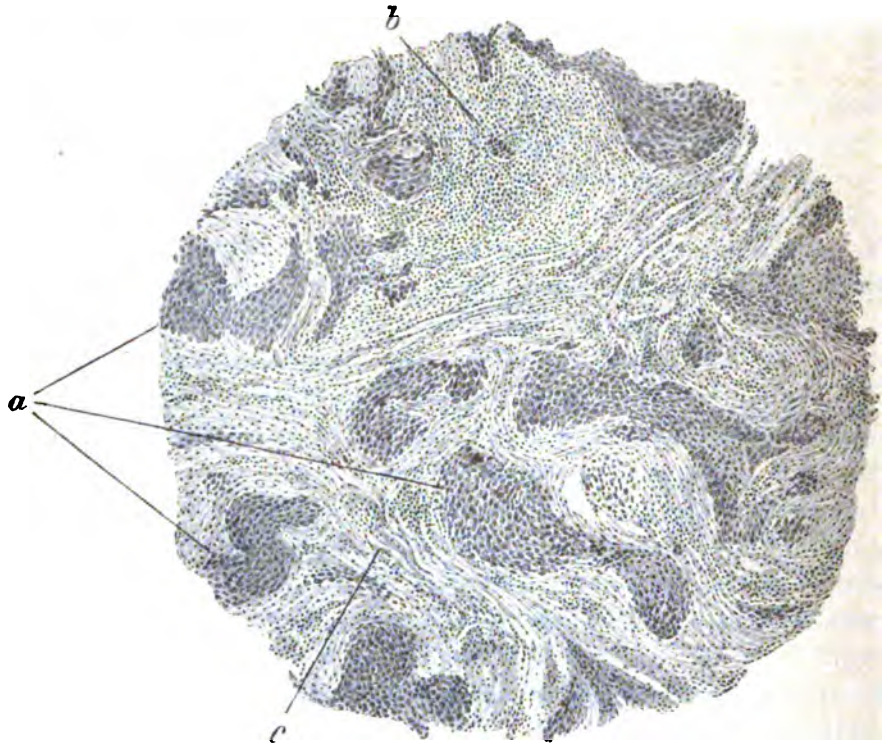

Fig. I. — (Koristka oc. 2, ob. 2). Sezione di una metà del tumoretto asportato con l'atto operativo: *a*) elementi neoplastici in vario modo aggruppati; *b*) tessuto fondamentale di aspetto granulomatoso; *c*) tessuto fondamentale fatto da connettivo fascicolato.

menti cellulari sparsi un po' dappertutto, e di aspetto e grandezza svariatissimi. Ben raramente si trovano essi ad essere intramezzati da un tessuto connettivale compatto a struttura lamellare o fascicolare; riposano invece il più delle volte su di un connettivo fibrillare lasso, fornito di numerosi elementi lievemente allungati con nucleo che sembra costituire da solo pressochè tutta la cellula, i quali si vedono, ora da soli, ora insieme a elementi di immigrazione, sparsi fra le esili fibre, in mezzo alle quali sono assai nu-

merosi piccoli vasellini sanguigni circondati frequentemente tutto attorno, a mo' d'elegante mantello, da una ricca infiltrazione parvicellulare.

A tratti però anche questa delicata trama connettivale si attenua, ed il tessuto fondamentale del tumore si presenta coi caratteri morfologici di quello embrionario o di granulazione; con la massima facilità allora ci si imbatte od in cellule giganti isolate, od in tubercoli tipici, od in piccoli focolai di necrosi caseosa, precisamente come più sotto dirò a proposito della dura meninge asportata insieme al tumore.

In mezzo a siffatto tessuto fondamentale si osservano, come ho già detto, gruppi di cellule riunite ora in cumuli rotondeggianti o irregolari, ora invece in cordoni, i quali talora sono costituiti da due o tre serie di elementi soltanto, e si perdono con la loro estremità affusolata nello stroma, tal'altra appaiono molto più grandi, si anastomizzano largamente l'uno con l'altro e si continuano spesso con quei cumuli cellulari a disposizione irregolare suddetti (vedi fig. 1).

In alcuni tratti la neoplasia assume invece un aspetto decisamente alveolare ad alveoli di grandezza differente, spesso centralmente scavati, ora ben distinti l'uno dall'altro, ora largamente fra loro confluenti: gli elementi neoplastici prendono quivi frequentemente forme ed aspetto speciali, su cui avrò occasione di tornare fra breve.

In qualunque tratto della neoplasia però le cellule che la costituiscono, sieno esse raggruppate in tale quantità da costituire o dei cordoni o degli ammassi rotondeggianti o dei veri e propri alveoli, o sieno nel delicato stroma connettivale disposte in file di pochi elementi soltanto, o facciano capolino sotto una forma o l'altra in mezzo a quel tessuto embrionario più sopra descritto, si distinguono sempre bene dalle cellule fisse del substrato che le accoglie, per le loro dimensioni maggiori e per la differente loroforma.

Sono difatti elementi di volume talora considerevole, i più grandi a forma grossolanamente rotondeggiante, e poco stipati nelle parti più centrali dei cordoni e dei cumuli cellulari, i più piccoli invece, a forma allungata e strettamente addossati gli uni a gli altri alla periferia, i quali posseggono un grosso nucleo sferico od ovoidale, molto ben colorabile e provvisto quasi sempre di uno o più nucleoli. Il protoplasma che circonda il nucleo è assai scarso, ha un aspetto delicatamente granuloso e lascia difficilmente vedere i limiti fra cellula e cellula. Non infrequentemente capita di vedere cariocinesi in varie fasi di sviluppo.

Insieme a questo tipo cellulare che domina quasi esclusivamente sia dove gli elementi neoplastici si dispongono in cordoni, sia dove formano ammassi irregolari compatti, altri se ne incontrano in quei tratti del pezzo patologico asportato nei quali la neoproduzione ha preso un aspetto, come ho già detto, decisamente alveolare.

Sono cellule una o due volte più grandi delle altre, talora voluminosissime (se ne vedono alcune raggiungere le dimensioni di μ 25 $\times$ 45) a forme le più svariate, le quali talvolta posseggono un nucleo gigantesco ricchissimo in sostanza cromatica, tal'altra sono provviste di più nuclei tutti molto ben colorabili (v. fig. 2). Il loro protoplasma è quasi sempre molto abbondante e finamente granuloso; in esse facilmente si vedono inglobati leucociti, resti di

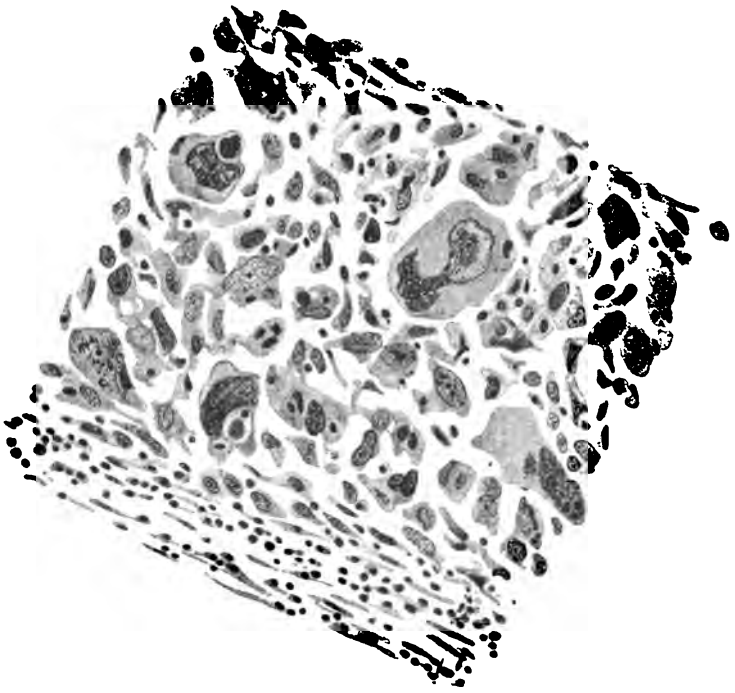

Fig. II. — (Koristka oc. 3, ob. 8) Dettaglio di un alveolo neoplastico in un tratto del tumore nelle vicinanze dell'ipofisi. (Vedi descrizione nel testo).

nuclei, ecc., come è facile sorprenderle nell' atto stesso di compiere la fagocitosi. Anche in questi elementi le cariocinesi vi si riscontrano spesso: queste non infrequentemente sembrano deviare dal tipo fisiologico per assumere ora quello delle mitosi pluripolari ora delle assimmmetrie, più spesso anche delle abortive.

Fra tali cellule neoplastiche, o disposte in cordoni a più file di elementi, o raggruppate a costituire ammassi compatti, spesso è possibile vedere una delicata fibrillatura che si perde nel tessuto fondamentale; talora invece questa al limite di siffatte gettate cellulari bruscamente si arresta.

Verso una delle estremità del tumoretto asportato, l'esame microscopico lascia vedere una lunga zona occupata da elementi cellulari, voluminosissimi, i quali per la loro forma e per la loro struttura caratteristica si lasciano subito riconoscere per cellule ganglionari.

In poche la struttura del protoplasma, l'aspetto del nucleo e del nucleolo sono ancora perfettamente bene conservati, la più gran parte è invece in preda a fatti degenerativi più o meno avanzati (v. fig. 3).

In alcune le zolle cromofile del protoplasma appaiono completamente disgregate e convertite in un detrito finissimo pulverulento, per cui la cellula

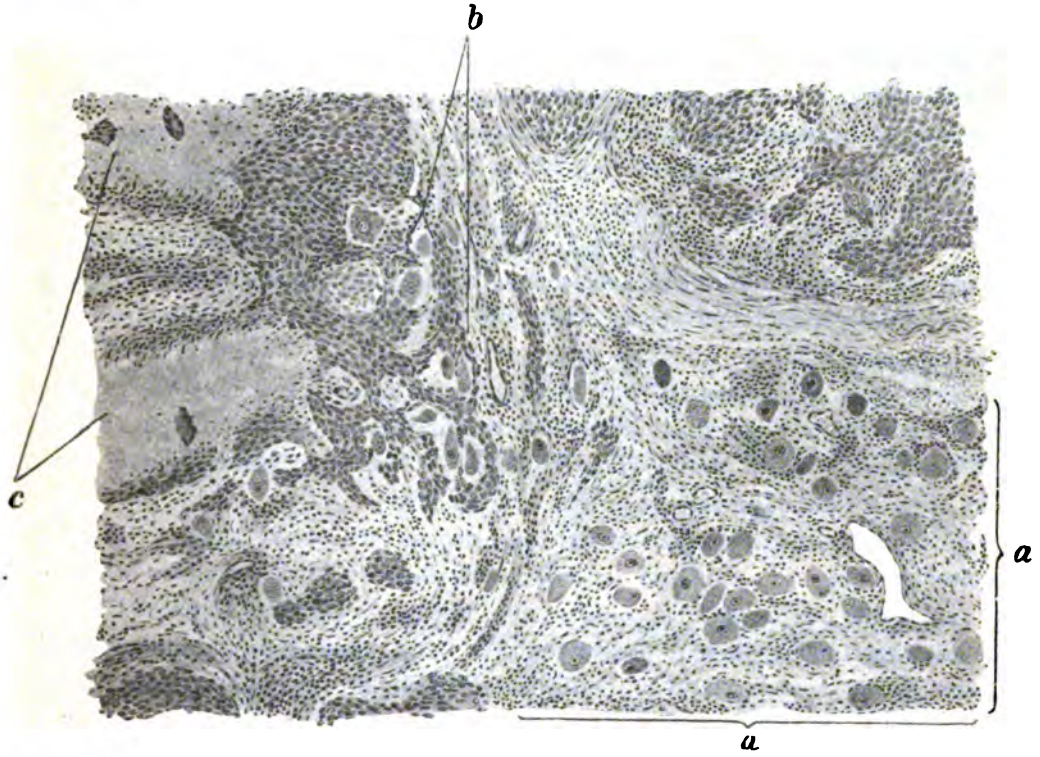

Fig. III. — (Koristka oc. 4, ob. 3). Sezione dell'altra metà del tumoretto asportato con l'atto operativo: *a*) cellule ganglionari; *b*) rapporto fra proliferazione degli endoteli della guaina linfatica pericellulare e neoplasia; *c*) focolai di necrosi caseosa.

si mostra di un aspetto omogeneo, in altre la disgregazione delle zolle cromofile è solo parziale ed irregolarmente distribuita nel corpo protoplasmatico: in queste il nucleo è sempre ben distinto, generalmente chiaro e con reticolo nettamente disegnato, talora invece più scuro e più granuloso; in quelle o non vi è più traccia di nucleo, o appare raggrinzato e anch'esso uniformemente tinto, di modo che spesso non si riesce a distinguerlo dal protoplasma che per la posizione del nucleolo, il quale tanto nelle une che nelle altre è sempre ben netto e ben colorato.

La caratteristica disposizione che hanno tali cellule nei gangli normali non è qui affatto conservata: anche là dove si mantengono ancora ravvicinate le une alle altre in buon numero, si vedono adagiate su di un tessuto connet-

tivo fibrillare ad esili fibre ben vascolarizzato e molto ricco di elementi di infiltrazione e fissi, in mezzo a cui spesso compaiono travate di cellule neoplastiche.

Più frequentemente però invece che raggruppate in molti elementi si vedono le cellule ganglionari — sempre molto ben riconoscibili — sparse isolatamente qua e là in mezzo a siffatto tessuto fondamentale, od immerse in quegli speciali ammassi o cordoni cellulari che abbiamo detto costituire una delle parti integranti del pezzo patologico che andiamo descrivendo.

Gli endoteli che tappezzano internamente lo spazio linfatico pericellulare raro è che mantengano la loro abituale disposizione. Ora sono come scomparsi, insieme allo spazio linfatico da loro delimitato, in mezzo al tessuto fondamentale di aspetto flogistico che di tratto in tratto si serra attorno alle cellule gangliari, ora invece, assai aumentati di numero e molto più appariscenti, formano intorno a ciascuna di esse uno spesso anello endoteliale col quale si mettono spesso in intimo contatto i cordoni cellulari costituenti la neoplasia che andiamo studiando.

Se ci si fa ad esaminare più attentamente il nesso esistente fra rivestimento endoteliale degli spazi lifatici pericellulari e le gettate neoplastiche ci si persuade presto che molte volte l'uno si continua direttamente con le altre, e che queste hanno in esso la prima origine loro.

Si vedono difatti comparire, ora solo da un lato dello spazio linfatico, ora circolarmente ad esso, una serie di cellule disposte l'una di seguito all'altra, sur uno o due piani soltanto, conservanti ancora la forma affusata dell'endotelio di rivestimento da cui provengono, le quali piano piano aumentando di numero, da un lato fasciano a semiluna od ad anello la cellula gangliare obliterandone lo spazio linfatico, dall'altra si allargano perifericamente in lunghi tralci od in piccoli cumuli congiungendosi spesso con quelli provenienti dalle lacune pericellulari limitrofe (v. fig. 3-*a*).

A misura che la proliferazione endoteliale aumenta, si attenua negli elementi proliferati la originaria forma lamellare, trapassando per gradi ora nella cubica ora nella poligonale, nel mentre che di pari passo s' ingrandisce d'assai anche il loro volume.

Si costituisce così una specie di grossolano reticolato endoteliale a maglie molto irregolari per grandezza e spessore, che passa da una cellula gangliare all'altra, e da queste si diffonde per ogni dove a distanza per tutta la compagine del tumore costituendone la parte essenziale.

(*Continua*).

II.

CLINICA CHIRURGICA DELLA R. UNIVERSITÀ DI ROMA
diretta dal prof. FRANCESCO DURANTE

Condro-endotelioma del capo

per il dott. ALESSANDRO PENNISI.

Lo studio degli endoteliomi e l'esatta conoscenza di essi, datano da questi ultimi anni ed ho creduto far cosa utile illustrando questo caso che lo merita per le particolarità istologiche e per la sede.

P..... S..... di anni 36. Nulla di notevole a carico dell'ereditarietà. Non ha sofferto malattie degne di nota. Da circa un anno si è accorto di una tumefazione, indolente, alla regione fronto-parietale sinistra che dalla primitiva grandezza di un cece è andata crescendo sino ad assumere il volume di una mandorla.

Esame obiettivo. — Sulla regione fronto-parietale destra, al principio dello impianto dei capelli, si osserva una tumefazione della grandezza e della forma di una mandorla, col suo grand'asse diretto orizzontalmente, a superficie lievemente lobulata ma liscia, di durezza cartilaginea, spostabile in tutti i sensi sotto il cuoio capelluto e dal sottostante piano osteo-periostale.

La pelle che la ricopre è normale e sollevabile in plica.

Nulla si constata a carico degli organi interni e del sistema scheletrico che è normale.

Sistema glandolare sano.

Diagnosi: tumore connettivale benigno: condroma? sotto aponeurotico, (la spostabilità di esso e la possibilità di sollevarne in plica il cuoio capelluto, al di sopra, fa fare questa diagnosi di sede).

A richiesta del paziente ne faccio l'asportazione, previa anestesia locale cocainica. L'enucleazione fu facile poichè appena inciso il cuoio capelluto, coi tessuti sottostanti, il tumore fu sgusciato facilmente. La ferita fu suturata e guarì per prima. Non vi è stata recidiva del tumore (sono ormai due anni).

Sezionato il tumore, della grandezza di una piccola mandorla, in due metà, per l'aspetto della superficie di sezione e per la resistenza al taglio, mi convinsi trattarsi di un condroma.

Il tumore fu fissato in alcool e avendo constatato dai primi tagli che vi era in alcuni punti infiltrazione di sali calcarei, metà fu decalcificato in alcool nitrico. Inclusione in paraffina. I tagli fatti in vario senso e per tutta la massa del tumore, furono colorati con ematossilina, con emallume, con queste e orange, col Van Gieson, con la safranina e con ematossilina e carminio neutro.

* * *

La costituzione istologica del tumore si deve distinguere essenzialmente in due parti. L'una consta di un intrecciarsi di cordoni di elementi cellulari serrati, cordoni sia pieni che con un lume centrale: l'altra, in cui stanno questi elementi, formata da tessuto che va dal giovane connettivo scarso di cellule o mucoso, al tessuto cartilagineo adulto. A questa parte del neoplasma, però,

non si può dare il nome di stroma che solo in alcuni punti, ove, cioè, lo sviluppo di quegli altri elementi è maggiore: in altri punti, questa parte, da sola, è quella che costituisce il tumore e in altre parti ne è l'elemento preponderante. Esso si può dire costituito per la metà da tessuto cartilagineo, specialmente man mano che si procede verso la periferia e per l'altra metà da quegli altri elementi che per primo descriverò più particolarmente. Nello spessore del neoplasma esistono, però, delle lobulazioni formate dall'internarsi, verso il centro,

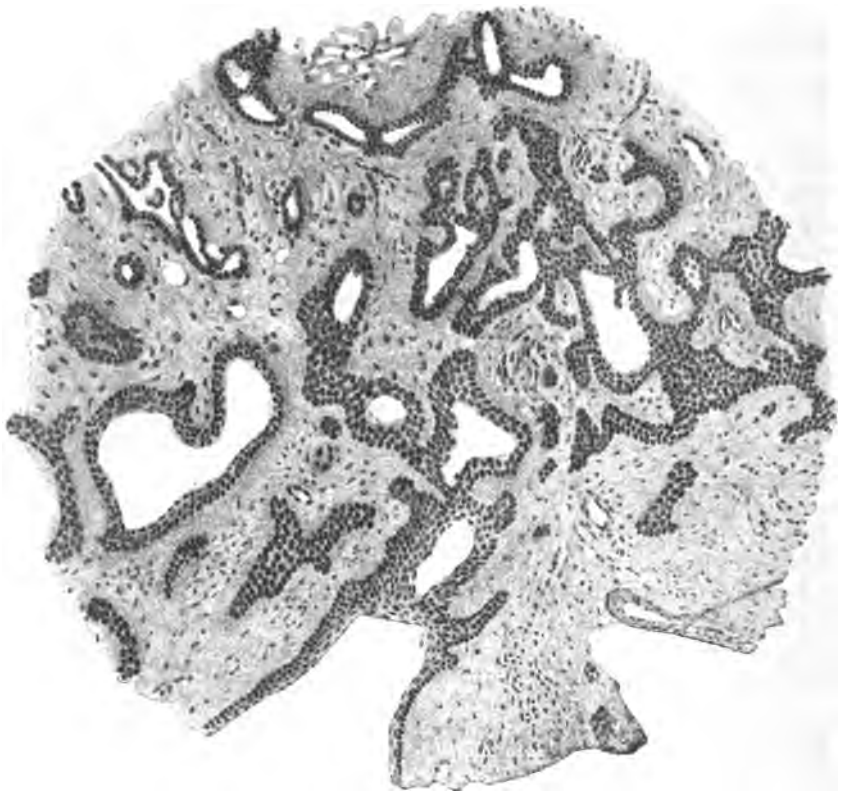

FIG. 1. — Ingr. d. 155 (Ob. 4 × Oc. 4 Koristka). Parte centrale del tumore. Cordoni endoteliali irregolari e canali di varia forma e grandezza con uno o più strati di endotelio in stroma connettivale semplice, in qualche punto con cellule incapsulate.

di setti connettivali provenienti dalla capsula che circoscrive il tumore, setti nei quali troviamo dei vasi e spesso a forma di grandi capillari. È in corrispondenza di questi setti che più specialmente si sono sviluppati gli elementi della parte centrale del neoplasma, arrivando sino agli strati sottocapsulari.

Nella parte centrale del tumore osserviamo, dunque, degli elementi cellulari disposti in vario modo: ammassi di elementi addossati l'uno all'altro, senza sostanza fondamentale, di forma rotondeggiante, ovalare, ma più ancora poligonale; i nuclei sono grossi, a forma rotondeggiante od ovalare, vescicolosi, al-

cune volte con nucleolo, attorniati da una sottile striscia di protoplasma: il contorno cellulare è ben distinto. L'aspetto di questi elementi è, insomma, epitelioide. Essi stanno aggruppati costituendo ammassi rotondeggianti o raggiati; alcune volte da questi aggruppamenti si partono cordoni degli stessi elementi, da cui ne originano alla loro volta altri che uniscono un aggruppamento cellulare all'altro, formando una rete di cordoni più o meno spessi che limitano, in maggiore o minore quantità, la sostanza dello stroma. Ma non è questa la struttura preponderante, poichè più frequentemente si osservano dei cordoni cellulari con un lume centrale (fig. 1); in sezione trasversa essi ci si mostrano molto avvicinati uno all'altro, quasi a contatto, come altrettanti spazî cistici, dando l'insieme di un tumore adenoideo o cistico.

Fig. 2. — Ingr. d. 155 (Ob. 4 × Oc. 4). Parte centrale del tumore come nella precedente. Accumuli endoteliali entro il lume dei canali. Formazione, entro il lume, di introflessioni che racchiudono il connettivo dello stroma: in un punto, non rimanendo visibile, nella sezione, il punto di continuità con la parete, si scorge come un cordone endoteliale, libero nel lume, racchiudente lo stroma. In altri punti il connettivo incluso dagli elementi endoteliali in piccole zolle è in degenerazione ialina (colorate in rosso dal Van Gieson).

Questi spazî, più o meno ampî, più o meno regolari o anfrattuosi, sono limitati da uno o più strati di elementi. In alcuni, l'accumulo di elementi proliferati è notevole verso il centro del lume (fig. 2) che viene ad essere, così, ri-

stretto, o costituendo accumuli che sporgono nell'interno e le cui cellule più centrali vi si sfaldano. Accanto a questi osserviamo dei sottili canali che alcune volte fanno comunicare una cavità con un'altra, formati essi pure da pareti a doppio od unico strato di elementi. Il contenuto di queste lacune o spazî e cordoni vuoti, lo si può accertare per sangue in alcuni: altri si mostrano vuoti, ciò che deve esser dovuto alla preparazione. Gli elementi delle pareti sono dispostî, come ho detto, o in più strati e allora hanno forma rotondeggiante od ovoidea con nucleo ovalare, vescicoloso, sono disposti l'uno accanto all'altro, senza sostanza intercellulare, ma non hanno alcuna disposizione a strati; oppure possono essere disposti in uno o due strati e allora o si presentano come sopra, o assumono una disposizione regolarissima, in fila l'uno dopo l'altro, serrati l'uno all'altro e quelli della fila interna, o di ambedue, assumono una forma cubica o cilindrica netta; ciò si osserva specialmente nei canali piccoli (fig. 3). Gli elementi stanno impiantati, esternamente,

Fig. 3. — Ingr. d. 200 (Ob. 7* × Oc. 1). Canale endoteliale con uno e più strati di cellule Nella parete inferiore disposte regolarmente in serie e cilindriche.

nella sostanza stromale, nè si può distinguere alcuna membrana limitante, sebbene, alcune volte, i protoplasmi degli elementi della serie esterna, dei piccoli canali a due strati, formino una specie di orlo continuo che li limita dallo stroma.

Evidentemente siamo in presenza di vasi capillari ectasici, di varia forma, l'endotelio dei quali ha proliferato e dai quali si generano gettoni endoteliali che restano pieni o si canalizzano.

Alcune volte (fig. 2) in alcuni punti della parete di questi spazî o canali vascolari, si formano delle introflessioni di essa verso il lume, a guisa di speroni e papille, costituiti da uno o più strati di elementi, separati da scarsa sostanza dello stroma. Questi speroni talora hanno forma ampollare e allora in alcune sezioni ove il peduncolo di impianto non è più visibile, sembrano come libere entro la cavità: senonchè, l'essere circoscritta in esse la sostanza dello stroma, per lo più in degenerazione ialina, ci fa accorti della loro origine, a parte, come ho detto, che se ne può seguire la genesi.

Ma allontanandoci dal centro, andando verso gli strati meno centrali del tumore, ove, specialmente, in mezzo a tessuto cartilagineo, piuttosto rari sono

i descritti cordoni cellulari, troviamo a carico di essi altri fatti e altri ne osserviamo a carico dei vasi, nello interno del neoplasma, che fanno luce in riguardo alla sua origine. Osserviamo, in sezione trasversa di alcuni grandi e piccoli capillari, degenerazione ialina della parete vasale e attorno alla parete un accumulo di elementi proliferati (fig. 4). Fra gli elementi e la parete non si scorge alcuna striscia di tessuto. L'intima spesso si può ancora riconoscere nella sua struttura o per qualche cellula di essa, rimasta ancora aderente alla parete, sebbene il nucleo assuma poco la colorazione.

Estendendosi la degenerazione e aumentando la sostanza ialina, tutta la parete del vaso prende aspetto omogeneo, colorata in rosso col Van Gieson.

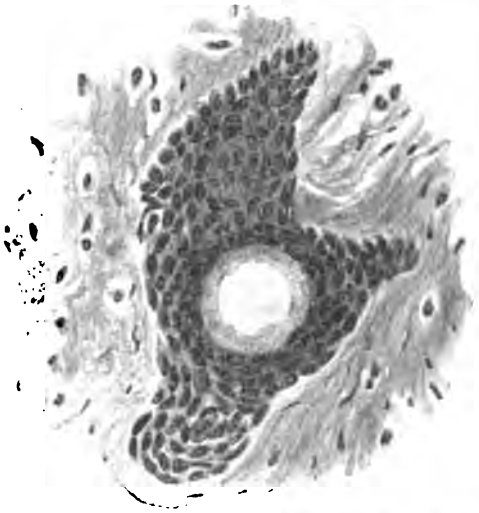

FIG. 4. — Ingr. d. 325 (Ob. 7* × Oc. 3). Degenerazione ialina della parete vasale (colorazione rossa col Van Gieson) ed elementi periteliali proliferati. In un punto necrobiosi degli elementi centrali con nuclei tendenti a confondersi con la sostanza amorfa: un nucleo è spezzettato in fini granuli cromatici.

Mentre da un lato abbiamo questi fatti degenerativi, troviamo, attorno al vaso, un accumulo di elementi proliferati, aventi lo stesso aspetto di quelli descritti più sopra come costituenti i descritti cordoni pieni: da essi si formano accumuli e gemmazioni di elementi.

Evidentemente siamo in presenza di una proliferazion extravascolare (*periteliale*). Questi vasi con le pareti in degenerazione ialina, ispessite e con proliferazione *periteliale* mostrano il loro lume ristretto dalla formazione di sostanza ialina che lo può occupare del tutto, oppure vuoto od occupato dal contenuto divenuto amorto per le varie manipolazioni del preparato, o per trombosi. Allorchè la parete degenerata non lascia più scorgere alcuna struttura e la massa ialina occupa tutto il lume del piccolo vaso, colorata in rosso vivo dal Van Gieson, si formano delle zolle ialine che prendono quindi l'aspetto di *globi*

splendenti circondati dagli elementi endoteliali (fig. 5): se in esso poi avviene deposito di sali calcarei, si presentano come *corpi arenosi* come sono stati descritti nei *psammoni*.

Ma la parte centrale di questi accumuli periteliali mostra spesso (fig. 5) già elementi in necrobiosi, lo che è facilmente spiegabile, considerate le alterazioni degenerative della parete vasale, con le successive conseguenze per la circolazione e considerato che lo stroma in molti punti non è che il tessuto cartilagineo del condroma. I nuclei si colorano poco, i protoplasmi di queste cellule si fondono e il centro del cordone prende, a poco, a poco aspetto di sostanza omogenea di aspetto ialino, in mezzo alla quale si possono ancora trovare od ombre di nuclei o nuclei spezzettati in fini granuli di sostanza cromatica (fig. 5).

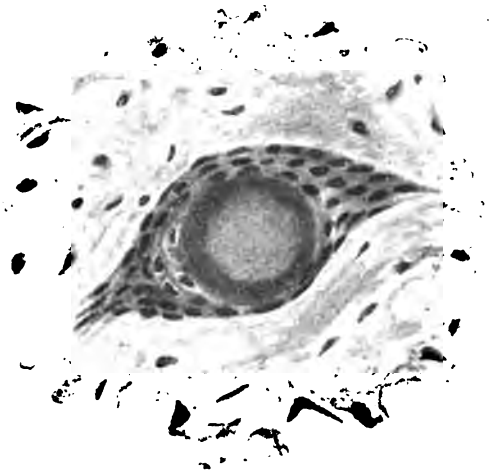

Fig. 5. — Ingr. d. 200 (Ob. 7* × Oc. 1). Corpo arenoso formato (colorazione rossa della sostanza col Van Gieson).

Attorno a queste masse, gli elementi più interni che li racchiudono, prendono spesso forma allungata e si dispongono in strati concentrici. Tale disposizione la si osserva, pure, in sezioni di cordoni nei quali, ancora, non è avvenuta alcuna degenerazione degli elementi e la somiglianza con le cosidette *cipolle* epiteliali è grande. Ma la somiglianza lo è ancor di più allorchè si trovano delle vere *perle* che, guardate isolatamente, difficilmente si potrebbero distinguere dalle vere perle epiteliali. La formazione di esse, nei nostri tagli, la si può seguire (fig. 6): esse si formano da quei cordoni in cui gli elementi si dispongono concentricamente; la degenerazione comincia dalle cellule più centrali: il loro nucleo si comincia a mostrare poco colorato o spezzettato in minutissimi granuli cromatici che nel loro ammasso conservano ancora la forma allungata del nucleo: i protoplasmi di queste cellule si fondono in una sostanza che assume il color giallo col Van Gieson (sostanza colloide?).

Però la massa degenerativa conserva una struttura lamellare come l'ave-

vano gli elementi disposti concentricamente: tale struttura è riconoscibile anche per la distribuzione dei granuli cromatici, disposti a piccoli ammassi fusiformi e in diversi strati concentrici come le lamine che li contengono. Allorchè la *perla*

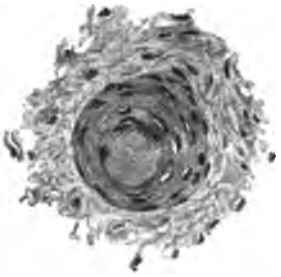

Fig. 6. — Ingr. d. 200 (Ob. 7* × Oc. 1). Formazione di una perla da una cipolla endoteliale.

assume una grandezza notevole, questi granuli non sono più visibili al centro, ma alla periferia, in rapporto allo spezzettamento dei nuclei delle cellule che man mano degenerano. Proseguendo questa degenerazione « che prende l'aspetto

Fig. 7. — Ingr. d. 210 (Ob. 4 × Oc. 5). Parte periferica del tumore. Una grossa perla con sostanza a struttura lamellare (colorata in giallo col Van Gieson); in basso una striscia di fini granuli nucleari. Perifericamente è il condroma.

della cornificazione degli epiteli » (Durante), troviamo di queste perle circondate anche soltanto di un solo strato di elementi a forma ovoidale o allungata, impiantati nel tessuto cartilagineo, poichè esse si osservano, prevalentemente, nei cordoni isolati in mezzo al tessuto cartilagineo del condroma: probabilmente la insufficienza di nutrizione ne determina la produzione (fig. 7).

La forma degli elementi di questa parte del tumore, la loro disposizione e la produzione di *perle*, farebbero pensare all'epitelioma e tale confusione sarebbe più facile se il tumore si fosse svolto nella pelle. Nel nostro caso è certo che il neoplasma descritto si è generato dagli endoteli vasali e dai *periteli*: la genesi extravascolare, anzi, appare più chiaramente che l'intravascolare, che però non è dubbia e confermata dal contenuto sanguigno dei canali endoteliali neoplastici. La forma cubica e cilindrica, poi, che possono assumere le cellule del loro rivestimento interno è caratteristica degli endoteliomi, potendo escludere l'epitelioma, e la produzione di *perle* e di quei *corpi* detti *arenosi*, ormai, fa parte della morfologia di questi tumori (Tusini, Durante, Borst, Ribbert, Barbacci, ecc.).

L'altra parte che assieme alla neoproduzione endoteliale costituisce il tumore, si presenta di diversa struttura: essa, nei punti in cui è maggiore lo sviluppo dell'endotelioma, assume la parte di stroma; non è così man mano che ci allontaniamo dalle parti centrali, verso gli strati esterni, ove di neoplasia endoteliale non troviamo che scarsi cordoni e sopratutto perle endoteliali: in questi punti il condroma domina l'endotelioma.

La sostanza dello stroma (fig. 1 e 2) nei punti di maggior sviluppo del neoplasma endoteliale, è formata da comune tessuto connettivo a struttura finamente fibrillare, con scarse cellule a forma ovalare o più ancora da una sostanza fondamentale leggermente granulosa nella quale stanno delle scarse cellule a forma rotondeggiante, ovalare o stellata, alcune volte circondate da uno spazio chiaro che in alcune prende aspetto di capsula. In alcuni rari punti, sia la sostanza fondamentale, che le cellule stellate, ci fanno riconoscere il tessuto mucoso.

Man mano che ci allontaniamo dai punti ove più rigoglioso è lo sviluppo endoteliale e cioè dal centro, la struttura cartilaginea appare più manifesta, sino a che arriviamo in alcuni punti del neoplasma in cui questo è costituito solo da cartilagine, nella quale stanno rari cordoni endoteliali, come ho detto. Gli elementi cartilaginei stanno incapsulati isolatamente e sono rari, sparsi nella abbondante sostanza fondamentale ialina (fig. 7): questa parte del tumore era infiltrata di sali calcarei. Alla periferia troviamo una capsula, sottile, composta di fasci di tessuto fibroso che limita il tumore dal tessuto circostante, ricco di vasi che si immettono nel tumore per i setti interlobulari, ai quali già accennai. Dalla faccia interna della capsula si origina una proliferazione di giovani elementi connettivali che seguendoli, man mano che ci discostiamo dagli strati periferici, si vedono attorniati da una capsula, mentre la sostanza intercellulare aumenta e prende l'aspetto ialino.

Allorchè il tessuto stromale rimane chiuso, strozzato, dallo sviluppo degli elementi endoteliali, in quei punti ove questo è maggiore, esso subisce la degenerazione ialina e resta incluso in piccole zolle fra gli elementi. Alcune volte, in

queste zolle, si scorge qualche nucleo non più ben colorabile e la sostanza fondamentale ha aspetto finamente granuloso, altre volte e allorchè, specialmente, è maggiormente strozzata in piccole zolle dagli elementi endoteliali, assume del tutto aspetto ialino omogeneo, colorata in rosso col Van Gieson.

Per quanto riguarda, dunque, quest'altro tessuto del tumore, evidentemente possiamo dire che si tratta di un condroma ialino, di una vera neoplasia cartilaginea, non di una metaplasia della sostanza stromale dell'endotelioma. Ciò ce lo dimostra la grande estensione del tessuto cartilagineo in parti ove di endotelioma non vi è traccia o scarsi elementi, e la proliferazione degli elementi dello strato interno della capsula che a guisa di pericondrio circonda il tumore.

Ove è maggiore lo sviluppo dell'endotelioma, cioè al centro, abbiamo visto che non si trova più tessuto cartilagineo, ma tessuto connettivo giovane, fibrillare o mucoso, con cellule a forma ovalare o stellata o tessuto cartilagineo la di cui sostanza fondamentale tende a divenire finamente granulosa o mucosa, conservando, le cellule, la loro capsula o perdendola. Ciò indica che in questi punti, appunto per lo sviluppo maggiore dell'endotelioma, il tessuto del condroma è passato al connettivale semplice od al mucoso; in questo caso è stata una metaplasia del condroma in missoma ovvero è avvenuto una degenerazione mucosa della sostanza ialina? Propendo per quest'ultimo modo ma non oserei affermarlo.

Ho detto che tutto il tumore era costituito a lobi fra cui si introflettevano fasci connettivali, provenienti dalla capsula assieme ai vasi. Ora lo sviluppo dell'endotelioma è avvenuto specialmente al centro del *tumore* e lungo i setti interlobulari, internandosi da questi nello interno dei lobi cartilaginei. Questa disposizione mi fa ritenere che sia l'endotelioma che sia nato nel condroma. In quanto, poi, all'origine di questo, non abbiamo alcun elemento che possa spiegarcela. Lo scheletro della regione, su cui si è svolto il tumore, non trae origine da ossificazione cartilaginea, ma connettivale e quindi non si può pensare ad inclusione di elementi aberranti. Dovremmo, quindi, per la spiegazione, riferirci a quanto sappiamo per l'etiologia di questi tumori di altre regioni come la parotide e il testicolo, ammenochè non vogliamo ammettere che gli abbiano dato origine elementi embrionali di origine periostale, il che sarei propenso ad ammettere data la sua sede in vicinanza del periostio. Lo sviluppo dell'endotelioma è più facile spiegarlo ammettendo che i vasi da cui esso ha tratto origine abbiano risentito, penetrati nel condroma, quello *stimolo neoplastico* che ancora non conosciamo.

* * *

Gli endoteliomi sono stati suddivisi in varî modi, ma respinta ogni suddivisione tratta dalle diverse modalità morfologiche con cui questi tumori si presentano, la maggioranza dei patologi divide questi tumori a seconda degli ele-

menti da cui traggono origine (Barbacci). Abbiamo quidi, *linfangioendoteliomi*, ed *emangioendoteliomi*. Ma un endotelioma dai vasi sanguigni si può sviluppare sia dagli endoteli che rivestono il vaso internamente, sia da quelli che lo rivestono esternamente, costituiscano questi un vero rivestimento esterno del vaso (*periteli*) come vogliono alcuni, ovvero non siano altro che gli endoteli dei vasi e sacchi linfatici perivasali. Abbiamo, quindi, una suddivisione in *emangioendotelioma intravascolare* ed in *em. extravascolare* o *peritelioma* che dunque è un *endotelioma*.

I *psammoni* e i *cilindromi* hanno ormai cessato dal costituire rispettivamente una classe distinta di tumori, essendo ormai dimostrato non essere altro che modalità morfologiche neoplastiche, originatesi per avvenimenti secondari durante lo sviluppo di tumori di diversa costituzione istologica (Barbacci), ma poichè il più delle volte questi avvenimenti accadono negli endoteliomi, così parlando di *psammona* o *cilindroma* si intende sempre un tumore endoteliale che sarebbe meglio dire *endotelioma a forma psammonatosa* o *cilindromatosa* così come lo si potrebbe dire per altri neoplasmi, di altra origine e costituzione istologica, che presentassero tali particolarità morfologiche (Barbacci).

Non è mio compito rivedere le varie idee in proposito nè di occuparmi delle descrizioni che i diversi osservatori fanno delle varie specie di endoteliomi; ormai questo capitolo della oncologia, dalle pagine sparse delle riviste scientifiche è passato sintetizzato nei trattati (Borst, Ribbert, Barbacci). Ho voluto richiamare la classificazione di questi tumori solo per quanto riguarda la classifica del mio caso.

In quanto riguarda i condromi, sappiamo come essi siano rari in questa regione (Ziegler, Durante, Bergmann, Tillmans, Ribbert, Borst, Barbacci). L'esistenza di tessuto cartilagineo nello stroma degli endoteliomi è stata notata dalla maggior parte degli autori citati; il Tusini ne riporta un caso, fra gli altri, la cui struttura in molti punti è simile al mio, sebbene non sia del sottocutaneo. La presenza di tessuto cartilagineo è stata considerata ora di origine neoplastica ora da metaplasia dello stroma (Borst, Looser): nel caso presente son due neoplasmi uno nell'altro.

Riportandomi dunque alla classificazione adottata, il tumore che ho illustrato, per quanto riguarda la parte endoteliale, fa parte del gruppo degli *emangioendoteliomi*. Ma ne abbiamo visto la genesi sia dagli endoteli che dai periteli dei vasi e quindi abbiamo un *em. intravascolare* ed *extravascolare* (*peritelioma*). Gli elementi originatisi nell'uno e nell'altro modo si confondono nei punti di maggiore sviluppo, man mano che si allontanano dal luogo d'origine; ma osservati all'inizio di loro proliferazione possiamo vedere come quelli originatisi dagli endoteli abbiano dato origine a cordoni di elementi che più specialmente tendono a canalizzarsi, elementi a forma rotondeggiante od ovoidale, cubica e cilindrica, mentre quelli originatisi dai *periteli* abbiano dato origine a quegli

altri cordoni di elementi che tendono maggiormente ad invadere il tessuto ove si sviluppano, prevalentemente di forma poligonale e piatta con grosso nucleo rotondeggiante od ovoidale e molto serrati fra di loro, tendenti, insomma, di più all'aspetto epiteliale. Nei cordoni formati da elementi di origine *periteliale*, osserviamo quegli altri fatti degenerativi (*perle*, *globi* ialini e infiltrati di sali calcarei). Io non intendo escludere, con l'osservazione di un caso, che questi non possano avverarsi negli emangioendoteliomi intravascolari, ma solo intendo affermare che in questo caso così sembrami sia avvenuto e del resto questa è l'opinione più accetta (Barbacci).

Da questo lato, dunque, riguardo, cioè, agli avvenimenti degenerativi che vi riscontriamo, il neoplasma entra fra i *psammoni* e in qualche punto accenna al *cilindroma* o meglio all'*emangioendotelioma a forma psammonatosa e cilindromatosa.*

Il reperto istologico di questo neoplasma viene così a dimostrare l'affinità ed il nesso fra tutte queste varietà morfologiche prodotte da uno stesso elemento: l'endotelio; nonchè il nesso fra lo sviluppo intra ed extravascolare.

In quanto, poi, ai fatti degenerativi, sembrami utile notare come la degenerazione degli elementi neoformati, dei vasi che danno loro origine, e dello stroma, possa condurre a delle caratteristiche morfologiche che possono confondersi fra di loro ma che hanno particolarità differenti: nel mio caso, infatti, ho potuto osservare quattro aspetti differenti delle produzioni degenerative:

1. Allorchè in un canale a doppio strato, o meglio se ad un solo strato di endotelio, avviene una introflessione della parete, si formano verso il lume quei speroni papillari, descritti, formati da sostanza dello stroma rivestita dagli endoteli della parete. In alcuni tagli queste produzioni papillari, viste in sezione trasversa, dentro il primitivo canale o spazio endoteliale, ci si mostrano come piccole zolle di sostanza ialina circondate da uno o più strati di endoteli (fig. 2). Lo stesso fatto, del resto, lo si osserva allorchè dei cordoni endoteliali, incontrandosi, limitano zolle di sostanza stromale che a poco a poco subiscono la degenerazione ialina e restano incluse fra gli elementi endoteliali. Queste zolle ialine qui, non sono prodotte, dunque, da degenerazione degli elementi endoteliali, ma dello stroma: infatti in alcune è dato trovare, ancora, qualche elemento cellulare di esso in via di degenerazione. Come ho detto in questi punti il tumore accenna alla *forma cilindromatosa.*

2. Degenerazione ialina della parete dei vasi e proliferazione periteliale. Proseguendo la degenerazione e l'ispessimento della parete per l'accumulo di sostanza ialina nel lume vasale, questo può restarne pieno. Così si formano quei globi splendenti, colorati in rosso vivo dal Van Gieson, rimasti come incapsulati dagli elementi (fig. 5). Avvenendo la precipitazione di sali calcarei in queste zolle ialine l'aspetto è di corpi arenosi: abbiamo, cioè, ciò che si osserva nei *psammoni* e quindi un *em. a forma psammonatosa.*

E' noto come Cornil e Ranvier abbiano sostenuto l'origine vasale per questi *corpi arenosi* e infatti il nome che primieramente avevano dato ai tumori che li contengono era stato di *sarcomi angiolitici*: mentre secondo gli altri autori le masse ialine, che poi possono subire infiltrazione calcarea, avrebbero origine da degenerazione degli stessi elementi dei cordoni endoteliali. Dall'osservazione di un caso, certamente, non mi è dato di asserire nulla, tanto più che pure a carico degli elementi endoteliali, dei cordoni, esistono fatti degenerativi e necrobiotici che pure abbiamo osservato. Per qualcuno di questi *corpi* degenerativi, infatti, rimane il dubbio sulla sua origine, se da degenerazione degli elementi che l'incapsulano o del vaso. Certo, però, che nel maggior numero (e del resto non sono molti) l'origine vasale (nel senso e come l'ho descritta) non mi sembra dubbia.

3. Invece nei cordoni osserviamo altri fatti degenerativi degli elementi endoteliali che si dispongono concentricamente (*a cipolla*): degenerazione che comincia, al solito, dai più centrali (fig. 6) e « che prende l'aspetto della cornificazione degli epiteli » (Durante). Questa sostanza, circondata da uno o più strati di endoteli, è, per aspetto, simile a quella delle *perle* epiteliali, onde il nome di *perle endoteliali* (fig. 7). Questa sostanza (colloide?) assume il color giallo colla colorazione di Van Gieson e non la colorazione della sostanza ialina: ciò l'ho visto constantemente, anche in preparati nei quali, questa, era colorata in rosso, il che fa escludere un possibile errore di tecnica. Altri la descrivono colorata in rosso col Van Gieson, ciò che le darebbe valore di sostanza ialina, ma io posso affermare che constantemente l'ho visto colorata in giallo come la sostanza delle perle epiteliali. Ciò potrebbe spiegarsi con un doppio modo di degenerazione. Questa sostanza delle perle conserva sempre una stratificazione lamellare e prende origine da degenerazione degli elementi. Se anche in essa avvenga una infiltrazione calcarea non potrei dire di averlo osservato.

Sulla infiltrazione calcarea del tessuto cartilagineo, più adulto, del condroma, non mi fermo, essendo un fatto noto. In questo caso, probabilmente, la precipitazione di sali calcarei, nel tessuto cartilagineo, ha favorito quella avvenuta nella sostanza ialina degenerativa, però potrebbe essere stato, anche, l'inverso.

Ho voluto illustrare questo tumore, data la complessa sua costituzione istologica: è di grande importanza, infatti, il trovare insieme i diversi modi di svolgersi di un processo neoplastico dei più discussi, potendone confermare e dimostrare l'unica origine.

Roma, aprile 1908.

AUTORI CITATI.

BORST. *Die Lehre von den Geschwülsten.* Wiesbaden, 1902.
BARBACCI. *Tumori.* Vallardi. (Vedi per la bibliografia).
BERGMANN. Trattato di chirurgia, 1901.
CORNIL-RANVIER. *Histologie Pathologique.* Paris, 1906.

DURANTE. Trattato di patologia e terapia chirurgica.
LOOSER. Beiträge zur Klin. Chir., Bd. LII, p. 261, 1907.
LE DENTU-DELBET. Traité de chirurgie. Paris, 1896.
RAVENNA. *Memorie intorno ai tumori endoteliali.* Arch. per le sc. med., 1905-907.
RIBBERT. *Geschwulstlehre.* Cohen, Bonn, 1904.
ID. *Beiträge zur Entstehung der Geschwülste Ergänzung.* Cohen, Bonn, 1906.
TUSINI. *Memorie per il XXV anno dell'insegnamento chirurgico del prof. Durante.* Roma, 1898, v. II
TILLMANS. Patologia chirurgica. Vallardi.
ZIEGLER. Lehrbuch der allg. Pathologie, 1905.

III.

CLINICA OTO-RINO-LARINGOIATRICA DI ROMA
diretta dal Prof. GERARDO FERRERI

Lesioni del labirinto non acustico dimostrate con ricerche sperimentali e cliniche

per il Prof. ACHILLE TORRETTA, dottore in medicina e in scienze,
Docente di clinica oto-rino-laringoiatrica alla R. Università di Roma.

(*Continuazione, v. fasc. 9*).

LIBRO III.

Parte clinica.

SEMEIOLOGIA DELLE LESIONI DEL LABIRINTO NON ACUSTICO.

La clinica deve aver sua base nella fisiologia e nell'anatomia patologica; no abbiamo parlato delle varie lesioni che si riscontrano nel labirinto non acustico abbiamo tenuto parola delle varie funzioni che a tale apparato si attribuiscono ed accennammo anche ai punti tuttora non definitivamente dimostrati o in cui regna ancora discordanza tra gli studiosi. Perchè la clinica sia chiamata a tentare col suo contributo la soluzione di problemi ancora oscuri, bisogna che i metodi di indagine clinica tengano calcolo di tutte le funzioni dimostrate e anche di quelle tuttavia discusse pel labirinto non acustico: che siano atte a ricercare quali sintomi corrisposero a lesioni constatate all'otoscopia, all'operazione, al microscopio; solo così si potranno estendere all'uomo malato i risultati di certe esperienze sugli animali e su questa via si troveranno altre verità tuttora nascoste. Bisogna anche tener presente che spesso i malati di labirinto non acustico sono vertiginosi, debilitati, impressionati ed in preda ad angoscia; perciò occorre che il nostro esame sia completo sì, cioè fatto sistematicamente delle stesse prove e con modalità costante, ma non fatto di numero soverchio di prove e che tra queste non ve ne siano di quelle capaci o di aggravare il già miserevole stato vertiginoso o di destarlo (vertigini, nausee, vomiti, malessere) com'è il caso frequente nelle applicazioni di corrente continua attraverso le mastoidi a scopo diagnostico.

Comincieremo coll'enumerare i vari sintomi che dimostrano la *laesa functio* del labirinto non acustico: riassumeremo poi la patogenesi di ciascuno di essi, specialmente di quelli su cui meno rivolsero le osservazioni gli autori che fino ad oggi trattarono questa parte importante della clinica (nistagmo, riflessi otooculari, diminuzione dell'angolo di caduta al goniometro, salto, deambulazione).

Solo allora potremo discutere sul valore clinico di detti sintomi con la scorta di numerosi esami praticati da noi stessi su malati di labirinto non acustico, opportunamente scelti nella clinica del prof. Ferreri di Roma (di cui non potremo dimenticare il prezioso aiuto) e nella nostra pratica privata, col commento dei casi clinici più notevoli menzionati dagli autori e potranno le indagini cliniche presenti e quelle che saranno in seguito compiute coi metodi che diremo, servire alla spiegazione di punti tuttora oscuri della fisiologia del labirinto non acustico, dei quali si domandò inutilmente finora la soluzione alle esperienze sugli animali.

I sintomi che corrispondono alla laesa functio del labirinto non acustico, sono questi che enumeriamo nel seguente:

Schema di un esame di labirinto non acustico.

OA = oculi aperti: OO = oculi occlusi.
Pp = Planta pedum: DPp = Digiti pedum — (V. Stein).

A) Esame dell'equilibrio statico:

1° Stazione eretta sul terreno in posizione d'attenti (*Pp.*);
» » sulla pianta del piede destro (*PpD°*);
» » sulla pianta del piede sinistro (*PpS°*);
a *OA* e *OO*;
» » sulla punta dei due piedi (*DPp*);
» » sulla punta del piede destro (*DPD*);
» » sulla punta del piede sinistro (*DPS*);
a *OA* e *OO*.

2° Stazione sul piano inclinato:
anteriore a *OO* e *OA;*
posteriore a *OO* e *OA;*
laterale destra a *OO* e *OA;*
laterale sinistra a *OO* e *OA*.

B) Esame dell'equilibrio dinamico:

1° Estremità superiori:
Esame col dinamometro in posizione eretta o supina;
» con l'ergografo;
» della scrittura;
» della fonazione e linguaggio;
» della meccanica respiratoria.

2° Estremità inferiori:

Deambulazione sulle piante in avanti;
» sulle due piante in dietro;
» sulle punte in avanti a *OA;*
» sulle punte in dietro a *OO;*
» sulle piante di lato a destra;
» sulle piante di lato a sinistra;
» sulle punte di lato a destra;
» sulle punte di lato a sinistra.

Salto sulle due piante in avanti;
» sulle due piante in dietro;
» sulle due punte in avanti;
» sulle due punte in dietro;
» sulla pianta destra in avanti;
» sulla pianta sinistra in avanti;
» sulla pianta destra in dietro;

Salto sulla pianta sinistra in dietro;
» sulla pianta destra o sinistra del lato destro;
» sulla pianta destra o sinistra del lato sinistro;
» sulla punta destra o sinistra del lato destro;
» sulla punta destra o sinistra del lato sinistro.

C) Nistagmo = Se ne stabilisca la *natura* non ottica (esame del visus), non congenita — ma labirintica. — L'esame si praticherà a OO.

Il *senso* può essere orizzontale (più frequente) verticale, obliquo, rotatorio.

La *direzione* può essere verso il lato sano o il malato: oppure ugualmente rapido nei due sensi (nistagmo oscillatorio). La direzione stessa è determinata da quella del movimento a scatto.

Inoltre può essere *spontaneo*
o *provocato:* con la rotazione attiva;
» con la rotazione passiva;
» con la siringazione nel condotto d'acqua calda;
» con la siringazione nel condotto d'acqua fredda;
» con la rarefazione dell'aria nel condotto;
» con la direzione estrema dello sguardo verso destra o verso sinistra;
e in numerosi altri modi meno importanti clinicamente, indicati da Barany.

D) Vertigine: (determinare il grado e la direzione);
può essere *spontanea*
o *provocabile:* *a*) con la rotazione attiva o passiva;
» *b*) con la corrente continua (vertigine galvanica).

Tutte queste prove, che rappresentano già un programma ridotto in confronto di tutto l'arsenale di prove cliniche proposto ad esempio da V. Stein, un'autorità in materia, possono essere, come dimostrerò in appresso, di molto semplificate e

ridotte, senza danno per la diagnosi e con molto vantaggio per il malato, specie se vertiginoso o in altro modo sofferente.

Alla ricerca dei sintomi detti si aggiunga l'indagine sulle impressioni soggettive del malato. Esse sono:

1° impressione di movimenti rotatori durante la rotazione, specie passiva, ad OO secondo la direzione del moto rotatorio e in direzione inversa all'arresto (conformemente alle leggi di Mach). Quest'ultima specialmente si trova esagerata nelle forme morbose irritative del labirinto non acustico (normale 5″-10″), qualcosa di più nei giovani e individui a sistema nervoso facilmente eccitabile; nelle lesioni dette il senso di antirotazione dura 50″ ed anche molto più: ad OA il senso di antirotazione diventa vertigine.

2° giramento degli oggetti verso il lato sano: ne spieghiamo il meccanismo parlando del nistagmo;

3° diplopia: è l'equivalente soggettivo del nistagmo ed è la caratteristica del nistagmo labirintico (confronta nistagmo ottico);

4° gli altri riflessi otooculari dei quali tratteremo fra poco diffusamente.

E' bene che l'esame del labirinto non acustico sia completato, almeno in modo sommario da altri:

Esami complementari:

I. Esame del sistema nervoso;

II. Esame della vista;

III. Esame per la diagnosi differenziale (quando occorra in certi casi dubbi) con la myastenia di Erb-Albertoni.

A tal uopo basterà invitare il malato:
a camminare (striscia i piedi nella myastenia);
seduto a toccarsi l'occipite;
supino id. id.
supino a sedersi sul letto;
(movimenti questi impossibili per il myastenico, nemmeno se egli si aiuta con le braccia).

Si ricerchi se v'ha:
dispnea (stanchezza dei muscoli respiratori);
oftalmoplegia (stanchezza dei muscoli oculari).

Si pratichi l'esame elettrico dei muscoli (la reazione myastenica consiste nella rapida cessazione del tetano elettrico).

IV. Esame generale del malato.

Precederà tutti questi esami oltre una:

1° dettagliata anamnesi; anche un

2° esame otoscopico diligentemente condotto, adiuvato dall'indagine con lo

specillo *dalle vie naturali* (nelle otiti medie purulente croniche, complicate o no con colesteatoma) o dalla *breccia operatoria* (durante l'operazione di Stacke);

3° esame dell'udito - in molti casi dubbi ci varrà a far concludere per l'origine labirintica di sintomi che potrebbero avere altra genesi.

Enumerati così i sintomi, vediamo ora il modo di rilevarli, la patogenesi e il valore pratico dei principali di essi.

A). Esame dell'equilibrio statico :

1° Stazione eretta sul terreno.

Se si mette un malato con lesione del labirinto non acustico in posizione d'attenti, ad occhi chiusi, si notano talvolta subito, talvolta dopo qualche minuto dalla chiusura delle palpebre, delle oscillazioni più o meno manifeste (talora perfino caduta). Nei cerebellari la chiusura degli occhi non varia molto l'instabilità dell'equilibrio, che si ha tanto ad occhi aperti che ad occhi chiusi (Ferreri: *Lesioni dell'orecchio interno*; IX Congresso Soc. Ital. di Oto-Rino-Laringologia).

Nella stazione su un piede solo ad occhi chiusi trovai frequentemente, in forme anche subacute e croniche, che il barcollamento e la caduta avveniva sul lato corrispondente all'orecchio leso, benchè l'equilibrio in questi casi non sia molto stabile sull'altro lato, ma, secondo le mie ricerche spesso l'instabilità è meno evidente.

Si è discusso (Gradenigo: *Sulle piolabirintiti*, Arch. Italiano di Otologia, 1906 se tale caduta sul lato leso è l'effetto di un impulso a cadere da questo lato o dello sforzo antagonista che il malato stesso oppone alla tendenza che ha di cadere verso il lato sano.

Io credo, in base specialmente agli esperimenti sugli animali, più probabile la prima ipotesi. Infatti ledendo nei piccioni, per esempio, il canale semicircolare orizzontale, non appena l'animale è messo in terra subito dopo l'operazione, quando ancora non ha per il traumatismo sofferto l'energia muscolare necessaria a compiere il minimo sforzo — come vorrebbe la seconda ipotesi — cade sul lato leso. E cade sempre anche dopo, allo stesso modo, quando è spaventato all'improvviso, quando cioè presumibilmente i meccanismi compensatori non hanno tempo di mettersi in atto: mentre quando l'animale s'avvede di chi lo molesta, non cade più, e fa veramente ogni sforzo per impedire la caduta, sforzo ch'egli manifesta coll'incertezza del cammino (barcollamento) e col girare intorno a sè stesso (movimenti di volteggio).

Nei casi in cui i disturbi dell'equilibrio statico sono poco manifesti, si ricerchino con la stazione ad occhi chiusi sulla punta dei due piedi e di uno: ho trovato che lievi alterazioni dell'equilibrio punto rilevabili con la stazione sulle due o su una pianta, diventano così meglio manifesti.

2° Stazione sul piano inclinato.

Le prove che vi si riferiscono praticò pel primo Von Stein col suo goniometro statico. In luogo di quello troppo costoso ed ingombrante, specie per un gabinetto comune di specialista, io usai una tavola di legno inclinabile nelle quattro direzioni dello spazio, appositamente costruita ed a funzionamento molto semplice. Se il mio strumento non ha i pregi di fattura di quello originale di Stein, mi diede

però nelle numerose prove da me fatte sui sani, risultati molto vicini a quelli ottenuti dall'autore detto, e cioè:

inclinatio	anterior	37°-42°	(Stein 35°-45°)
»	posterior	25°-33°	(» 26°-30°)
»	lateralis dext.	35°-42°	(» 35°-40°)
»	» sin.	34°-40°	(» 35°-40°)

Credo perciò confrontabili con quelli di Stein anche i risultati ottenuti sui malati.

Le obbiezioni sollevate contro questo metodo di ricerca — come la paura che ha il malato di cadere, le abitudini del malato (come per es. è il caso dei montanari abituati alla stazione e all'incesso su piani inclinati; delle signore abituate a portare i tacchi Luigi XV, di talvolta veramente impressionante altezza, nei quali casi ho trovato in genere più alta la cifra dell'inclinazione anteriore), i disturbi dell'articolazione tibio-tarsica, i diversi modi di far l'esame, indussero alcuni a sconsigliare l'uso del goniometro. Io volli con più di un centinaio di esami su sani e malati, esperimentare questo mezzo d'indagine, per conoscerne il valore e mi sono persuaso che — avendo cura di escludere le cause d'errore notate — l'*angolo*, così detto, *di caduta* è nelle lesioni del labirinto non acustico minore assai del normale e di regola per quelle inclinazioni che corrispondono alla direzione del canale leso.

Credo sia bene (con Wittmack) notare, oltre al grado d'inclinazione o l'angolo di caduta, anche l'esistenza o no di oscillazioni del malato durante l'aumento graduale progressivo dell'inclinazione.

B). Equilibrio dinamico:

Passeremo in rassegna le varie prove che si riferiscono a questa parte dell'esame, per stabilirne le particolarità degne di nota in base anche ai risultati pratici da noi ottenuti, eliminare quelle tra esse che sono superflue e stabilire il valore delle rimanenti.

Dinamica delle estremità superiori. — Si esamina col dinamometro, con l'ergografo, con la scrittura, la fonazione e il linguaggio, la respirazione. I più importanti di questi esami, atti a dimostrare un possibile stato astenico e astatico del sistema muscolare del malato, sono senza dubbio il dinamometro e l'ergografo. Però l'uso dell'ergografo in ogni caso non è necessario, anche per non prolungare di troppo il già lungo esame e perchè nei riguardi della clinica basta già a mettere in vista i fenomeni detti, il dinamometro. Credo utile adoperare questo strumento secondo regole fisse, costanti: io adottai quella di far premere la molla e tenerla compressa trenta secondi. Nei nostri malati, specie nelle forme acute, trovammo frequentemente l'energia di compressione diminuita dal lato malato in confronto del lato sano: ma, quel ch'è più costante, nei malati la sfera dello strumento invece di mantenersi immobile o poco oscillante, durante i secondi per cui dura l'esperienza, al punto primitivamente raggiunto, discende talvolta precipitosamente a 0. Ciò si riscontra abitualmente nei vertiginosi e credo anch'io con Gradenigo, che il fenomeno sia dato in gran parte dal fatto che in posizione eretta il malato,

preoccupato di mantenersi in equilibrio, impiega in quest'ultima funzione tutta la forza muscolare, sottraendola agli sforzi estranei al suo equilibrio che gli vengono comandati. Nei vertiginosi infatti ho riscontrato che le prove dinamometriche danno risultati superiori se il malato è in posizione *supina*, che non quando egli si trova in posizione *eretta*. Perciò ripeteremo la prova detta e in genere tutte le prove dinamiche delle estremità superiori nelle due posizioni. Riprenderemo questa discussione nel paragrafo seguente. Recentemente Von Stein propose l' uso del dinamometrografo (*Archives de Chaveau*, 1907), ma esso rappresenta per le comuni ricerceh una superflua complicazione. Dagli autori più recenti vengono proposti metodi e mezzi più o meno complicati per la ricerca di disturbi motori (conseguenti alln lesioni del labirito non acustico) nei muscoli della testa e del collo, del tronco,e della lingua, del velo palatino, del faringe, del laringe. Secondo il criterio che ci siamo fatti nelle numerose esperienze da noi eseguite, basta un rapido esame dei movimenti del capo, dei moti respiratori, dell'articolazione della parola, del timbro della voce, della deglutizione, per mettere in chiaro speciali alterazioni funzionali. Più importante praticamente è l'esame dell'*equilibrio* dinamico delle estremità inferiori.

Essa si compie invitando il malato ad eseguire le varie prove già da noi enumerate ad occhi chiusi ed aperti: rileveremo le alterazioni dell'equilibrio in due modi principali: con l'osservazione semplice e con gli ichnogrammi (fotografia delle orme). Questi ultimi nell'incesso e nel salto sono specialmente utili quando si vogliano praticare esami minuti e stabilire confronti sullo stesso malato in epoche diverse o su malati diversi: essi hanno in tali casi un pregio sinottico che non va trascurato. Ma nella pratica di ogni giorno basta, con un po' di pratica, osservare semplicemente i malati compiere i principali movimenti detti: l'osservazione semplice ha sommo valore perchè per essa noi rileviamo dei fatti che nemmeno il tracciato delle orme ci dà; il portamento dell'individuo, l'incedere sicuro o dubitoso, movendo o no le braccia allargate a mo' di contrappesi (come un sano che cammini su una corda), per riparare all'equilibrio dal lato dove il malato ha l'impressione di perderlo ed aumentare così la base d' appoggio. Gli ichnogrammi quindi, perchè abbiano valore, occorre siano corredati dalle notizie forniteci dall'osservazioue semplice: nella quale eviteremo le cause d'errore già notate (anchilosi delle articolazioni del piede e dell'arto inferiore, mialgie, artralgia, callosità dolenti, scarpe inadatte, ecc.).

Ingegnosissimo e specialmente adatto per l'occasione in cui se ne servì l'autore (E. J. Moure - VII Congr. Int. d'Otol., Bordeaux, 1-4 aout 1904) è la cinematografia di malati del labirinto non acustico, durante le varie prove dell'equilibrio dinamico. Scelsi tra alcuni malati (di cui darò in seguito succinta relazione) affetti di varie lesioni labirintiche, quelli più adatti a dimostrare le alterazioni dinamiche, di cui diamo la prova coi vari tracciati delle orme che uniamo al presente lavoro. Noi diamo subito la dettagliata spiegazione di ciascuno di questi ichnogrammi e ad essa spiegazione ci riferiremo nell'esposizione sommaria della sintomatologia clinica dei vari malati, di cui daremo notizia, senza ripetere dettaatamentglie l' intero esame dell'equilibrio dinamico, come l'abbiamo praticato in ogni caso.

Ichnogramma 9° — Malato Nocchi (Vedi Storia clinica).

Marcia indietro colle piante O O. Passo lento, cortissimo, come dubitoso. Piede rotato sul principio molto all'infuori, meno nelle orme successive le quali sono regolari per distanza; ma la traiettoria da loro segnata presenta una manifesta deviazione verso il lato malato. Ad un certo punto anzi il malato fuoriesce dalla striscia e rimesso in posto, mette le prime due orme perpendicolari alle antecedenti come chi è privo assolutamente del senso della direzione, rimesso sulla quale si ripetono le particolarità antecedenti già notate.

Ichnogramma 8° — Stesso malato.

Marcia in avanti O O. Passo celere, ineguale; traiettoria delle orme con deviazione manifesta verso il lato destro (lato malato); anzi, a un certo punto fuoriesce dalla strisca e, rimesso in posto devia subito manifestamente verso sinistra tanto da fuoriescire dalla striscia dopo 5 passi. Le orme sono diritte per la maggior parte.

Ichnogrammi 4° e 5° — Malato Colanza (Vedi Storia clinica).

Sono messe a confronto nei due ichnogrammi la marcia in avanti sulle piante ad OA con quella pure in avanti a OO. L'orma è nell'incesso ad occhi chiusi più rotata all'esterno che non lo sia nell'altro; ciò evidentemente fa il malato per aumentare la sua base d'appoggio. La traiettoria ad occhi aperti è abbastanza diritta, mentre è manifestamente deviata verso destra (lato malato) quella a occhi chiusi. La distanza delle orme è in entrambi abbastanza regolare.

Ichnogramma 6° — Malata Grattini (vedi Storia clinica).

Marcia in avanti sulle piante OA: orme abbastanza diritte, solo qualcuna ruotata all'esterno, traiettoria abbastanza diretta; ma i passi da principio distanziati l'uno dall'altro, diventano sempre più irregolarmente brevi.

Ichnogramma 7° — Stessa malata.

Marcia indietro sulle piante OA: le stesse particolarità notate, però i passi sono più brevi e più regolari, ma la direzione della traiettoria presenta manifesta deviazione verso sinistra (lato malato).

Ichnogramma 3° — Malato B. G. B. (vedi Storia clinica).

Salto in avanti sulle punte ad OA: il malato non riesce a stare sulle punte dei piedi e poggia l'intera pianta: le due orme di partenza sono poi molto asimetriche una rispetto all'altra: la sinistra è più ruotata all'esterno e più avanzata. Il malato presenta le prime orme d'arrivo regolari, sulle punte, secondo il comando: ma non riesce a fermarsi su di esse, e poggia per mantenersi in equilibrio prima l'intera pianta destra, poi tutto l'avampiede sinistro: seguono altre orme irregolari e sovrapposte, dopo di che il malato cade indietro (salto labirintico).

Ichnogramma 2° —

Salto laterale destro sulla pianta destra OO: già la stazione del malato sulla prima orma non è normale perchè ruotata all'esterno, e tale rotazione s'accentua gradatamente manomano nelle orme successive: inoltre il malato che a seconda del comando datogli doveva eseguire un solo salto evidentemente non è riuscito ad obbedire. La II^a orma è sovrapposta per la metà posteriore alla I^a ed è seguìta da altre 3 o 4 pure irregolari e sovrapposte, dopo le quali il malato cade (salto labirintico). Caratteristico è l'ichnogramma 1° — Malato C. (v. Storia clinica).

Il malato invece d'arrestarsi dopo il primo salto indietro, continua a retrocedere con orme irregolari e sovrapposte.

Che i fenomeni di atonia, astenia, astasia, segnalati da Ewald si riscontrino in tutti i malati di labirinto non acustico, che anzi da tale sindrome si possano far derivare tutti gli altri disturbi di *laesa functio* del labirinto non acustico (vertigine, nistagmo, disturbi dell'orientazione e dell'equilibrio), questo non pare ancora sufficientemente dimostrato.

D'altra parte il fatto di riscontrare, per esempio, l'astenia quasi unicamente nelle forme recenti, potrebbe dipendere da due ragioni diverse: 1° o essa è in relazione coi disturbi d'equilibrio, che sono infatti più gravi nelle forme acute recenti ed allora non ne è che una conseguenza: i malati eseguendo le varie prove d'esame presenterebbero facile stanchezza solo perchè l'orientazione è più difficile in queste forme, nelle quali i meccanismi di compenso non sono ancora in atto e sorgeranno più tardi. Tale tesi è sostenuta dal Gradenigo e merita seria considerazione.

Oppure, come vorrebbe Ewald, l'astenia, conseguenza diretta del mancato tono labirintico conseguente alle lesioni del labirinto non acustico, è per sè stessa la causa dei disturbi d'orientazione e d'equilibrio, onde anche la facile stanchezza.

Concludere sulla base di un centinaio di casi da me studiati di lesioni del labirinto non acustico e optare per l'una o per l'altra di queste due teorie, mi parrebbe decisione affrettata e mancante della serietà che a tali studi si conviene.

Però la prima ipotesi spiegherebbe meglio la generalità dei fenomeni: anche perchè in individui con lesioni del labirinto non acustico accertate, non osservammo, specie nelle forme antiche, segni sicuri di astenia (diminuita forza di flessione o di estensione delle membra, dinamometria, ecc.).

Così la generalità dei sordomuti è provvista di muscoli energici nel riposo e nel movimento.

Forse l'astasia è meglio rilevabile anche nelle forme croniche: io l'ho trovata di regola in quasi tutti i miei malati ed è spiegabile col fatto che gli organi che vengono a sostituire la *laesa functio* del labirinto non acustico, non essendo a ciò destinati, espletano detta funzione in modo più grossolano, onde il modo di riconoscere le dette lesioni. (Vedi anche le esperienze di Maltese nella clinica otoiatrica di Torino, in *Collection Chauveau* 1906: Gradenigo, *Les suppurations du labyrinthe.*

Ewald stesso però ammette che nel sordomuto la mancanza dei fenomeni atonici, astenici e astatici dipendono dal fatto che il labirinto non rappresenta l'unica via di conduzione al cervelletto delle fibre nervose che sostengono il tono normale dei muscoli. Altre vie certamente suppliscono la mancata funzione del labirinto non acustico. Abbiamo visto nella parte anatomica che mentre il fascio acustico cerebellare di Cajal (o cerebello-vestibolare di Thomas) pel segmento interno del peduncolo cerebellare inferiore trasporta ai nuclei centrali del cervelletto le impressioni delle cristae e delle maculae (n. vestibolare) o cinestesiche della testa, insieme alle impressioni cinestesiche oculomotrici (VI paio dello stesso lato, III paio del lato opposto), abbiamo visto, dico, che alla corteccia del cervelletto stesso arrivano le impressioni d'orientazione tattile e cinestesica delle membra e del tronco (sostanza

grigia latero-posteriore del midollo) per mezzo del fascio cerebellare diretto che decorre nel segmento esterno dello stesso peduncolo cerebellare inferiore (corpo restiforme).

E anche ove non si ammetta l'esistenza del fascio cerebello sensoriale diretto di Edinger (formato da fibre dell'VIII, del V, del X e del IX) che decorrerebbe insieme al fascio acustico cerebellare sopra menzionato, è per il peduncolo cerebellare inferiore che arriva al cervelletto la maggior parte delle impressioni di orientazione. Ond'è che abolite le impressioni vestibolari, le altre ne suppliscono la mancata funzione. Ciò ci spiega la maggiore entità e durata dei sintomi di *laesa functio* cerebellare in confronto di quella vestibolare: in un piccione operato dal Masini, or sono quattr'anni, di resezione completa dei sei canali, oggi ancora si osservano i fenomeni di Flourens con la primitiva intensità e con la rotazione del capo all'indietro: ma quest'ultimo, come ho potuto persuadermi con le mie ricerche sperimentali precedentemente citate e come del resto ha dimostrato Stefani (Atti del R. Istituto Veneto di scienze, lettere ed arti 1903), è fenomeno non legato a lesione labirintica, ma meningea o cerebellare e probabilmente i fenomeni che oggi ancora presenta quell'animale sono dovuti alle degenerazioni cerebellari conseguenti al taglio dei canali come dimostrarono lo stesso Stefani e Deganello. Del resto si ha di regola lesione anche del cervelletto nei piccioni sui quali si operi la resezione del canale verticale posteriore, pei rapporti di quest'ultimo col *lobus mesooticus cerebelli*. Per rilevare disturbi dell'orientazione e dell'equilibrio nei sordomuti in cui vi sia lesione dei canali semicircolari, occorre sopprimere la funzione tattile e cinestesica generale con l'immersione in acqua del paziente, come fecero Mygind, Kreidl, Woshen, ma occorre ancora sopprimere la funzione visiva, che è forse il meccanismo di compenso più efficace della *laesa functio* del labirinto non acustico. In fatti se l'esame semiologico di tali lesioni si facesse unicamente ad occhi aperti ben scarsi sarebbero i risultati, per la stessa ragione per cui fallirono gli esperimenti su pesci e batraci di M. Tomaszevicz e di Steiner.

Gradenigo afferma (giustamente) che vi è una forma di miastenia grave descritta da Erb Albertoni (*Boll. Soc. di Med.*, Bologna, febbraio 1906), in cui i malati si presentano ben diversamente da quelli labirintici: essi evitano di alzare i piedi nel cammino (strisciano), presentano astenia di tutti i muscoli, masseteri, oculari, faringei: riflessi aumentati, reazione elettrica caratteristica. Ma questo argomento che il Gradenigo sostiene per infirmare la teoria di Ewald non mi pare molto valido: che vi sieno infatti delle miastenie più gravi e d'altra origine all'infuori di quella labirintica (per esempio d'origine cerebellare), ciò non impedisce che vi sia una forma di vera miastenia da mancato tono labirintico. E' però giusto nell'esame dei nostri malati ricordarci la forma di Erb-Albertoni.

Per completare l'esame del labirinto non acustico, occorre ancora parlare della rotazione attiva e passiva, delle indagini con la corrente galvanica, del nistagmo e della vertigine.

Della *rotazione* parlammo a proposito delle sensazioni soggettive, ne riparleremo nel capitolo del nistagmo e della vertigine. Si compie ad occhi aperti o ad occhi chiusi: attivamente sui piedi del malato o passivamente su una tavola sospesa a quatrro funi attortigliate due o più volte intorno a sè stessa (è

il metodo che usammo nei nostri malati, per non servirci dell' ingombrante e costosa piattaforma di Stein).

L'*indagine elettrica* va fatta solo in determinati casi e con molta cautela, per le vertigini e il malessere che provoca nel malato e che dura anche per ore dopo l'esame. Normalmente si ha vertigine a otto dieci MA e tendenza a portare la testa verso il polo positivo. Prodottasi la vertigine, basta a farla sparire diminuire la intensità della corrente di 1-2 MA, diminuendo la quale e aumentandola alternativamente in detto modo, si arriva a far sopportare al malato senza inconvenienti delle correnti di 15-20 MA. Sono consigliabili però sedute brevi. Per la reazione galvanica che presentano i malati di labirinto non acustico, ne parliamo dettagliatamente nel capitolo delle vertigini.

La connessione e la solidarietà delle diverse vie che dànno la funzione centripeta dell'orientazione e centrifuga dell'equilibrio è confermata, come vedemmo, dalle esperienze di laboratorio e dalla clinica.

Aggiungiamo alle già dette le seguenti: Ewald pel primo nel cane, Lange, allievo di Ewald, nel piccione, Thomas pure nel cane (così Roncali ed altri) mostrarono la supplenza funzionale tra la corteccia cerebrale e il labirinto: se si distrugge in fatti il labirinto non acustico, i fenomeni conseguenti vanno gradatamente attenuandosi, ma ricompaiono con la primitiva intensità se si distrugge in secondo tempo la corteccia cerebrale (zona perirolandica). Labirinto e cervelletto si suppliscono pure: i disturbi labirintici migliorati o scomparsi, ricompaiono per l'ablazione del cervelletto e quelli dipendenti da alterazione dei due organi contemporaneamente non hanno tendenza a migliorare (Thomas: *Revue int. de Rhin. e Otol.*, 1899). Ma anche il midollo è organo complementare della funzione labirintica: Schültze riferì di un tabetico guarito clinicamente da Erb dieci anni prima della morte, mercè la cura rieducativa dei movimenti, che presentò ancora alla necroscopia sclerosi tipica dei cordoni posteriori: ciò significa che i cordoni posteriori possono essere suppliti nella loro funzione, probabilmente e prevalentemente dal labirinto, perchè come Bickel (*Münch. med. Woch.*, 4, XII, 1900) dimostrò, se ad un cane si opera la resezione dei cordoni posteriori, dopo un certo tempo l'atassia va migliorando: ma ricompare inguaribile se poi si provocano lesioni nel labirinto non acustico. E' inutile ripetere che nelle affezioni unilaterali del labirinto non acustico, la *laesa functio* ha sintomi facilmente rilevabili solo nelle forme recenti: in seguito e ben presto interviene il compenso, oltrechè da parte degli organi ora citati, anche e specialmente per parte del labirinto rimasto illeso.

Ci siamo dilungati alquanto in questo argomento, perchè ne conosciamo il valore ch'esso ha per la giusta interpretazione dei sintomi che dette lesioni presentano in clinica.

Accennerò da ultimo che mentre il Gradenigo afferma di non aver trovato nei malati di affezioni unilaterali di labirinto non acustico differenze apprezzabili nel modo di funzionare dell'arto omolaterale o controlaterale (rispetto alla parte lesa), io ho trovato quasi *costantemente* che il malato sulla pianta o sulla punta dei piedi ad occhi chiusi, cade unicamente o prevalentemente sul lato malato: che nell'incesso ad occhi chiusi devia verso il lato malato (come mostrano anche i miei icnogrammi). Non è quindi questo un troppo valido argomento contro Ewald.

Nistagmo. — Per non ripetere cose già dette dai molti autori intorno al nistagmo, dirò invece più estesamente del modo di rilevarlo, delle cause d'errore da evitare, delle particolarità che distinguono il nistagmo labirintico da quello d'altra origine, della sua frequenza e sulla base del materiale che fu oggetto delle mie ricerche, dirò del valore clinico del nistagmo come sintomo di lesioni del labirinto non acustico.

I movimenti del capo e del corpo in condizioni fisiologiche producono eccitazioni nel labirinto non acustico, provocando in quest'ultimo i movimenti dell'endolinfa; l'eccitazione dalle *cristae* ampollari, dove si origina, è portata pel nervo vestibolare al nucleo di Deiters e quindi al VI, donde uno spasmo riflesso del muscolo retto esterno omologo.

E' questo spasmo che costituisce il nistagmo orizzontale che, come vedremo, rappresenta la varietà più frequente del nistagmo d'origine labirintica.

In condizioni fisiologiche il nistagmo è determinato dai bisogni della visione distinta: quando il nostro corpo si sposta con moto uniforme rispetto all'ambiente, per esempio in treno, i globi oculari si fermano sugli oggetti immobili che stanno fuori del nostro veicolo e la visione di essi diventa possibile (nistagmo ottico fisiologico): quando un leucoma corneale intercetta in parte i raggi luminosi che vanno alla retina e in genere quando si hanno lesioni degli apparati diottrici e di percezione oculare, il nistagmo ha lo scopo di portare successivamente e rapidamente l'imagine dell'oggetto fissato su parecchi punti della retina e usufruire così della funzione dei tratti retinici ancora sani (nistagmo ottico patologico). Quando i difetti visivi esistono nei primi mesi od anni della vita e passano poi a guarigione, lasciano di regola come testimonio di loro il nistagmo, il quale è detto poi congenito benchè tale veramente non sia.

Il nistagmo ottico ha dunque come caratteri distintivi di esso l'origine (è dato da disturbi visivi), si ha solo ad occhi aperti e l'individuo che ne è affetto non vede muoversi gli oggetti che fissa.

Caratteri questi che ci saranno preziosi per distinguere il nistagmo ottico dal nistagmo vestibolare.

Io credo inutile parlare di tutte le varietà meno importanti di nistagmo; se dovessimo seguire il Barany nel suo studio dettagliato e del resto coscenzioso (*Monatschr. f. Ohr.*, 1906) dovremmo ammetterne ben diciotto specie. Ma pei bisogni della clinica ci basta sapere che ogni qualvolta osserveremo in individuo a visione normale un nistagmo di regola orizzontale, che non si modifica col chiudersi delle palpebre, che si desta o si esagera con la rotazione attiva o passiva, potremo con certezza ammetterne l'origine labirintica, specie se si escludono cause centrali che possano agire direttamente senza l'intermezzo delle creste ampollari sui nuclei d'origine del nervo vestibolare.

Parliamo ora più particolarmente del nistagmo labirintico. Con stimolo addatto sul labirinto non acustico, per esempio con la rotazione attiva o passiva, si ha, come da ripetute e numerose prove sui sani anch'io ho trovato, nistagmo prevalentemente orizzontale con direzione verso il labirinto irritato, ben visibile nella posizione estrema dello sguardo verso il lato sano. Così se noi giriamo sui due piedi da sinistra verso destra osserviamo il nistagmo orizzontale unicamente nella posi-

zione estrema dello sguardo verso sinistra ed il nistagno ha il suo movimento d'andata (a scatto) diretto verso destra.

In base agli insegnamenti della clinica e conformemente ai risultati sperimentali, il canale stimolato maggiormente è in questo caso il destro e lo stimolo deve essere dato dallo spostamento o tendenza allo spostamento dell'endolinfa dal canale all'ampolla: mentre nullo o minimo è quello dal vestibolo all'ampolla che si ha nel canale orizzontale sinistro (nel nostro caso). Ciò corrisponde anche a quanto io rinvenni nelle mie ricerche cliniche. Infatti in un mio malato il toccamento della regione dell'*aditus* corrispondente al canale orizzontale sinistro, dava nistagmo orizzontale nella posizione estrema dello sguardo verso destra: ed il movimento a scatto era diretto a sinistra (ciò che la grafica d'uso indica col segno $\rightarrow S$): anche Stein citò casi clinici (alcuno dei quali ha vero valore di esperienza) che confermano tale reperto.

In detto malato, certo V. G. B., di cui darò più avanti le notizie anamnestiche e obbiettive, affetto da colesteatoma della cassa e dell'antro (a destra), all'operazione radicale trovai ammassi colesteatomatosi che riempivano l'epitimpano e dopo averli asportati e messa in vista la parete interna dell'attico, questa ultima in un punto lasciava vedere l'osso scoperto. Non osservando in detto punto nè pulsazioni, nè pus in quantità da lasciarmi dubitare che lo spazio labirintico fosse aperto, mi astenni prudentemente dal fare indagini minute con lo specillo, anche per la difficoltà di compierle, dato il gemizio sanguigno che si verificò nel campo della operazione. Ma, poichè lasciai aperta la ferita mastoidea, nelle medicazioni successive potei persuadermi che la perdita di sostanza ossea corrispondeva al canale semicircolare orizzontale (destro), largamente aperto. *Non potei mettere in chiaro se il canale semicircolare membranoso si trovasse solo compresso o distrutto*, ma dirigendo prudentemente la punta dello specillo verso il vestibolo m'accorsi che si destava un nistagmo orizzontale, diretto verso destra, ben visibile quando il paziente dirigeva lo sguardo verso sinistra; toccando con lo specillo in senso opposto, il nistagmo era assai meno evidente. Stein in un suo caso fu più fortunato di me, poichè in fondo al canale semicircolare orizzontale aperto, trovò compresso, ma intatto il canale membranoso. Egli dice che nelle due estremità della docciatura presentata dal canale semicircolare orizzontale osseo aperto, al minimo toccamento della parte anteriore, si osservava leggero nistagmo dei due occhi rivolti verso il lato sano, ed il malato aveva l'impressione che gli oggetti si spostassero da destra a simistra (lato malato); fenomeni che non si avevano toccando l'altra estremità della docciatura detta.

Ciò concorda con l'ipotesi di Breuer (v. pag. 107).

Il nistagmo labirintico orizzontale, che è il più frequente, dipende, come vedemmo da spasmo del retto esterno, dovuto a eccitazione riflessa dal labirinto pel nucleo di Deiters alnucleo del VI. (*abducens*). Raramente si osserva il nistagmo verticale, che si ha per lo spasmo del retto superiore: ed in tal caso l'irritazione giunge al nucleo dell'oculomator comune opposto.

Può in casi rarissimi osservarsi il nistagmo circolare, per lo spasmo combinato di più muscoli oculari, ma io non conosco casi e nemmeno ne vidi citati nella letteratura, in cui nelle lesioni labirintiche pure, si osservasse il nistagmo verticale solo, netto e isolato e tanto meno il circolare. L'uno e l'altro si osservano in qualche

caso come fenomeno accessorio e fugace accompagnante il nistagmo orizzontale, specie quand'esso è di grado spiccato e notevole.

Nel nistagmo orizzontale lo spasmo del retto esterno omologo al labirinto irritato porta il globo oculare corrispondente verso l'esterno, con movimento, per lo più ritmico a scatto.

Lo spasmo dura un istante e appena cessato il globo oculare ritorna sulla linea mediana con movimento di regola assai più lento.

Vedemmo che i malati con nistagmo orizzontale vedono gli oggetti girare verso il labirinto che è sede d'irritazione, tanto che è regola quasi sicura quella di ritenere leso l'orecchio in direzione del quale il malato vede girare gli oggetti e si sente cadere. (P. Bonnier: *l'Oreille*, e Stein, *Annales des Mal. de l'Oreille*, etc., janvier 1905; vedi inoltre i nostri casi clinici).

Come si spiega il fenomeno? Semplicemente col fatto che il movimento del globo oculare verso l'esterno è così rapido che non permette la visione: il moto di ritorno, più lento la permette e si vedono gli oggetti girare in senso inverso a tale movimento. Così se è il destro il labirinto leso, il nistagmo orizzontale avrà direzione verso destra, cioè il movimento a scatto dei bulbi si verificherà verso destra; a la visione avrà luogo solo nel moto di ritorno verso sinistra e gli oggetti sembreranno girare in direzione inversa a quest'ultima, cioè verso destra. E, poichè gli intervalli tra le due escursioni dei bulbi sono minimi, la visione parrà continua. Anche il senso subbiettivo di caduta sarà, nel caso citato, verso destra. (Bonnier — loc. cit.).

Vedremo i nostri casi clinici.

Sulla direzione del nistagmo è stato detto da più parte degli autori con poca chiarezza. Dicemmo come detta direzione prenda il suo nome dalla contrazione più rapida (a scatto), l'altro movimento, onde si compone il nistagmo essendo generalmente più lento (movimento di ritorno). Ora noi vedremo che in tutti i nostri malati di labirinto non acustico (da un solo lato) il nistagmo di regola orizzontale, ha direzione per lo più verso l'orecchio malato. Con quanto abbiamo detto più sopra il fenomeno non ha bisogno d'altra spiegazione. Del resto vedremo con la scorta di casi clinici personali e degli autori, che talvolta l'irritazione di uno stesso canale dà il nistagmo in due direzioni opposte; tal'altra l'ampiezza dell'escursione d'andata non appare per nulla diversa da quella dell'escursione di ritorno, o entrambe sono così rapide e minime che non è facile stabilire la direzione del nistagmo. Credo utile citare l'opinione di Neumann il quale, vorrebbe erigere a regola il fatto di riscontrare o il nistagmo con direzione bilaterale o verso il solo lato sano nelle affezioni cerebellari. Credo più logico poggiare la diagnosi di complicanza cerebellare di un'otite media sul complesso sintomatico, che nella più parte dei casi avverte che l'infezione ha superato i confini dell'orecchio medio e del labirinto, quali la cefalea, la febbre, il dolore endotico di gravità e persistenza ostinata, i fenomeni retinici, l'aspetto generale del malato, la puntura lombare positiva. Un sintomo solo isolato val sempre meno dell'occhio medico, che ha proprio qui tutto il suo valore. Che nelle complicanze cerebellari il nistagmo possa avverarsi in due diverse direzioni, ciò dipende, a mio modo di vedere, dal fatto che la causa che lo produce non è più vestibolare, ma un'altra, come, ad esempio, l'aumento della tensione del liquido cefalo-rachidiano,

che si fa sentire su entrambi i nuclei di Deiters. Infatti recentemente fu trovato il nistagmo bilaterale anche da causa cerebrale. (V. *Archives de Chauveau*, vol. III, 1907).

Si è detto che il succedersi delle varie forme di nistagmo nei progressi di una affezione labirintica porta a concludere che l'uno dopo l'altro i canali sono presi (Gradenigo); ma in pratica quando si può usufruire di questo che sarebbe veramente un sintomo ideale?

Tutti i nuclei oculomotori possono essere interessati per irradiazione riflessa proveniente dall'apparato ampollare, ad eccezione forse del IV (grande obliquo), che non si constatò finora colpito in nessun caso.

Talvolta infatti si osserva, con o senza il nistagmo, l'anisocoria, per irradiazione riflessa del labirinto sul nucleo del III paio che, com'è noto, provvede alla innervazione di tutti i muscoli dell'occhio (eccettuati il retto esterno o l'obliquo superiore) e della zona radiata dell'iride (per lo più midriasi dal lato corrispondente al labirinto irritato o distrutto).

Più rari ancora sono altri disturbi dell'oculomotricità riflessa, ma non meno importanti.

Così si sono osservati in modo sicuro disturbi dell'accomodazione d'origine labirintica. Si è visto con l'ablazione di un semplice cerume sparire sordità, rumori e presbiopia unilaterale (P. Bonnier: loco citato). Bisogna pensare in tal caso che l'irritazione ampollare sia arrivata fino nei nuclei superiori della catena nucleare del III paio. Pure in seguito ad irritazione labirintica si osservò obnubilazione della vista di qualche durata, come osservai in un otite purulenta cronica con colesteatoma della cassa, diffuso all'epitimpano e all'*aditus* (v. caso clinico V. G. B.), scomparve dopo la fuoruscita (provocata) di un ammasso rotondo di squame colesteatomatose che riempivano l'epitimpano verso l'*aditus* comprimendo, come mi persuasi con esami ripetuti con lo specillo, il canale semicircolare orizzontale membranoso, essendo aperto quello osseo. Credo poter attribuire il fenomeno alla contrazione simultanea di più muscoli retti, contrazione determinante una retrazione bulbare e compressione della retina.

Infine cito casi verificatisi di ptosi d'origine labirintica (nucleo dell'oculomotore comune). Sintomi tutti questi che P. Bonnier per il primo con magnifica dovizia di argomenti tratti dall'anatomia patologica, dalla fisiologia e dalla clinica, sostenne, forse con soverchio assolutismo, come presaghi di tabe dorsale, fase labirintica (*tabes labirintica*).

I modi principali di provocare il nistagmo sono i seguenti:

1° rotazione attiva e passiva, il più pratico e il più consigliabile;

2° corrente continua attraverso le mastoidi, non consigliabile in pratica per gli effetti sgradevoli che accompagnano il nistagmo e la vertigine;

3° rarefazione o condensazione dell'aria nel condotto auditivo;

4° iniezioni d'acqua calda o fredda: hanno valore clinico discreto quando l'esperienza riesce positiva, ma sempre sconsigliabili specie nelle otiti medie purulente croniche con lesioni della parete labirintica.

Riassumendo, riteniamo pei bisogni della clinica i seguenti fatti riguardanti il nistagmo.

E' assolutamente caratteristico di lesione labirintica il nistagmo per lo più orizzontale, *spontaneo, ad occhi chiusi, modificantesi con la rotazione, precoce.*

Il nistagmo ad occhi chiusi si constata palpando col dito attraverso la palpebra il rialzo dato dal limbo corneale.

Il nistagmo spontaneo, quando non è congenito o dato da lesioni della rifrazione oculare, (onde l'importanza dell'esame accurato della vista nei malati di labirinto), è il più bel sintomo di lesione irritativa del labirinto non acustico. Abbiamo notato ch'esso si è osservato in individui in cui presumibilmente il labirinto era *in toto* distrutto bilateralmente, ma in tal caso la rotazione attiva o passiva non lo modificava; infine vredremo, con l'appoggio dei casi clinici, che se il nistagmo sopravviene quando le lesioni labirintiche (per lo più purulente) sono già ai gradi avanzati del loro sviluppo, esso non è più caratteristico di lesione ampollare, ma è dato da causa endocranica agente più direttamente sul nucleo dell'abducente.

Vertigine. Non tentiamo nemmeno di riassumere le opinioni principali su tale argomento; sarebbe lavoro immane.

La vertigine è anzitutto, come vuole anche la maggioranza degli autori, un fenomeno non motorio ma sensitivo: è una sensazione subiettiva, un fenomeno di coscienza; è il disturbo d'equilibrio, che ne è talvolta la conseguenza, il fenomeno motorio, e questo può a sua volta o no accompagnare la vertigine.

E' definita « vertigine di Menière » quella sindrome di certe lesioni dell'equilibrio dipendente per lo più da acuta emorragia estesa del labirinto non acustico (apoplessia labirintica), per cui il malato cade in terra, senza accorgersene, come fulminato: egli cade per una forza irresistibile che gli fa perdere l'equilibrio, è l'equilibrio che manca al malato improvvisamente senza dargli tempo di accorgersene, perciò egli, a rigor di termini, non ha vertigini, poichè per aver vertigine occorre sia intatta la percezione (Grasset). L'antica definizione di La-Metrie citato e da Weill (*Th. d'agrégation*, 1886) diceva giustamente che la vertigine *est une imagination fausse, reconnue telle par le jugement.*

Riteniamo che la vertigine ha, come elementi essenziali: la sensazione di un movimento antireale unito a quello di disorientazione e di squilibrio (Grasset).

La vertigine può avere vario punto di partenza, periferico o centrale. Le cause centrali di vertigini sono più importanti delle periferiche, perchè indispensabili alla produzione del sintomo e senza gli organi centrali non si ha la vertigine nemmeno periferica; tali organi sono i nuclei d'origine del nervo vestibolare, il cervelletto, il bulbo e la protuberanza.

Non è il caso che io mi dilunghi a dimostrare l'importanza della vertigine come sintomo di lesioni cerebellari e bulbo-protuberanziali, poichè tutti i trattati ne parlano, mentre pochi concedono il posto che merita in clinica alla vertigine labirintica.

Pierre Bonnier enumera 54 lesioni e condizioni morbose che, agendo sul labirinto non acustico, direttamente o indirettamente producono vertigini.

Dirò di sfuggita che non vidi tra esse enumerata una causa su cui recentemente richiamarono l'attenzione parecchi autori. Cito Royet (Soc. Franç. d'Otal., Laryng., etc., mai 1906. « Considerations à propos d'une nouvelle cause de vertige ») che sostiene che buona parte di vertigini auricolari, è dovuta a saldatura cicatriziale della tuba d'Eustacchio alla parete postero-superiore del cavo naso-faringeo

(sinfisi salpingo-faringea). I malati che n'erano affetti presentavano vertigini accessuali (dovute, io credo, probabilmente a chiusura della tuba, retrazione timpanica ed aumento della pressione endolabirintica consecutivi) e disturbi d'equilibrio, e guarirono con la resezione di dette briglie. Anche Thost (ibidem) conferma le vedute di Royet e consiglia nei malati di vertigine di ispezionare il rinofaringe.

La vertigine labirintica più nota è quella detta del Menière, che la descrisse nel 1861 in una comunicazione all'Accademia di medicina di Parigi, rimasta celebre nella storia Dirò anche che si usa a torto il nome di vertigine del Menière per battezzare molte varietà di vertigine cui spetterebbe altro nome. Secondo il mio parere (che è quello di Politzer e, credo, della maggioranza degli otologi) sotto il nome detto va inteso il complesso sintomatico dal Menière stesso osservato nel suo caso: violenti accessi di vertigine con vomiti, rumori e sordità apoplettica. Spesso l'individuo cade come colpito da apoplessia, riprendendo la conoscenza poco dopo, ma resta pallido e bagnato di sudore freddo, si trova sordo e con rumori violenti: quando cerca di levarsi è colto da vertigine e l'andatura è incerta e vacillante. Tutte le volte che si ha una sindrome analoga e in cui ci sia motivo di credere a irritazione delle terminazioni del vestibolare nel labirinto non acustico, si potrà fondatamente parlare di sindrome del Menière. Sarà così meno facile lo scambiare con la vera sindrome di Menière, attacchi momentanei di vertigine accompagnati anche da rumori e vomiti quali si hanno in istati congestizi del cervello, della cavità timpanica e fin dell'orecchio esterno.

Il sintomo che indicherà l'origine labirintica della vertigine, è la sordità grave e immutabile che segue l'accesso di Menière. Con l'esperienze sugli animali si è potuto dimostrare che provocando anche le lesioni al labirinto descritte da Menière (stravaso sanguigno nei canali semicircolari e nel vestibolo) si può non osservare la sindrome detta: come non l'osservarono in casi, dal punto di vista anatomopatologico analoghi a quelli di Menière, tra gli altri Moos e Lucae. E' come dissi, la pratica sperimentale che ci persuase, come tutte le volte che il neuro epitelio delle criste e delle macule è rapidamente distrutto, se ne hanno bensì i sintomi di deficenza, non quelli di irritazione, e la vertigine è sintomo capitale di quest'ultimo gruppo.

D'altra parte lesioni paralabirintiche semplici con integrità assoluta del neuro epitelio detto, possono darci sindrome analoga a quella di Menière, probabilmente perchè il sangue stravasato riempie le cellette ossee e i canalicoli, che i ramuscoli terminali del nervo vestibolare attraversano per recarsi dal neuro epitelio al ganglio di Scarpa, onde l'irritazione e la vertigine. E' così che dev'essere avvenuto in un piccione nel quale tentai di resecare il canale semicircolare orizzontale di destra.

Piccione a manto color marrone e bianco: peso grammi 460, buon volatore. Con la solita tecnica, fatto il taglio mediano della cute del capo (dopo aver rasate le piume), messa a nudo la regione ove s'incrociano i canali orizzontali e sagittale destro, che già vedevo per trasparenza dello strato corticale dell'osso, appena mi accinsi per togliere quest'ultimo, una violenta emorragia mi costrinse a troncare l'operazione. Seguito ottimo, il piccione, mangia, vola e incede come prima. Ma con mia sorpresa dopo 10 giorni circa dell'operazione, vedo il piccione con il vertice del capo poggiato sul suolo con nistagmo orizzontale e rotatorio degli occhi (pre-

valentemente verso destra); dopo qualche minuto cerca di rialzare il capo che appare ruotato all'indietro e con molti stenti e tentennamenti riesce a riprendere una posizione quasi normale. Ma non appena mi avvicino all'animale per sollevarlo tra le mani, esso ritorna in preda all'accesso vertiginoso ora descritto ed a cui istintivamente cerca di porre fine, col poggiare saldamente il vertice del capo a terra. Feci vedere questo piccione al chiarissimo prof. Masini, di cui è nota la competenza in questo genere di studi.

Dopo alcuni giorni posi fine alle sofferenze dell'animale sacrificandolo: all'esame del temporale, fatto con la tecnica generale sopra descritta, trovai non altro che coaguli sanguigni modificati (in parte fibrinosi, in parte invasi da infiltrazione parvicellulare abbondante) a riempire le infinite cellette pneumatiche onde si compone quest'osso in detti animali: integrità assoluta del labirinto membranoso, delle ampolle in ispecie: cervello, cervelletto e loro involucri perfettamente normali. Non c'è che l'ipotesi succitata che valga a spiegare la strana fenomenologia.

In ciò mi confermò l'osservazione di un caso affatto identico al precedente osservato in un altro piccione. Ma in questo, che non sacrificai, i fenomeni dopo d'essere stati molto intensi come quelli descritti, scomparvero come per incanto in capo ad un mese circa: l'animale fece due uova e portò a termine con buon esito la sua covata. Probabilmente in questo caso, cessata la fase irritativa in seguito a distruzione dei tronchicini nervosi compressi dai coaguli sanguigni, cessò lo stato vertiginoso e rimasero, come si osservano attualmente, i disturbi d'equilibrio, che si rivelano quando l'animale è rincorso o in qualsiasi modo eccitato, (invece di fuggire in una data direzione gira su sè stesso e fa un volo piuttosto breve cadendo sui tarsi).

La vertigine labirintica può essere provocata del resto da lesioni banali dell'orecchio esterno, da lesioni dell'orecchio medio, dell'orecchio interno, dei rami afferenti del ganglio di Scarpa, dei suoi rami efferenti o tronco vestibolare, delle fibre intrabulbari di quest'ultimo o dei suoi nuclei; su questi nuclei poi possono agire cause irritanti più dirette, cause cerebellari o irradiazioni internucleari (Pierre Bonnier, loc. cit.); così per P. Bonnier tutte le vertigini sono d'origine labirintica anche se non hanno l'orecchio per loro punto di partenza (1). Infatti, ad esempio, la « vertigine e stomacho loeso » fu trovata e si trova ancora con estrema frequenza, ma senza dubbio perchè si confondono vertigini con accompagnamento di nausee e vomito (come si ha nella vertigine labirintica pura, per irritazione riflessa sul nucleo d'origine del nervo pneumogastrico), cioè con sintomi gastrici, con vertigini gastriche vere. E' logico ritenere come vera vertigine d'origine gastrica quella, in cui i sintomi dispeptici precedono d'un certo tempo la vertigine, dando così la persuasione che quest'ultima compare nel corso e per effetto di quella.

Non mi fermerò a parlare di tutte le specie di vertigini descritte, centrali e periferiche: accennerò solo che tante e così diverse varietà si possono e si devono certamente ridurre a ben poche, prodotte cioè dall'alterazione anatomica e funzionale delle tre grandi vie di orientazione: le vie cinestesiche generali, le vie labirin-

(1) E' l'idea che Woaks ebbe pel primo (V. *Remarks on vertigo and the group of symptoms sometimes called Menière's diseases.* British Med. Journal, 1883).

tiche, le vie ottiche (Dejérine, *Traité de Path. Gen.* de Bouchard), per le connessioni dirette o indirette che queste vie hanno colle sedi centrali già indicate della vertigine.

E forse fino ad un certo punto non ha torto P. Bonnier di asserire che tutte le vertigini sono d'origine labirintica, come l'asma e la nausea sono sempre d'origine pneumogastrica, qualunque sia il punto di partenza dell'irritazione periferica e centrale che sveglia la reazione nucleare sintomatica. Così si esprime l'autore ora citato:

« Si l'on applique les lois de Pflüger aux noyaux gris de la moëlle allongée, on s'explique immédiatement qu'une irritation de l'appareil labyrintyque périferique ou central pourra, par irradiation éveiller des symptomes dans des noyaux voisins unis aux noyaux de la VIII paire par des faisceaux commissuraux comme les noyaux oculomoteurs ou simplement mis avec eux en rapporte de contiguité et même de continuité, comme les noyaux glossopharyngien et pnemmogastrique étendus le long du vaste noyau interne » (1).

Così inteso il concetto di Bonnier è pienamente giustificato. E' importante per la semiologia delle lesioni del labirinto non acustico tener parola di due specie di vertigine non spontanea, che hanno buon valore diagnostico, la vertigine rotatoria e la galvanica.

Quanto alla *vertigine rotatoria*, Grasset, riportando l'opinione di Déjérine (loco citato, pag. 190) classifica questa vertigine tra quelle d'origine cinestesica generale. Io ritengo invece ch'essa sia d'origine labirintica pura (cinestesica labirintica), perchè sopratutto si ha più spiccata negli individui nei quali è lecito supporre che ai sia uno stato irritativo dell'apparato ampollare, mentre non si ha più in quelli nei quali presumibilmente tale apparato è distrutto (Esper. di James, Pollack, Kreidl, sui sordomuti, già citate).

Così negli stati irritativi del labirinto non acustico se si fa girare a occhi chiusi sulla piattaforma di Stein o attivamente sui due piedi il malato, questi, quando si arresta, dopo un certo numero di giri, ha la sensazione continuata di rotazione, in direzione inversa al movimento eseguito: sensazione che nei sani è appena avvertita per qualche secondo, nel malato può essere avvertita per 40-60 secondi e più e accompagnata da nausee, ecc. E' quindi sintomo prezioso di lesione del labirinto non acustico. Wittmaach (Z. f. Oh. Bd. L.) dice che per essere caratteristica di lesione labirintica la vertigine labirintica *spontanea* deve essere nettamente rotatoria, « sensation de vertige des chevaux de bois ». Un po' di torpore o di squilibrio in certi movimenti non sono caratteristici.

La *vertigine galvanica* si ottiene facendo passare una corrente continua attraverso alle apofisi mastoidi.

Alla chiusura del circuito l'individuo sottoposto all'esperienza vede gli oggetti circostanti spostarsi circolarmente dal polo negativo al polo positivo, movimento paragonato da Purkinje «à celui d'une roue se deplaçant parallelement au visage:

(1) Per le leggi di PFLÜGER sulla irradiazione dei riflessi, vedi LUCIANI, *Fisiologia*, volume III, pag. 334, e BONNIER, *Pathol. de l'Oreille*, pag. 140.

le corps semble aussi tourner dans le même sens» (Purkinje). All'apertura della corrente il movimento illusorio si compie in direzione inversa dal catode all'anode.

Di più la testa del paziente durante il passaggio della corrente s'inclina dal lato del polo positivo. Due fatti indicano l'origine nettamente labirintica di tale vertigine.

1° Nei malati di labirinto non acustico, durante l'esperimento la testa s'inclina sempre dallo stesso lato, qualunque sia il senso della corrente. Le mie ricerche in questo senso concordano con quelle di Pollack e quelle più recenti di Babinski (C. R. Soc. de Biologie, 1901) e conferiscono alla vertigine galvanica un buon valore diagnostico per la clinica otoiatrica, se però non presentasse in pratica gli inconvenienti già notati.

2° Altro criterio che indica l'origine labirintica della vertigine (e non ottica p. es.), è che chiudendo gli occhi si ha l'impressione di girare e tale impressione è assai più manifesta che non sia ad occhi aperti, conformemente alla nota legge di patologia sperimentale: «quando una vertigine ha punto di partenza sensoriale, si modifica e scompare colla messa a riposo dell'organo di senso, generatore della disorientazione». Anzi, aprendo gli occhi, la vertigine dura meno e ciò conformemente ad altra nota legge « nelle vertigini sensoriali, la vertigine sarà diminuita dalla messa in attività di altri sensi capaci di fornire impressioni correttive di quella generatrice di disorientazione) ».

Così il vertiginoso labirintico immobilizza il suo capo per non destare i movimenti dell'endolinfa o stimolare in altro modo il suo apparato ampollare ed apre gli occhi per correggere l'erronea sensazione di giramento.

(*Continua*).

Diritti di proprietà riservati. — *L'Amministrazione avverte che procederà contro quei giornali che riporteranno lavori pubblicati nel* POLICLINICO *o che pubblicheranno sunti di essi senza citarne la fonte.*

Tip. Nazionale di G. Bertero e C. L. Pozzi, resp.

(48)

anno XV Roma, novembre 1908 Vol. XV-C. (fasc. 11)

IL POLICLINICO

SEZIONE CHIRURGICA

ORGANO DELLA SOCIETÀ ITALIANA DI CHIRURGIA

DIRETTO DAL

Prof. FRANCESCO DURANTE

Direttore del Regio Istituto Chirurgico di Roma

SOMMARIO.

I. Prof. Achille Torretta - *Lesioni del labirinto non acustico dimostrate con ricerche sperimentali e cliniche.* — II. Dott. Mario Fasano - *Due rari casi di sarcoma del funicolo.* — III. Dott. A. Messeri - *Su alcune cause di turbe funzionali cardio-respiratorie durante la cloroformizzazione.*

I.

CLINICA OTO-RINO-LARINGOIATRICA DI ROMA
diretta dal Prof. GHERARDO FERRERI

Lesioni del labirinto non acustico dimostrate con ricerche sperimentali e cliniche

per il Prof. ACHILLE TORRETTA, dottore in medicina e in scienze,
Docente di clinica oto-rino-laringoiatrica alla R. Università di Roma.

(*Continuazione e fine, v. fasc. 10*).

CASI CLINICI.

Ho detto che la maggior parte dei fenomeni conseguenti a lesione del labirinto non acustico, da me descritti nelle pagine precedenti, ha l'appoggio di circa un centinaio d'osservazioni cliniche da me praticate invariabilmente coi metodi esposti d'esame. Però, per i limiti impostimi dal presente lavoro, darò solo una relazione succinta di quei casi che riassumono, per così dire, le principali delle dette lesioni, costituendo dei tipi clinici cui fanno capo tutti i casi possibili della pratica d'ogni giorno.

P..... A....., di anni 28, facchino, via Venezia, Genova (caso personale). *Anamnesi.* Padre morto per infortunio, madre viva e sana, sorella morta di vaiuolo, fratello vivo e sano. Il paziente ebbe il vaiuolo all'età di 2 anni e mezzo, cui residuò otite media purulenta cronica sinistra. Quattro anni sono fu da me operato di operazione radicale cui seguì guarigione completa dell'otite. Non ha avuto altre malattie degne di nota.

Attualmente l'ammalato ricorse alle mie cure per disturbi dell'orientazione, per i quali non può rimanere qualche tempo in posizione eretta senza essere obbligato a sedersi; essendo per la strada qualche giorno avanti, fu preso da forte capogiro, per cui dovette appoggiarsi al muro e rimanere in questa posizione per qualche minuto. Inoltre il malato accusa un senso di giramento degli oggetti circostanti da destra verso sinitra. Tali disturbi accusava da una quindicina di giorni e contemporaneamente avvertì che dal condotto uditivo di sinistra usciva del liquido.

Esame obbiettivo. — All'otoscopio il rivestimento epiteliale della cavità post-operatoria, specie in alto verso l'antro, si presenta macerato, ricoperto di detriti e di tenue essudato d'aspetto chiaro e senza odore. Asciugatolo e con l'aiuto dello specillo, si constata la presenza di scarso tessuto di granulazione: in nessun punto l'osso appare scoperto. All'esame del labirinto non acustico si osserva: Nella stazione eretta sulle piante ad occhi chiusi, il malato tentenna alquanto ed ha l'impressione subbiettiva di cadere verso sinistra, impressione ch'egli ha ancora, benchè alquanto diminuita nella stessa posizione ad occhi aperti. I fenomeni sono più evidenti se l'esperienza è eseguita sulla punta dei piedi. Al piano inclinato si trova assai ridotta la cifra dell'inclinazione laterale sinistra, quasi normali le altre. Al dinamometro si nota che a sinistra la sfera dello strumento segna *30* e a destra *60*, in posizione supina: in posizione eretta le cifre sono molto minori. La marcia in avanti non presenta che poche variazioni dalla norma: noi ne abbiamo eseguito l'Ichnogramma (vedi n. IX).

Il salto stesso ad occhi chiusi riesciva al malato quasi impossibile (orme di arrivo multiple e sovrapposte, caduta ove fosse mancato il sostegno). Durante le prime esperienze il malato è preso da leggero malessere e si bagna di sudore freddo. *Nistagmo* spontaneo ed orizzontale nella posizione estrema dello sguardo verso destra e con direzione verso sinistra (nist. → *S*). Alla rotazione attiva dopo qualche giro il malato è preso da violenta vertigine in senso inverso alla direzione, che dura parecchi minuti. L'esame del sistema nervoso non dà risultati degni di nota (riflessi normali, *visus* normale).

In seguito alle cure prescrittegli, come astensione dal vino che abusava, impacchi caldo umidi locali prima, poi medicazione a secco della cavità operatoria con dermatolo; dopo circa tre settimane il malato racconta che i disturbi ora detti, erano scomparsi del tutto. L'esame del labirinto non acustico da noi ripetuto, ci rivela la scomparsa totale dei disturbi d'equilibrio notati.

Questo caso può servire come di tipo fondamentale per i nostri esami clinici; in base ad esso si poteva far diagnosi o di vera lesione anatomica del canale semicircolare orizzontale oppure di semplice irritazione riflessa del labirinto non acustico, in seguito alle note flogistiche riscontrate nella cassa timpanica. La scomparsa completa dei fenomeni dopo pochi giorni in seguito a cure locali, rende certa la seconda ipotesi e possiamo quindi ascrivere il caso notato a labirintismo semplice, anzichè a vera labirintite.

Un caso analogo, che presenterà qualche interesse conoscere è anche il seguente:

B... G... B... (caso personale), anni 18. Mura Angeli, Genova. — A 4 anni ebbe morbillo cui residuò un'otite media purulenta cronica sinistra guarita da quattro anni. Un mese prima in seguito ad un bagno di mare, si riaccese il processo purulento dell'orecchio sinistro e la membrana timpanica si perforò in quarta giornata. La secrezione era cessata da qualche giorno, allorquando un mattino nello scender dal letto il malato avvertì senso di malessere, giramento di testa e obnubilazione della vista: per cui dovette ricoricarsi. Stando a letto, narra il paziente che vedeva spostarsi una lampada appesa al soffitto della camera, da destra verso sinistra e così gli altri oggetti indubbiamente immobili ch'egli fissava. In seguito a due giorni di riposo ed a cura dietetica conveniente, potè il malato portarsi al mio ambulatorio.

La membrana timpanica era perfettamente chiusa: all'esame del labirinto non acustico trovai:

Equilibrio statico: tentennamento sulle piante ad occhi chiusi e senso di caduta verso sinistra (lato malato), impossibilità a reggersi sul piede sinistro (specie sulla punta) ad 00.

Inclinazione laterale sinistra ridotta (12°-14°), le altre pressochè normali. Dinamometria 40° dalla parte destra e 35° della sinistra in posizione supina, rispettivamente 30 e 20 in posizione eretta.

Dall'esame dell'equilibrio dinamico noto la deviazione spiccata verso sinistra

nella marcia in avanti e indietro ad occhi chiusi: irregolari e sovrapposte le orme nell'incesso ad occhi chiusi (spesso posa l'intera pianta e si serve degli arti come di contrappesi. Del salto in avanti ad 00 demmo l'ichnogramma (n. IV).

Nistagmo spontaneo anche nella posizione mediana dello sguardo diretto verso sinistra, esagerantesi nella rotazione attiva da sinistra verso destra. Vertigine post-rotatoria inversa per 50″, leggero malessere.

Nulla di notevole agli altri esami (sistema nervoso, vista, ecc.).

Tutti questi sintomi d'irritazione del labirinto non acustico scompaiono in capo a pochi giorni di riposo e cure adatte. Si può definire anche questo caso come labirintismo riflesso anzichè come vera labirintite.

I fenomeni di reazione labirintica furono in questo e nel precedente caso a carico esclusivamente o quasi del labirinto non acustico.

G... R..., oste, Sampierdarena, 56 (caso personale). Non ha avuto precedenti morbosi degni di nota: ebbe il tifo a 30 anni, non è bevitore nè fumatore. Un mese fa, in seguito a forte attacco di corizza acuta, ebbe un otite media destra per cui ho dovuto praticare la paracentesi in sesta giornata per alleviare le sofferenze gravi dell'infermo (dolori fortissimi che portavano insonnia, inappetenza, ecc.).

In seguito si stabilì abbondante suppurazione, che si ridusse con opportune medicazioni. Ma dopo una settimana, cioè il 24 del mese scorso — data che il malato ricorda bene — fu colpito per la strada da forte capogiro, per cui dovette appoggiarsi al muro della via; ebbe senso di caduta verso il lato destro e, particolare notevole, avvertì nello stesso tempo una sensazione ch'egli paragona a quella di un formicolìo lungo tutto l'arto destro, che a lui parve ad un tratto diminuisse di energia, non obbedisse più alla sua volontà e divenisse impotente a sorreggere il peso del corpo che vi gravitava. Contemporaneamente il malato avvertì un lungo sibilo a tonalità acuta.

Con impacchi caldi, riposo, instillazioni di perhydrol, medicazioni con garza al tachiolo, i disturbi si ripeterono solo due o tre volte: poi cessarono nè a tutt'oggi ricomparvero più.

Non credo necessario riferire per intero i dati trovati nei vari esami all'otoscopia, agli esami funzionali acustico e non acustico, alla rinoscopia, ecc.: dirò solo che nelle varie prove dell'equilibrio statico e dinamico, quest'ultimo specialmente apparve leso e sopratutto il malato presentava caduta a destra nella stazione sulla pianta destra ad occhi chiusi (mentre si reggeva abbastanza bene sulla sinistra): andatura in avanti e indietro con deviazione manifesta dal lato malato. Salto impossibile anche ad occhi aperti sul piede destro avanti e di lato; possibile sul sinistro; molto irregolare ma possibile ancora ad occhi chiusi.

Il dinamometro a destra segna meno che a sinistra (30-40) e sopratutto il ritorno della sfera è rapido a destra, graduale a sinistra.

Importante è questo caso, perchè in esso erano evidenti i fenomeni di atonia, astenia ed astasia segnalati da Ewald: ma sono fenomeni che io riscontrai quasi sempre in malati acuti, raramente nelle forme croniche.

All'esame praticato otto giorni dopo che i sintomi detti erano spariti, nè più ricomparsi, i fenomeni di leso equilibrio ora notati, erano meno evidenti, ma esistevano ancora.

Tuttavia per i dati dell'esame locale e generale del malato, per la scomparsa anche dei disturbi della sfera auditiva e anzi pel miglioramento graduale di questa funzione parallelamente al diminuire dei fatti flogistici timpanici, propendo a ritenere non si tratti in questo caso che di fenomeni reattivi riflessi dalla cassa al labirinto non acustico, senza lesioni anatomiche di quest'ultimo.

I disturbi determinati da labirintismo semplice, come si vede dai casi clinici che precedono, guariscono si può dire spontaneamente.

Ad ogni modo è importante in tali casi la diagnosi differenziale con le labirintiti propriamente dette, specie di fronte ad una possibile operazione chirurgica.

Ma purtroppo non si possono dare regole che valgono in ogni caso.

Noi potremmo descrivere più di 30 casi osservati di labirintismo complicante i traumi, le otiti medie (specialmente purulente croniche), conseguente l'otosclerosi e consegue talvolta a cause banali semplici (cerume); noi vedremmo dall'esame di più numerosi casi, riprodotti nelle loro linee principali quelli ora descritti. In generale il carattere principale del labirintismo semplice è la transitorietà: però in seguito al riacutizzarsi di un'otite purulenta cronica, ho visto il nistagmo durare per oltre 4 mesi, poi sparire insieme alla *restitutio ad integrum* del labirinto non acustico: qualche autore citò casi di nistagmo durati per oltre due anni, in seguito a traumi: (Gradenigo) probabilmente però in questi casi vi erano alterazioni anatomiche che itavano il neuro-epitelio delle cristae e delle maculae.

In generale il nistagmo di origine nettamente vestibolare è sintomo di breve durata ed appare precocemente. Apparve come primo ed unico sintomo di lesione labirintica in un caso descritto dal Gradenigo (loc. cit. pag. 141-143) e complicatosi poi con meningite purulenta diffusa mortale.

Stein (Annales Lermoyez, 1, 1905) cita pure casi di questo genere, in cui la sintomatologia riferentesi a lesioni del labirinto non acustico in genere (e specialmente i disordini motori nel salto e nel nistagmo), rivelarono lesioni a sede insospettata e diressero con fortuna la mano del chirurgo.

Nel seguente caso (personale) il nistagmo orizzontale era in relazione con lesioni della cassa timpanica e provocabile col toccamento di determinate porzioni di quest'ultima. Eccone le notizie sommarie:

V... G. B., impiegato, 35 anni. Da 6 anni affetto da otite media purulenta cronica destra, intercalata da periodi di cessazione completa d'ogni secrezione, almeno al dire del paziente.

All'otoscopia la membrana timpanica è distrutta per la sua massima parte, il condotto auditivo oltremodo ampio dà modo di osservare qualche dettaglio della parete labirintica. Questa appare ricoperta da squame epidermoidali, detriti e pus condensato, che con acqua ossigenata riesco ad allontanare. Ma all'indagine con lo specillo mi accorgo della presenza di un ammasso colesteatomatoso che occupa buona parte dell'epitimpano (verso l'aditus). Con opportune e prudenti manovre provoco nei giorni successivi la fuoruscita in blocco dell'ammasso detto. Il malato accusa immediatamente obnubilazione della vista e diplopia. Metto così in evidenza una larga cavità a pareti liscie, ma da cui geme nel pus feditissimo.

L'esame dell'equilibrio statico aveva dato i seguenti risultati:

Nella stazione eretta sulle piante, dopo qualche minuto della chiusura delle palpebre, tentennamento marcato con oscillazioni più ampie verso destra. Corrispondentemente il malato avverte la sensazione di cadere dallo stesso lato. Stazione appena possibile per qualche secondo sulla pianta e sulla punta del piede sinistro: impossibile anche sulla sola pianta destra. Alle prove sul piano inclinato si ha assai diminuita, in confronto della norma, la cifra dell'inclinazione laterale destra (9°-11°): è diminuita però alquanto anche quella dell'inclinazione laterale sinistra (15°-17°) e posteriore (14°-16°).

L'esame dell'equilibrio dinamico rivela:

Nell'esame sulle piante a 00, deviazione manifesta verso destra: passo un po' irregolare, incerto: tali fenomeni diventano più evidenti nell'incesso sulle piante ad occhi chiusi all'indietro. Il salto laterale destro presenta le caratteristiche del salto labirintico (vedi ichnogramma n. VII). All'incesso e al salto sulle due punte

il malato poggia spesso le due piante e le orme presentano le irregolarità e le particolarità già notate, ma in grado più manifesto.

Dinamometro 50 a destra 75 a sinistra (posizione eretta): posizione supina-risultati press'a poco uguali.

Nistagmo spontaneo, diretto verso sinistra, orizzontale, unicamente rilevabile con la posizione estrema dello sguardo verso destra: le escursioni di ritorno sono quasi rapide come quelle di andata: s'avvicina quindi alla forma del nistagmo oscillatorio. Noto che i movimenti bulbari sono minimi tanto che bisogna avvicinare lo sguardo alle cornee, per sorprenderne e constatarne gli spostamenti. (Barany usa in qualche caso anche una lente. Vertigine spontanea sopravvenuta solo in questi ultimi giorni (da quando il malato s'era presentato alle mie cure): più che veri accessi si riducono a sensazioni vertiginose fugaci sopravvenienti in seguito a certi moti bruschi del capo o del corpo e specialmente nel volger del capo (a destra e a sinistra) e nel scendere le scale o dal letto.

Poco importanti per noi i risultati degli esami complementari (somatico, del sistema nervoso ecc.). *Visus* normale, riflessi idem.

Le cure locali, durate per oltre un mese, non fecero migliorare il paziente che era ricorso alle mie cure per vertigini, obnubilazioni della vista, diplopia specie nello sguardo estremo a sinistra. Non aveva rumori: sordità discreta a destra. Quando ai sintomi detti si aggiunse l'inappetenza, il dolore endotico, io consigliai il malato a sottoporsi ad una cura chirurgica, che fu accettata.

Eseguii lo svuotamenro petromastoideo tipico: del reperto operatorio ho già data la descrizione dettagliata parlando del nistagmo in generale.

Attualmente la ferita retroauricolare è ancora aperta, volendo io sorvegliare l'andamento del processo di riparazione e temendo una ricomparsa del colesteatoma; ma le condizioni della ferita sono ottime: pus scarso e con poco fetore, granulazioni bene avviate. Ma quel ch'è più, i disturbi sopra notati sono in gran parte scomparsi. Ciò mi fa ritenere che lo spazio endolinfatico non fosse aperto nè sede d'infezione o che il processo suppurativo vi fosse molto circoscritto.

E' interessante il caso clinico ora esposto per le osservazioni fatte riguardo al nistagmo, come nelle pagine precedenti abbiamo minutamente esposto.

L'osservare il nistagmo e la vertigine post rotatoria in individui diventati sordi completamente e improvvisamente per esiti di labirintite, indica, di regola che il processo fu circoscritto. Tale è il caso seguente.

Colanza Fabio, d'anni 34 da Tivoli. (Clinica prof. Ferreri).

La madre del paziente ebbe 11 figli, di cui sei morirono in tenerissima età ed uno nacque morto. Il padre era certamente luetico. Il paziente è il primo dei sopravissuti. Ebbe sempre buona salute fino a poco tempo fa. Da un anno avvertiva rumori endotici leggeri e diminuzione progressiva dell'udito a destra, quando una mattina si svegliò completamente e definitivamente sordo da ambo le parti con rumori intensissimi (sibili), e vertigine, tanto chè dovette per circa venti giorni tenere il letto. Le vertigini spontanee cessarono in seguito, ma l'udito rimase pressochè totalmente abolito. Nel 1906 comparve una cheratite a sinistra, guarita in seguito a cure mercuriali locali e generali. Ha vertigini ancora, ma solo nei bruschi movimenti del capo.

All'esame dell'equilibrio statico si nota:

Alla stazione eretta sulle piante (00) si hanno oscillazioni lievi: più manifeste con tendenza a caduta all'indietro sulle punte ad 00. Sulla pianta destra e sulla sinistra (ad occhi chiusi) tentenna e cade verso sinistra: quasi impossibile la stazione sulla punta del piede sinistro.

Dinamometro 60° a sinistra, 30° a destra (posizione eretta e supina).

Diminuito l'angolo di caduta al goniometro per l'inclinazione laterale sinistra e per la posteriore.

Dell'incesso abbiamo rappresentata la grafica nell'ichnogramma.

Nel salto sulle piante unite in avanti si hanno orme d'arrivo multiple, disordinate e sovrapposte. Impossibile il salto in avanti e laterale su una sola pianta ad 00.

Nistagmo spontaneo non esiste. Nistagmo post rotatorio, orizzontale, ritmico e leggerissimo.

Vertigine rotatoria inversa all'arresto: spontanea quando si fa volgere bruscamente il capo al paziente verso destra e verso sinistra.

In tal caso il sorgere brusco della sordità depone per un'emorragia labirintica, forse limitata alla chiocciola (mancò infatti la sindrome di Menière) e determinate probabilmente da alterazioni vasali specifiche (sifilide), dati anche i risultati relativamente buoni della cura cui fu sottoposto in clinica (iniezioni endovenose di sublimato di 10 milligrammi ognuna *pro die* o a giorni alterni).

Il labirinto non acustico non fu certamente distrutto (almeno nella sua totalità), perchè in tal caso non avremmo più le vertigini e il nistagmo, segni di irritazione labirintica, ma solo i disturbi d'equilibrio, segni di deficienza funzionale del labirinto non acustico. Infatti, quest'ultimo reperto abbiamo nel caso seguente:

C... P..., operaio addetto alla costruzione del ponte di Cornegliano (Genova). Precedenti morbosi non degni di nota. Non è bevitore, nè fumatore. Lavorava nel cassone ad aria compressa da qualche tempo per parecchie ore del giorno. Il 7 gennaio dello scorso anno uscito dal cassone, dopo una ventina di minuti fu colto da vomito, capogiro e cadde a terra sul lato destro senza perdere la coscienza. Messo a letto vi rimase per tre o quattro giorni. Il capogiro e la vertigine durarono per circa un mese. Il malato vedeva spesso gli oggetti spostarsi per lo più verso destra ed orizzontalmente. Dal lato dell'audizione non fu avvertita diminuzione sensibile a sinistra, mentre a destra vi è una quasi completa cofosi; in principio, subito dopo l'accidente iniziale, comparvero rumori a tonalità piuttosto acuta: essi scomparvero in questi ultimi tempi.

Al momento dell'esame sono passati circa 17 mesi dall'infortunio: si riscontra sordità quasi completa a destra: note di catarro tubo timpanico bilaterale: membrane timpaniche opacate e retratte.

All'esame dell'equilibrio statico il malato non sa reggersi in nessun modo sulla pianta destra ad 00: si regge appena qualche secondo sulla sinistra. Fenomeno di Romberg, con tendenza a cadere verso il lato destro e sensazione subiettiva corrispondente. Subnormale l'angolo di caduta al goniometro per l'inclinazione laterale sinistra (14°) e per la posteriore (18°). Dinamometria 65° a sinistra, 70°-75° a destra in posizione eretta e supina: ritorno della sfera graduale.

L'esame dell'equilibrio dinamico rivelò:

Nell'incesso ad 00 qualche titubanza e deviazione verso destra, più spiccatamente nella marcia indietro; passo celere, punta del piede ruotata spesso esageratamente all'infuori, distanza ineguale dei passi. Tali fenomeni si asagerano nella marcia avanti e indietro sulle punte dei piedi. Salto irregolare con orme d'arrivo multiple e sovrapposte: impossibile il salto sulla punta del piede destro e molto difficile anche su quella del sinistro.

Nistagmo spontaneo non esiste: nè si riesce a provocarlo con la rotazione passiva od attiva, con le siringazioni nel condotto di acqua calda o fredda, nè con nessun altro dei mezzi indicati.

Vertigine pure improvocabile con nessun mezzo: nemmeno con la corrente galvanica (18-22 MA).

Vediamo in questo caso che i fenomeni labirintici colpirono il paziente non immediatamente dopo l'avvenuto « déséclusage del cassone », ma venti e più minuti dopo. Fatto già notato dagli autori (Philip, loco cit.).

I dati dell'esame obbiettivo parlano abbastanza chiaramente per ammettere che nel nostro caso, vi fu emorragia labirintica grave e probabile formazione di tessuto fibroso ed osseo, che distrusse la funzionalità del neuro epitelio delle cristae e delle maculae almeno a destra. Se noi confrontiamo la fenomenologia presentata da questo caso con quella dei malati che vedemmo affetti da labirintismo, ci persuaderemo facilmente che il nistagmo, i riflessi oculari vari, le vertigini, devono considerarsi come sintomi d'irritazione, i disturbi di equilibrio

come sintomi di abolita funzione, almeno quando ad essi si unisce la mancanza dei primi, sia spontanei, sia provocati. Che il nistagmo per esempio rappresenti un sintomo d'irritazione e non di deficenza, oltrechè dal fatto che esso manca nei casi constatati di distruzione completa del neuro epitelio detto, ci viene dimostrato dalle seguenti considerazioni: 1° si ha per lo più nelle forme acute della cassa (labirintismo riflesso) e nelle forme purulente croniche accompagnate o no da lesioni delle parete vestibolare, ma nelle quali è forza ammettere che il labirinto non acustico non è distrutto; 2° si provoca stimolando con adatti mezzi il labirinto stesso; 3° scompare di regola quando l'affezione auricolare passa a guarigione e diminuisce col passare del periodo acuto di essa; 4° il nistagmo fisiologico si provoca più facilmente sui giovani che sui vecchi e meglio sugli individui a sistema nervoso eccitabile: è quindi probabilmente in rapporto con una ipersensibilità del sistema nervoso generale e del neuro epitelio labirintico in ispecie.

Abbiamo detto che nel caso di ora citato distruzione completa dell'epitelio canaliculo vestibolare, il nistagmo e la vertigine diventarono improvocabili con nessun mezzo: si sono però osservati dei casi di resezione completa del nervo VIII nel condotto auditivo interno e ciò malgrado la persistenza di vertigini, nistagmo e rumori.

Nel caso citato da Richard Lake (*Journal of Laryngol.*, luglio 1904, pag. 350) si trattava di una ragazza di 21 anni, affetta da cinque anni da crisi vertiginose intense, con vomiti, sordità progressiva e rumori. Dopo esperiti tutti i comuni mezzi di cura l'autore ricorse alla resezione bilaterale dei canali semicircolari. Le vertigini cessarono per non più ricomparire. Nei giorni che seguirono immediatamente l'atto operativo, la malata, che fu tenuta nella più completa immobilità possibile, ebbe sempre nistagmo intenso: nistagmo che poi però gradatamente scomparve. Quanto all'equilibrio dinamico degli arti inferiori, mentre nei primi giorni era impossibile alla malata non solo la stazione eretta, ma nemmeno la posizione seduta, cominciò in 8ª giornata a camminare sorretta e a sedersi, il 10° giorno a camminare senza aiuto con caduta a destra, se la malata cercava di girare verso sinistra, disturbi questi che scomparvero dopo quattro settimane, in capo alle quali l'incesso ridivenne normale (ad occhi aperti).

Tre mesi dopo le vertigini non erano ancora tornate, ma i rumori non cessarono e l'audizione migliorò.

In tal caso, notevole dal punto di vista chirurgico e fisiologico, anche per il buon esito che coronò la difficile operazione, il nistagmo post-operatorio va riferito o a causa centrale o ad irritazione dei rami terminali del nervo vestibolare.

In un altro caso (B. H. Farry. *Journal of laryng*, agosto 1905, pag. 402), il nervo VIII fu sezionato al forame auditivo interno. Non fu possibile evitare la lesione del VII.

I rumori diminuirono in seguito di molto, ma le vertigini persistettero.

Credo che queste ultime debbano riferirsi ad irritazione del moncone nervoso.

In un altro caso di Wallace e Mariage, si potè sezionare isolatamente il nervo VIII; nei 21 giorni che il malato sopravvisse all'operazione si ebbe persistenza di vertigini violente. La sezione dell'VIII fu confermata all'autopsia.

Bisogna adunque in presenza di nistagmo o di vertigine, assicurarsi dell'origine veramente vestibolare dei fenomeni: solo allora il nistagmo è sintomo clinico

prezioso. Anche nei casi seguenti che riassumerò brevemente, il nistagmo fu il primo e l'unico sintomo che richiamò l'attenzione su probabile lesione del labirinto non acustico.

E..... G....., di 38 anni, da Camerino (clinica prof. Ferreri).

Il padre dell'inferma morì di cancro dei fumatori, la madre di polmonite cruposa. Ha tre sorelle ed un fratello vivi e sani: due morirono in tenera età, nessuno in famiglia soffrì di sordità o di mali d'orecchi. Ebbe una zia che morì ottuagenaria senza mai essere stata mestruata. La paziente pure non ebbe mai i mestrui, malgrado cure generali.

Ebbe il tifo a 12 anni: d'allora non ebbe che qualche attacco di corizza. Verso la fine dello scorso marzo, in seguito a forte raffreddore, un mattino, al levarsi da letto, avvertì uno stato vertiginoso, che si esacerbava per ogni piccolo movimento del capo o del corpo.

Fu curato come malattia gastrica, ma senza apprezzabile miglioramento. La nausea, talvolta il vomito accompagnavano la vertigine, quando questa era più intensa. Fece per qualche tempo la cura del chinino; ma non ebbe che a dolersene per il comparire di nuovi disturbi, rumori e sordità. Tali fenomeni morbosi durano tuttora. E' degno di nota quanto racconta l'inferma e cioè: anche negli intervalli delle crisi vertiginose a letto ed in posizione eretta, ella non avverte talvolta il contatto del lenzuolo e del terreno ed ha la sensazione di essere come sospesa nell'aria. Con l'otoscopia, la rinoscopia e il cateterismo della tuba si riscontrano le note d'un catarro tubo-timpanico prevalente a sinistra.

All'esame funzionale dell'udito si riscontra ipoacusia di grado discreto, prevalente a sinistra, a carico dell'apparato di trasmissione dei suoni (Rinne positivo, Schwabach prolungato. Weber al vertice; innalzamento del limite inferiore dei toni, normale il superiore). Nulla di notevole agli esami complementari (del sistema nervoso, della vista, ecc. riflessi normali).

Esame del labirinto non acustico. — *Equilibrio statico*: tentennamento leggero sulle piante ad 00 più spiccato sul solo piede sinistro e più ancora sulla punta del piede stesso. Angolo di caduta al goniometro, normale. Dinamometro 55°-60° a destra e a sinistra, in posizione eretta e supina; normali la scrittura, la fonazione e la respirazione.

Equilibrio dinamico. Della marcia sulle piante all'innanzi e all'indietro ad 00 abbiamo unito gl'icnogrammi III e X con relativa spiegazione. I disturbi motori sono anche più evidenti nella marcia in punta di piedi e nel salto ad 00. Si ha nistagmo spontaneo, a contrazioni ritmiche, brevi, dirette verso sinistra, che aumentano colla rotazione, colla siringazione di liquido caldo o freddo e con l'applicazione dello *speculum* di Siegle. Vertigine rotatoria inversa all'arresto, della durata di parecchi minuti e unita a senso di malessere. E' notevole questo caso, perchè generalmente i malati di otite media catarrale cronica e di otosclerosi ricorrono all'opera dello specialista per i disturbi uditivi prima che per la vertigine: la nostra malata invece che s'è già recata da parecchi colleghi a raccontar sue pene, fra queste non novera ancora la diminuzione dell'udito. La sordità che presenta la nostra malata è spiegabile con le sole alterazioni dell'orecchio medio. L'esame del labirinto non acustico invece rivela che già il neuro epitelio delle *cristae*, e delle *maculae* è irritato o in modo riflesso o per lesioni anatomiche, come potrà informarcene l'esame ulteriore dell'ammalato.

Il seguente caso presenta molte analogie con quello ora descritto.

Si tratta di certo R..... P....., di anni 27, impiegato (Osservazione personale).

Senza precedenti morbosi e senza causa nota, cominciò a soffrire di attacchi di vertigine prima leggeri, poi più intensi, esacerbantisi nei vari movimenti del corpo. Nè il malato accusa sordità, nè l'esame funzionale rivelò difetti di percezione della scala tonale. All'esame diretto si osserva la membrana infossata leggermente, ipertrofia dei turbinati e rantoli nella tuba (specie a sinistra). L'esame del labirinto non acustico e specialmente la stazione eretta sulla punta del piede sinistro, il salto sulle piante a piedi giunti ad OO, rivelarono disturbi dell'equilibrio statico e dinamico. Ni-

stagmo spontaneo orizzontale diretto verso sinistra, ben evidente nella posizione estrema dello sguardo verso destra: ritmica breve, rapidissima l'escursione di andata, più lenta quella di ritorno, esagerabile colla rotazione. La vertigine spontanea manca al momento dell'esame, però sorge subito non appena si fa girare sui due piedi il paziente: essa dura parecchi minuti ed il malato che si sente infastidito, appare più pallido.

Le prime cure auricolari, (cateterismi, massaggi vibratori, medicazioni nasali) continuate per una quindicina di giorni, dànno assai migliori risultati di quelli che diedero le cure gastriche e generali, cui fu sottoposto il paziente per molti mesi prima.

In tal caso l'esame del labirinto non acustico fu il solo che rivelò la causa e la sede del male (catarro tebo timpanico prevalentemente a sinistra) e ne indicò l'opportuna cura.

Come nel presente caso nel decorso delle otiti medie non purulente, in genere, una cura opportuna vale di regola ad arrestare il decorso del male e talvolta a portare la guarigione: ben s'intende, quando ancora non si sono stabilite nel labirinto quelle profonde alterazioni che descrivemmo nel capitolo riguardante queste lesioni.

Il nistagmo è anche sintomo prezioso, perchè non può essere simulato: circostanza questa molto importante, specialmente in tema d'infortuni sul lavoro. Accennerò solo al caso di un operaio, certo F..... A....., infortunatosi in aprile 1905, cadendo nella stiva a bordo d'un piroscafo e battendo colla regione occipitale su un cumulo di sacchi. Il malato accusava ancora, 6 mesi dopo l'infortunio, disturbi d'equilibrio, vertigini accessuali e leggera sordità. I medici che l'avevano prima visitato, lo ritennero un simulatore, perchè l'audizione, specie a un'indagine grossolana, appariva normale.

All'esame da me fatto constatai disturbi d'equilibrio abbastanza manifesti ad OO (specie nel salto), ed inoltre un nistagmo spontaneo, anche in posizione mediana dello sguardo, diretto verso sinistra (l'orecchio leggermente più sordo).

Poichè l'esame della vista aveva rivelato il visus normale e l'esame del sistema nervoso aveva escluso che il nistagmo potesse dipendere da causa nervosa generale, io dichiarai l'osservato nistagmo d'origine labirintica.

Il malato, cui fu pagata l'indennità dell'infortunio, presenta ancora oggi disturbi d'equilibrio ben evidenti ad OO; il nistagmo spontaneo e la vertigine sono totalmente scomparsi. L'uno e l'altro si hanno, ma debolissimi dopo la rotazione. In tal caso, probabilmente, il labirinto non acustico, dopo di aver dato per lungo tempo sintomi d'irritata funzione (forse per emorragia post-traumatica), andò incontro ad uno dei processi distruttivi, che in altra parte del lavoro abbiamo descritto.

Nelle forme di labirintiti dipendenti da otite media catarrale, il processo morboso, a differenza dei casi citati, s'estende generalmente a entrambi i segmenti labirintici con decorso subdolo e lento come avvenne nel caso seguente:

A. Nocchi, da me esaminato nella Clinica di Roma e che presentava sordità completa: assenza di vertigine e di nistagmo spontanei e provocabili e inoltre notevoli disturbi dell'equilibrio statico e dinamico. I nostri icnogrammi 1 e 12 già descritti, rappresentano la marcia di questo malato, in avanti e indietro, ad OO.

Un caso notevole di ferita del temporale d'arma da fuoco interessante il labirinto non acustico, è quello cui già accennammo nel capitolo delle lesioni traumatiche (caso H. Luban).

E' degno di nota il fatto che in tal caso, in seguito alle lesioni già descritte s'ebbe emorragia venosa abbondantissima e nei primi tre giorni fuoriuscita di sostanza cerebrale dal condotto uditivo esterno, nella quantità complessiva di più di 15 grammi.

Al primo alzarsi dal letto, dopo circa un mese di degenza, l'ammalata mostrava spiccatissimo il fenomeno di caduta sul lato destro: inoltre nistagmo orizzontale (e leggermente obliquo in alto), ad escursioni poco rapide con direzione verso destra.

Vi era inoltre una paralisi completa del facciale e otite media purulenta: la prima rimase permanente, la seconda cicatrizzò dopo circa otto mesi; i disturbi di equilibrio non erano più rilevabili che ad OO dopo appena un mese e mezzo.

La mancata insorgenza in questo caso, malgrado l'entità del trauma, di complicanza mortale da parte della sostanza encefalica e dei suoi involucri, dipese dal fatto che più per merito del caso che delle nostre cautele asettiche ed antisettiche, la suppurazione si stabilì nella sede della ferita solo parecchi mesi dopo l'avvenuto trauma, quando cioè i tessuti sani circostanti avevano già formate nuove barriere all'infezione, che del resto fu mite e cedette a cure mediche locali. Il nistagmo orizzontale fu nel nostro caso trovato in dipendenza con lesioni del canale semicircolare orizzontale, perchè dopo pulitasi la cassa timpanica dal sangue travasato, potemmo constatare la frattura comminutiva interessante anche la parete interna dell'*aditus*, nel punto corrispondente all'*eminentia canalis horizontalis*; non possiamo però naturalmente escludere in via assoluta che anche gli altri due canali o uno di essi fossero contemporaneamente lesi. Crediamo però di dover ritenere che il trauma distrusse solo l'orizzontale, anche perchè i disturbi d'equilibrio non furono nè gravi, nè duraturi.

Abbiamo detto che il nistagmo compare precocemente tra i sintomi di *loesa functio* del labirinto non acustico: al momento del nostro esame può già essere scomparso: in tal caso l'anamnesi c'informerà se il paziente anteriormente ebbe mai l'impressione di giramento degli oggetti circostanti, per lo più in direzione dal lato sano al malato ed in caso affermativo avremo un dato di quasi certezza della sua esistenza anteriore. Si dà anche il caso in cui il nistagmo compare tardivamente; ma in tal caso generalmente non è più segno di lesione vestibolare, ma di complicanza ultralabirintica. Tale fu il caso seguente.

M... S..., via San Benedetto, Genova. Individuo d'anni 53, affetto di otite media purulenta cronica sinistra post-influenzale datante da anni; nulla di notevole negli antecedenti famigliari. Il paziente è alcoolista.

All'otoscopia si osserva il condotto uditivo esterno ripieno di masse polipose, asportate le quali si nota distruzione della membrana timpanica nei suoi due terzi postero-superiori. Non si rinviene più traccia dei primi due ossicini. Dall'*aditus* e dall'epitimpano sporgono masse polipose miste a pus denso e fetido; l'indagine collo specillo, eseguita con molta prudenza, fa riconoscere qualche punto dove l'osso è messo a nudo, (carie). Avendo io fatto l'esame del malato, a letto, non potei praticare l'esame dell'equilibrio che, del resto, sarebbe stato inopportuno, date le condizioni gravi del malato stesso. Il quale accusava dolore endotico profondo, gravativo, che da una settimana e più lo incoglieva, specialmente di notte, subendo remittenze mattutine. Al suo sorgere fu tosto accompagnato da modica febbre a tipo continuo remittente, oscillante tra 37°.5 e 39°. Al momento della visita si ha: temperatura 38°.2, polso 115. Osservai inoltre nistagmo orizzontale aritmico, con direzione non ben precisabile, perchè le due escursioni di esso non erano distinguibili per l'ampiezza.

Compreso della gravità del caso, volli subito lo vedesse il collega prof. Ramoino col quale m'intesi per una operazione da praticarsi la mattina seguente. Il malato accettò; ma quando io mi recai da lui per operarlo egli, così malato com'era, non si fece trovare in casa. Chiamato d'urgenza qualche giorno dopo, constatai notevole peggioramento nelle sue condizioni. Ottusità generale del sensorio, leggera rigidità dei muscoli della nuca, spossamento delle forze: temperatura 39°.2, polso 120, piccolo, teso, funzionalità del facciale integra, aspetto di malato grave. Riconsultatomi col prof. Ramoino mi decisi, con qualche riluttanza, per l'operazione, che eseguii due ore dopo. All'atto operativo riscontrai: epitimpano e *aditus* coperti di granulazioni e di pus; nel rimuovere una granulazione dalla parete interna dell'*aditus* stesso, esce un fiotto di pus sotto pressione. Asciugato bene il campo operativo, constato che il punto di provenienza corrisponde alla regione del canale semicircolare orizzontale destro largamente aperto. Il pus ritornava a formarsi non appena cessato di allontanarlo con cotone idrofilo. Con una piccola pinza ossivora allargo il forame osseo fino in vicinanza al canale di Falloppio. Completo l'operazione di Stacke, zaffo con garza iodoformica e suturo la ferita retroauricolare solo nei due terzi superiori. La sera la temperatura s'era ridotta a 37°.5, polso 105.

Il malato si sente sollevato e dura in istato di relativo benessere per circa tre giorni. Il terzo giorno compare il vomito e diventa più evidente il nistagmo osservato precedentemente. Si ha peggioramento manifesto, finchè la mattina del quarto giorno compare l'afasia, il sintoma di Kernig, la rigidità della nuca e tutto il corteo funebre della meningite purulenta.

Morte in quinta giornata.

Ho citato questo caso perchè prova come il nistagmo sia un sintoma che con facilità trae in inganno: in tal caso esso non era dovuto a lesione labirintica, poichè il labirinto, come provò il reperto operatorio, era già presumibilmente distrutto dal processo purulento, ma alla complicanza ultralabirintica, probabilmente meningea, che trasse il malato alla tomba.

***

Dalle ricerche d'istologia patologica sperimentale da me compiute sulle principali lesioni del labirinto non acustico, dallo studio particolareggiato dei sintomi rivelatori di quest'ultime, dall'esposizione dei casi clinici più notevoli che furono oggetto di osservazioni personali, credo d'aver detto a sufficienza per guidare il pratico alla *diagnosi* delle lesioni che formarono l'oggetto del presente lavoro.

Ho insistito sulle difficoltà dell'esame semeiologico del labirinto non acustico nelle affezioni unilaterali e bilaterali, antiche e recenti: bisognerebbe tener parola delle lesioni che interessano il nervo VIII° nel suo decorso intracranico (tumori, meningite cerebrospinale ecc.) e che possono simulare lesioni labirintiche: ma quanto abbiamo detto ci par sufficente alla diagnosi differenziale, senza bisogno di ripeterci. — Quanto alle forme che vengono classificate nel gran capitolo dell'*isterismo*, basterà tra l'altro ricordare che in esse appare generalmente leso il labirinto acustico: inoltre la mancanza di disturbi d'equilibrio, di nistagmo labirintico e l'esame generale del malato, faciliteranno al clinico il non facile compito. Ho anche insistito sul modo di differenziare i sintomi indicanti lesioni anatomiche reali, da altri che solo rappresentano fenomeni irritativi riflessi sul labirinto non acustico da organi vicini o lontani ed ho accennato alle diagnosi differenziali delle nostre lesioni da quelle ultralabirintiche (meningee, cerebellari).

Quanto alla *prognosi* dirò ch'essa varia col variar della natura delle lesioni e dell'entità di esse.

Non è mio compito trattarne per esteso. Accennerò solo all'importanza di essa, specie nelle lesioni traumatiche: è in questi casi di solito che il giudice ci richiede come periti sulle conseguenze prossime e remote del traumatismo. Il problema prognostico (come quello diagnostico) possono esser resi più oscuri da un elemento del quale bisogna tener calcolo, specie in tema d'infortuni sul lavoro, voglio dire la simulazione del malato. In tali casi il giudizio definitivo sarà opportuno rimandare ad un termine di tempo, che ci permetta di studiare il malato in modo completo.

Davanti ad un individuo che abbia subìto l'azione d'un trauma qualsiasi interessante il labirinto non acustico, il pronostico non si potrà fare che in base al decorso ulteriore dei sintomi clinici relativi.

Così, per esempio, se col riposo, la vertigine ed il nistagmo vanno diminuendo d'intensità e contemporaneamente migliora l'udito (se questo era stato danneggiato a sua volta): se anche i dati dell'esame dell'equilibrio non dimostrano che detti sintomi scompaiono per la distruzione che si sta preparando degli elementi neuroepiteliali delle *cristae* e delle *maculae*, la prognosi sarà fausta *quoad vitam* e *quoad functionem*.

Parimenti, se nel decorso di un'otite media purulenta acuta o cronica si stabilisce la sindrome che vedemmo d'irritazione labirintica, la prognosi, specialmente quella *quoad vitam*, muterà col variare del decorso di questi sintomi e degli altri a carico della chiocciola (rumori, sordità) e dello stato generale del malato. Varierà in altre parole a seconda che noi abbiamo a che fare con semplice labirintite riflessa o con piolabirintite circoscritta o con una panlabirintite.

Della *cura* ci limitiamo a dire che i vari metodi proposti di cura operatoria delle piolabirintiti, non rispettano in genere il precetto enunciato come corollario alle nostre ricerche sperimentali sulle modalità di diffusione del pus nelle cavità labirintiche: « fare il meno che si può e tutto quanto si deve ». Del resto le regole di tecnica operatoria non si possono, nemmeno in questi casi, fissare in modo assoluto: esse variano nei singoli casi, ma devono sempre soddisfare a due condizioni essenziali: aprire una via sufficiente al pus raccolto nel labirinto; non esporci al pericolo di portare le infezioni in parti ancora sane di quest'ultimo.

Per le altre lesioni descritte nel labirinto non acustico la cura, in generale, è quella della malattia causale (otite media catarrale, neoplasie, ecc.).

***

Ed eccoci alla fine del nostro lavoro. Il quale, se presenterà qua e là delle deficienze, la colpa va data alla pochezza delle nostre forze ed anche un pochino alle molteplici difficoltà del vasto e interessante argomento; noi abbiamo in ogni modo la coscienza d'aver fatto del nostro meglio.

Dalla Clinica oto-rino-laringoiatrica, Roma, 20 settembre 1907.

Prof. dott. Achille Torretta.

FIG. 1 (Microfotografia). — Effetti del rapido passaggio da mezzo condensato in mezzo rarefatto. Canale semicircolare di coniglio (ingrandimento Koristka 8) compresso da liquido perilinfatico (trasudato?).

FIG. 2. — Sezione trasversale di un labirinto di pollo traumatizzato al capo: coagulo endo-vestibolare.

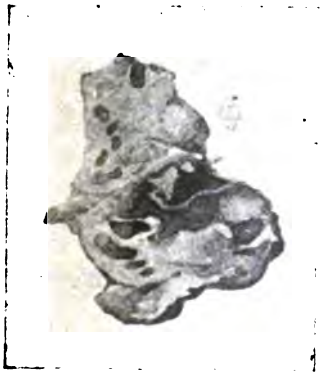

FIG. 2 *bis*. — Sezione macroscopica del labirinto indicato nella figura 2: sezione condotta attraverso la columella.

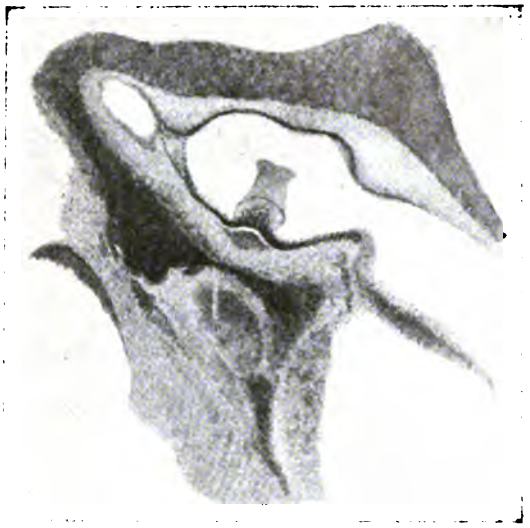

FIG. 3 (Microfotografia). — Coniglio con iniezione sperimentale di stafilococchi per *pelvim ovalem*. Il preparato rappresenta un'ampolla perfettamente sana, malgrado l'iniezione vestibolare (l'animale fu sacrificato dopo otto giorni).

A

B

FIG. 4 (Microfotografia). — Lo stesso coniglio della figura 3. Sacculo (*A*) e utricolo (*B*) in sezione trasversale con epitelio ben evidente e relativi otoliti. Gli strati sub-epiteliali, specialmente del sacculo, presentano un'infiltrazione parvicellulare notevole.

FIG. 5 (Microfotografia). — Iniezione sperimentale di stafilococchi nel punto d'incrocio del canale semicircolare orizzontale col verticale superiore (in un piccione sacrificato dopo otto giorni dall'esperienza). La figura rappresenta uno dei canali sezionato trasversalmente, l'altro in senso longitudinale. Raccolta di essudato microcellulare negli spazi endo- e perilinfatico.

FIG. 6 (Microfotografia). — Canale semicircolare osservato in un sequestro proveniente da bambino affetto da carie labirintica post-scarlattinosa.

FIG. 7 (Microfotografia). — Iniezione sperimentale di stafilococchi nel canale semicircolare orizzontale del piccione, in vicinanza dell'ampolla. Sacrificato dopo sei giorni dall'esperienza (endolabirintite sperimentale).

FIG. 8 (Microfotografia) — Iniezione sperimentale di stafilococchi per *pelvim ovalem* (in un coniglio sacrificato dopo dodici giorni dall'iniezione). Il preparato presenta una sezione trasversale del labirinto, in cui si vedono due canali sezionati. L'uno con lume libero, l'altro con lume riempito di tessuto giovane di granulazione.

1

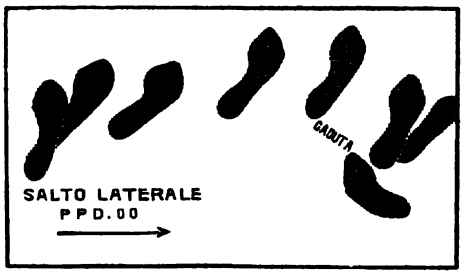

2



3



4 5

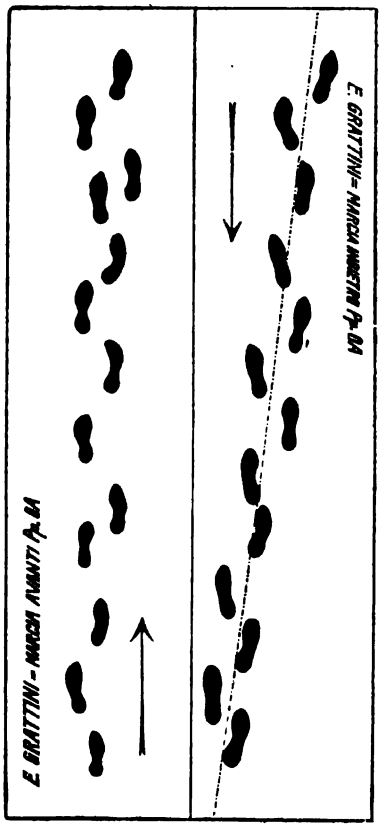

6 7

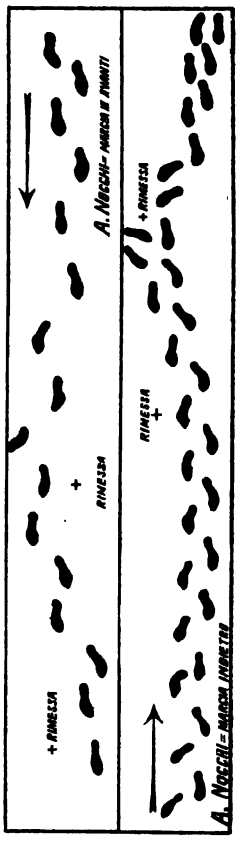

8 9

ICNOGRAMMI.

II.

OSPEDALE CIVILE DI ASTI

Due rari casi di sarcoma del funicolo

per il dott. MARIO FASANO.

Una distinzione assoluta fra tumori del testicolo e tumori del funicolo per il passato non venne mai stabilita. Ciò è dovuto essenzialmente al fatto che i tumori originatisi in questi organi, i quali stanno fra di loro in rapporti di continuità e vicinanza, facilmente si confondono nello sviluppo ed essendo difficile sorprenderli allo stadio iniziale riesce del pari difficile determinare quanta parte spetti al testicolo e quanta al cordone nella produzione del neoplasma, vale a dire, stabilire il punto primitivo di origine del neoplasma.

Si aggiunga ancora la relativa rarità dei tumori primarii del funicolo, rarità che sta in rapporto inverso con la frequenza dei tumori primarî del testicolo nel quale sono stati trovati quasi tutti i neoplasmi fra cui il solo sarcoma rappresenta persino il 4 per cento della totalità. Con ciò non vogliamo dire che nel cordone non abbiano a riscontrarsi tumori, chè anzi le cisti del cordone sono frequentissime e fra queste meritano di essere ricordate quelle appese al dotto deferente descritte da Englisch (1), ma qui più che di veri neoplasmi, nel significato ordinario della parola, si tratta di neoformazioni derivate per successivo sviluppo da residui del condotto di Müller, del corpo di Wolff e di organi varî preesistenti nella vita fatale.

Scorrendo infatti la letteratura in riguardo non mi venne dato di riscontrare alcun caso da contrapporre a quelli caduti sotto la mia osservazione ed è per questo che non mi è parso privo di interesse portare il mio modesto contributo su questo argomento.

P... B..., di anni 56, contadino, da San Marzanotto, entra in ospedale il 29 febbraio 1908.

Presenta voluminosa ernia inguino-scrotale sinistra, la quale, comparsa 20 anni addietro, gli è stata parecchie volte causa di vari disturbi a carico delle funzioni digestive.

Cinque giorni prima di entrare in ospedale l'ernia aveva dato segno di sè in modo assai più grave che per il passato, cagionandogli fortissimi dolori irradiantisi lungo il tragitto inguinale sino all'ipogastrio e rendendo impossibile la riduzione sia per l'aumentato volume, sia per la viva dolorabilità locale. L'ammalato da cinque giorni ha vomito e costipazione ostinatà.

E' da notarsi che anche per il passato l'ernia non era completamente

(1) ENGLISCH. *Cysten aus Vas deferens.* Wiener klin. Wochenschr. 1891.

riducibile e sebbene con la compressione rientrasse in cavità, fatto questo dimostrato dalla riduzione del suo volume e dal caratteristico segno di gorgoglio, residuava però sempre in corrispondenza della regione una piccola tumefazione dura, indolente, facilmente spostabile lungo il tragitto inguinale, tumefazione che non si poteva in alcun modo far scomparire.

All'esame obbiettivo il tumore erniario si presenta ricoperto da pelle normale, spostabile su di esso: ha il volume di un arancio, di forma globosa, dolente, teso, fluttuante, suono ottuso alla percussione.

Ventre leggermente meteorico, dolente alla palpazione in corrispondenza dell'ipogastrio e della fossa iliaca sinistra, timpanico alla percussione.

Temperatura 37.5 ; orine normali.

Si decide di praticare la chelotomia, la quale si compie seduta stante appena ottemperato a tutte le norme di una completa asepsi.

All'operazione, aperto il sacco, fuorisce una discreta quantità di liquido siero-sanguinolento. Un'ansa del tenue di circa 15 cm. di lunghezza è contenuta nel sacco assieme ad un tumore del volume di un grosso uovo, di consistenza dura, fibrosa, bernoccoluto, a forma irregolarmente ovalare, il quale dalla testa dell'epididimo si prolunga per tutto il tragitto inguinale sino in corrispondenza dell'orifizio interno in cui si insinua con un prolungamento a forma irregolarmente conica.

Esercitando una leggera trazione sul tumore vien fatto di ottenere la riduzione dell'ansa strozzata che trovasi ancora in condizioni anatomiche normali.

Il tumore appare nettamente circoscritto sul decorso del funicolo il quale viene in esso inglobato ed occupa tutta la regione inguinale senza contrarre però alcuna aderenza con le pareti circostanti. In alto si continua col funicolo attraverso l'orifizio inguinale interno, in basso con l'epididimo mediante l'interposizione di un piccolo tratto di cordone della lunghezza di 2 cm. e di apparenza normale.

Si estrae il testicolo dalla cavita vaginale e si peduncolizza il tumore facendo leggera trazione su di esso per modo da poter estrarre quanto più è possibile di funicolo dall'orifizio inguinale interno. Si osserva che il tumore nel suo polo superiore si continua col cordone in apparenza normale, ma duro, infiltrato alla palpazione per cui si procede alla sua ablazione sino su tessuto sano e cioè quasi sino in corrispondenza della parete vescicale. Estirpato il neoplasma in un col testicolo e col funicolo si procede alla plastica a triplice strato.

Andamento postoperatorio buono, guarigione per prima. Il 29 febbraio lascia l'ospedale.

Il pezzo anatomico asportato insieme col testicolo appare costituito da una massa globosa, irregolarmente ovale, ricoperta da una capsula dura fibrosa.

Preparato il tumore esso appare di superficie ineguale con numerosi noduli sporgenti di varia dimensione. Alla palpazione presenta consistenza uniformemente dura, elastica, solo nella zona mediana verso il punto massimo di accrescimento si percepisce di consistenza alquanto molliccia, pastosa.

Il peduncolo (funicolo) col quale il tumore si continuava nel pavimento pelvico è costituito da grossi vasi, avvolti da un tessuto connettivale alquanto consistente sino alla distanza di 1 cm. circa dal tumore. Sulla superficie di sezione in mezzo a questi elementi è pure visibile il dotto deferente obliterato, trasformato in un cordone biancastro opaco.

Sezionato il tumore lungo il suo massimo diametro si riscontra nella sua parte centrale una cavità del volume di una piccola noce a pareti erose irregolari, ripiena di un contenuto poltaceo, cremoso, rosso-grigiastro, avente l'aspetto di una zona di rammollimento.

All'esame microscopico di questo liquame repertato per le opportune indagini, oltre il sangue vi si rinviene gran numero di cellule grandi, isolate o riunite a gruppi di due o tre, alcune con nuclei grandi, chiari, vescicolari, altre con vacuoli o gremite di granuli di grasso. Numerosi sono gli elementi polinucleati contenenti sino a quattro nuclei. Di questo liquido si istituiscono colture in varî terreni nutritivi senza ottenere alcun risultato positivo.

La capsula bene evidente manda nel tumore tenui e scarsi setti, che si suddividono nella compagine stessa del tessuto neoplastico, il quale presenta aspetto carnoso, di colorito grigio-roseo con rare zone emorragiche.

Deferente completamente occluso sulla superficie di sezione operatoria.

Il didimo ha volume e consistenza normali ed al taglio non offre alterazioni evidenti.

L'epididimo ha aspetto completamente normale, la superficie di sezione però presenta chiazze giallognole in mezzo a tessuto bianco-roseo con numerose striature rossastre ramificate, specialmente evidenti verso la sua testa.

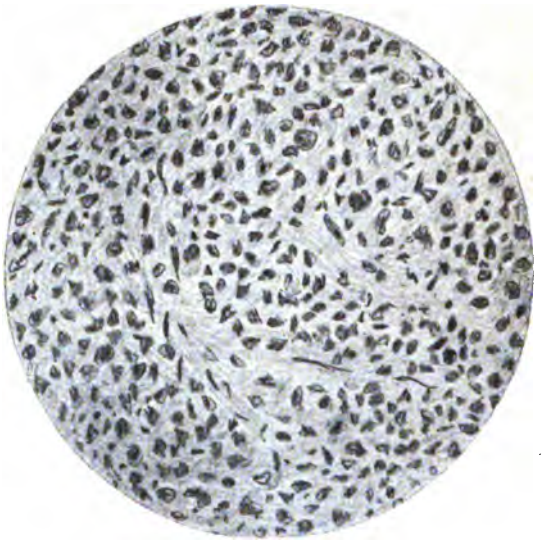

FIG. 1. — Koritska, oc. 3, ob. 8.

Esame microscopico. — Dal tumore estirpato prelevo per l'esame microscopico una serie numerosa di pezzi sia alla periferia, sia verso la parte centrale limitante la cavità riscontrata. Questi pezzi insieme col didimo e l'epididimo vengono opportunamente fissati, sezionati e colorati con metodi diversi fra i quali noto la colorazione del V. Gieson, Weighert, ematossilina ed eosina e quella col carminio alluminoso.

La capsula del tumore appare nettamente delimitabile dal tessuto neoplastico, costituita da tessuto connettivo giovane limitante piccoli spazî ricolmi di adipe in esso inclusi. I nuclei delle fibre connettive sono ovunque bene evidenti. Qua e là sono sparse scarse fibre elastiche.

Il tumore si mostra quasi interamente costituito da elementi piccoli, rotondi, con scarso protoplasma, assai aderenti fra loro, cosicchè con difficoltà è possibile discernere una rara ed esile trama di sostegno (vedi fig. 1).

In mezzo alle piccole cellule descritte s'incontrano in altri parti elementi cellulari più voluminosi, forniti di nuclei rotondi od ovali con protoplasma omogeneo, trasparente e finamente granuloso. Per la massima parte sono mo-

nonucleati con nucleo centrale, globoso, però accanto a questi, specialmente in corrispondenza della zona di necrosi del tessuto, si presentano altri elementi polinucleati, contenenti anche due o tre nuclei di forma varia, ora rotondeggianti, ora allungati, semiovali, talvolta disposti a guisa di due fagiuoli opposti per l'ilo.

I nuclei sono bene tingibili coi colori nucleari, di struttura normale; rare sono le cariocinesi, frequenti invece i fenomeni di cromatolisi: la cromatina è ridotta in detriti granulosi sparsi perifericamente, talvolta riuniti intorno a punti nodali. Alcuni elementi straordinariamente rigonfi, ricchi di vaiuoli si presentano addirittura senza nuclei o con nuclei appena riconoscibili, rappresentati da un residuo granulare.

Questi elementi polinucleati si trovano specialmente in vicinanza della zona necrotica e per questa disposizione, e per la prevalenza dei fenomeni regressivi in essi riscontrati, per la scarsità di forme cariocinetiche anzichè rappresentare elementi tendenti a moltiplicarsi, secondo me, rappresentereb-

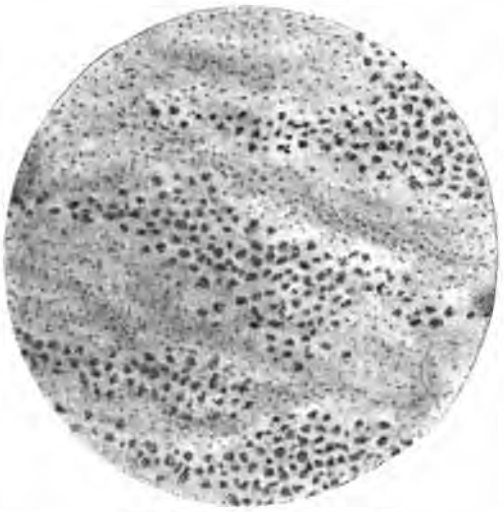

FIG. 2. — Koritska, oc. 3, ob. 5.

bero un processo di metamorfosi regressiva al quale andrebbero incontro le cellule neoplastiche.

I vasi sono molto abbondanti e per la maggior parte a parete di capillari. Essi assumono in generale caratteri di forma assolutamente embrionale e primo fra questi la mancanza del tessuto elastico nelle loro pareti. Intorno ad alcuni vasi circondati ancora da tessuto connettivale notasi abbondante infiltrazione parvicellulare; gli elementi neoplastici spesso si trovano in immediato contatto con l'endotelio cosicchè una gran parte di questi capillari sembrano canali senza pareti proprie, scavati in mezzo agli stessi elementi cellulari.

Questa la costituzione della massima parte del neoplasma.

Senonchè esaminando altre zone specialmente nei preparati da pezzi prelevati in corrispondenza della parte corticale del tumore notiamo sia una diversa forma degli elementi. sia la presenza di sostanza intercellulare, che in queste parti si dimostra molto evidente (vedi fig. 2).

Mentre prima gli elementi erano agglomerati e rappresentavano i soli costituenti del neoplasma, adesso osserviamo stratificazioni cellulari alternate

a fasci di fibre connettivali di lunghezza considerevole, aventi decorso tortuoso più o meno elicoidale. Fra queste fibre si rendono evidenti rari nuclei piccoli, fusiformi, rotondeggianti se tagliati trasversalmente.

Gli elementi neoplastici si trovano ora stratificati alternativamente con striscie di tessuto connettivo, ora disordinatamente disposti tra le maglie della trama di sostegno, costituendo specie di crepacci, di lacune a contorno irregolare, ricolme di elementi che si infiltrano tra i fasci e le fibre per andare a costituire altri nidi neoplastici. Stratificandosi, agglomerandosi questi elementi così disposti, vediamo come alcuni di essi per fenomeni di adattamento e di reciproca compressione subiscano delle alterazioni di forma. Così scostandosi dall'aspetto tipico globoso ne assumono uno che si rende sempre più nettamente fusato e ciò specialmenta si verifica in quegli elementi, che hanno più intimi rapporti di vicinanza con la parete dello stroma fibroso delimitante questi accumuli cellulari.

Il nucleo si adatta parimenti alla nuova forma divenendo ovoidale. Secondariamente al cambiamento di forma si vanno manifestando in queste cellule fenomeni degenerativi.

I contorni cellulari si fanno a poco a poco meno evidenti sino a scomparire affatto, i nuclei sono appena riconoscibili, ridotti a soli frammenti, talvolta mancano completamente.

All'esame del canale deferente esso appare totalmente occluso, in vicinanza del tumore, per tessuto sclerotico cicatriziale; allontanandosi invece dal neoplasma, si presenta pervio, però il suo calibro è molto diminuito per tessuto fibroso, contenente abbondanti fibre elastiche, neoformato sotto la tunica muscolare.

L'epididimo non dimostra nessuna alterazione eccetto una leggera dilatazione dei canalicoli e caduta delle ciglia vibratili dell'epitelio.

Il didimo presenta le pareti dei tubuli normali per struttura e per calibro, leggero aumento delle cellule interstiziali.

Dalla descrizione esposta dedotta dall'attento esame microscopico dei preparati del neoplasma appare evidente che l'aspetto del tumore estirpato è tutto di un sarcoma globocellulare primitivo del cordone, fatto questo dimostrato parimenti dall'esame delle sezioni del didimo e dell'epididimo dello stesso lato, nei quali non ci fu dato di riscontrare alcuna alterazione e si dimostrarono per struttura istologica normali.

Per ciò che riguarda la genesi del neoplasma bisogna riferirsi al suo aspetto generale, il quale risulta diverso a seconda che la nostra osservazione cade verso la periferia e verso la regione centrale del tumore.

Riassumendo l'aspetto microscopico del neoplasma da noi osservato procedendo dalla periferia verso il centro si ha:

Un tessuto composto di fibre raccolte in fasci intrecciati in ogni direzione fra i quali si scorgono scarsi elementi cellulari con nucleo piccolo, talora arrotondato, talora fusiforme.

In parecchi punti si riscontra tra i fasci e le fibre un numero ragguardevole di cellule fusiformi e rotonde.

Questi elementi si presentano accumulati in piccoli nodi tra fascio e fascio, penetrano a cordoni, a piccole gettate isolatamente tra le fibre com

primendole, ripiegandole, spingendole in diverse direzioni, cosicchè le fibre dapprima acquistano un aspetto tortuoso nastriforme, indi a poco a poco si assottigliano, perdono il loro nucleo per scomparire affatto dove l'addensamento degli elementi sarcomatosi diviene maggiore, cioè verso la parte centrale del tumore.

Quivi infatti non havvi più traccia alcuna di tessuto di sostegno e il tumore è solamente rappresentato da cellule rotonde, piccole, raramente più voluminose e contenenti due o tre nuclei.

L'indagine microscopica qui esposta, estesa a numerosi e larghi tratti di tumore ci induce quindi ad ammettere trattarsi di un neoplasma di natura connettivale, di un sarcoma e precisamente di un sarcoma globo-cellulare derivato da un neoplasma precedente (fibroma) per metaplasia dei suoi elementi.

Per una tale interpretazione parlano non solo le particolarità morfologiche osservate, ma altresì l'andamento clinico dell'affezione in questione. Lo ammalato dice che da vent'anni è affetto da ernia inguinale, la quale gli è stata causa parecchie volte di gravi disturbi a carico delle funzioni digerenti, disturbi che erano occasionati dall'improvvisa irreducibilità dell'ernia e che scomparivano con la sua riduzione.

La riduzione però, sebbene accompagnata dai caratteristici rumori di gorgoglio e dalla cessazione dei fenomeni generali non era mai stata completa. Residuava una tumefazione del volume di una piccola noce, spostabile sotto la cute, indolente, che il paziente più volte aveva tentato di ridurre ma senza mai ottenere l'effetto desiderato. Questa tumefazione negli ultimi tempi (4 mesi circa), che precedettero il nostro intervento crebbe notevolmente di volume tanto da rendersi evidentemente palpabile sotto la cute e raggiunse il volume attuale.

Il rapido accrescimento del neoplasma oltrechè dimostrato dai dati anamnestici verrebbe pure esaurientemente dimostrato dalla complicanza ultima, ossia dallo strozzamento osservato. Ed invero, la data di quest'affezione risale a molti anni addietro durante i quali non rari furono gli accidenti di strozzamento, però è da notarsi in riguardo, che questi accidenti, sebbene concomitassero a gravi fenomeni generali, erano tuttavia di breve durata e scomparivano con facilità, senza nessuna cura, col semplice riposo a letto.

Al contrario ultimamente lo strozzamento fu seguito da fenomeni molto più gravi e nonostante il riposo, nonostante le cure palliative: bagni, enteroclismi, tentativi di taxis praticati dal medico locale, la riduzione non fu possibile e dopo cinque giorni di inutile aspettativa per parte del paziente il quale si illudeva in una spontanea riduzione, come erasi verificato in precedenza, si dovette procedere ad un intervento cruento.

Per ben comprendere il momento eziologico di questo strozzamento conviene rischiarare brevemente alcuni punti che si riferiscono al meccanismo

di sua produzione, meccanismo che se effettivamente, per quanto di rado, può spiegare la causa di un reale e vero strozzamento, come nel nostro caso, sotto il punto di vista eziologico, entrerebbe piuttosto nel novero dei così detti pseudostrozzamenti.

In fatti lo strozzamento erniario è il serramento di un viscere nel sacco erniario, che rende l'ernia irreducibile. Questo fatto può essere determinato dall'anello erniario, dal colletto del sacco, da restringimenti, smagliature nella parete stessa del sacco, o da altre cause che hanno stretto rapporto da un lato col viscere erniato, dall'altro con il contenente (sacco erniario).

Nel caso nostro invece, pur entrando questi elementi come causa determinante, la causa efficiente era dovuta ad un altro fattore, che non si riscontra comunemente nei casi ordinari di strozzamento. Il meccanismo di produzione dello strozzamento si presentava molto diverso e tale da non poter avere un esatto riscontro nelle forme ordinarie di questa entità morbosa. Si trattava, direi quasi, di uno strozzamento a valvola.

La riduzione dell'intestino erniato era resa impossibile dal tumore aumentato in breve tempo di volume, tumore che occupava con la sua massa tutto il canale inguinale, abolendone la pervietà.

Data questa disposizione anatomica è ovvio, che nei tentativi di taxis insieme con l'ansa erniata veniva pure spinto il tumore verso l'orifizio inguinale interno per cui una porzione maggiore di tumore si impegnava in questo orifizio, aumentando la compressione da parte dei bordi dell'anello inguinale sugli organi in esso protrudenti e quindi l'ostacolo alla riduzione.

Ora, mentre per il passato il tumore, pur essendo causa di strozzamento per i suoi rapporti con l'orifizio inguinale interno, poteva tuttavia, dato il suo piccolo volume, facilmente spostarsi e permettere la riduzione del viscere erniato, al presente invece, cresciuto improvvisamente di volume, si trovava quasi immobilizzato dalla compressione che su di esso esercitavano per elasticità le pareti del canale inguinale. Venivano quindi a mancare quelle condizioni favorevoli che precedentemente rendevano possibile e facile la riduzione.

Che tale fosse il meccanismo di produzione dello strozzamento da noi osservato, veniva pure confermato dal nostro intervento durante il quale fu sufficiente una semplice trazione sul tumore, per modo da estrarre la porzione invaginata nell'anello inguinale interno, ad ottenere con facilità la riduzione dell'ansa strozzata, senza dover ricorrere ad alcun sbrigliamento del cingolo di strozzamento come avviene ne' casi ordinari.

Ho voluto fare questa breve digressione anatomo-patologica, la quale oltre mettere in evidenza un fattore eziologico di strozzamento non tanto frequente, viene anche a dimostrazione, insieme con l'anamnesi, delle alterate condizioni anatomiche della parte, rappresentate dal rapido aumento del volume del neoplasma, causa ultima dello strozzamento osservato.

Nel caso descritto adunque la durata del tumore, il quale per circa vent'anni si mantenne sempre in condizioni stazionarie sia per dimensione, sia per rapporti anatomici, in seguito il suo rapido sviluppo in breve spazio di tempo, la sua spostabilità sui piani profondi, nonostante il notevole volume, la sua consistenza, l'assenza di metastasi ghiandolari mi sembravano caratteri sufficienti per stabilire clinicamente la metplasia di un neoplasma primitivo a lento sviluppo in un altro a rapido sviluppo.

Tale il nostro concetto basato sull'osservazione clinica, tale l'istogenesi dedotta dall'indagine microscopica dalla quale emerse evidente la diagnosi di sarcoma globocellulare del funicolo, derivato da un preesistente fibroma del medesimo.

C... G..., muratore, di anni 70, da Cunico. Entra in ospedale il 18 febbraio 1908. Nulla di notevole nel gentilizio; godette sempre ottima salute.

Solamente da tre mesi incominciò ad avvertire nella regione inguinale sinistra dolori puntorii diffondentisi in alto lungo il tragitto del canale inguinale sino posteriormente alla regione lombare dello stesso lato. Questi dolori si propagavano pure al testicolo, nel quale l'ammalato avvertiva senso di peso e di indolentimento generale specialmente verso sera dopo il quotidiano lavoro.

Nello stesso tempo incominciò ad avvertire in corrispondenza dell'inguine un tumore del volume di una piccola noce, il quale andò rapidamente aumentando sino all'epoca presente.

L'ammalato nonostante la tarda età, si presenta sano e robusto.

Nulla di importante a carico degli organi toracici ed addominali, eccetto un leggero soffio con prolungamento del primo tono all'apice cardiaco.

Alla regione inguinale si nota una tumefazione del volume di un uovo, dura, bernoccoluta La pelle che la riveste è spostabile, sollevabile in pliche, di colorito normale. Il tumore è facilmente spostabile sotto la cute e si percepisce distintamente introducendo il dito indice nel canale inguinale attraverso il suo orifizio esterno, specialmente invitando l'ammalato a tossire.

Temperatura normale. Alvo libero; niente di notevole all'esame delle orine.

Il 20 febbraio, in narcosi morfio-cloroformica, si procede all'estirpazione del tumore, che si mostra sviluppato nel tessuto stesso del cordone trasformato nella produzione osservata. Data la continuità del tumore con l'epididimo, si sacrifica pure la ghiandola seminale dello stesso lato. Sutura a strati. Guarigione per prima; esce dall'ospedale il 2 marzo.

Il pezzo anatomico asportato appare costituito dal tumore rappresentato da una massa irregolarmente ovoidale, limitata da una capsula sottile, ricoperta in alcuni punti da zolle adipose. Misura 11 cm. di lunghezza per 5 cm. circa di larghezza.

Presenta una superficie irregolare di colorito grigio-roseo, con numerosi rilievi rotondeggianti del volume di un cece, di colorito biancastro; consistenza duro-elastica.

Al taglio si ha una superficie variegata costituita da chiazze rotondeggianti, di colorito bianco splendente, di diametro variabile da pochi millimetri sino ad un centimetro, aventi l'aspetto di cartilagine ialina normale, alternate con spazi di colore grigiastro.

All'esame microscopico, praticato con le norme descritte per il caso precedente, il tumore si mostra costituito in gran parte da cellule grandi, globose, di una forma che si avvicina assai alla sferica. Hanno una membrana

cellulare abbastanza distinta e sono assai aderenti fra di loro, talvolta ammucchiate disordinatamente senza sostanza intercellulare visibile, talvolta invece innicchiate in uno stroma costituito da esili fibrille connettivali, che in alcuni punti si riuniscono a formare tenui fasci a decorso tortuoso, a contorni irregolari, attraverso le cui fibrille è facile vedere qualche nido cellulare costituito dagli elementi sovra-descritti.

Il nucleo polimorfo, vesicolare è spesso situato eccentricamente più vicino ad un lato della parete cellulare, cosicchè il corpo protoplasmatico visto dall'alto acquista un aspetto falciforme.

La grandezza delle cellule però non è perfettamente uguale: accanto alle piccole cellule rotonde, che assomigliano a linfociti mononucleari si presentano anche forme più grandi, alcune delle quali racchiudono due o tre nuclei. I nuclei hanno grande affinità per i colori, l'impalcatura cromatinica è molto fitta e granulosa, in alcuni elementi i contorni sono male delineati.

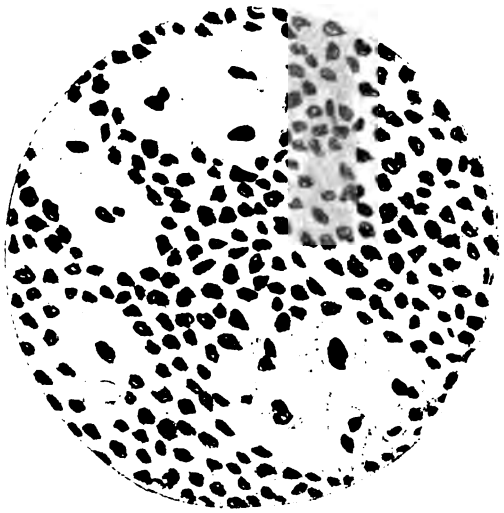

FIG. 3. — Koritska, oc. 3, ob. 8.

Questi accumuli cellulari sono attraversati da numerosi vasi sanguigni. Alcuni vasi sono rappresentati da semplici tubi endoteliali a pareti sottili attorno ai quali si aggruppano irregolarmente gli elementi, in qualche vaso si osserva una vera irruzione della massa cellulare nel lume vasale.

Questa la struttura istologica di una parte del neoplasma, struttura poco differenziabile da quella precedentemente descritta.

Per ciò che si riferisce al tumore in questione noi abbiamo detto in riguardo alla sostanza fondamentale come questa, difficilmente visibile in alcuni punti, in altri si dimostrasse evidente sotto forma di fibre sottili e tortuose. Accanto a questa, specialmente in rapporto ai noduli biancastri suddescritti distinguibili macroscopicamente, vediamo la sostanza fondamentale acquistare per brevi tratti una struttura omogenea, amorfa. Essa si presenta sotto forma di un tessuto ialino, trasparente, nel quale sono evidenti cellule contenute in cavità regolari, aggruppate più o meno fittamente, mentre vicino esistono tratti di tessuto con caratteri di connettivo embrionale. In questi punti la struttura cartilaginea è perfettamente tipica (vedi fig. 3).

La sostanza cartilaginea ha capsule ben formate ed in esse si trovano

una o più cellule cartilaginee. Queste formazioni circoscritte sono per lo più rotondeggianti o cilindriche.

In altre zone invece prevale una certa atipicità nello sviluppo del tessuto cartilagineo, le capsule sono insufficientemente sviluppate, le cavità hanno solamente la forma di una fessura e racchiudono agglomerazioni cellulari. Anche più di frequente si osserva un aumento molto esteso degli elementi con scomparsa o diminuzione della sostanza intercellulare ne' tessuti, che dovrebbero essere cartilaginei; avvengono dei processi metaplastici delle cellule cartilaginee e finalmente si ha una trasformazione cellulare di tutta la cartilagine. In alcuni punti per il moltiplicarsi delle cellule cartilaginee ed il rigonfiamento dei loro corpi protoplasmatici si ha una dilatazione della cavità ed una riduzione della sostanza fondamentale. In tal modo sorgono delle isole cellulari ancora circondate da cartilagine, formante delle cavità, delle fessure, che in seguito si allargano, si aprono e vengono riempite da elementi neoplastici provenienti dal di fuori, i quali si confondono con quelli ivi contenuti, oppure le cellule già proliferate rinchiuse in queste cavità trovano una via di uscita e si riuniscono agli elementi circostanti.

Si ha, in una parola, un'invasione degli elementi neoplastici fra quelli contenuti negli spazi cartiliginei e viceversa, cosicchè per queste forme di passaggio si raggiunge la forma primitiva rappresentata dai soli elementi sovra descritti.

Dall'accurato esame di numerosi preparati del didimo e dell'epididimo estirpati insieme col tumore non ci fu dato di riscontrare alcuna alterazione istologica che si potesse mettere in rapporto con la produzione in questione.

Da quanto venne osservato è ovvio che fra la sostanza cartilaginea ed il tessuto costituito dagli elementi neoplastici descritti non ci sono limiti netti, i due tessuti spesso si compenetrano e confondono l'uno nell'altro, tanto che accanto agli elementi neoplastici se ne trovano altri distintamente cartilaginei, mentre lo stroma si presenta ialino in alcuni punti, in altri fibroso, onde riesce difficile affermare se si tratta di tessuti affatto indipendenti geneticamente l'uno dall'altro, oppure se esistano rapporti d'origine fra di loro e quali di essi rappresentano la vera matrice.

L'interpretazione istologica di questo caso non è adunque così chiara come nella precedente osservazione, poichè nonostante un metodico e diligente esame esteso a numerosissime sezioni, tratte da varie parti del tumore e de' suoi annessi, didimo ed epididimo, non si riesce ad ottenere una esatta dimostrazione obbiettiva dell'origine delle cellule tumorali, non avendo potuto sorprendere in alcun punto le prime fasi del processo proliferativo, nè scoprire evidenti zone di transizione fra elementi neoplastici e tessuti normali.

Quale la natura del nostro neoplasma?

L'ipotesi di un tumore epiteliale può subito essere scartata *a priori*, anzitutto per il modo di insorgere e per il decorso del neoplasma, il quale si sviluppò indipendentemente dai tessuti circostanti senza dare metastasi ghiandolare, caratteri questi che trovano piuttosto la loro interpretazione nei neoplasmi di origine connettivale, in secondo luogo per il reperto microscopico.

Il volume diverso degli elementi tumorali, talora grandi, talora piccoli, ma spesso superiori per grandezza agli elementi dell'epitelioma, i nuclei vescicolari, polimorfi, la distribuzione disordinata irregolare di questi elementi senza alcuna tendenza a raggrupparsi in lobuli, alveoli a disposizione regolare, separati da sottili trabecole connettivali, la presenza in molti punti di una trama connettivale di sostegno e l'assenza di alcun rapporto con gli epitelii del dotto deferente del quale non si rende visibile alcuna traccia, rappresentano altrettanti caratteri contrarii all'ipotesi di un epitelioma.

Data la molteplicità dei tessuti riscontrati nel nostro tumore: tessuto di sarcoma globo-cellulare, tessuto connettivale, tessuto cartilagineo, si potrebbe pensare ad uno di quei tumori descritti da Wilms (1), che ebbe a riscontrarli nel testicolo e da lui chiamati tumori ebrioidi. Esclude però questa ipotesi l'assenza di cavità cistiche ed il fatto precedentemente dimostrato di non aver potuto trovare nel nostro neoplasma con le più minute ricerche tracce di tessuto epiteliale, tessuto invece che sempre si osserva in questi tumori embrioidi a rappresentare, se non entrambi, almeno uno dei due foglietti embrionali epiteliali (ectoderma ed entoderma).

Quale adunque l'interpretazione da darsi alla struttura microscopica del nostro neoplasma?

La nostra diagnosi istologica resta dubbia fra il sarcoma e l'endotelioma, diagnosi differenziale questa molto difficile, come ebbe anche ad affermare l'Henke (2), data la variabilità di aspetto di questi neoplasmi, aspetto così variabile istologicamente, che riesce talvolta quasi impossibile stabilire il carattere endoteliale del tumore.

Siccome per classificare queste neoformazioni è assolutamente necessario basarsi sul principio istogenetico, non possiamo certamente nel caso da noi studiato stabilire tale diagnosi, essendoci stato impossibile nelle accurate osservazioni fatte su numerosi preparati, stabilire la genesi del neoplasma da elementi endoteliali.

Nel nostro caso per quanto si siano riscontrati nel tessuto neoplasico numerosi ed abbondanti vasi di calibro variabile, alcuni dei quali rivestiti da accumuli di elementi, tuttavia non si ha mai quella speciale disposizione frequente a riscontrarsi nei tumori endoteliali. Gli elementi non hanno la caratteristica disposizione delle forme endoteliomatose, dove, come è noto, le cellule neoplastiche seguono per lo più il decorso dei vasi e si dispongono in cordoni cellulari di aspetto flessiforme; qui gli elementi non si dispongono concentricamente attorno ai vasi in guisa da costituire come un mantello di rivestimento, ma si presentano invece raggruppati qua e là ad accumuli irregolari.

(1) Wilms. *Die teratoiden Geschwülste des Hoden.* Beiträge zur path. Anat. XIX.
(2) Henke. *Mikroskopische Geschwülstdiagnostic.* Iena, 1906.

talvolta in rapporto di contiguità con vasi, con tubi endoteliali a pareti sottili, talvolta confluenti fra di loro sì da formare una massa uniforme, costituita da sole cellule tumorali. Inoltre nel nostro caso non si scorge traccia alcuna di proliferazione degli endotelii vasali.

Data questa disposizione atipica e disordinata e la mancanza di vasi o spazi linfatici a cui si possa istogeneticamente riferire l'origine degli elementi neoplastici, possiamo escludere l'endotelioma e classificare il nostro neoplasma fra i sarcomi rotondocellulari o meglio, per la presenza e disposizione osservata del tessuto cartilagineo, fra i condro-sarcomi.

***

Concludendo noi ci troviamo innanzi a due casi di tumori primitivi del cordone spermatico come venne macro e microscopicamente dimostrato dallo esame accurato delle corrispondenti ghiandole seminali asportate (didimo ed epididimo), nelle quali non ci fu dato riscontrare alcuna anomalia istologica, che si potesse mettere in rapporto con le alterazioni microscopiche osservate nei rispettivi tumori, sviluppatisi primariamente sul cordone spermatico (1).

Asti, 19 giugno 1908.

(1) Mentre stavo per dare alle stampe questo mio lavoro venne pubblicato nel fascicolo 23 del *Policlinico* (Sez. Prat.), il riassunto di una memoria sui tumori del cordone spermatico (Tédenat e Martin. Arch. générales de Chirurgie, n. 2, 1908), colla quale, oltre ad un caso accorso agli AA. sono raccolti tutti i casi consimili conosciuti in letteratura, casi in generale stranieri, dei quali molti peccano di scarsa esattezza perchè privi di esame istologico. Essi raggiungono il numero di ventitrè ed il loro studio dimostra che nella maggioranza si tratta di tumori connettivali, raramente epiteliali.

In riguardo alla sede esatta di questi tumori, per quanto esistano nelle osservazioni fatte grandi lacune, viene tuttavia accennata dagli AA. come forma rara quella, che attraversando il canale inguinale si propaga nello spazio retroperitoneale, forma alla quale appartiene la mia prima osservazione.

III.

OSPEDALE CIVILE DI SAN SEVERO

Su alcune cause di turbe funzionali cardio-respiratorie durante la cloroformizzazione.

Osservazioni clinico-critiche per il dott. A. MESSERI.

Ad onta delle nuove e migliorate modalità di apprestare il cloroformio tendenti tutte a limitare i maggiori possibili inconvenienti di esso, sia con nuovi apparecchi, sia con miscele dosate, non si sono potuti completamente eliminare gli effetti dannosi di questo anestetico sull'organismo. Parrebbe che il cloroformio non meritasse tutta la nostra attenzione oggi, che tanti sono gli anastetici ed analgesici, che prevalgono nelle varie scuole di chirurgia, se non si elevasse a favore di esso la voce autorevole di nomi illustri, come quella del Bontier (seduta 28 marzo 1906 della Società di chirurgia di Parigi), come quella del nostro Ceci, che in seno del Congresso chirurgico tenuto a Pisa nell'ottobre 1906 dichiarava la superiorità della cloronarcosi sugli altri metodi di anestesia.

Se ciò deve indurci a non abbandonare un sistema di narcosi, che ha subìto il controllo di molti ed autorevoli maestri, non dobbiamo però dissimularci i danni indiscutibili del cloroformio sul fegato, sul rene, sull'apparato respiratorio, sul sangue, come ci attestano numerosi lavori, che ci arrivano da ogni Istituto e Laboratorio scientifico di qualsiasi parte del mondo, senza far menzione di quelli speciali, che si eseguono da appositi Comitati inglesi. Ma ciò non basta: sono ancora da tenersi in gran calcolo i rapporti del cloroformio con gli organi di riflettività nervosa, centrali e periferici, che possono costituire punti di partenza di pericoli o di disturbi più o meno gravi nei narcotizzati.

Di qui muove la ragione del mio lavoro, col quale cerco di richiamare l'attenzione dei medici pratici specialmente sul modo di regolare la narcosi nei soggetti dai riflessi facili ed intensi, ciò che non mi sembra un lato trascurabile di questo tanto complesso problema, ch'è l'anestesia chirurgica, la cui tecnica ed i cui processi preoccupano tutti i chirurgi del mondo.

Chi ha l'abitudine di seguire attentamente i fenomeni fisiologici e fisiopatologici dell'andamento della narcosi sa che non sempre è facile stabilire con obbiettiva e serena esattezza la causa delle anomalie della narcosi nei varî periodi di questa, se specialmente cioè le medesime sieno dovute alla insufficienza dell'anestetizzatore o a circostanze insite nella individualità da sottoporsi all'anestesia.

Queste circostanze, che possono essere date a volte dalla ipereccitabilità riflessa, esagerata, abnorme degli individui nevrosici, non sono state prese in considerazione che da pochi autori, in questi ultimi tempi, ed in un modo molto incidentale.

Sulla base di fenomeni riflessi, i quali sono più numerosi e più facili a provocarsi nella tenera età e nella giovinezza per legge di organizzazione generale, nell'età adulta per condizioni speciali del sistema nervoso, nonchè per altre condizioni locali o generali (infezioni, tossiemie, avvelenamenti, ecc.), sorgono dei fenomeni, che vanno sotto il nome di idiosincrasie, le quali possono interessare la chirurgia nelle relazioni di esse con gli anestetici generali.

Sono abbastanza note e non meno abbastanza vagliate e controllate le idiosincrasie patologiche pei narcotici nelle malattie di cuore, respiratorie, nello stato timico o linfatico, nei processi settici di ogni specie, acuti e cronici. Contro la intolleranza al narcotico in tali forme cliniche l'operatore è più che prevenuto, onde può evitare il più delle volte il pericolo della sopradose del veleno ed all'occorrenza astenersi da qualsiasi narcosi.

Disarmato invece, appunto perchè non sempre guidato dai criterî clinici, è l'operatore di fronte ai casi di individui di apparente buona salute, con organi interni sani ed insieme con note di nevrosi (riflessi esagerati, sensibilità dolorosa variabilissima, disposizione psichica speciale, ecc.).

Eliminando ora quelle, che si chiamano *idiosincrasie patologiche* e che sono inerenti alle condizioni morbose organiche, ci fermeremo sulle sole *idiosincrasie fisiologiche*, che possono mettersi in conto delle varie forme di nevrosi, e che non sono meno importanti delle prime, anzi debbono preoccupare tanto più il chirurgo in quanto passano il più delle volte inosservate. Ci ricorda l'Huchard nelle sue *Nouvelles consult. clin.* un'osservazione del Panas, non mai troppo ripetuta: « I soli soggetti, che realmente corrono pericolo e meritano una sorveglianza raddoppiata al'inizio dell'anestesia, sono i nervosie dai riflessi intensi, facili a prodursi e prolungarsi ». Veramente il problema di ricercare nella abnormità dei riflessi una delle cause della irregolarità dell'andamento della narcosi è il più complesso che mai, perchè lo studio dei riflessi è tutt'altro che completo. Ma le osservazioni in proposito mi sembrano scarse.

Stuman, studiando le anomalie dei riflessi (specie patellari) e di altre sensazioni nelle neurosi, trova che le condizioni qualitative e quantitative dei riflessi dipendono in molti casi da condizione di quiete, eccitabilità, apatia, ecc., corrispondente a psicopatica eccitabilità cresciuta od ostacolata (1). Gl'influssi psichici — scrive il Jendrassik — possono esagerare o scemare i riflessi cere-

(1) Arch. f. Psych. 36, 1902.

brali (cutanei), cioè l'addominale, cremasterico, scrotale, auricolare, palpebrale, congiuntivale, ecc. (1).

Io penso che facendoci un concetto della individualità nevrosica, analizzando ed apprezzando accuratamente gli elementi che la compongono, giungeremo forse ad evitare le sorprese della narcosi, raddoppiando la nostra vigilanza fin dal primo apparire di qualche sintoma anormale dell'anestesia.

Dico forse, perchè non è facile mantenersi entro i limiti della zona di narcotizzazione di Kionka; essendo questa variabilissima per ogni individuo e specialmente per quelli con idiosincrasia fisiologica. Anzi è proprio questa, se mal non mi appongo, che fa oscillare i limiti di quella negli individui sani. Non debbo però tacere che non tutti i chirurghi vogliono riconoscere la idiosincrasia pei narcotici: per Dudley-Buxton tutto si riduce a quistione di dose: egli non ammette idiosincrasia, ma crede che le sincopi riflesse tengano sopratutto all'uso eccessivo di cloroformio (2). Bisogna più che convenire col Dudley-Buxton che tutto si riduce a questione di dose, ma non si può non riconoscere che l'etiologia della intolleranza per le dosi normali o minime dell'anestetico risiede in una idiosincrasia, perchè diversamente dovremmo negarla per altri veleni, nicotina, caffeina, ecc., ciò che la clinica in vero ha constatato ed ammesso. Non parla di idiosincrasia il Bontier, allorchè afferma che i malati reagiscono di fronte al cloroformio in una maniera essenzialmente variabile non solo secondo gl'individui, ma anche in uno stesso individuo secondo i casi? L'Hammes, che ha scritto sulla sincope da cloroformio (3), non accenna a fatti di idiosincrasia, allorchè distingue tra le cause di morte quella, che si avvera dopo poche goccie, dovuta precipuamente allo spavento? E la morte, che si verifica, seguendo lo stesso autore, nello stadio di esaltazione o poco, dopo non è forse pure per idiosincrasia? Che l'influenza del sistema nervoso o della disposizione nevrosica individuale alteri il corso normale dell'anestesia è un fatto, osservato da parecchi operatori e clinici, oltre che dal Panas, dal Brouardel, dall'Huchard. Il Picquet (4) fa portare la nostra attenzione su un elemento, di cui non si è tenuto nessun conto nell'apprezzare i risultati dell'anestesia, sullo stato cioè, del cervello degli anestetizzati.

Dopo di aver egli diviso i malati psico- e nevropatici, che possono passare sotto gli occhi del chirurgo, in due gruppi, dà le norme da seguire nella tecnica della cloroformizzazione di questi pazienti, specie sotto il punto di vista della dose. Nella seduta della Società di chirurgia di Parigi, 22 gennaio al 2 febbraio 1902 (5), Reynier, dopo di aver deplorato cinque casi di morte

(1) *Studi sulla localizzazione generale dei riflessi* (Deuts. Archiv. f. kl. Med, 1894).
(2) Congresso Società Britannica per la narcosi, 1905.
(3) Neder, Tijdrvon Geneesk, 1905.
(4) Revue de chirurgie, pag. 559-560, a. 1906.
(5) Revue de chirurgie, 1902.

per cloroformio in 20 anni di esercizio, parlando delle riforme da importarsi sulla cloroformizzazione, accenna a certe idiosincrasie pericolose, che controindicano assolutamente l'uso del cloroformio, quali l'alcoolismo, l'epilessia e certi stati isterici. E continua avvertendo che prima di cloroformizzare il chirurgo deve esaminare attentamente i malati da questo punto di vista e affermare bene la diagnosi esatta delle forme cliniche. Rebaul di Nimes comunica alla Società di chirurgia — 19 febbraio-22 marzo 1903 — due casi di morte per cloroformio, dei quali uno in persona di una giovane *très nerveuse et très effrayéé* dall'operazione, ch'ebbe a subire. L'Oliari (1) cita un caso di idiosincrasia pel cloroformio con fenomeni di avvelenamento in una isterica in seguito ad una gastrolusi fatta con una piccola quantità di acqua cloroformizzata satura, assai diluita e dimostra come sieno già noti i casi di avvelenamento negli isterici per piccole dosi di medicamenti anche di uso comune.

Non trovo da altri osservatori considerata *ex professo* da questo lato la questione della neurosi, che non è accademica, ma di interesse tutto pratico. Le mie riflessioni non riusciranno certo a risolvere un quesito troppo delicato, ma insieme a quelle di altri potranno valere a confermare la necessità di studiare il problema dell'anestesia sotto quest'altro punto di vista. Poichè non si può negare che, seguendo la routine ancora vigente in certi centri sanitarî, si sottopone da molti l'operando all'esame scrupoloso dagli organi circolatorî, respiratorî e renali, e si trascura completamente quello del sistema nervoso, che dovrebbe pure essere metodico, completo in quegli individui, che presentano le stigmate della ipereccitabilità riflessa e altre note di nevrosi o psico-nevrosi. Qui è il momento di ricordare una osservazione, fatta dal Golscheider alla Società di medicina interna di Berlino (2) circa il concetto troppo meccanico che i fisiologi e i clinici hanno del riflesso. Dice il Golscheider ch'è importante che il medico distingua sul quadro sintomatico ciò che dipende dalla lesione da ciò che dipende da disturbi psichico-riflessi sopraggiunti. È opportuno ricordare pure il Muller in quanto ci avverte che come centro riflettente pare debba chiamarsi in causa anche il cervello (3): come pure è utile ricordare la nozione recente dello Stembo riguardo il significato del riflesso patellare superiore, la cui accentuazione accompagna la esagerazione degli altri riflessi tendinei. Esprime la detta accentuazione un aumento quantitativo del riflesso patellare, ch'è esagerato e per lesione organi a e per lesione funzionale (varie neurosi, intossicazioni, ecc.). Noi ci gioveremo di questo segno, quando esiste, come criterio molto importante specialmente allorchè l'esame clinico degli altri riflessi tendinei ci lasci in dubbio circa la

(1) Riv. critica di cl. med., 1902, n. 31.
(2) Seduta del 25 marzo 1907.
(3) Riv. crit. di clin. med., n, 36, 1905.

aumentata o diminuita riflettività di certi pazienti. Sebbene la maggior parte degli studî più recenti in questa materia di effetti letali dei narcotici tendano a dare molto peso alla paralisi della muscolatura vasale (e per questa alla caduta brusca, rapida della pressione) per spiegare i pericoli degli anestetici generali (1), pure mi pare lecito domandarci se si possa veramente prescindere dall'elemento nervoso nei casi *letali specialmente* all'inizio della narcosi. Dosi minime di narcotico, come si sa, possono arrecare accidenti gravi: il Desault, il Verneuil, il Cazenave, il Millers. il Tillaux, il Dawson ed altri ci riferiscono casi di morte per shoch morale di pazienti, che soccombettero già prima di salire sul tavolo operatorio senza quasi essere narcotizzati, oppure dopo la inalazione di poche goccie di cloroformio. Sono questi gli accidenti, che oggi ancora vanno ritenuti come ineluttabili, se pure una tecnica diversa nella inalazione (come avvicinare la maschera poco per volta e non bruscamente e non carica di anestetico, ecc.) e l'uso a goccia del narcotico, con grande economia, non avrebbero potuto scongiurare almeno parte di quei casi di morte. Ma accanto a queste forme cliniche, in cui minime impressioni periferiche, traumatiche o morali, determinarono scariche reattive insolite, esagerate e, all'incontro, accanto ad altre forme, in cui stimoli anche potenti lasciano indifferenti o quasi i centri cerebrali e quelli cardio-bulbari, v'è una serie di personalità psico-nervose, nelle quali durante la narcosi si determinano dei collassi dalle forme più miti, gli *affaiblissements* della contrazione cardiaca, a quelle gravi di shok mortale e non pel solo fattore psico-genetico, ma per altre cause ancora, riferentisi al potere eccitomatore del midollo spinale, nonchè del simpatico, nel campo del quale ultimo la fisiologia ha affermato esistere gli altri riflessi di due ordini: positivi (dolore) e vasomatorî (emozioni) (2). Non saranno allora più i cardiaci solamente che hanno bisogno di una sorveglianza speciale nella narcosi: su 100 morti per cloroformio, scrive l'Huchard (3), non ve n'è che due, nelle quali lo stato cardiaco del soggetto possa essere accusato: ma saranno altresì sorvegliati i nevrosici (isterici, epilettici, ecc.). Rifletteremo allora che non sono le sole malattie miocardiche o aortiche, che avrebbero il triste privilegio — secondo alcuni clinici — della tendenza alle sincopi. Non ci contenteremo più della solita ascoltazione preliminare degli organi della circolazione e respirazione, non delle sole indagini chimiche, microscopiche e crioscopiche (per la determinazione del Δ orinario o del δ del sangue), non delle indagini rivelatrici (4) di una possibile ipertrofia del timo (causa di alcune

(1) Embley e Martire. Journal of. Physiol., 32, 1905. Tissot, ecc.

(2) Il prof. Lennander però ritiene che gli organi solo innervati dal simpatico o vago — dopo partito il ricorrente — sembrano insensibili alle manovre operative. Mistheil a. d. Grenzgeb Med. Ch., 1902.

(3) *Nouvelles Cons. Méd.*

(4) Compito, a vero dire, non facile per qualsiasi clinico.

morti improvvise, Ducrot, Broca, ecc.), ma sarà utile in determinati casi tenere pure presente lo stato di eccitabilismo generale.

Se non sembrasse una pedanteria, mentre è poi cosa constatata nella pratica, io aggiungerei ancora un altro fatto da doversi prendere in considerazione, quello cioè, dei punti di partenza, da cui possono avere origine alcuni riflessi più o meno intensi e pericolosi. Voglio dire che certe sincopi riflesse (1) durante la narcosi possono aver per punto di partenza non solo la schneideriana (e questo è notissimo a tutti), ma ancora altre sedi, come la corteccia cerebrale, come la regione stessa, ove ha luogo l'atto operativo. Riferirò in proposito che in occasione di un caso mortale di sincope cardiaca durante una gastro-enterostomia, operata dal Poirier, il Quénu (in seno della Société de Chirurgie del 19 febbraio-12 marzo 1902), esprimendo il suo modo di vedere in quel caso, ricordava che gli accidenti sincopali non sono sempre per forza accidenti d'intossicazione cloroformica, ma fenomeni riflessi, dei quali uno dei punti di partenza potrebbe essere la regione del trauma operativo. Si noti che l'arresto brusco, fulmineo del cuore dell'operata avvenne mentre il Poirier sollevava il gracile epiploon. Il Quénu annunciava il suo asserto come un suo modo di vedere: ma fu semplice coincidenza di fatti la manovra sul peritoneo e la sincope subitanea? O vi fu corrispondenza di causa ed effetto tra l'una e l'altra? Non pare inverosimile quest'ultima ipotesi. A me è toccato constatare due volte lo stesso fatto, una forma cioè di collasso o meglio, come dicono i francesi di *affaiblissement* della contrazione cardiaca e una forma di asfissia con sincope, nel tempo che producevo stiramenti e trazioni sul cordone spermatico e sul sacco erniario. Sarebbe desiderabile frattanto che la fisiologia sperimentale ci metta in grado di conoscere le sedi anatomiche, più ricche di riflessi. Alcune di queste regioni, dotate di maggiore sensibilità e di riflessi complessi e numerosi, come la clinica ci dimostra, sono l'ano-perineale, la regione del colletto erniario, del cordone spermatico, del peritoneo parietale.

Ora mi sia lecito riportare alcuni dei casi clinici più importanti.

Caso I. Giugno 1907. — C... T... di Fulgenzio, da San Severo, di anni 35, operaio, coniugato, con prole sana. Di statura piccola, di costituzione piuttosto delicata. Nato da genitori sani, ma non viventi; ha una sorella affetta di isterismo; non alcoolista abituale, eccede solamente a intervalli nell'uso del vino. Niente lue: a 17 anni ulcere veneree: a 18, a 19 e a 20 anni infezione palustre a più riprese. Da un mese l'infermo si lagna di due tumefazioni, dolenti spontaneamente ed al tatto ad ambo le regioni inguino-crurali.

(1) Parlo di sincopi riflesse, differenziandole da altre per intossicazione durante lo stato di tolleranza, da altre post-anestetiche per degenerazioni parenchimali, ecc.

Esame obbiettivo. — Sviluppo scheletrico normale: masse muscolari bene sviluppate; pannicolo adiposo sottocutaneo scarso: mucose pallide; sistema glandolare svilupppato più del normale. Nulla di notevole a carico dei vari organi interni. Aia splenica un po' aumentata per il pregresso paludismo. Leggiero tremore alle mani.

Stato locale. — Si notano alle due regioni inguino-crurali due tumoretti della grandezza di due uova di colombo, dolenti, duro-elastiche, profondamente situate, con cute libera spostabile ed integra.

Diagnosi. — Adeniti inguino-crurali profonde sotto-aponevrotiche, suppurate, di natura probabilmente tubercolare.

Il 3 giugno 1907 si interviene per la enucleazione delle glandole con la narcosi, per desiderio espresso dell'infermo, eccitabilissimo e pusillanime.

Si fa uso della maschera di Esmarche e del cloroformio dal cloralio di Erba.

Dopo un periodo di agitazione preanestetica, che dura una mezz'ora, si ottiene il sonno calmo, tranquillo. Quando si è alla fine della estirpazione delle glandole di un lato, dopo che il paziente aveva dormito regolarmente per quasi una mezz'ora, il polso repentinamente si fa piccolo; la respirazione lenta, superficiale. finisce col sospendersi; il viso si fa pallido.

Si erano amministrati 12 grammi di cloroformio. Si allontana la maschera, si fanno trazioni ritmiche della lingua, si inietta della caffeina e dell'olio canforato. Si riesce con tali mezzi a modificare « l'affaiblissement » della contrazione cardiaca e così ritornano a poco a poco il polso e la respirazione. Si ricomincia l'anestesia con l'inalazione a goccie, fino alla abolizione della coscienza, e si espleta la enucleazione dei gangli linfatici dall'altro lato. In tutto furono consumati 20 grammi di cloroformio.

Caso II. Dicembre 1899. — F... C..., da San Severo, di anni 45, ammogliato, senza prole. Nulla di notevole nel gentilizio: ha fratelli e sorelle viventi e sani: una sorella è istero-neurastenica; un fratello frenastetico; ebbe fatti di epilessia nella tenera età.

A 28 anni gonorrea, della quale guarì con postumi di epididimite cronica: varie recidive del processo blenorragico.

A 20 anni lue, della quale continua ad avere manifestazioni terziarie, ad onta di cure energiche.

A 30 anni pneumonite fibrinosa, della quale guarì completamente.

Nei primi mesi dell'anno 1897 il paziente avvertì una dolentia a forma nevralgica del testicolo destro, irradiantesi verso l'inguine e regione sacrolombare omonima.

Il dolore sempre crescente d'intensità faceva deperire l'infermo. Consultati tutti i clinici dell'Ateneo napolitano si sottopose a tutto l'arsenale di cure antiluetiche nelle forme più svariate. Dopo 18 mesi di vana attesa, non avendo avuto neppure un po' di tregua nelle sue sofferenze e deperendo ogni giorno più per le vive sofferenze, si determinò per un intervento operativo radicale.

Esame obbiettivo. — Costituzione scheletrica delicata: pannicolo adiposo sottocutaneo scarso, muscoli flaccidi, cute pallida, mucose apparenti scolorate.

Organi interni sani.

Emiscroto destro molto più grosso del sinistro con superficie irregolare, di colorito normale.

Alla palpazione si avverte un tumore costituito dal testicolo, duro, della grandezza quadrupla di quella normale, a superficie bernoccoluta, di consistenza lapidea, dolorosissimo alla pressione e spontaneamente. Cordone spermatico duro e dolente. Epididimo indurito, ispessito, nodoso, cute scrotale adesa al tumore sottostante.

Diagnosi. — Orchio-epididimite cronica postuma di antichi processi gonorroici e di gomme sifilitiche.

S'interviene per la emiorchiectomia il 20 dicembre 1899. Si fa uso del cloroformio Schering e della maschera di Esmarch.

Pratico un'incisione di circa 7 cm. nel mezzo della tumescenza: con taglio ovale limito la porzione di cute adesa: isolo il testicolo ed il cordone spermatico dall'uno e dall'altro lato ed applico due pinze emostatiche sul cordone.

Tutto ciò si è eseguito in completa narcosi con risoluzione muscolare, con scomparsa dei riflessi.

Mentre il paziente respirava liberamente al momento della compressione, fatta dalle pinze, mentre tutto procedeva normalmente, l'operato cade in collasso: il viso diventa profondamente pallido: il respiro si arresta insieme col polso.

Si erano appena inalati 15 grammi di cloroformio. Immantinenti si allontana la maschera. S'intrapreudono le trazioni ritmiche della lingua e la respirazione artificiale (metodo Sylvester), nel mentre si opera il massaggio sul precordio, nel mentre si praticano ancora iniezioni di olio canforato *larga manu.*

Il collasso persiste per altri 10 minuti e poi ritorna il colorito del viso, si ripristina la circolazione, nonchè il respiro e si prosegue l'operazione.

Dopo aver stordito l'operando con poche goccie di cloroformio, s'incidono gli elementi del cordone, si asporta il testicolo lasciando in sito per 48 ore le pinze.

Al 20° giorno l'infermo lascia il letto completamente guarito.

Caso III. Maggio 1907. — C... R..., da San Severo, di anni 17, celibe, figlio illegittimo di padre con tabe luetica, operaio, di costituzione robusta. Eccede nell'uso del vino, ma ad intervalli. Nessun precedente degno di nota nell'anamnesi remota.

Solamente verso l'età di 8-9 anni del paziente, i parenti si accorsero che il bambino presentava una tumefazione alla regione inguino-scrotale destra, che aumentava di volume durante gti sforzi del lavoro e spariva completamente durante il riposo. Non si ebbe nessuna cura di questo gonfiore, che, d'altra parte, non dava fastidio al paziente, il quale, anzi, si assoggettava indifferentemente pure a lavori esagerati.

La mattina del 20 maggio 1907, mentre egli era intento ad attingere acqua da un pozzo, sentì un improvviso ed intenso dolore all'inguine destro e vi notò un enfiato. Contemporaneamente insorse vomito di liquido bilioso. La tumefazione andò crescendo intanto che il dolore locale si irradiava a tutto l'addome.

Esame obbiettivo. — Giovane in buono stato di nutrizione, di colorito ancora normale fino a tutto il primo giorno della malattia. Addome teso, meteorico: frequente il vomito muco-biliare, non però di aspetto nè di odore fecaloide. Esiste all'inguine destro un tumore grosso quanto un arancio, di

superficie regolare, liscia, molto teso, dolente, fisso, irriducibile, e con cute normale.

Suono ottuso alla percussione. Apiressia. Polsi 90.

Diagnosi. — Ernia inguinale obliqua esterna congenita incarcerata del lato destro, con ectopia testicolare.

In 48ª ora si procede all'erniotomia, previa narcosi con la maschera di Esmarch e col cloroformio dal cloralio di Erba. Dopo aver tagliato la cute e il cellulare sottocutaneo, si cade nel sacco erniario, ricco di vasi, che si incide con precauzione. Ne fuoriesce del liquido giallo, sieroso e presto si presenta un ansa del tenue, gomitata, di colore bluastro, ma senza chiazze necrotiche. Si sbriglia l'anello inguinale interno con un taglio in alto e in avanti e si respinge l'ansa nel cavo peritoneale.

Procedendo il sonno anestetico con calma e regolarità vado oltre per espletare lo isolamento del cordone spermatico e per la cura radicale. Le aderenze del sacco peritoneale col colletto erniario e quelle del funicello col sacco sono fitte: occorre una dissezione un po' lunga e laboriosa.

D'un tratto l'operato si sveglia e fa dei movimenti. Il cloroformizzatore aggiunge cloroformio sulla maschera: ma immediatamente mi accorgo dell'arresto brusco del respiro. Il volto del narcotizzato si fa livido, cadaverico: aboliti i battiti cardiaci ed il polso: completa la paralisi dei muscoli respiratorii.

Tale stato dura tre quarti d'ora, durante i quali dopo le solite trazioni ritmiche della lingua si eseguono violente e celeri percussioni del precordio e la respirazione artificiale col metodo Sylvester: nel contempo si iniettano larghe quantità di etere canforato, oltre della caffeina, in proporzione, quest'ultima, di 75 centigrammi.

Dopo quasi $^3/_4$ di ora, si riattiva la respirazione ed a poco a poco tutto ritorna alla norma.

Stretto il peduncolo del sacco con una legatura in massa, lo fisso ai pilastri dell'anello inguinale profondo e poi alla parete addominale (processo di Barker).

Decorso apiretcio: guarigione per 1ª intenzione in 8 giorni. Furono consumati 35 gm. di anestetico.

Lo stato renale di tutti questi operati era integro e però fuori causa: essi oggi vivono, godendo buona salute.

Prima di iniziare la disamina dei miei casi, debbo far rilevare che il narcotizzatore aveva praticato moltissime cloroformizzazioni senza incidenti di sorta.

Nulla di nuovo si apprenderebbe dalle storie cliniche suesposte, se volessimo considerare le modalità occorse nella narcosi dal solo lato clinico. È noto che la produzione dello shok è favorita dallo stato di narcosi ed il più pericoloso è lo shock cloroformico, poichè in questo l'abbassamento della pressione arteriosa è un fatto costante. Ma allo stato odierno dei nostri studi sulla narcosi saremmo noi sempre irresponsabili e davanti la scienza e davanti una possibile vertenza legale in caso d'insuccesso intra o post-anestetico?

Jorolaw in seno del Congresso LXXVIII dei naturalisti e medici tede-

schi di Stuttgart, 16-22 sett. 1906, chiede che in caso di morte da cloroformionarcosi si esiga dal chirurgo la prova ch'egli ha cominciato con l'impiegare l'etere e nel caso contrario che manifesti serie ragioni per giustificare il suo operato. Onde la mia discussione assume un'altra importanza, oltre quella clinica. Vi sono errori di tecnica delle anestesie chirurgiche (per inalazione, rachidiana, locale), che si vendicano innanzi tutto sul sistema nervoso, ma mentre da tutti si accenna a gravi accidenti per minime dosi di narcotico (meno anche di due grammi), non sempre vengono essi giustificati.

Prima di far l'analisi minuta di ogni singolo mio caso, non è inopportuno ricordare che in nessun argomento della nostra scienza quanto in questo dell'anestesia chirurgica è necessario seguire rigorosamente gli ultimi trovati, stabiliti con la più categorica esattezza e smettere i canoni dogmatici. che non hanno senso e che erroneamente ci vennero riferiti.

Si è insegnato da qualche clinico anche illustre, come l'Huchard, che non bisogna mai cominciare ad operare se non s'è in completa narcosi per aversi l'abolizione di tutti i riflessi ed evitare così gli stimoli periferici e le conseguenti sincopi riflesse.

Si legge nel Commentario della Farmacopea italiana del prof. Guareschi, che il numero maggiore di morti per cloroformio si avvera nelle narcosi incomplete probabilmente perchè nell'anestesia lieve l'individuo piuttosto che insensibile è anche più impressionabile per la perturbazione, che si è portata sui centri cerebrali col cloroformio. Niente di più erroneo di queste teorie.

A parte la verità inoppugnabile che il pericolo di vita aumenta con la dose del narcotico e con la durata della narcosi (Schleich, Tissot, ecc.), v'è una statistica di ottimi risultati di parecchie centinaia (500) di cloronarcosi con quantità minime di cloroformio. praticato da Oscar Bloch, chirurgo dell'ospedale r. Fed. in Copenaghen. Si servì il Bloch di un'anestesia molto leggiera con piccolissima quantità di cloroformio e con l'aiuto dell'analgesia locale con cloruro d'etile in molte e gravi operazioni in vista degl'inconvenienti e dei danni che importa *la quantità di cloroformio o di etere ordinariamente impiegata* e che si hanno nella narcosi completa, principalmente il collasso per l'anemia cerebrale e l'asfissia con cianosi.

Passando ad esaminare i miei casi, osservo innanzi tutto che gli accidenti dell'anestesia sopraggiunsero improvvisamente nei tre cloroformizzati senza la precedenza dell'arresto della respirazione, come Arloing, Vulpian, nonchè i membri della Commissione inglese di Hyderabat hanno insegnato per tanto tempo.

Dovendo escludere la forma di sincope laringo-riflessa che si ha per stimolazione delle corde vocali nell'inizio della narcosi (invece nei miei casi i disturbi cardio-respiratorî sono apparsi nel corso e nella fine dell'anestesia dopo il periodo dell'agitazione) bisogna domandarsi quale parte, nella pato-

genesi dei medesimi disturbi, hanno avuto la suscettibilità tossica dei pazienti verso l'anestetico per condizioni psico-nervose speciali, quale la ricca innervazione, con la relativa quantità dei riflessi, della sede del traumatismo operativo ed infine quale la quantità e qualità del cloroformio, nonchè il modo d'inalazione di questo.

Circa la purezza del cloroformio potei convincermi che sempre si è trovato corrispondente ai precetti della Farmacopea, mercè esame chimico, fatto in appositi gabinetti, dei campioni di cloroformio, residuato a quello, servito per le operazioni (1). Circa l'influenza del traumatismo operativo bisogna premettere una quistione pregiudiziale. Nell'anestesia per inalazione, giunta al periodo, che si dice *completa*, teoricamente si dovrebbero avere abolizione della coscienza e dei riflessi, nonchè delle varie sensibilità. Si verifica ciò nel fatto pratico? Non pare, almeno in varie contingenze e non già per la insufficiente quantità dell'anestetico (parlo della quantità-limite o della quantità rapportabile alla « zone maniable di P. Bert »), ma, secondo il mio avviso, per la reazione intensa, violenta dei riflessi di alcuni territorî che non vengono soppressi neppure con le alte dosi di narcotico. Il Quénu, lo ripeto, faceva riflettere che non solo la schneideriana poteva essere il punto di partenza dei fenomeni riflessi della narcosi, ma la corteccia cerebrale ed ancora la sede degli atti operativi. Con tale modo di vedere possiamo spiegarci la ragione degli accidenti inquietanti, a cui furono testimoni operatori come il Guyon, Heuriet, Nicaise, ecc., nell'operare pazienti, affetti di ragade anale e sottoposti alla cloronarcosi (Huchard, *Nouv. cons. clin.*).

Con tale modo di vedere possiamo darci ragione di quanto scriveva nella sua Tesi « Controindicazioni dell'anestesia chirurgica » il Duret nel 1880, concludendo che di 135 casi di morte per cloroformio, non trovava meno di 5-6 casi di morti improvvise per operazioni di ragadi, emorroidi, fistole perianali. Non c'è nessuno oggi che condivida l'ipotesi che qualcuna di queste regioni, come l'ano-perineale, possa essere pericolosa per l'anestesia generale: però resta il fatto indiscutibile che la maggiore ricchezza di riflessi di determinate regioni può disturbare il normale andamento della narcosi.

Per la mia esperienza portata non solo sopra infermi della mia clientela privata, ma su molti operati nella sala dell'Ospedale Incurabili, di Napoli diretta dall'insigne prof. Virdia, cui rendo grazie per la cortesia di avermi permesso di fare delle osservazioni su moltissimi cloroformizzati, potetti convincermi che

(1) Oltre che alle note reazioni principali per la ricerca del cloro libero, del gas cloro ossicarbonico, degli acidi, dei cloruri, rispondeva il cloroformio anche alla reazione del dott. A. Langegaard. Non si nasconde per altro, che alla Società di Chirurgia il Terrier ebbe a dire di aver saputo da chimici autorevoli che la chimica non può determinare in certi casi perchè un cloroformio sia buono o cattivo. Ad onta di tale asserzione, si ha il dovere di esaminare sempre la purezza del cloroformio.

il cloroformio, anche nella narcosi profonda, non sopprime in dati organismi tutti i riflessi, indipendentemente dalla tecnica e dall'abilità del cloroformizzatore. Tra le regioni poi, sede di riflessi intensi, ho trovato la testicolare, quella del funicolo spermatico, del colletto erniario. Il Bloch, che ha pubblicato una monografia sulla sensibilità variabile dei tessuti del corpo umano (1) ci riferisce che il testicolo ha una sensibilità specifica; così pure l'hanno molto pronunciata le mucose là ove si toccano con la cute, come l'orificio anale, G. Lennander (2), che ci fa conoscere la diversa sensibilità dolorifica nei varî organi e tessuti, ci informa che oltre la cute posseggono il senso del dolore le sierose e le sottosierose delle grandi cavità del corpo, il periostio, le capsule sinoviali articolari, la pleura, il peritoneo parietale con la sottosierosa. Resta a domandarsi perchè la narcosi non spegne sempre i riflessi di alcuni distretti nervosi (ano-perineale, funicello spermatico, colletto erniario, ecc): forse perchè sono gli ultimi o, meglio, i più lontani dai centri psico-sensori, come questi alla lor volta sono i primi a sentire l'azione elettiva dell'anestetico?

La dottrina potrà accogliere o rigettare simile ipotesi: ma la clinica non può non tener calcolo della constatazione dei fatti in esame. Vi sono dunque, per l'affermazione di illustri clinici, per esperienza clinica, regioni, nelle quali i tessuti sono forniti di sensibilità maggiore che in altre, nelle quali i riflessi sono esagerati, come vi sono organismi impressionabili, nevrotici o psico-nevrotici, la cui eccitabilità anomala può e deve preoccupare l'operatore durante la narcosi. Le vie dell'attività riflessa nel corpo umano possono essere variabili d'intensità o *per la sede naturale delle regioni o per alterazioni* generali (neurosi, psico-neurosi, anemie, infezioni, intossicazioni, ecc.). Date queste condizioni di fatto, non è giusto che l'operatore le abbia presenti per ottenere il suo scopo di abolire i riflessi, a cui oggi può giungere per altre vie senza correre l'alea di una narcosi profonda? Ci sono fatti bene stabiliti ora nella scienza e nella pratica, dai quali si può prendere le mosse per regolarci opportunamente e saggiamente nei singoli casi. Chi non sa che sarebbe un errore imperdonabile il volersi ostinare nella cloro-narcosi in casi speciali di pazienti con minima resistenza ai narcotici, avendo, da un lato, nuove vie per ottenere un'anestesia ed analgesia più o meno complete e sapendo, dall'altro, dei pericoli e degli accidenti ad affetto quasi fulmineo del cloroformio, sapendo, infine, dei limiti della « zone maniable » di questo, molto angusti, specie in confronto con quelli della « zone maniable » dell'etere?

Ho richiamato questo punto della cloroformizzazione tanto studiato e dibattuto, perchè è il più pesante nella questione delle anestesie ing enere ed in particolare anche della narcosi degli individui con idiosincrasia.

(1) Revue de Chirurgie, pag. 58, a. 1908.
(2) Münchener medizinische Voch., 20 febb. 1906, n. 8.

Non già che in questi si possa parlare di controindicazione assoluta all'uso della cloro od etero-narcosi; ma è certo che conoscendosi innanzi tempo la ipereccitabilità riflessa esagerata di alcuni anestetizzandi, si potrebbero evitare certi inconvenienti, usando per lo meno il narcotico con grande prudenza, sia rispetto alla dose, sia rispetto al modo di somministrazione, Ma ciò non basta: sarà — per la nostra pratica — più utile ancora sorvegliare attentamente ogni fenomeno della narcosi e in base a questo regolarsi per la dose.

Scrive il Michulicz (1) « in qualsiasi modo, proceda tecnicamente la narcosi, si deve sempre adottare la dose al singolo caso dei sintomi di narcotizzazione... L'intiera narcosi è da credersi fin da principio in ogni uomo come un nuovo esperimento che deve essere *continuamente* controllato, a seconda della reazione dell'organismo, ecc. ». Aggiungo che non soltanto nell'inizio della narcosi, ma altresì nel corso e nella fine di questa possono verificarsi accidenti più o meno funesti (2).

Sta di fatto che nell'operato n. 1, il deliquio o la minaccia di sincope si è avuta nello stadio di tolleranza, dopo il periodo di agitazione e quando *clinicamente* si era lontani dal periodo tossico (non midrasi dopo la forte miosi, non scomparsa completa del riflesso oculo palpebrale, ecc.).

Non escludo l'influenza del cloroformio come causa coadiuvante del disturbo respiratorio, perchè sottomesso lo stesso paziente per altre condizioni morbose ad atti operativi di lieve entità con l'anestesia locale al cloruro di etile ebbe a subire una forma di lipotimia, della durata di 1-2 minuti, molto mite, rispetto a quella cloroformica: e se il sonno cloroformico durante l'atto operativo si fosse continuato con inalazione più prolungata, si sarebbe avuta la sorpresa d'una sincope grave.

Dal complesso delle circostanze, che hanno accompagnato la forma di deliquio di questo caso, si rileva che non la sola quantità assoluta di anestetico, non la sede di speciali riflessi del campo operativo, ma fondamentalmente è entrata in giuoco l'influenza dell'abnorme eccitabilità psico-nervosa dell'operato. Il punto di partenza dei fenomeni riflessi del respiro è rappresentato in questo caso dai centri cerebrali.

Mi pare che nulla si opponga ad una ipotesi simile: siamo in presenza di idiosincrasia (per nevrosi) pel cloroformio. Difficilmente potrebbe trovarsi una interpretazione che non sia neuro-psichica.

Ecco i fenomeni, che presentava il paziente, in ordine al sistema nervoso. Disturbi dispeptici dello stomaco: disturbi di sensibilità con iperestesia della

---

(1) *Sulla narcosi*. Clin. contemp. Pag. 8.

(2) L'Hammes ha notato le sincopi cloroformiche anche durante lo stato di tolleranza (Luogo citato).

cute, disturbi vaso-motori ai centri nervosi con ischiemia cerebrale per qualsiasi stimolo ab interno o ab externo, un po' più esagerato del normale. Turbe convulsive generali. per un lieve dolore fisico, per una iniezione ipodermica ecc. Fenomeni di eccitamento e depressione cardiaca alternantisi, secondo i varî momenti occasionali. Sovraeccitazione psichica. Leggero tremore alle mani. Riflessi tendinei o profondi (rotuleo) un po' più esagerati del normale. Gli altri riflessi superficiali. (Onanoff, cremasterico, ecc.), normali.

Passiamo all'esame dei casi n. 2 e n. 3. Nell'operato n. 2 mi pare evidente l'influsso dello stimolo periferico sulle manifestazioni del collasso. Il Ferè crede che le gravi depressioni da interventi nelle narcosi generali sieno dovute ad irradiazioni di dolore, anche possibili quando è impedita la percezione del dolore. Grazie all'uso dell'ergografo del Mosso ho osservato che lo stimolo agisce inibendo il lavoro e che tale inibizione, benchè indebolita, persiste anche dopo sospesa l'azione del dolore (1). La idiosincrasia pel cloroformio è fornita in questo caso (n. 2) dall'estrema irritabilità cerebrale (a cui non è estranea l'infezione luetica pregressa) e dallo stimolo periferico (compressione sugli elementi nervosi del cordone spermatico), intensamente superiore all'indice di resistenza organica. Il prof. Lennander accenna a casi di orchiectomia alta con intensa sensibilità al taglio funicolare (2).

Il collasso o, meglio, « l'affaiblissement » della contrazione cardiaca con l'anemia cerebrale s'è presentato proprio al momento del massimo scuotimento per l'eccitazione periferica sul cordone spermatico, mentre il narcotizzato dormiva regolarmente, mentre i riflessi parevano attutiti o spenti in altri punti del corpo.

Facendo l'esame retrospettivo di questo paziente, trovai a carico del sistema nervoso queste note: insonnia, vertigini, cefalalgia, sovraeccitazione psichica, inappetenza, frequenti attacchi di gastralgia, tremore vibratorio delle dita della mano. Riflessi profondi, specie il rotuleo leggermente aumentati: normali i superficiali.

Nell'operato n. 3 il punto di partenza del disturbo cardio-respiratorio sotto la forma di sincope respiratoria con collasso cardiaco ci è dato dalla sede del traumatismo operativo (stiramento del cordone spermatico e del sacco erniario). Il prof. Lennander (3) dice: « che, operando di entero-anastomosi, mentre l'intestino poteva essere stirato in ogni senso senza provocare riflessi, il peritoneo parietale era estremamente sensibile. In altri casi operati con anestesia regionale ha constatato la grande sensibilità del peritoneo parietale prossimo al sacco ed al colletto relativo ».

Le sensazioni dolorose, che possono raggiungere il maximum in alcune

(1) Veramente il Feré ha esperimentato con anestetici locali.
(2) Centralbl. f. Chir. 8, 1901.
(3) Luogo citato.

provincie riccamente innervate, risvegliano l'apparente inerzia del midollo spinale o della corteccia cerebrale, la cui eccitabilità è sempre sufficiente per agire sui centri bulbari della circolazione e della respirazione ed è tanto maggiore quanto più ricco di riflessi è il campo di operazione, quanto più duraturo è il traumatismo degli organi o tessuti, sede di tali riflessi. Tale eccitabilità ha però un limite: essa può essere estinta o esaurita dalla quantità di cloroformio e allora lo shoch, la sincope, il collasso, assumono durante la narcosi proporzioni più o meno allarmanti o addirittura letali.

L'Hammes (1), ricordando la teoria del Lallemand ci dice ch'è lo stato anestetico, che costituisce la predisposizione alla sincope e che le dà, quando si manifesta, una gravezza eccezionale, che può arrivare fino alla morte, tanto più che l'infermo è allora insensibile alle eccitazioni periferiche, che potrebbero ridestare la fiaccata vita nervosa. Secondo l'Hammes forse la mancanza di stimoli periferici sul cuore dà veramente gravezza alla sincope.

Questa forma di sincope ha colpito l'operato n. 3. L'intossicazione cloroformica in uno con l'esaurimento funzionale dei centri bulbari vasomotorî e respiratorî, portato dallo strapazzo del peritoneo prossimo al sacco erniario e al colletto, agì in modo energico da indurre l'arresto brusco del respiro e del cuore. Ogni altra causa per me è esclusa: così escludo la caduta della lingua sull'orificio delle vie aeree: il diaframma ed il torace non si muovevano inutilmente, cioè senza emettere aria, come succede nei casi di caduta della lingua: oltre a ciò il sollevamento del mascellare e le trazioni ritmiche della lingua, praticate immediatamente, restarono senza effetto. Goldschidt (di Strasburgo) nella seduta — aprile 1902 — dell'Accademia di Med. di Parigi, dichiarava ch'egli fin dal 1878 aveva sostenuto, contrariamente a Villemin e ad Eugenio Boekel, che l'asfissia cloroformica non era dovuta al fatto meccanico della caduta della lingua, ma a una vera intossicazione.

Vi sono osservazioni ulteriori, più recenti, che avvalorano l'asserzione, fatta da Goldschidt. Così il Lockhart Mummery (2) dice che il 21 % dei casi di morte operatoria vengono prodotti dallo shoch, che i fenomeni di questo dipendono da un abbassamento enorme della pressione sanguigna e sono favoriti dallo stato di narcosi e specie da quella cloroformica. Embley e Martin (3), studiando l'azione delle dosi anestetiche di cloroformio sui vasi sanguigni dell'intestino e del rene, hanno notato pronta paralisi della muscolatura dei vasi, alla quale si dovrebbe in gran parte l'abbassamento della pressione sanguigna nella cloro-narcosi. Nota ancora che la paralisi vasale si stabilisce verso la fine della narcosi e si prolunga 8-10 minuti dopo. Così si spiegherebbe anche la morte a narcosi finita.

(1) Luogo citato.
(2) Morgagni, 1905, n. 35.
(3) Journ. of Physiol., 32, 1905.

Credo interessante notare che Lockhart Mummery (1) ritiene che i casi più frequenti di morte operatoria si hanno per le lesioni o strapazzo del peritoneo e per la lunghezza dell'operazione.

Il peritoneo rappresenta — per esperienza di molti operatori — uno dei punti di partenza dei fenomeni riflessi più o meno pericolosi nello stato di anestesia: la regione del colletto erniario, del funicolo spermatico rappresentano degli altri.

Però non si può tale regola generalizzare per tutti i casi.

Una parte non meno importante della sede dei riflessi e della intossicazione cloroformica va attribuita al terreno organico sia nevrotico, sia psicoastenico, alcoolista, epilettico, ecc.

Diversamente non potremmo spiegarci la perfetta regolarità del processo della narcosi in tanti atti operativi in sede di numerosi e complessi riflessi, senza aversi a lamentare l'ombra di collasso o di deliquio, sia usando la mezza narcosi, sia la narcosi più profonda e duratura.

Sintetizzando, la gravezza del traumatismo operativo in alcune sedi di riflessi in uno con la quantità di cloroformio non compatibile in individui eccitabilissimi, con facile esauribilità, con facile risveglio dei riflessi, possono formare la condizione, che predispone certi operandi alle sincopi e può spiegare, secondo le mie modeste riflessioni, la suscettibilità tossica o la idiosincrasia fisiologica (cioè in individui con organi interni sani) verso il veleno anestetico.

In nessun'altra maniera pare si possa interpetrare la fisiopatologia delle sincopi cloroformiche riflesse nelle persone sane. Ma se dubbî possono rimanere circa questo meccanismo, restano però i fatti clinici e le innegabili relazioni di causa ed effetto tra stato nervoso e psico-nervoso e sede di riflessi intensi da un lato ed anomalie delle narcosi dall'altro.

Dall'insieme di tutte le mie osservazioni parmi poter dedurre le seguenti conclusioni cliniche e norme profilattiche.

Conclusioni cliniche.

1° Rispettivamente alla quistione della idiosincrasia o della suscettibilità tossica al narcotico, contro la quale ci mettono in guardia il Panas, l'Huchard, il Brouardel, ecc., per giustificare alcune anomalie della narcosi esistono punti di partenza dei varî disturbi riflessi cardiaci e respiratorî, che sono dati non solo da uno stato generale (della corteccia cerebrale), ma altresì da sedi periferiche, centri di riflessi complessi (peritoneo parietale, funicello spermatico, ecc.).

(1) Luogo citato.

2° Il pericolo degli accidenti sincopali, riferibili presumibilmente ad incompleta abolizione di alcuni riflessi non esiste soltanto al principio dell'anestesia, ma in tutti i periodi per azione parimenti riflessa, la quale, partendo da distretti riccamente innervati ed intensamente impressionati, si riporta ai centri circolatorio e respiratorio del bulbo.

3° Tale pericolo, del pari che nel periodo della esaltazione e di quello della tolleranza del narcotico è abbastanza più grave alla fine dell'anestesia per l'abbassamento della funzionalità bulbare o per la paralisi della muscolatura vasale indotta dalla maggiore quantità di cloroformio.

Norme profilattiche.

Circa la profilassi dell'anestesia degli individui con idiosincrasia fisiologica, allo stato attuale delle conoscenze sulle anestesie (generale, intrarachidiana e locale) la quistione potrebbe mettersi in questi termini: si userà la narcosi generale e con quale anestetico e con quale tecnica? o si userà l'anestesia mista (generale e locale)? Non è il caso di entrare nel merito dell'anestesia alla Bier, perchè gli accidenti, le intossicazioni e gli inconvenienti di questa hanno fatto abbassare di molto l'entusiasmo, che aveva destato sul nascere. Le statistiche di questi ultimi anni 1905-1906, circa la rachianestesia cocainica, stovainica, tropococainica e novocainica, da parte di Henking, Frautevrof, E. Deetz, Greiffenhanger, Hohmeier e di molti altri parlano di serî accidenti tossici. Henking, Deetz e Slajemer non ebbero completa la narcosi parecchie volte, onde furono costretti a ricorrere ad altri anestetici per inalazione.

Il Mingazzini nel n. 34 del *Policlinico* (a. 1907) illustra un caso (interessante dal lato clinico e dal lato medico-legale) di un paziente, che riportò in seguito ad iniezione intradurale di stovaina una grave lesione del *conus medullaris.*

Infine, e questo c'interessa più specialmente, Henking della clinica di Marburg, ci riferisce nel *Munch. med. Voch.* n. 50, a. 1906, che si dovette astenere dall'enestesa lombare con novocaina (è questa la sostanza analgesica più innocua, che si conosca fino a oggi) nei processi settici molto estesi, nelle persone al disotto di 15 anni e negli *individui isterici o nervosi.*

L'idiosincrasia fisiologica è dunque presa in considerazione anche nella anestesia midollare.

Chaput (1) conclude nel suo resoconto di 309 operazioni con anestesia lombare alla stovaina che la medesima dà risultati mediocri negli alcoolisti, nei nervosi, nelle giovanette e nelle affezioni dolorose.

Ci rivolgeremo allora alla anestesia locale alla Schleich? Certamente, allorchè

(1) Revue de chirurgie, 561, a. 1906.

è possibile ed a patto che se ne conosca a fondo la tecnica, la quale è decisiva pel successo pratico, come insegna lo stesso Schleich, ed a patto anche di essere sicuri che l'ammalato, il quale assiste alla propria operazione non venga intimidito dal pericolo di uno shoch. Il Reclus, maestro dell'anestesia locale, affermò all'Accademia di medicina di Parigi che nella sua clinica ospitaliera si serve molto bene dell'anestesia locale alla stovaina in $^2/_3$ delle operazioni.

Allo Schleich, il più competente propugnatore del metodo di analgesia locale cocainica, spetta il grande merito della trasformazione splendidamente riuscita del principio scientifico e del metodo dell'anestesia locale così da renderla non solo efficace, ma anche innocua, avendo abbassata la concentrazione della soluzione analgesica fino ad un grado completamente inoffensivo.

Sarebbe veramente il metodo di anestesia mista (locale e generale), che tornerebbe opportuno pei pazienti nevrotici, eccitabilissimi, con i riflessi intensi, ecc., i quali potrebbero restare impressionati ed abbattuti, vedendo e sentendo quanto si fa attorno a loro durante l'operazione. In essi è d'uopo abolire non solo i riflessi locali, ma ancora quelli psichici, i quali si collegano e si sommano a quelli per la produzione dello shoch. Quindi non la sola analgesia locale, neppure la sola narcosi.

Neppure la sola narcosi, perchè la poca resistenza organica dei nevrotici, degli individui impressionabili non si presta ad un assorbimento esagerato di narcotico quanto ne occorre per spegnere le vie di attività riflessa, specie nei punti più lontani dai centri psico-sensori.

Useremo con vantaggio la così detta mezza narcosi, la quale è consigliata da molti indistintamente per tutti gli operandi, in vista dei risultati nocivi, matematicamente stabiliti in questi ultimi tempi, che importa con sè e dietro di sè la gran quantità di cloroformio, nonchè di altri anestetici generali (etere, bromuro di etile, scopolamina).

Non sarà mai ripetuto abbastanza che la gran quantità di cloroformio è da evitarsi scrupolosamente in determinati casi, essendo stato dimostrato all'evidenza dagli esperimenti di Mansion e Tissot, che l'impregnazione dei centri bulbari con il cloroformio, protraendosi a lungo può da sola costituire il fattore della diminuita resistenza di quelli e rendere mortale una dose di cloroformio. Lo hanno gli autori provato con le ripetute analisi dei varî tessuti organici (cervello, bulbo, fegato, muscoli) degli animali da esperimento, cloroformizzati, ritrovando per ogni 100 grammi di tessuto 32 milligrammi di cloroformio nel cervello, *48 milligr. sul bulbo* e 22 milligr. negli altri tessuti sicchè poterono concludere che la intossicazione dei centri bulbari, inducendo progressivamente col protrarsi della inalazione diminuzione della tensione arteriosa, produce la sincope cardiaca. Non mi dilungo su quest'uno dei tanti inconvenienti del cloroformio, sulla caduta cioè più o meno brusca della pressione vasale, cui può dar luogo l'inalazione di cloroformio, perchè la è ormai

confermata, oltre che dal Tissot, da molti studiosi e clinici e fisiologi e chirurgi.

L. Burkhardt, libero docente di chirurgia in Wurtzbourg, osserva che si constata in maniera abituale nel corso della cloroformizzazione un forte abbassamento della pressione arteriosa e che ciò può essere la causa di accidenti mortali.

Da molti mi si obbietterà che clinicamente non è possibile determinare in precedenza la resistenza ai narcotici dei diversi individui, molto meno di quelli con idiosincrasia, con nevrosi, ecc. e quindi non si può innanzi l'anestesia stabilire la quantità di narcotico.

Ora, appunto perchè è sconosciuto il margine tra il punto di efficacia e quello del pericolo, noi siamo indotti ad usare la mezza narcosi nei pazienti con idiosincrasia, mercè la quale *a priori* si sa che una persona non sopporta senza spiacevoli conseguenze una dose qualsiasi di narcotico, come lo è di altri veleni, alcool, caffeina, nicotina, ecc. In secondo luogo, fin dal principio dell'anestesia di individui con suscettibilità tossica, si hanno sintomi di narcotizzazione, polipnea, caduta brusca della tensione arteriosa, ecc., che ci fanno mettere in guardia e che, osservati, studiati attentamente, costituiscono per noi come delle preziose avvisaglie di accidenti consecutivi. Non sono pochi gli autori, i quali pensano che con una più attenta sorveglianza dei primi fenomeni dell'inizio della narcosi si sarebbero evitate alcune morti *da cloroformio* e altre *durante la cloroformizzazione.* Scrive il Mikulicz nella sua aurea monografia « Sulla Narcosi »..... « è da ritenersi per verosimile che con una più diligente osservazione dei primi sintomi della narcosi anche in simili casi il narcotizzatore avrebbe dovuto essere indotto, con la quantità di cloroformio somministrato, ad essere più avveduto per scongiurare così un insuccesso ».

Berger, nella seduta gennaio-febbraio 1902, diceva in seno all'Accademia di Medicina « che per evitare gli accidenti è necessario che in principio la cloroformizzazione si faccia senza incidenti; gli allarmi debuttano generalmente con fenomeni di irritazione; in queste condizioni bisogna temere il seguito dell'anestesia ».

Il Tissot ha studiato e riferito nella seduta del 20 marzo 1905 a l'*Académie des Sciences* che la caduta brusca della pressione arteriosa sul periodo di eccitamento rileva una intossicazione rapida del cuore o dei centri cardiaci nervosi, provocata indirettamente dalla polipnea e non dalla vasodilatazione periferica. Così il periodo di ecccitamento è pericoloso non per esso, ma per la polipnea, che l'accompagna e per la intossicazione rapida, che ne risulta. Ed aggiungeva in seguito a risultati dei nuovi studî, che praticamente il cloroformizzatore non dovrà giammai perdere di vista queste due indicazioni fondamentali a sapersi: 1ª che un periodo di eccitamento lungo è preferibile a uno breve, perchè il primo non si accompagna mai a una caduta rapida della

pressione arteriosa; 2ª che tutto il periodo di polipnea è un periodo pericoloso, durante il quale importa somministrare prudentemente l'anestetico.

In conseguenza ancora degli studî sulla pressione vasale, il Tissot ci apprende fin dal 1905 (1) che allorchè la dose di cloroformio diviene assai considerevole per dar luogo agli accidenti, la pressione arteriosa è influenzata ben prima che si possa constatare una modificazione allarmante della meccanica respiratoria, di modo che la sorveglianza della respirazione non potrà essere sostituita da quella della pressione arteriosa.

Noi siamo in possesso dunque di molti mezzi per prevenire in una certa misura gli accidenti più o meno gravi della narcosi. Inoltre da tutte le cognizioni suesposte cliniche e sperimentali noi siamo indotti a restringere il più ch'è possibile il numero delle narcosi generali, specie profonde, ed usare dell'anestesia col metodo a goccia per evitare il periodo della sopradose, avvicinandoci gradatamente alla « zone maniable », o col metodo della mezza narcosi con dosi frazionate, piccole, sola o unita all'anestesia locale.

Fino a pochi anni fa qualche illustre clinico, come l'Huchard (2), sconsigliava come pericoloso il metodo della cloroformio-narcosi incompleta e riteneva che gli operandi dovessero anestetizzarsi profondamente fino alla abolizione dei riflessi.

Oggidì con le più recenti nozioni sul cloroformio parmi doversi accettare tale affermazione, sia pure di un così autorevole maestro, con le più grandi riserve, senza dire poi che non è necessario con la narcosi generale giungere all'abolizione dei riflessi, potendo noi servirci per questo scopo della efficace ed innocua anestesia locale, per esempio di quella alla Schleich, come complemento dell'anestesia generale.

Il professor Lennander (3) ritiene che, sempre che non si abbia a lavorare molto contro il peritoneo parietale, si può operare senza narcosi.

La combinazione della narcosi superficiale con l'anestesia locale cocainica, stovainica, ecc., o con l'anestesia da infiltrazione, è propugnata pure dal Mikulicz, il quale usa la narcosi superficiale durante l'intervento doloroso (per esempio, trazioni dello stomaco, intestino, ecc.); poi la sospende per continuare la operazione, senza la narcosi, con la anestesia locale. Egli scrive che ha potuto osservare, specie nelle operazioni sullo stomaco e sull'intestino, che gli operati, restando senza assorbire narcotico per un quarto o mezz'ora, stavano come sbalorditi, senzo reagire affatto: e che non erano profondamente anestetizzati, lo ha dedotto dal fatto che chiamati si svegliavano e rispondevano subito. P. Mongeout (di Chaumont) riferì alla Società di chirurgia (19 feb-

(1) Sem. médicale, n. 8.
(2) Luogo citato.
(3) A proposito della cloroformizzazione dei cardiopazienti.

braio-22 marzo 1902) che in più di 3000 cloro-narcosi non ha avuto nessun accidente, neppure un serio allarme, perchè dà il cloroformio a piccole dosi e continue.

Anche a giudizio dunque di autorevoli operatori, quali Michulicz, Lennander, Schleich si dovrebbe estendere su più vasta scala l'uso della combinazione della mezza narcosi con l'anestesia locale.

Noi dovremmo per concludere riserbare la narcosi profonda nei momenti più strettamente necessarî dell'intervento o per quegli interventi, durante i quali la mancanza della risoluzione muscolare potrebbero difficoltare l'operazione. Nei pazienti eccitabilissimi o negli atti operativi, che cadono su territorî ricchi di sensibilità nervosa è utilissimo far precedere all'anestesia generale (o eterea o cloroformica) due o tre iniezioni ipodermiche di soluzione di morfina e sparteina, secondo la nota formola dell'Huchard, fatte alla distanza di un'ora l'una dall'altra e 3-4 ore prima dell'operazione. Dacchè mi avvalgo di questo metodo, mezza narcosi cloroformica preceduta dalle iniezioni morfino-sparteiniche, sola o associata all'anestesia alla Schleich, non ricordo più di aver notato neppure gli allarmi di una sincope (polipnea ed *affaiblissement* della contrazione cardiaca) come ho pure notato di aver avuto bisogno di una quantità molto minore di cloroformio e ciò per l'azione preparataria della morfina (1) e sparteina. Con l'uso di quest'ultima poi si protegge il paziente contro i possibili effetti depressivi del cloroformio, sebbene si sia dimostrato che in molti casi la sola narcosi ecc. la narcosi generale col cloroformio o meglio ancora con l'etere (quando questo non sia controindicato dalle condizioni respiratorie), *usata nella maniera anzidetta e sorvegliando attentamente gli operandi* è di assoluta innocuità.

---

(1) Per le varie condizioni di sensibilità di alcune sedi operatorie il Lennander ancora raccomanda fin dal 1902 di unire l'uso della morfina agli anestetici generali — Mittheil. a. d. Greuzgeb. Med. Chir. 1902.

Diritti di proprieta riservati. — *L'Amministrazione avverte che procederà contro quei giornali che riporteranno lavori pubblicati nel* **POLICLINICO** *o che pubblicheranno sunti di essi senza citarne la fonte.*

Tip. Nazionale di G Bertero e C. L. Pozzi, resp.

(48)

Anno XV Roma, dicembre 1908 Vol. XV-C. (fasc. 12)

IL POLICLINICO

SEZIONE CHIRURGICA

ORGANO DELLA SOCIETÀ ITALIANA DI CHIRURGIA

DIRETTO DAL

Prof. FRANCESCO DURANTE

Direttore del Regio Istituto Chirurgico di Roma

SOMMARIO.

I. Dott. Metello Francini - *Sul meningocele con procidenza di midollo.* — II. Dott. Stefano Puglisi-Allegra - *Le fibre elastiche dell'ovaio in rapporto alla degenerazione ialina dei vasi e dei follicoli di Graaf.* — III. Dott. Raffaello Giani - *Sopra di un caso di endotelioma del ganglio di Gasser.*

I.

Istituto di Clinica Chirurgica Generale della R. Università di Siena
diretto dal prof. Domenico Biondi

Sul meningocele con procidenza di midollo

per il dott. METELLO FRANCINI, assistente.

Fra le diverse forme di spina bifida, quali vengono distinte dalla classica divisione del Recklinghausen, il meningocele spinale rappresenta quella che, sia dal lato morfologico, sia dal patogenetico, è meno nettamente definita. Viena compresa sotto questo nome una estesa classe di malformazioni fondamentalmente caratterizzate dalla presenza di un'ernia meningea attraverso ad una rachischisi posteriore parziale in cui il tumore erniario è ricoperto da cute integra o soltanto secondariamente interrotta e contiene nelle forme più semplici solo liquido cerebro-spinale, in altre, invece, e sono le più numerose, abbiamo la procidenza in esso di parti costituite da tessuto nervoso.

Il contenuto del meningocele può essere infatti rappresentato ora dal cono midollare, ora da un diverticolo che, abnormemente originatosi dal midollo, va ad inserirsi in un punto qualsiasi della faccia interna del sacco (Ballanger, Monod) ora da uno o più nervi della cauda equina i quali pure nel sacco trovano la inserzione loro. Talvolta il midollo sporge soltanto nel sacco, spesso aderendovi per varia estensione (Natorp, Debout, Bauchut ed altri). Anche nella porzione di midollo che resta dentro allo speco possono aversi malfor-

mazioni assai importanti pel significato patogenico loro e che tutte rispondono ad alterazioni del processo di chiusura della lamina midollare.

Speciale importanza fra queste ha la divisione più o meno estesa del midollo o diastematomielia. Questa può essere variamente estesa e risiede per lo più a livello della tumefazione erniaria (Ollivier, Natorp, Von Ammon, Rose, Grasuy). Identico significato avrebbero altre malformazioni meno progredite di essa, quale la presenza di un profondo solco nel midollo tuttavia unico all'altezza del meningocele (Sandifort), solco al quale spesso si accompagna duplicità del canale ependimale.

Talora la diastematomielia fu veduta coesistere con alterazioni formative delle vertebre, quali lo sporgere di coni ossei nel canale vertebrale in corrispondenza dell'occhiello resultante dalla parziale divisione del midollo.

Una disposizione ancor più complessa, sulla quale desidero richiamare in modo speciale l'attenzione per la sua grande somiglianza con uno dei casi che fra poco esporrò, è descritta dal Hunphry. Si tratta in essa della tripartizione ineguale del midollo di cui un ramo posteriore più piccolo, passando attraverso ad una rachischisi parziale, andava ad inserirsi nel sacco di un meningocele, gli altri due maggiori e simmetrici passavano ai lati di un cono vertebrale originato dai corpi della prima e seconda vertebra lombare subito sottostanti alla rachischisi.

A queste forme di meningocele con procidenza di tessuti nervosi nelle diverse modalità di cui le principali ho ora brevemente accennato, intendo qui di portare il contributo di due osservazioni che per la loro singolarità ritenni degne di speciale interesse.

In ambedue le osservazioni che sto per descrivere, l'atto operativo fu seguito da esito infausto, sicchè in esse allo studio delle parti operativamente asportate potei aggiungere l'esame del midollo spinale sopra e sottostante alla lesione. Evidentemente solo in questi casi, che pur segnano degli insuccessi terapeutici, è possibile uno studio completo e questi soli, forse, uniti a quelli in cui non fu neppure tentata una cura e che arrivarono quindi intatti al tavolo anatomico, costituiscono il materiale veramente interessante e degno di essere più diligentemente studiato.

Caso I. — B... U... di mesi 8, da Castelnuovo Berardenga (Siena). — Niente di notevole nell'anamnesi familiare. Nacque a termine da parto fisiologico. Fino dalla nascita presenta una tumefazione rotondeggiante situata sulla linea mediana della regione dorso-lombare. I parenti dicono che il tumore andò lentamente aumentando dalla grossezza di una noce fino a quella attuale. Niente di notevole si rileva coll'esame degli organi toracici ed addominali, non esistono altre malformazioni clinicamente apprezzabili. L'intelligenza è, relativamente all'età del bambino, assai sviluppata, normale la motilità e la sensibilità, normale pure l'innervazione della vescica e del retto.

Nella regione dorso-lombare e precisamente in corrispondenza delle ultime vertebre dorsali, si vede una tumefazione della grandezza di un arancio, ade-

rente al dorso per un peduncolo assai largo rivestito ai lati da cute normale fornita di sottilissimi peli diretti verso l'apice del tumore. La porzione più alta di questo è invece ricoperta da un esile rivestimento di aspetto cicatriziale, di colorito roseo, in alcuni punti livido, sotto al quale traspariscono numerose anse vasali. Questa calotta è solcata da due strie lucide biancastre di aspetto fibroso che la dividono in tre parti ineguali.

Nella parte superiore il rivestimento della tumefazione è per un certo tratto eroso e secerne un liquido tenue siero-purulento ed ematico. Alla palpazione il tumore è di consistenza molle fluttuante, più dura in corrispondenza delle strie fibrose ora descritte. Comprimendo tutto il tumore non si rilevano apprezzabili modificazioni volumetriche in esso. Palpando profondamente alla base si riesce ad apprezzare la porta erniaria costituita da un cercine osseo rotondeggiante, piuttosto piccolo.

FIG. 1ª — CASO I. Diagnosi clinica ed anatomica: meningocele dorsale; tripartizione del midollo; procidenza ed inserzione di uno dei rami nel sacco; cono vertebrale.

Nei pochi giorni durante i quali l'ammalato stette in Clinica avanti l'operazione non mutarono le condizioni obbiettive. Si andò invece manifestando ed accentuando un certo assopimento nel piccolo infermo e corrispondentemente si ebbe ipertermia serale di modica intensità.

Il 7 febbraio 1900 senza praticare la narcosi e con le solite cautele antisettiche si comincia ad incidere longitudinalmente per breve tratto il tumore allo scopo di vuotare lentamente il liquido e di eseguire l'ispezione del contenuto del sacco. Dalla piccola incisione zampilla con discreta pressione un liquido sieroso, leggermente opaco ed ematico. Il sacco appare diviso da esili setti biancastri in varie cavità secondarie. Dal canale vertebrale si vede fuoruscire verso il sacco un cordoncino cilindrico di aspetto midollare che si inserisce e si sperde nella parete. Questo cordone viene resecato alla base. Ciò fatto, con taglio elittico si delimita verso il peduncolo il tumore, si prepara per via ottusa il sacco meningeo fino al cercine osseo e si escide. La sintesi viene eseguita con un primo piano meningeo, uno muscolo-aponeurotico ed uno cutaneo.

Il bambino rimase dopo l'operazione in uno stato di sopore da cui nessun mezzo valse a sollevarlo. Cessò ben presto ogni reazione agli stimoli, la febbre già iniziatasi prima dell'operazione si andò accentuando fino al decesso che si ebbe nella terza giornata.

All'autopsia si trovarono le meningi craniali e spinali iperemiche, iperemica pure ed edematosa la sostanza cerebrale, discreto aumento del liquido endoventricolare, il quale è però trasparente, chiaro; nessuna lesione notevole

negli organi toracici ed addominali. Il midollo spinale è nel tratto soprastante alla lesione di forma e volume normale, il canale ependimale non è aumentato di volume, normali sono i rapporti fra le due sostanze nelle sezioni trasverse seriali. Tutto il tessuto midollare è piuttosto iperemico.

Giunto in corrispondenza della penultima vertebra dorsale, il midollo spinale si divide in tre cordoni cilindrici di cui due laterali di volume e configurazione eguale, uno posteriore più piccolo. Quest'ultimo volge direttamente all'indietro ed abbandona il canale vertebrale per una apertura circolare di circa 7 millimetri di diametro dovuta alla diastasi delle lamine della penultima vertebra dorsale attraverso alla quale si estrinseca il meningocele.

È questo il ramo midollare che fu resecato durante l'atto operativo.

FIG. 2ª — Preparazione del Caso I vista dal lato ventrale. Si vede il cono vertebrale che, originandosi dall'arco dell' ultima vertebra dorsale, separa i due rami midollari discendenti.

Gli altri due, rimanendo nel canale vertebrale, discendono per un certo tratto separati, quindi nuovamente si saldano, limitando una fessura ovalare col massimo diametro longitudinale di circa tre centimetri ed il minimo traversale di circa un centimetro. Nel tratto in cui sono distinti l'uno dall'altro questi due cordoni midollari appaiono assai regolamente cilindrici e di superficie uniforme. Solo, nella metà inferiore del sinistro, sulla sua parte ventrale vediamo un solco che rammenta per la situazione e per la forma la fessura mediana anteriore del midollo normale. Ricostituitosi per il saldamento di questi due rami un midollo unico, questo finisce ben presto nel cono terminale all'altezza della III vertebra lombare.

Nulla di anormale si rileva nelle dimensioni e nella forma della colonna vertebrale. Le singole vertebre sono tutte normalmente costituite all'infuori delle due ultime dorsali; di queste l'undecima presenta la interruzione mediana dell'arco dianzi accennata attraverso alla quale si è fatto strada il meningocele. Assai più singolare è la conformazione dell'ultima vertebra dorsale. In essa vediamo il corpo ben conformato, così pure le masse laterali le quali si riuniscono posteriormente sulla linea mediana in modo che l'arco ne risulta completo. Quivi però vediamo mancare del tutto l'apofisi spinosa, mentre dalla faccia ventrale dell'arco si parte una prominenza ossea la quale, sospingendo dinnanzi a sè la dura madre e dirigendosi verso il corpo della vertebra, senza però raggiungerlo, divide parzialmente lo speco in due parti laterali simmetriche. Al di sopra di questa spina ossea avviene la tripartizione del midollo dianzi descritta e sul margine superiore di essa scorre il ramo posteriore che, come vedemmo, si insinua e si perde nella sacca del meningocele. La spina ossea occupa la fessura ovale interposta fra i due rami midollari discendenti essendo però assai più vicina al suo polo craniale; essa ha forma di cono alquanto appiattito lateralmente e misura cinque millimetri in lunghezza, tre in larghezza alla base.

Data la singolare disposizione morfologica ora descritta, si preferì non guastare il pezzo anatomico, come sarebbe stato necessario volendo corredare l'osservazione di un esame istologico completo. Di questo caso quindi mi limitai ad esaminare microscopicamente la sacca del meningocele ed il ramo midollare in essa contenuto.

Essendo la sacca costituita in modo identico a quella del secondo caso che sto per descrivere e del quale potei eseguire sistematicamente l'esame istologico, lascio qui di descrivere i caratteri strutturali di questa, rimandando alla descrizione minuta che esporrò per il meningocele del secondo caso. Le sezioni trasverse seriali del cordoncino midollare resecato dimostrano che in esse possiamo anzitutto distinguere un rivestimento connettivo denso fatto di robusti fasci fibrosi a direzione ondulata formanti spesso degli aloni concentrici attorno ai vasi assai numerosi in esso contenuti. Questo tessuto è riccamente infiltrato di cellule rotonde che si dispongono per lo più in nidi perivasali. I vasi presentano le note caratteristiche di una peri-, meso- ed endovasculite: specialmente ricca è la neoformazione dell'intima; su di essa l'endotelio, spesso pluristratificato, assume l'aspetto globoso caratteristico di questi stati irritativi. Il tessuto elastico è quivi riccamente rappresentato e consta ora di fibre tozze ad apice tronco che seguono la direzione dei fasci connettivali, ora di esili fibrille con decorso ondulato, riccamente ramificate.

Dentro a questa guaina, che subito si riconosce esser di origine meningea, è contenuto un cordoncino rotondeggiante in sezione, provvisto di una cavità centrale. Esso è fondamentalmente costituito da connettivo lasso ricco di vasi ed infiltrato di cellule rotonde, nel quale decorrono rare fibre mieliniche esili varicose; non vi si scorgono cellule nervose.

La cavità centrale ha in sezione la forma d'una fessura assai stretta ed è limitata da un rivestimento epiteliale pluristratificato. Le cellule che lo costituiscono presentano per il reciproco contatto forme svariate. Prevalgono negli strati profondi gli elementi allungati, nei superficiali i polimorfi talora piatti. Non rare sono in questo epitelio le forme di divisione nucleare. Alla vivace proliferazione degli epiteli si accompagna un attivo sfaldamento di essi, di cui molti si vedono liberi nel lume.

Caso II. — B... D... di A..., di mesi sei, da Castelnuovo Berardenga.

Nulla di notevole nell'anamnesi familiare. Nacque a termine da parto fisiologico in presentazione cefalica. Fino all'epoca attuale è stato sempre bene. Fino da quando nacque presentò una tumefazione situata lungo la linea mediana del dorso nella regione lombo-sacrale che al momento della nascita era della grandezza di una grossa noce ed i cui caratteri esterni erano in tutto simili a quelli che ora presenta.

Allorchè il bambino viene ammesso in Clinica, l'esame esterno non lascia vedere alcuna altra malformazione all'infuori di quella ora detta, se non una abnorme accentuazione della fossetta coccigea la quale appare trasformata in un infundibulo assai profondo, aderente al coccige. Nel cranio, di conformazione normale, troviamo le fontanelle ancora ampiamente aperte; esiste anche un lieve esoftalmo bilaterale. I movimenti degli arti si compiono bene, normale è la sensibilità in tutto il corpo, normale la suzione del latte, la minzione e la defecazione che si ripete ad intervalli sufficientemente ampi.

All'ispezione della regione lombo-sacrale si vede sulla parte mediana di essa una tumefazione sferoidale, alquanto schiacciata nel senso antero-posteriore, del volume di un piccolo arancio. Tale tumefazione aderisce al dorso del bambino per un largo e corto peduncolo, di dimensioni di poco inferiori al

massimo diametro del tumore, sicchè questo appare quasi sessile. La pelle del dorso si continua sul tumore fino ad altezze varie, la callotta invece è ricoperta da una cute esile, liscia, di colorito roseo-violaceo, sprovvista di peli. Su di essa si scorgono due solchi cicatriziali bianchi. La tumefazione è totalmente trasparente, solo a destra ed in basso presenta una zona opaca.

FIG. 3ª — Caso II. Diagnosi clinica ed anatomica: meningocele lombo-sacrale con procidenza e tripartizione del midollo ed inserzione di uno dei rami nel sacco.

Il limite fra la cute normale ed il rivestimento liscio lucido della callotta è segnato da una linea ondulata assai netta. Alla palpazione esso si rivela teso, nettamente fluttuante, più consistente nel quadrante inferiore destro. Il tumore è in totalità assai mobile. La palpazione non sembra provocare dolore. La compressione, anche se modicamente esercitata, determina subito una spiccata irrequietezza nel piccolo infermo e, palpando contemporaneamente le fontanelle, si può apprezzare quivi un certo aumento della tensione endocranica. Al termotatto la tumefazione è leggermente più calda della cute circostante. Infossando le dita in corrispondenza del peduncolo del tumore si riesce ad apprezzare un difetto osseo che ha sede nell'arco della quinta vertebra lombare. Colle misurazioni vediamo che la tumefazione dista cm. 33 dal vertice, 6 dall'apertura anale. Essa misura cm. 22 di perimetro, 7 ½ il suo diametro trasverso, 5 il longitudinale.

Poichè la madre del piccolo infermo non consentiva dapprima un atto operativo, al quale d'altra parte la concomitanza di un idrocefalo non grave, ma clinicamente apprezzabile, ci rendeva meno proclivi, si temporeggiò alcuni giorni, durante i quali il bambino stette sempre bene, finchè la sera del 17 novembre 1907 cominciò a manifestare un lieve abbattimento accompagnato da modica elevazione termica (37° ½). Contemporaneamente notammo l'iniziarsi di una erosione sulla callotta del tumore. Essa raggiungeva appena allora la grandezza di una moneta da due centesimi e da essa gemeva un liquido siero-ematico torbido.

Consigliammo allora un intervento immediato e questo fu eseguito la mattina seguente. Fatta la disinfezione della parte, senza narcosi, mantenendo il bambino in posizione prona, col corpo inclinato in basso nella direzione del capo, si delimita la tumefazione con taglio losangico condotto sulla cute normale, la quale viene distaccata dal peduncolo del tumore che si prepara per via ottusa fino a riconoscere bene il difetto osseo attraverso al quale si fa strada l'ernia meningea.

Quindi, prima di procedere alla escissione, con un taglio laterale destro si apre il sacco lasciando lentamente fluire il liquido in esso contenuto. Ciò facendo si constata che la cavità non è unica, ma resulta divisa da diversi setti

bianchi translucidi in concamerazioni secondarie fra loro comunicanti. Tutte sono ripiene di liquido apparentemente limpido incoloro. Procedendo accuratamente nella dissezione vediamo che la più profonda delle cavità secondarie di cui resulta il tumore comunica col cavo subaracnoideo per un'apertura di circa un centimetro e mezzo di diametro, attraverso alla quale si affaccia ripiegandosi ad angolo un cordone biancastro opaco che subito si riconosce essere il midollo spinale. Dal vertice di questo angolo si spicca un cordoncino di aspetto identico al midollo che dopo breve decorso aderisce alle pareti della sacca e quivi si sperde. La pia meninge ispessita, iperemica ricopre il midollo erniato ed il cordoncino che da esso si origina. Resecato quest'ultimo il midollo si lascia facilmente raddrizzare e riporre nello speco Su di esso si esegue una prima sutura meningea, al di sopra della quale si applica un piano muscolo-aponeurotico preso dalle masse lombari, dopo aver fatto su ciascuna di esse una incisione longitudinale di alcuni centimetri allo scopo di mobilizzare i lembi e suturare così meglio i margini adiacenti di essi. Su questo piano viene infine rinchiusa la pelle.

L'atto operatorio durò in tutto una mezz'ora; non si ebbe perdita rilevante di sangue nè di liquido subaracnoideo. Il bambino stette dapprima in condizioni assai buone, poppò due volte nella serata. Il polso si manteneva intanto soddisfacente, la temperatura di poco superiore alla norma. Ma, sopravvenuta la notte, si manifestò e si andò sempre più accentuando una intensa prostrazione nel piccolo infermo e ben presto si notarono gravi alterazioni del ritmo respiratorio. Venne quindi a mancare qualsiasi reazione agli stimoli, il polso si fece frequentissimo e ad onta di ogni mezzo terapeutico la mattina dopo si ebbe la morte.

FIG. 4ª — Preparazione del Caso II. Sull'angolo formato dal midollo procidente si vede la superficie di sezione del ramo che si inseriva nel sacco e che fu resecato durante l'operazione.

All'*autopsia* si trovarono le meningi congeste, iperemia ed edema della sostanza cerebrale, un discreto grado di idrocefalo interno ed esterno, plessi coroidei notevolmente iperemici.

Nessuna reazione attorno alla ferita operatoria. Aperto lo speco vertebrale si vede che il midollo spinale non solo lo occupa in tutta la sua estensione, ma forma all'altezza dell'ultima vertebra lombare una ripiegatura angolare in modo da far subito comprendere che il midollo disteso sarebbe, per quanto di poco, più lungo del canale osseo che lo accoglie. Si è dunque in parte riformata la ripiegatura del midollo, che già vedemmo alla biopsia operatoria e che era solo mantenuta corretta dalla plastica soprastante. Sul vertice di questo angolo si vede la superficie di sezione del cordone midollare precedentemente asportato. Nella porzione soprastante alla lesione il midollo è di aspetto normale, solo è alquanto iperemico. All'altezza del ginocchio ora

descritto i due rami di esso appaiono schiacciati per il mutuo contatto e per la compressione esercitata dall'anello osseo. Quivi la pia madre è inspessita, di aspetto fibroso, riccamente vascolarizzata. Nella porzione sottostante il midollo sembra ritornare di aspetto macroscopicamente normale.

Le radici dei nervi cervicali e toracici hanno direzione normale. All'altezza del ginocchio formato dal midollo lombare vanno assumendo invece prima una direzione in avanti e quindi assolutamente ricorrente, essendo più alto il foro di coniugazione dal quale devono uscire i nervi corrispondenti, del loro punto di emergenza. Ne viene da ciò che la cauda equina è completamente inversa, essendo nell'insieme diretta dal basso in alto e dall'indietro in avanti ed occupando in gran parte la concavità dell'angolo midollare. Le radici posteriori fasciano lateralmente il midollo; ad altezze varie si vedono i gangli spinali corrispondenti.

I tagli trasversali che si sogliono fare nel midollo rivelano nella porzione cervicale e dorsale normali i rapporti per le due sostanze bianche e grigia, canale dell'ependima molto dilatato, nettamente triangolare. All'altezza del ginocchio descritto i rapporti fra le due sostanze sono meno evidenti, il canale ependimale non è più visibile ad occhio nudo, il setto longitudinale anteriore è ispessito ed iperemico. Nel ramo discendente questo setto sembra dividere completamente il midollo in due parti laterali simmetriche. Nell'ultima parte il midollo riprende l'aspetto normale.

Nulla di notevole rivela l'esame degli organi toracici ed addominali.

Per l'esame microscopico del midollo ho eseguito sezioni trasverse seriali di esso a cominciare dalla porzione toracica fino alla sua terminazione. Esaminando sezioni del midollo all'altezza della seconda vertebra dorsale vediamo che quivi esso è di configurazione normale. La fessura mediana anteriore è alquanto divaricata. Le pie meningi avvolgenti il midollo sono piuttosto inspessite. Esse resultano costituite da fasci disposti in direzione prevalentemente orizzontale che accolgono in sè numerosi vasi sanguigni e linfatici.

Il canale dell'ependima ha in sezione la forma di un triangolo equilatero di cui uno dei lati è in rapporto colla commessura anteriore. Esso è notevolmente ectasico misurando 2 millimetri circa di lato. Presenta un rivestimento ependimale continuo unistratificato nella massima parte. Solo in alcuni punti le cellule ependimali sono disposte in più strati e polimorfe.

La configurazione del midollo spinale, fino a questo punto assai vicina alla norma, cambia notevolmente all'altezza del difetto osseo dove il midollo ripiegandosi ad angolo percorre per un certo tratto il sacco del meningocele. Esaminando sezioni trasverse del midollo a quest'altezza, si vede che la parte destra e la sinistra di esso non sono, come di norma, di forma simmetrica, ma la metà destra assai sottile, in forma di lingua, si ripiega sopravanzando la sinistra, la quale è notevolmente più sviluppata dell'altra. Da tale disposizione resulta che la fessura mediana anteriore presenta un adito sinuoso ristretto, oltre il quale si apre in una dilatazione in sezione sacciforme. Fra i due poli della porzione anteriore del midollo si insinua il setto piale.

Anche il canale dell'ependima segue il maggiore sviluppo della metà sinistra del midollo e viene quindi spostato totalmente da questa parte, situandosi indietro e lateralmente rispetto alla commessura anteriore. Le meningi sono notevolmente infiltrate ed inspessite.

Identica a quella della pia madre è la struttura del robusto setto longitudinale anteriore. Esistono quivi vasi di assai grosso calibro arteriosi e venosi nei quali troviamo costantemente aumento di spessore e sclerosi delle tuniche loro, piccoli infiltrati attorno ai vasa vasorum, neoformazioni dell'intima e dell'endotelio suo. In preparati eseguiti col metodo del Weigert per

la dimostrazione delle fibre elastiche si constata in tutta la molle meninge e specialmente nel setto longitudinale anteriore la presenza di numerose fibrille elastiche variamente intrecciantisi, i cui apici affusati si sfioccano spesso in arborizzazioni secondarie, hanno quindi i caratteri morfologici delle fibre elastiche giovani in attiva neoformazione. Nelle pareti vasali si osserva aumento di spessore della limitante interna e neoformazione di fibrille elastiche nelle produzioni parietali dell'intima (Jorés).

FIG. 5ª — Struttura del midollo procidente. Ectasia delle guaine linfatiche periversali.

Il tessuto proprio del midollo ci si presenta ad un primo esame come tutto cribrato per il notevole aumento del numero dei vasi e per la dilatazione degli spazi linfatici perivascolari e ciò specialmente a livello dei cordoni anteriori. I vasi, anche i più piccoli, presentano una parete connettivale propria assai robusta su cui poggia l'endotelio rigonfio, talora disposto in due o tre strati. Alcuni elementi endoteliali sono caduti sfaldandosi nel lume. Le parete esterna della guaina perivascolare è sottile, l'endotelio poco riconoscibile; nel lume si trovano rari leucociti e cellule endoteliali.

Le cellule delle colonne grigie anteriori appaiono come ricacciate verso la periferia del midollo; evidente è il reticolo della nevroglia.

Il canale dell'ependima, che già vedemmo essere ricacciato a sinistra, è trasformato in una fessura a massimo diametro antero-posteriore le cui pareti collabiscono. Il rivestimento ependimale, per piccoli tratti discontinuo, è per lo più pluristratificato.

Progredendo nell'esame del ramo craniale del ginocchio formato dal midollo procidente, allorchè questo si trova in sempre più stretto rapporto col ramo inferiore, il midollo cambia di nuovo di forma.

Le due melà di esso si rendono a poco a poco nuovamente simmetriche. Il midollo nella sua totalità si presenta schiacciato nel senso antero-posteriore, la fessura mediana ne resulta divaricata e poco profonda, il canale ependimale si rende nuovamente centrale. Quivi le meningi si presentano ancor più ispessite ed infiltrate e più accentuato è l'aumento dei vasi del midollo e la dilatazione degli spazi linfatici perivascolari.

Il ramo inferiore del ginocchio midollare in esame presenta caratteristiche morfologiche assai notevoli. Subito al disotto del punto di origine del cordone che si perde nel sacco, e del quale in seguito diremo, il midollo si vede totalmente diviso in due porzioni poste l'una a lato dell'altra e separate fra loro da un sottile straterello connettivo di origine piale che sembra conti-

nuare all'indietro il setto longitudinale anteriore. Ognuno di questi due rami midollari è provvisto verso il centro di un canale dell'ependina. Questo appare in sezione come una fessura rivestita di cellule ependimali per lo più unistratificate. Il tessuto proprio del midollo presenta gli stessi caratteri già sopra descritti; cellule nervose sono disposte irregolarmente alla periferia dei due rami midollari. Tutto all'intorno di esso stanno i nervi della cauda equina.

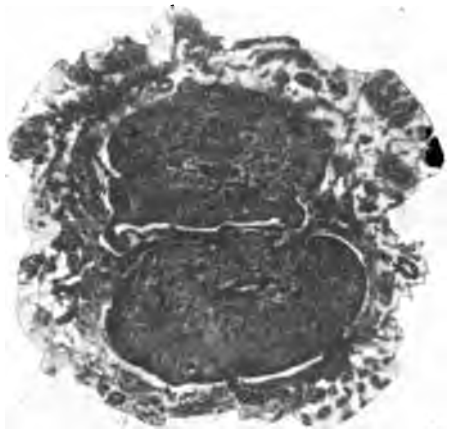

FIG. 6ª — Sezione trasversa dei rami midollari discendenti, al di sotto della tripartizione.

Ben presto però le due porzioni simmetriche del midollo si ricongiungono posteriormente per un tratto di tessuto nervoso che va sempre aumentando di spessore finchè il midollo riprende la configurazione normale. Permangono però per un certo tratto nell'unico midollo così ricostituitosi due canali epedimali laterali indipendenti, che poi si saldano ed allora il canale si fa nuovamente unico e centrale. Le meningi ed il setto mediano presentano i caratteri istologici finora riscontrati.

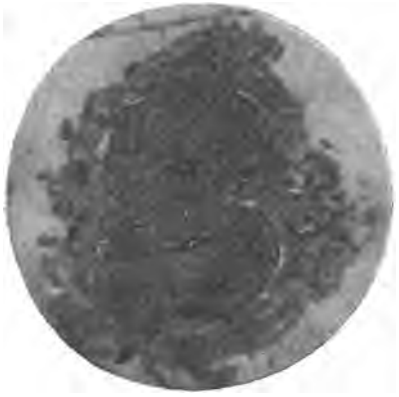

FIG. 7ª — Sezione trasversa dal punto di ricongiunzione dei due rami midollari. Esistono ancora due canali ependimali distinti.

All'altezza del cingolo osseo il canale ependimale è completamente obliterato. Rientrato il midollo nel canale sacrale, le alterazioni della sua intima struttura si rendono sempre meno accentuate. Il canale centrale si rende nuo-

vamente pervio e tale resta per tutto il tratto terminale. Solo è notevole che giunto alla fine, laddove nel midollo normale si avrebbe il ventricolo del Krause, lo vediamo dividersi in due cavità assai ampie a parete ondulata, che terminano dopo breve tratto a fondo cieco. Esse sono situate l'una a destra e l'altra a sinistra. Oltre a queste se ne originano dal canale ependimale altre due tubulari piccole poste l'una all'avanti e l'altra all'indietro lungo la linea mediana. In tutte queste cavità nelle quali si suddivide e termina il canale centrale, l'ependima e bene evidente, cilindrico, in rari punti pluristratificato.

All'esame istologico del cordoncino chirurgicamente resecato dall'apice del ginocchio midollare procidente, troviamo che esso ha in sezione una forma assai regolarmente circolare. In esso sono rappresentati tutti i costituenti del tessuto midollare normale all'infuori delle cellule nervose di cui non mi fu dato di osservare alcuna nelle sezioni seriate. Nel centro del cordone esiste un

FIG. 8ª — Sezione trasversa della porzione terminale del midollo, dimostrante la suddivisione dell' ultimo tratto del canale ependimale.

FIG. 9ª — Sezione trasversa del ramo midollare inserito nel sacco del meningocele. Si vede al centro il canale dell'ependima. (Col. Weigert-Pal.-Carminio).

canale ependimale. Fibre mieliniche con cilindro assile continuo, di configurazione normale, sono disposte in gruppi prevalentemente verso la periferia del cordone in esame; verso il centro, tutto all'intorno del canale ependimale, esiste invece un fitto reticolato di fibrille esili spesso ramificate. Man mano che si progredisce distalmente rispetto all'inserzione sul midollo si vede questo secondo tipo di fibre prevalere su quelle perfettamente formate. Quest'ultime, laddove esistono, hanno direzione prevalentemente longitudinale. I vasi sono di volume e numero normale, le guaine linfatiche perivascolari non molto dilatate e generalmente vuote di contenuto morfologico. Il canale ependimale assai ampio nelle sezioni più vicine al midollo va sempre riducendosi di volume; esso è in tutto il suo percorso assai regolarmente circolare. L'ependima che lo riveste è cilindrico, alto, spesso pluristratificato. Da questo cordoncino maggiore, a poca distanza dalla sua origine, ne nasce un altro assai esile, ma di costituzione istologica identica al primo. In esso però manca ogni traccia di epitelio ependimale. Questo cordoncino minore scorre lateralmente al ramo maggiore col quale contrae durante tutto il suo percorso stretti rapporti per il passaggio in esso di sempre nuovi elementi. Questo esile ponte di tessuto nervoso che si viene così a costruire fra i due rami midollari è avvolto da cellule connettivali fusate giovani.

Il cordone è avvolto dalle pie meningi inspessite.

Seguendo il ramo midollare in sezioni seriali ci è dato riconoscere una

particolarità degna di speciale attenzione. A breve distanza infatti dall'inserzione midollare di questo ramo aberrante troviamo a lato di esso un fascetto di fibre muscolari striate decorrenti in direzione parallela al cordone midollare. I caratteri delle fibre sono quelli che si trovano in un muscolo striato perfettamente costituito. Il perimisio è fatto di connettivo lasso ricco di cellule fusate. Dall'esame delle sezioni in serie si può ricostruire questo fascetto di forma fusata con apici sperdentisi nel connettivo lasso che lo avvolge. Esso è lungo circa mezzo centimetro, ha pochi millimetri di diametro, è diviso in alcuni fascetti secondari di pochi elementi ciascuno.

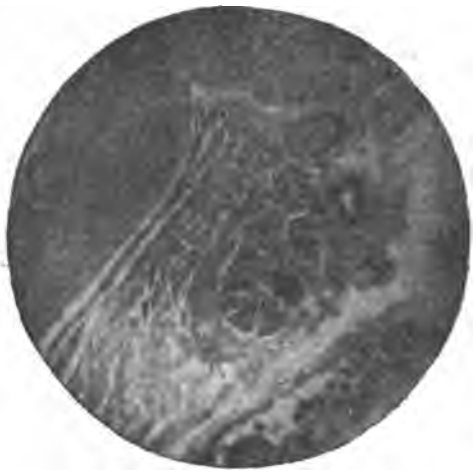

FIG. 10ª — Fascio di fibre muscolari striate vicino al ramo midollare inserito nel sacco.

Nella porzione distale del ramo midollare ora descritto vediamo progressivamente scomparire il tessuto nervoso, il quale viene corrispondentemente sostituito da connettivo assai denso per mezzo del quale avviene l'inserzione del cordone midollare nella parete del sacco. A breve distanza da quest'ultima cessa a fondo cieco il canale ependimale.

Esaminando il sacco del meningocele chirurgicamente asportato, vediamo che nel tratto più vicino al peduncolo e rivestito da cute di aspetto normale l'epidermide è integra, le papille del derma sono per numero e per forma assolutamente normali. Il derma è leggermente e diffusamente infiltrato.

Al disotto di esso si trova subito uno strato di connettivo fibroso fascicolato, continuo e di spessore uniforme.

Progredendo ancora verso la profondità, questo tessuto cede il posto ad un connettivo più lasso, ricco di vasi, con abbondanti infiltrati parvicellulari perivasali. I vasi arteriosi e venosi sono dilatati, abbondanti pure sono le lacune linfatiche. Nelle pareti vasali vediamo il quadro istologico di una vasculite assai intensa che si manifesta a carico di tutte le tuniche di esse. Questo tessuto si va facendo verso la superficie interna del sacco, sempre più basso, lacunare. Quivi vediamo decorrere alcuni piccoli nervi.

Sulla superficie interna della sacca non è possibile rilevare la presenza di rivestimento endoteliale.

Procedendo nell'osservazione verso la parte apicale del sacco, vediamo l'epidermide farsi più bassa. Le papille del derma si appianano finchè ben presto il limite fra derma ed epidermide viene segnato da una linea netta. Lo strato profondo del derma è abbondantemente infiltrato di cellule rotonde.

Lo strato connettivo denso fascicolato, a decorso prevalentemente longitudinale, che dianzi abbiamo veduto subito al disotto del derma, si arresta a breve distanza dal peduncolo della tumefazione, sicchè a diretto contatto col derma vediamo quel largo strato di connettivo disposto nelle direzioni più varie riccamente vascolarizzato ed infiltrato, che dianzi abbiamo descritto come terzo procedendo dalla superficicie verso la profondità della sacca.

In corrispondenza del tratto eroso vediamo il rivestimento epidermico distaccarsi in larghi lembi, lasciando allo scoperto il connettivo sottostante diffusamente infiltrato e cosparso di zone emorragiche. In esso per notevole profondità troviamo i caratteri istologici di uno stato infiammatorio intensissimo.

Non si modifica invece notevolmente lo strato lamellare profondo.

Preparati eseguiti per la dimostrazione del tessuto elastico rivelano anzi tutto nel derma la presenza di fibre elastiche tozze, non ramificate, disposte per le più in serie parallele è lo strato connettivo denso sottostante che vedemmo arrestarsi a breve distanza dal peduncolo.

Meno ricco di tessuto elastico è lo strato sottoposto a questo, che nella parte più alta del sacco vedemmo essere immediatamente sottocutaneo. Si dimostra nondimeno anche in esso un reticolo sottile costituito di fibrille elastiche abbondantemente ramificate decorrenti nei setti connettivi che accolgono l'elemento vascolare così abbondante nello strato in esame. I vasi sanguigni e specialmente gli arteriosi offrono rispetto al loro contenuto in fibre elastiche il quadro caratteristico di una peri- meso- ed endoarterite produttiva. Fibre elastiche esili, numerose, ondulate si trovano anche nel tessuto lamellare profondo verso la faccia interna del sacco.

***

Riesce subito evidente la grande somiglianza fre i due casi che ora ho descritto. Per quanto del primo, per ragioni che altrove addussi, manchi l'esame istologico completo, pure possiamo affermare senza pericolo di esser troppo lontani dal vero, che i due casi sembrano l'uno calcato sull'altro, sicchè il secondo ripete in modo meno evidente e grossolano le caratteristiche morfologiche del primo. In ambedue trattasi evidentemente di meningocele con procidenza di midollo.

Quanto alla malformazione midollare essa è fondamentalmente nell'uno e nell'altro rappresentata dalla tripartizione del midollo spinale all'altezza della rachischisi ed identica è la direzione ed il destino dei tre rami così originatisi.

Esistono però nell'uno e nell'altro reperto condizioni anatomiche speciali assai notevoli e degne di essere partitamente esaminate.

Anzitutto, nel secondo caso, a differenza di quanto avviene nel primo, abbiamo veduto l'intero midollo uscire in forma di ginocchio dallo speco vertebrale verso il sacco del meningocele ed all'apice di questo ginocchio corrispondere la tripartizione del midollo. Si potrebbe quindi dire, seguendo la prima impressione, che il midolllo sia tirato fuori dallo speco dalla trazione esercitata dal ramo inserito nel sacco. Vedremo poi, studiando la patogenesi dei due casi, in quanto questa ipotesi possa corrispondere al vero.

Un'altra differenza notevole, sempre riguardo ai caratteri morfologici dei due midolli spinali, ci è offerta dal diverso allungamento di essi, sicchè il primo è appena di poco più lungo del normale, mentre nell'altro, questo allungamento, è, come vedemmo, spiccatissimo.

Riguardo ai caratteri istologici, che, come ho detto, solo nel secondo caso ho potuto sistematicamente studiare, noi ci troviamo di fronte a due serie di alterazioni: quelle di prima formazione e quelle secondarie alle malformazioni medesime. Fra le prime è notevole la presenza di un canale epen-

dimale nei tre rami in cui si divide il midollo, che potei dimostrare coll'esame istologico nel seconde caso, mentre, nel primo, mi fu dato constatarlo per il solo ramo inserito nel sacco, sebbene la omologia delle parti dell'uno e dell'altro midollo faccia legitimamente ammettere come assai probabile anche nel primo un identico comportamento del canale ependimale. Oltre a ciò è utile ricordare che nel secondo caso vedemmo per un certo tratto permanere doppio il canale dell'ependima, laddove i due rami discendenti si erano nuovamente fusi in un midollo unico; ed altrettanto degna di essere rammentata mi sembra la speciale disposizione assunta dal canale ependimale nell'ultima porzione sua, dove normalmente suole corrispondere il ventricolo terminale del Krause.

Nel ramo midollare che si inserisce nel sacco, vedemmo in ambedue i casi mancare le cellule nervose, mentre invece trovavansi ivi, in discreta quantità, fibre mieliniche variamente intrecciate.

Nel secondo caso è infine degna di speciale interesse la presenza del fascetto muscolare striato di cui detti altrove la descrizione istologica.

Riguardo alle alterazioni secondarie trovammo sì nel midollo che nelle meningi i caratteri di una cronica irritazione specialmente rilevabili nell'elemento vascolo-connettivale. Vedemmo inoltre nel midollo modificazioni grossolane di forma evidentemente dovute all'adattamento delle parti erniate contro l'anello osseo fatto dalla rachischisi.

Quanto alle malformazioni scheletriche vedemmo la rachischisi dorsale nel primo caso, lombare dell'altro, interessare in ambedue un solo arco vertebrale; nel primo caso dall'arco della vertebra sottostante alla rachischisi vedemmo partire un cono osseo ed insinuarsi nell'occhiello compreso fra i due rami intravertebrali del midollo.

Trovammo in ambedue i casi il sacco del meningocele diviso da setti in concamerazioni secondarie; in ambedue pure vedemmo la dura madre continuare nella parete del sacco fino a diversa altezza, quindi disperdersi nei tessuti circostanti.

La somiglianza dei due casi, che da questo breve riassunto dei caratteri loro più notevoli riesce particolarmente evidente, mi permetterà tra breve di ricercare per essi una patogenesi comune.

Stimo però opportuno accennare avanti rapidamente alle teorie più diffuse e più accettate sulla genesi della spina bifida, lasciando da parte quelle che ormai sono cadute di fronte alla osservazione anatomica ed alle sempre crescenti cognizioni di embriologia che possediamo.

Secondo la maggior parte degli autori moderni l'origine prima della malformazione risiede in un arresto o in una deviazione dal normale sviluppo del canale vertebrale e del midollo spinale. Fra questi ricercatori però dobbiamo distinguere coloro che ritennero trattarsi di una aplasia primitiva dell'abbozzo del midollo spinale, da quelli che questa aplasia pensarono si iniziasse nello scheletro vertebrale.

Fu specialmente il Dareste che con una serie di argomentazioni embriologiche e di fortunate ricerche di teratogenesi sperimentale, portò l'appoggio maggiore al concetto che fa derivare la spina bifida da un arresto nello sviluppo del midollo spinale. Ed infatti, disturbando nelle uova fecondate il processo di evoluzione del feto, ottenne delle mostruosità assolutamente simili a quelle che clinicamente si osservano nelle diverse specie di spina bifida,

venendo così a dimostrare che questa malformazione congenita è determinata da un arresto nella chiusura del solco midollare e delle lamine vertebrali primitive. Intanto il Martin poteva sorprendere in un embrione umano le prime fasi della formazione di una spina bifida. Secondo il Dareste l'arresto di sviluppo colpisce le lamine dorsali durante il loro stato blastematico, avanti che si siano potute riunire fra loro; da ciò deriva la divisione permanente dell'arco vertebrale. Il mancato congiungimento delle lamine dorsali non sarebbe però un fatto primitivo, bensì l'esponente di un ritardato o mancato distacco del tubo midollare dall'ectoderma.

Questo concetto venne poi completato dal Ranke, il quale, studiando l'origine e il comportamento della porzione posteriore dell'involucro mesenchimale del midollo, ossia della *membrana reuniens superior*, come egli stesso l'ha denominata, e riconoscendo che le parti laterali simmetriche dalla cui unione essa trae origine, non possono saldarsi se non quando il distacco fra l'ectoderma ed il tubo midollare è completo, ritenne che allorchè tale distacco è impedito o solo ritardato, rispettivamente manca o si forma in modo incompleto la *membrana reuniens superior*.

Da questa teoria del Dareste e dal Ranke si allontana alquanto il Recklinghausen il quale, indagando la patogenesi della spina bifida, di cui egli ha così magistralmente classificate e studiate le diverse forme, ammette che questa sia rappresentata da una aplasia circoscritta primitiva del mesoblasto, la quale si manifesta col mancato saldamento posteriore, per varia estensione, dei germi vertebrali e con il difetto corrispondente della dura madre. Ciò avverrebbe specialmente laddove il solco midollare si chiude per ultimo, cioè nella regione lombo-sacrale.

Queste, brevemente riassunte, le teorie più accreditate sulla genesi della spina bifida.

Orbene dallo studio dei casi sopra riportati credo di poter affermare che essi trovano una spiegazione assai verosimile, quando si accetti la teoria del Dareste e del Ranke. La malformazione dovrebbe iniziarsi in quel momento in cui i margini laterali della lamina midollare si sollevano per formare prima il solco, poi il tubo midollare. Sulla origine e sulla natura di questo complesso di trasformazioni embrionali non possediamo veramente ancora conoscenze sicure, ma ammettendo come più probabile, data la natura e il modo generale di comportarsi del mesenchima, che la lamina midollare rappresenti in esse una parte attiva nella quale il tessuto mesoblastico avvolgente non fa che seguirla, si potrebbe pensare che in un tratto della lamina midollare si avesse la formazione di due solchi midollari paralleli. Iniziatasi così la deviazione dal normale sviluppo dell'organo, è logico ammettere che su tutta la superficie di ciascuno dei due solchi adiacenti avvenga quella serie di mutamenti che deve condurre alla chiusura di essi, mentre è meno compren-

sibile che, come appunto ammette il Koch per spiegare l'origine della diastematomielia, la porzione mediana della lamina midollare rimanga inerte ed i margini soli pregredendo nel loro sviluppo percorrano tutta la strada necessaria per andare a ricongiungersi su di essa e formare così i due tubi midollari. Ma ammettendo una compartecipazione armonica di tutte le parti di ciascun solco al processo di chiusura, ne viene che i margini mediali e fra loro congiunti dei solchi paralleli determinano il sollevarsi della parte mediana della lamina ad essi corrispondente.

Ci si presentano allora due possibilità: o durante lo svolgersi del processo i due solchi midollari si disgiungono completamente, ed in questo caso, avvenendo nel medesimo tempo il distacco dei loro magini laterali dall'ectoderma, si completa la chiusura di due tubi midollari distinti e si ha una diastematomielia; oppure i due solchi midollari permangono uniti ed allora dalla parte mediana sollevata dalla lamina si origina un terzo tubo il quale si chiude in direzione inversa a quella secondo la quale si chiudono i due laterali. È in questa seconda maniera appunto che io penso possa essere avvenuto nei due casi sopra riportati.

Intanto progredisce dai lati il mesenchima. I tre tubi midollari si chiudono completamente e si isolano, il foglietto ectodermico si salda sopra di essi sulla linea mediana. A questo punto la malformazione può dirsi nei suoi caratteri fondamentali completa. Ma, per la speciale disposizione dei tre tubi midollari e forse anche per il relativo ritardo nella formazione loro, si determina un disturbo nella produzione di quella lamina mesenchimale che, originata dal congiungersi delle due parti laterali simmetriche, deve fasciare posteriormente il midollo: si ha, in altre parole, una ipoplasia secondaria

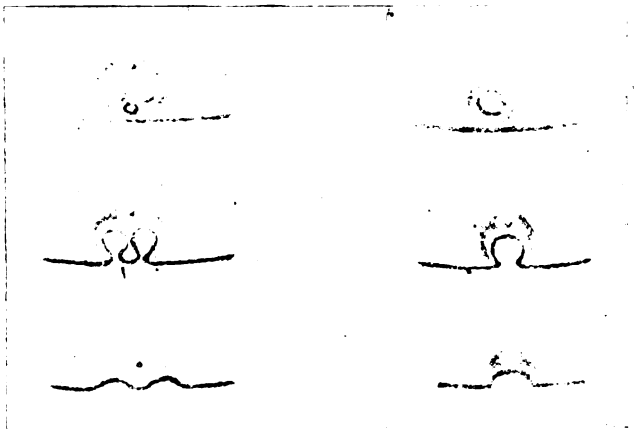

FIG. 11ª — Schema dimostrante a sinistra il nor male sviluppo del midollo spinale, a destra l'origine della malformazione secondo l'interpretazione data nel testo.

della membrana reuniente di Ranke. Questa ipoplasia si fa poi risentire nella successiva evoluzione di essa allorchè debbono differenziarsi ivi i diversi tessuti che normalmente separano il midollo spinale dalla cute del dorso. Da ciò derivano, fatti principalissimi, la rachischisi parziale e la mancata for-

mazione del cavo subaracnoideo nel punto corrispondente alla lesione e secondariamente a questa l'adesione del ramo più dorsale del midollo alla membrana di Ranke e la formazione del meningocele.

La ipotesi suesposta trova una rappresentazione grafica nell' annesso quadro schematico nel quale per maggior chiarezza misi da un lato i tempi principali del normale sviluppo del midollo spinale, dall'altro gli stadi paralleli della malformazione secondo la suddetta ipotesi.

Nel secondo caso da me studiato esisteva un doppio difetto nella chiusura del solco midollare giacchè noi vedemmo il canale ependimale, ritornato per breve tratto unico al disotto del meningocele, bipartirsi ancora all'altezza del cono in due infundibuli laterali oltre ad altri recessi di minore calibro. Se quindi, come è logico ammettere, la stessa suddivisione del canale ependimale è determinata da una alterazione del processo di chiusura del tubo midollare, ne viene che si hanno in questo caso in due tratti diversi della lamina midollare due malformazioni simili ed assolutamente indipendenti fra loro di cui una sola sarebbe complicata da spina bifida. Ed anche ciò sta in favore della ipotesi secondo la quale l'alterazione prima dever ricercarsi nell'abbozzo del midollo spinale. Così interpretati i due casi suesposti insieme ai consimili registrati nella letteratura rappresenterebbero evidentemente un importante termine di passaggio fra le spine bifide a lamina midollare aperta e quelle a tubo midollare chiuso. La malformazione infatti si determinerebbe durante il processo di chiusura della lamina, nel suo stato di solco; sarebbe quindi cronologicamente posteriore alle mielomeningocele in cui si ha la permanenza della lamina midollare, anteriore al meningocele con o senza procidenza di un midollo normale ed al mielocistocele nei quali l'alterazione di sviluppo non ha compromessa la chiusura del tubo midollare. Così per una serie di forme di passaggio continua, i tipi più determinati della spina bifida si avvicinano e si congiungono ed anche qui come in ogni altro capitolo della biologia ci troviamo di fronte ad una ininterrotta successione di manifestazioni simili nella essenza e solo diverse nel grado e nella intensità loro. Ed in questo senso appunto, ritenni principalmente degni di studio i casi sopra riportati, giacchè è sempre utile la cognizione di queste forme intermedie che rendono più completo e più naturale il quadro offertoci da una classificazione, sia pure perfetta, che per essere chiara deve basarsi solo su forme ben definite. E veramente perfetta è dal lato morfologico la classificazione del Recklinghausen.

Dallo studio delle diverse forme di spina bifida, si ha l'impressione che una differenza reale e profonda, esista fra le aperte e le chiuse. Fra i due tipi diversi di forme chiuse invece, il meningocele ed il mielocistocele, la differenza è assai meno notevole. Ed, infatti, qualunque si ritenga essere l'origine prima del mielocistocele, tanto i suoi caratteri morfologici, quanto la sua minuta struttura dimostrano che esso altro non deve essere ritenuto se non una forma speciale di meningocele con procidenza del midollo.

Già subito dopo la descrizione dei due casi, pur così somiglianti fra loro, enumerai e feci rilevare alcune differenti e speciali modalità sulle quali è ora il momento di ritornare. Descrissi nel primo un cono vertebrale interposto fra i due rami midollari discendenti nello speco.

Formazioni consimili furono vedute sorgere per lo più dalla superficie posteriore dei corpi vertebrati (Cruveilhier, Humphry, Howel, Recklinghausen), assai più raramente si videro originarsi dalla superficie interna dell'arco e dirigersi verso il corpo vertebrale (Ménard). Il Taruffi, prendendo in considerazione quei casi in cui il cono nasce dalla parte posteriore dei corpi vertebrali, spiega il fenomeno ammettendo una iperplasia del punto di congiunzione mediano delle due metà posteriori della cartilagine primitiva che abbraccia la corda. Secondo questo autore sarebbe il cono vertebrale che, crescendo verso la lamina midollare, la dividerebbe in due parti ciascuna delle quali si chiuderebbe poi di per sè in tubo.

A questo concetto possiamo subito opporre una obiezione che non è affatto destituita di ogni importanza e cioè che in una certa quantità di casi la divisione del midollo fu osservata senza la concomitante presenza di un cono vertebrale. I due casi che io qui riporto nella loro straordinaria somiglianza bastano a provare luminosamente che il cono vertebrale non costituisce una condizione necessaria per il determinarsi della malformazione. D'altra parte si arriva male a comprendere come il cono vertebrale possa agire così precocemente dividendo in due la lamina midollare ancora aperta, quando si pensi che in questo stadio l'esile involucro mesenchimale del midollo è appena rappresentato da due abbozzi laterali simmetrici che ancora non sono riuniti fra di loro e, ciò considerando, riesce specialmenle incomprensibile un tale meccanismo di azione nel mio caso in cui il cono si parte dall'arco vertebrale giacchè, come è noto, la membrana di Ranke non si forma se non quando il tubo midollare è già chiuso.

D'altra parte se anche volessimo ammettere che il cono vertebrale fosse la causa prima della bipartizione del midollo, come potremo spiegarci la tripartizione di esso al disopra del cono e l'aderenza di un ramo al sacco del meningocele come nel caso da me descritto?

Mi sembra quindi evidente che la causa della anomala conformazione del midollo non può risiedere nella presenza di un cono vertebrale, ma che invece questo non rappresenta verosimilmente altro che un fatto secondario, dovuto, nel caso mio, alla proliferazione della porzione mediana della faccia ventrale della membrana reuniens, la quale trovò di fronte a sè libero quello spazio che normalmente il midollo suole occupare: un vero e proprio fatto d'iperplasia circoscritta quindi, facilmente spiegabile coll'alterato equilibrio formativo fra i diversi tessuti delle regione vertebrale dell'embrione.

Un'altra differenza fra il primo ed il secondo caso è rappresentata, come dicemmo, dalla diversa lunghezza del midollo spinale, che, mentre è vera-

mente eccessiva nel secondo, oltrepassa invece di poco nel primo la lunghezza normale rispetto all'età del paziente. L'abnorme allungamento del midollo venne diversamente interpretato dagli autori, ma le teorie più note e più accreditate, a questo riguardo, sono quella del Morgagni e del Cruveilhier da un lato, secondo la quale l'aderenza precoce del midollo con un dato punto del canale vertebrale, allorchè il midollo occupa tutto o in gran parte lo speco, sarebbe causa di tale allungamento, dall'altro quella più recente del Recklinghausen secondo la quale l'allungamento solo apparente sarebbe dovuto alla abnorme brevità della colonna vertebrale, consecutiva all'ipoplasia primitiva che egli ammette manifestarsi nel mesenchima assile. Ma, esaminando accuratamente il materiale offertoci dalla letteratura sull'argomento dobbiamo, convincerci che tutt'altro che frequente è questa particolare brevità delle vertebre sulla quale si basa la teoria patogenetica del Recklinghausen. Si tratta, nel massimo numero dei casi, di bambini di dimensioni normali nei quali, nè dalle misurazioni complessive della colonna vertebrale, nè dall'esame accurato dei vari segmenti di essa, resulta questa speciale brevità del canale vertebrale. D'altra parte lo studio dei casi registrati nella letteratura fa rilevare che in tutte le spine bifide, a qualunque classe appartengano, in cui il tratto caudale nel midollo presenta un punto d'inserzione sullo speco, esiste allungamento del midollo medesimo. I due casi da me descritti riescono, anche sotto questo aspetto, particolarmente dimostrativi. In ambedue infatti invano ricercai una particolare brevità della colonna vertebrale; inoltre, nel primo di essi, ad una aderenza assai alta del midollo allo speco corrisponde un lieve allungamento di esso, nell'altro invece, ad un'aderenza bassa, vediamo corrispondere un allungamento che può dirsi veramente eccezionale, tanto da vedere il midollo occupare tutto lo speco e formare anche un ginocchio nel sacco del meningocele.

Ora io ritengo che, sulla scorta della teoria del Morgagni e del Cruveilhier sia facile spiegarsi in tesi generale l'allungamento del midollo e d'altra parte la differenza esistente nei due casi in esame.

Un difetto nella differenziazione della membrana di Ranke ingenera, nel punto corrispondente, la mancata formazione del cavo subaracnoideo e quindi l'aderenza del midollo al sacco del meningocele. Ma noi sappiamo che il midollo, crescendo meno del canale vertebrale, deve nelle successive epoche dello sviluppo divenire, rispetto a questo, sempre più breve. Ciò però si potrà avverare solo quando il contenente ed il contenuto siano liberi di accrescersi indipendentemente, ma allorchè invece esista un tratto aderente, che ciò impedisce, nella parte interposta fra il punto fisso superiore, rappresentato dalla connessione del midollo coll'encefalo e quello inferiore rappresentato dal segmento aderente, si determina un allungamento tanto grande quanto è necessario per seguire il normale sviluppo del tratto corrispondente del canale vertebrale.

Quanto ora ho detto per il meningocele può essere esteso a tutte le altre

forme di spina bifida, sicchè, qualunque sia il modo con cui il midollo aderisce allo speco, sia per una mielocisti, sia per un ramo aberrante, sia per la lamina midollare intera, l'aderenza è la causa prima dell'abnorme allungamento del midollo spinale. Tale allungamento sarà tanto minore quanto più alta è l'inserzione, giacchè sempre più breve è corrispondentemente il tratto di midollo sottoposto all'azione traente e tanto meno si fa sentire su di esso il differente accrescimento della colonna vertebrale. Nel meningocele, con procidenza di midollo, ed inserzione di un ramo midollare nel sacco, questo ramo funzionerebbe quindi come un vero e proprio cordone traente sul midollo ad esso soprastante. Ed in questo modo anche l'origine del ginocchio midollare, osservato nel secondo caso, troverebbe una facile e logica spiegazione.

Vicino al cordone midollare che si inserisce nel sacco ed in intimo rapporto con esso, potemmo, nel secondo caso, dimostrare la presenza di un fascetto di fibre muscolari striate. Questo reperto che, dal lato teratologico dobbiamo ritenere assai interessante, presenta una spiccata analogia con quei fatti di trasposizione di tessuti, per lo più mesoblastici (Ribbert, Recklinghausen), talora però anche ectoblastici (Muscatello), che furono osservati nella spina bifida occulta. Come quelli esso deve verosimilmente venire spiegato con una eterotopia di germi embrionali, appartenenti nel caso speciale al *miotomo*, eterotopia causata dalle alterazioni che si manifestano nel reciproco adattamento dei diversi tessuti formativi della regione.

Che ciò avvenga più frequentemente nella spina bifida occulta che non in quella con tumore, mi sembra che potrebbe spiegarsi pensando che lo stesso fatto del costituirsi di una parete posteriore del canale vertebrale, sia pure malformata, ma sufficiente ad impedire che avvenga l'ernia meningea, può legittimamente esser messo in rapporto con una maggiore attività formativa dei tessuti mesoblastici che dai lati progrediscono per unirsi sulla linea mediana. Da ciò la maggiore possibilità che si sviluppino in sede anomala tessuti diversi i quali poi alla loro volta potrebbero essere di per sè stessi capaci di ostacolare la formazione dell'ernia. Questo non toglie però che anche nelle spine bifide con tumore possa aversi lo sviluppo di tessuti da germi aberranti e di ciò appunto ci offre un esempio il caso da me descritto.

Riguardo alla costituzione del sacco, il Recklinghausen, che dette per primo una descrizione anatomica completa delle tre zone concentriche del mielomeningocele e chiarì di esse il significato, più da criteri d'analogia che dalla osservazione diretta, fu indotto ad ammettere che anche nelle forme chiuse della spina bifida, manchi nel sacco la dura madre, mentre vi sono rappresentate le altre due meningi. Lo stesso ritenne il Muscatello.

Ora a me sembra giusto il pensare che la parete propria del sacco nelle forme di spina bifida a lamina midollare chiusa debba ritenersi come il rappresentante morfologico della permanenza allo stato indifferenziato della membrana reuniente del Ranke. La teoria del Recklinghausen secondo la quale

la dura madre sola manca nella parete del sacco non può fare a meno di apparire a chi ben considera la quistione, artificiale ed eccessivamente scolastica. Fermandoci a ciò che può dare l'esame istologico, noi dobbiamo concordare realmente coll'anatomico tedesco riconoscendo che la dura madre vien ben presto a mancare fra i diversi costituenti del sacco. Ma il tessuto che quivi permane e che costituisce la massima parte della parete è proprio fatto dalla aracnoide oppure da una lamina indifferenziata che tanto di questa come della dura madre ha in sè i germi formativi?.... Già è stato osservato che l'origine comune di queste due meningi contrasta coll'idea che una sola di esse debba mancare e l'altra svilupparsi ed ipertrofizzarsi in sua vece (Taddei). Fu detto dal Muscatello che la dura madre, meno distensibile, si lascia divaricare dal progressivo formarsi dell'ernia meningea piuttosto che seguirla formandole un involucro unico. Egli affermò anche che di ciò poteva darsi la prova diretta coll'esame istologico, ma neppure questo credo che possa portare gran luce sulla questione giacchè, come dissi altrove, i due diversi tessuti sono istologicamente riconoscibili in quanto sono completamente formati. È per questo che fino ad una certa altezza sarà facile distinguerli l'uno dall'altro, mentre al di sopra troveremo un tessuto assolutamente speciale, che può bensì rassomigliare più all'uno o all'altro, ma che non può essere sicuramente riferito ad uno dei due. Uno dei caratteri istologici differenziali più spiccati sarebbe offerto dal contenuto in fibre elastiche. Orbene, io ho veduto nei miei casi fibre elastiche numerose anche nella parete propria del meningocele assai più che nella aracnoide normale e ciò è d'altra parte facilmente spiegato dalle diverse condizioni statiche in cui si trova questo tessuto erniato e dagli speciali rapporti che esso contrae col mondo esterno. La ricca neoformazione di tessuto elastico ne è l'effetto e non ha valore diverso da quella che troviamo costante nella capsula dei tumori.

Del resto mancando per l'unità di origine delle meningi e per il modo di determinarsi della spina bifida, la ragione embriologica, si sarebbe costretti ad ammetterne, come fa il Muscatello, una di indole puramente meccanica per spiegare la mancanza della dura madre, ma a me sembra che da ciò dobbiamo, finchè è possibile, rifuggire nello studio della genesi di un fenomeno che in un puro e semplice arresto di sviluppo trova la sua ragione di esistere.

BIBLIOGRAFIA.

BALLANGER. Cit. da LOSIO.
BERGER. *Considérations sur l'origine, le mode de développement et le traitement de certains èncèphaloceles.* Paris, 1890.
BOUCHUT. *Maladies des enfants.*
CLEMENT. *Spina bifida.* Thèse de Nancy, 1888.
CRUVEILHIER. *Traité d'Anatomie pathologique.*
DARESTE. Comptes-rendus de l'Academie des Sciences, 1869.
ID. *Recherches sur la production artificielle des monstruosités.* Paris. Reinwald, 1891.
DUFOUR. *Etude sur la « Spina bifida » sacrée dans ses rapports avec les tumeurs de la partie inférieure de la Moëlle et dans ses rapports avec la Syringomielie.* Centralbl. f. d Grenzg. d. Med. u. Chir., 1899.

DEBOUT. Bulletin de Thérapeutique, v. 54. a. 1858 (vedi MUSCATELLO).
FORGUE. *Trattato di Patologia chirurgica* (Trad. ital., Milano, 1908).
FÖRSTER. *Die Missbildungen des Menschen.* Iena, 1861.
GEOFFROY St HILAIRE. *Histoire des Anomalies de l'organisation.* 1836.
GRASUY (Vedi TARUFFI).
HERTWIG. *Lehrbuch d. Entwickel d. Menschen u. Wirbelthiere.* Iena, 1888.
ID. *Urmund und Spina bifida.* Arch. f. Anat., Bd. 39, 1892.
HIS. *Anatomie menschlicher Embrionen.* Leipzig, 1880.
HUMPHRY. Cit. in TARUFFI.
JORES. *Ub. die Neubildung elastischer Fasern in d. Intima b. Endartheritis.* Ziegl. Beitr., 1898, Bd. 24.
KAUFMANN. *Trattato di Anatomia patologica speciale.*
KOCH W. *Beiträge zur Lehre von der Spina bifida.* Leipzig, 1881.
LOSIO. *Sopra un caso di spina bifida in adulto.* Riforma Medica, n. 13, 1906.
MARCHAND. *Spina bifida.* Eulemburg's real Encyclopädie, 1889.
MAFFUCCI. *La patologia della Cauda equina e Cono terminale.*
MÉNARD. C. R. Academie des Sciences, 1896.
MORGAGNI *De sedibus et causis.*
MUSCATELLO. *Ueber die angeborene Spalten der Wirbelsäule.* Langembeck's Archiv. 1894.
ID. *Studi sul cefalocele e sulla spina bifida.* Catania, 1900.
NATORP. *De Spina bifida.* Inaug. Diss Berlin, 1838.
OLLIVIER. *Traité des Maladies de la Moëlle épinière.* T. I. 1852.
OPOCHER. *Per lo studio degli anencefali.* Annali di Ostetricia e Ginecologia, 1907.
RANKE. *Weitere Bemerkungen zur Aetiologie der Spina bifida.* Centralbl. f. Kinderheilkunde, Bd. I, 1877-1878.
REALI. *Behandl. d. Angeb. Schadel u. Rüchgratsbrücken.* Diss. Zurik, 1874.
RECKLINGHAUSEN. *Untersuchungen uber die Spina bifida.* Virch. Arch., Bd. 105, 1886.
RIBBERT. Virch. Arch., Bd. 133 (v. MUSCATELLO).
ROMITI. *Anatomia dell'uomo.*
ROSE (v. REALI).
SANDIFORT (v. TARUFFI).
STERZI. Atti del R. Istituto Veneto di Scienze Lettere ed Arti. Venezia, 1901.
TADDEI. *Contributo allo studio della Spina bifida.* Archivio di Ortopedia, fasc. IV, 1906.
TARUFFI. *Della Rachischisi. Studio critico.* Bologna, 1890.
TOURNEAUX et MARTIN. *Contribution à l'Histoire du Spina bifida.* Journ. d'Anat. et de Physiol., 1881.
VIRCHOW. *Die Beteiligung d. Ruckenmarks an der Spina bifida u. Hydromielie.*
WIETING. *Zur Anatomie u. Pathologie der Spina bifida und Zweiteilung des Ruckenmarks.* Beiträge z. klin. Chir., Bd. XXV.
WOLF. *Spina bifida.* Inaug. Diss. Heidelberg, 1884.

II.

ISTITUTO DI CLINICA CHIRURGICA DELLA R. UNIVERSITÀ DI MESSINA
diretto dal prof. D'URSO

Le fibre elastiche dell'ovaio in rapporto alla degenerazione ialina dei vasi e dei follicoli di Graaf

per il dott. STEFANO PUGLISI-ALLEGRA.

Le alterazioni delle fibre elastiche nei vari stati patologici sono state, in questi ultimi anni oggetto di ricerche numerose, colle quali si è potuto stabilire che il tessuto elastico si distingue per la notevole resistenza ai processi morbosi e per lo spiccato potere di rigenerazione.

Infatti esso si distrugge piuttosto rapidamente solo nei processi infiammatori acuti, specialmente se purulenti, meno nelle necrosi anemiche ed in quelle da coagulazione e la rigenerazione procede con relativa rapidità dopochè il processo morboso si è estinto.

In molti processi infiammatori cronici al contrario più che degenerazione della rete elastica si ha ipertrofia di essa, fatto questo dimostrato a sufficienza e concordemente dai vari ricercatori.

Così il Melnikow ed il Fenzi nella cirrosi epatica e nella nefrite interstiziale, l'Heubner nell'arteriosclerosi sifilitica, il Dmitrjeff ed il Cesaris-Demel nell'arteriosclerosi in genere, l'Jores nell'endoarterite, il Sawada nei processi infammatori cronici del connettivo polmonare, il Marini in un caso di splenomegalia con cirrosi epatica, il Fischer nei tumori cronici di milza e in milze leucemiche, il Ferrarini in milze leucemiche e pseudoleucemiche, hanno riscontrato aumento del contenuto in fibre elastiche. Le loro conclusioni differiscono solo in dettagli, specialmente riguardo ai caratteri che presentano i più giovani elementi elastici di neoformazione ed all'origine dei medesimi.

Così l'Heubner nell'arteriosclerosi sifilitica crede che l'abbondante neoformazione di elementi elastici, da lui osservata, debba essersi prodotta a spese delle cellule endoteliali, mentre il Dmitrjeff, che ha studiato l'arteriosclerosi in genere, pensa che le fibrille elastiche originino dalla sostanza fondamentale; l'Jores nell'endoarterite consecutiva a legatura ed in varie altre alterazioni dei vasi sanguigni, nelle infiammazioni interstiziali, nei tumori connettivali, basandosi sul rapporto di vicinanza fra le fibre elastiche preesistenti e quelle neoformate, ammette che queste derivino da quelle, giudicando che le cellule connettivali concorrano solo allo sviluppo in lunghezza ed in spessore.

Il Cesaris-Demel condivide i concetti di Jores, mentre il Sawada crede che la neoformazione delle fibre elastiche nei processi infiammatori cronici stia in rapporto con le cellule connettivali.

In genere si può affermare che circa le modalità del processo di neoformazione delle fibre elastiche regnano l'istesse discrepanze d'opinione che per quello d'origine e di rigenerazione di esse. Però l'opinione predominante e che conta un numero considerevole di sostenitori autorevoli, che si sono serviti, per la dimostrazione delle fibre elastiche, dei metodi più delicati di ricerca, proposti in quest'ultimi anni, è che l'elastina sia una produzione del protoplasma cellulare e precisamente della zona più periferica di esso senza compartecipazione del nucleo e della sostanza interelementare come ha rilevato il D'Urso studiando la rigenerazione delle fibre elastiche nei tessuti di cicatrice e in conformità delle idee del Gardner e del Loisel.

In un organo, sede di un processo infiammatorio o degenerativo, sul quale si è verificato aumento del contenuto elastico, frequentemente in una fase ulteriore, si constatano alterazioni degenerative della trama elastica in relazione alle modificazioni degli elementi dei tessuti di cui le fibre elastiche fanno parte. Nella letteratura infatti non mancano esempi che dimostrano chiaramente come in vari processi patologici le fibre elastiche, dopo aver presentato segni di evidente ipertrofia, non seguitano ad accrescersi ulteriormente, ma vanno incontro a modificazioni di natura regressiva. Così il Benda ed il Federmann nella tubercolosi e sifilide del testicolo, il Rona e lo Schmidt nella cute, il Marini nella splenomegalia con cirrosi epatica, il Ferrarini in milze leucemiche e pseudoleucemiche hanno fatto constatazioni di tal genere.

L'ovaio è l'organo, in cui per le modificazioni che fisiologimente si verificano per la maturazione delle uova, si riscontrano con grande frequenza alterazioni delle pareti vasali e del connettivo circondante i follicoli di Graaf, quindi che si presta molto bene per studiare il rapporto che fra tali lesioni e le fibre elastiche dell'organo esiste.

Il Woltke ha trovato che anche nell'ovaio si verifica quello che è stato osservato in altri organi, che man mano che l'organismo invecchia aumenta il tessuto elastico, poichè mentre nella giovane età si riscontrano fibre elastiche solo nella parete dei vasi e nella theca dei follicoli maturi, in seguito anche nel tessuto fondamentale della sostanza midollare e nelle donne che hanno partorito anche nei follicoli ovarici atrofici.

Il Melnikow, che volle trovare una finalità nell'ipertrofia del tessuto elastico degli organi nei vari stati patologici, intendendolo come un fenomeno di compenso nel senso che essa in molti casi facilita la funzione dell'organo alterato dal processo morboso, spiega il reperto che nella vecchiaia le fibre elastiche prendono parte in rapporto inverso all'atrofia degli elementi specifici dei tessuti, coll'ammettere che la neoformazione del tessuto elastico ristabilisca l'equilibrio della funzione degli organi alterati, per il fatto che gli elementi anatomici di essi hanno perduto la loro primitiva energia.

Pur stando la constatazione di fatto, non sono ammissibili le idee del Melnikow, che ha già esaurientemente criticato il Fischer, il quale ha mostrato che la neoformazione maggiore o minore delle fibre elastiche sta certamente in dipendenza delle condizioni fisico-chimiche del tessuto in cui si trovano.

Col crescere degli anni il contenuto di tessuto elastico dell'ovaio aumenta, perchè aumenta pure il numero dei follicoli obliterati e dei corpi fibrosi, che sono sempre circondati da uno strato più o meno sviluppato di fibre elastiche.

Il Woltke ha inoltre fatto rilevare che esiste una connessione intima fra le modificazioni delle pareti dei vasi dell'ovaio e la regressione dei follicoli di Graaf e che, in relazione ad esse, le fibre elastiche subiscono alterazioni nella loro morfologia e nella loro costituzione. Conclude che verosimilmente l'elastina va incontro ad un certo cambiamento, che è analogo alla degenerazione senile delle fibre elastiche nel senso dello Schmitz.

***

Per la dimostrazione delle fibre elastiche mi sono servito del metodo Unna-Taenzer modificato da Livini e del metodo Weigert; però in seguito avendo avuto agio di rilevare la notevole superiorità di quest'ultimo ho quasi completamente abbandonato il primo. Ho fatto le mie ricerche su ovaie, tolte in parte dal cadavere e per il maggior numero dal vivo in seguito ad operazione chirurgica per affezioni dell'utero o degli annessi, in modo che mi è stato possibile accertare la disposizione del tessuto elastico in ovaia normali ed in quelle colpite da processi infiammatori o degenerativi.

Oltre i preparati per la dimostrazione del tessuto elastico ne ho allestito altri di confronto, servendomi di varie colorazioni per poter meglio giudicare ed apprezzare le alterazioni isto-patologiche dell'organo in relazione a quelle del tessuto elastico.

Il contenuto di fibre elastiche nell'ovaio, come il Woltke ha già dimostrato, aumenta man mano che l'organismo invecchia. Infatti mentre nell'ovaio di bambine si riscontrano fibre elastiche solo nei vasi ed in corrispondenza dell'ilo, in donne giovani vergini anche la theca dei follicoli maturi ne è provvista.

Col crescere degli anni anche nel tessuto fondamentale della sostanza midollare si riscontrano fibre elastiche, come pure alla periferia dei corpi lutei, tanto più abbondanti per quanto più adulto è l'individuo al quale l'ovaio appartiene. A questo aumento del contenuto elastico dell'ovaio contribuiscono indubbiamente le alterazioni che coll'età si verificano nelle pareti vasali per l'arteriosclerosi. Infatti nell'intima proliferante si formano nuove e sottili fibre elastiche e l'elastica interna si divide in due lamelle, fatto questo osservato da Jores nell'arteriosclerosi in genere.

Anche nell'avventizia si ha neoformazione di fibre elastiche, ordinariamente non molto accentuata, ma che in alcuni casi raggiunge notevoli proporzioni, invadendo tutto il tessuto connettivo che separa i vari vasi sanguigni, in modo che tutto il parenchima ovarico presenta una spiccata rete di fibre elastiche come ho avuto agio di osservare in un ovaio di una donna di 50 anni, in cui i fatti di arteriosclerosi erano molto accentuati.

È nelle forme infiammatorie croniche, che inducono una notevole sclerosi nel parenchima ovarico, che si ha più accentuato aumento del contenuto in fibre elastiche, in modo che la maggior parte dello stroma ovarico, tanto nella sostanza midollare come in quella corticale, mostra fibre elastiche di varia grossezza, di cui le più grosse sono anche ripetutamente ramificate da formare un intreccio più o meno fitto.

In un'ovaia, nella quale esisteva aumento del contenuto elastico dei vasi dell'ilo, nel connettivo perivasale e nell'avventizia dei vasi più grossi si riscontrarono cellule connettivali che alla loro periferia o mostrano granuli minutissimi di una sostanza che assume intensamente il Weigert, cogl'istessi caratteri del tessuto elastico, con contorni netti e splendenti, o lasciano scorgere sottilissime fibrille addossate strettamente al contorno cellulare. Ove questa condizione di cose si verifichi per un certo numero di cellule connettivali vicine si comincia ad avere un abbozzo di rete elastica, come si riscontra nelle ovaia di vecchie che sono in preda ad avanzata sclerosi.

Anche nel giovane connettivo che si sostituisce man mano per parte della *theca follicoli* proliferante al corpo luteo, è possibile osservare stretto rapporto fra le giovani ed esili fibrille elastiche, che in esso si riscontrano e le cellule connettivali. Con un attento esame e con forte ingrandimento molte volte si constata la disposizione moniliforme delle giovani fibre elastiche proprio nei primi stadi del loro sviluppo.

Non si può parlare qui di un fatto degenerativo, poichè i granuli componenti l'elemento elastico sono a contorni netti, splendenti, allineati; mentre quando si tratta di frammentazione granulare delle fibre elastiche i granuli sono di diversa grossezza, con contorni non netti, non elettivamente colorati, poichè si ha una debole colorazione bruno-violetta del tessuto fondamentale o un aspetto pulverulento della fibra elastica degenerata e dei dintorni.

Questo reperto è frequentissimo ad osservarsi nei vasi attorno ai corpi lutei, in preda a degenerazione ialina, in modo che agevole ne riesce il paragone.

Questo reperto, conforme a quello che il D'Urso ha riscontrato nella rigenerazione del tessuto elastico nelle cicatrici, e alle idee del Gartner e del Loisel, sta per l'origine cellulare delle fibre elastiche neoformate, come normalmente succede nello sviluppo degli organi, fatto che il D'Acquisto ha chiaramente dimostrato.

Non mi è stato dato d'osservare la genesi delle fibre elastiche neoformate da quelle preesistenti, giusto quanto alcuni osservatori sostengono avvenga per la rigenerazione del tessuto elastico (Goldmann, Enderlen, Jores e Pezzolino).

Nei vasi dell'ovaio è frequente ad osservarsi la degenerazione ialina

FIG. 1.

delle pareti, sia come fatto autonomo nei vasi dell'ilo nelle ovaie appartenenti a donne avanzate in età, sia con maggiore frequenza ed estensione in dipendenza della degenerazione ialina, che si osserva frequentemente nella regressione dei corpi lutei.

Nel primo caso oltre il processo di degenerazione ialina si osservano frequentemente fatti di endoarterite cronica: il lume vasale presentasi più o meno chiuso dalla proliferazione dell'intima, mentre la media in maggior grado e l'avventizia anch'esse ispessite e ricche straordinariamente di fibre elastiche, in gran parte neoformate, subiscono la degenerazione ialina.

In uno stadio iniziale la parete arteriosa appare ispessita ed accresciuta nella sua massa, comincia ad acquistare un'apparenza più omogenea, i nuclei diventano meno colorabili. Una dimostrazione chiara di tali modificazioni istologiche si ha nei preparati allestiti con ematossilina ed eosina o con il

liquido di Van Gieson. La sostanza ialina assume coll'eosina una colorazione rosa intensa, col Van Gieson un colore rosso-vivo.

Le fibre elastiche in questo periodo son diventate varicose, molto più spesse, a contorni non netti. Tale aspetto può aversi in una zona circoscritta del vaso corrispondente sempre all'estensione della degenerazione ialina o a tutto il vaso, quando la degenerazione si diffonde contemporaneamente a tutta la parete vasale. (Fig. 1).

In questo caso tutta l'arteria nei preparati colorati col metodo Weigert appare a piccolo ingrandimento come una massa ondulata, con chiazze più intensamente tinte, di colorito bleu scuro.

Ad un ingrandimento più forte si constata però in questo stadio l'individualità delle singole fibre elastiche, che sono strettamente addossate le une

Fig. 2.

alle altre, perchè diventate molto spesse con contorni non netti, irregolarmente bitorzolute e varicose.

Nei preparati in cui si è praticata oltre la colorazione nucleare al carminio quella protoplasmatica alla Van Gieson, si nota che i nuclei degli elementi vasali sono meno colorabili specialmente nei tratti ove la degenerazione è più progredita; quivi si nota già la colorazione rosso-vivo del fondo, indizio che la degenerazione ialina è cominciata. (Fig. 2).

Progredendo la degenerazione ialina, le fibre elastiche si rigonfiano ancora più, si spezzettano, acquistano in certi tratti aspetto pulverulento. In seguito l'arteria in tutta la sua parete aumentata di volume, mostra un colorito bruno-violetto uniforme ed aspetto finamente granulare; solo qua e là si trovano granuli o ammassi più grossi, più intensamente tinti, residui più appariscenti delle fibre elastiche, ancora non diventate pulverulente. (Fig. 3).

In questo stadio quando non si pratichi la colorazione di Weigert o a questa si associ la Van Gieson, la parete arteriosa mostrasi omogenea, lucida,

i nuclei cellulari o sono scomparsi o assumono molto male le sostanze coloranti, colorata intensamente dalla fucsina quando si è adoperato il liquido di Van Gieson, in rosa-vivo nel caso che come colore di contrasto si è usata l'eosina.

L'ulteriore destinazione dell'elastina degenerata è la completa scomparsa che si effettua quando la parete vasale è diventata completamente ialina.

Esiste una connessione intima fra le modificazioni delle pareti vasali ed il regresso dei follicoli di Graaf.

In un primo momento la cavità del follicolo di Graaf dopo la rottura di questo, si riempie di sangue coagulato e di detritus, mentre in pari tempo la membrana granulosa si ripiega e si ipertrofizza, in modo che si ha quella

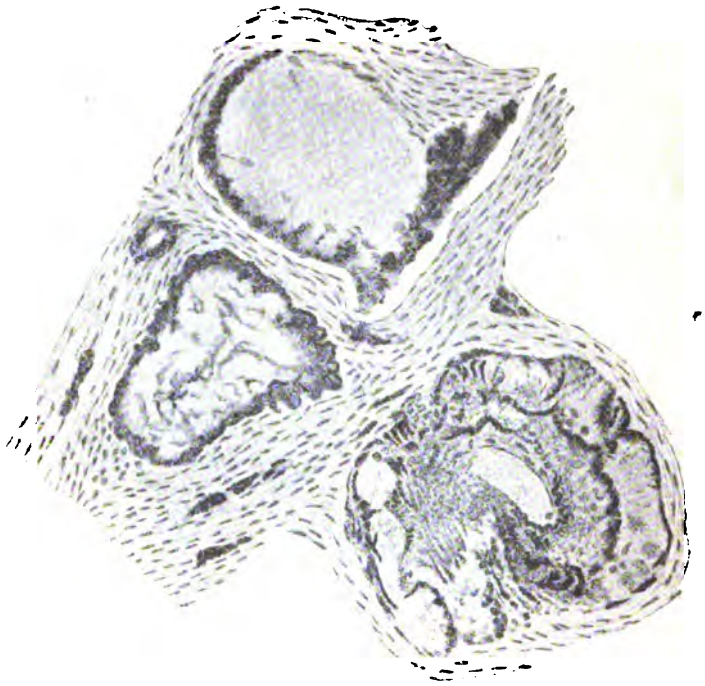

Fig. 3.

produzione speciale che vien detta corpo luteo. È per proliferazione della *theca folliculi* che succede la scomparsa del corpo luteo per obliterazione della sua cavità, riassorbimento delle pareti con formazione di una cicatrice stellata.

Il contenuto del follicolo di Graaf, nella regressione del medesimo, subisce una degenerazione che in genere corrisponde alla *ialina*; infatti dopo un certo tempo dalla deiscenza la cavità del follicolo è ripiena di ammassi di sostanz omogenea come cera, intensamente colorabile dall'eosina e dalla fucsina, separat da propaggini di connettivo di neoformazione, proveniente dalla *theca follicul*

In un primo momento, subito dopo la rottura del follicolo, non si ap prezzano modificazioni rilevanti da parte dello stroma ovarico che circond il follicolo, se si eccettui un certo grado di sviluppo vasale alla periferia d esso che preesisteva alla rottura dell'ovisacco. Sono la maggior parte picco' e giovani vasi di cui alcuni con caratteri di semplici lacune sanguigne.

In seguito quando il contenuto del corpo luteo viene frammentato per produzioni di propaggini connettivali da parte della *theca folliculi*, si riscontra aumentato il numero ed il calibro dei vasi alla periferia del follicolo. È frequente osservare in essi fatti d'endoarterite e consecutivo, sebbene non molto rilevante, aumento del contenuto elastico. In alcuni casi anche nel connettivo dello stroma ovarico che circonda il follicolo si ha la comparsa di tenui e sottili fibre elastiche; e anche scarse fibrille elastiche si riscontrano nelle esili vie di connettivo giovane che si avanzano sul follicolo e che ne determinano gradatamente la sua obliterazione (Fig. 4).

Man mano che il contenuto del corpo luteo subisce la degenerazione ialina, anche i vasi che lo circondano vi partecipano specialmente gli arteriosi,

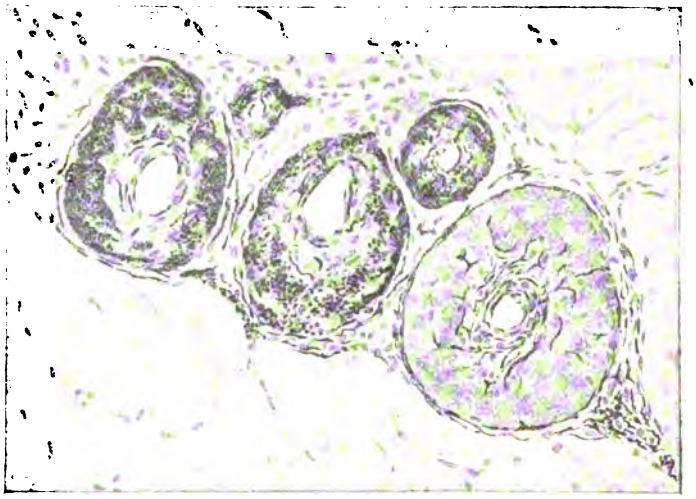

FIG. 4.

e le fibre elastiche della loro parete vanno incontro a modificazioni appariscenti. Prima però che cominci la degenerazione ialina della parete vasale non costantemente e non sempre in uguale misura, si osserva un aumento delle fibre elastiche, specialmente nell'avventizia, ma anche nella media, tanto più abbondante per quanto più è avanzata l'età dell'inferma a cui l'ovaio appartiene, quanto più spiccati sono stati i fatti di natura infiammatoria che han preceduto.

In seguito, appena cominciata la degenerazione ialina della parete vasale, i cui stadi iniziali si rilevano come aumento di spessore delle tuniche di essa, le fibre elastiche si rigonfiano, diventano varicose ed assumono col metodo di Weigert una colorazione grigio-bluastra con chiazze più scure, mentre coll'orceina assumono un colorito rosso-bruno con tratti marron scuro più rilevati.

Non sempre precede, specie nelle donne giovani, neoformazione di fibre elastiche nei vasi che circondano il corpo luteo; l'apparenza di un certo aumento di tessuto elastico è data molte volte dal rigonfiamento e dalla consecutiva fusione delle fibre elastiche preesistenti, fatto questo puramente degenerativo.

Quando la degenerazione ialina si estende contemporaneamente o quasi a tutta la parete vasale e quando è preceduto un certo grado d'ipertrofia

della trama elastica del vaso, le fibre elastiche rigonfiate e varicose vengono a mutuo contatto ; ad un ingrandimento debole e colla colorazione di Weigert tutta la parete vasale appare tinta completamente in bleu carico con chiazze e tratti più intensamente colorati.

Non si può dire che questo reperto sia dovuto a poca differenziazione della colorazione specifica, poichè nell'istessa sezione in altri vasi immediatamente vicini, in cui ancora la degenerazione ialina non si è iniziata, le fibre elastiche sono nettamente separate le une dalle altre, a contorni precisi e più o meno ramificate.

Nei preparati di confronto con ematossilina ed eosina in questo stadio il vaso presenta la sua parete aumentata di volume, alquanto omogenea con

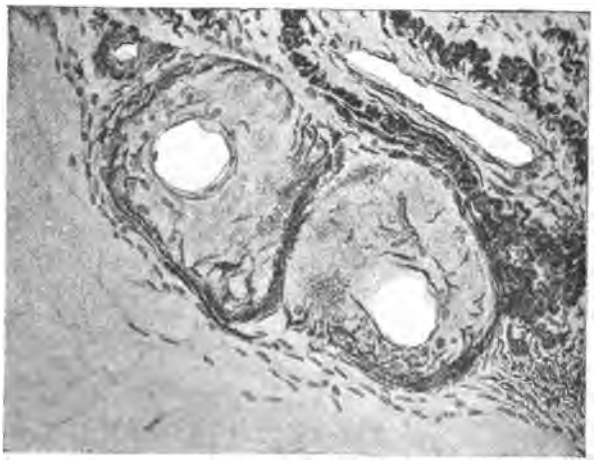

Fig. 6.

colorazione rosso intenso ed uniforme del fondo; i nuclei degli elementi cellulari non sono più nettamente ed elettivamente colorati.

Però non sempre la degenerazione ialina è in forma così diffusa, molte volte è circoscritta a tratti della parete vasale e più frequentemente nella tunica media. Allora mentre in tutto il resto del vaso le fibre elastiche sono di apparenza normale ed elettivamente colorate, nel tratto su cui la degenerazione ialina si è iniziata, presentano le modificazioni descritte. (Fig. 5).

Anche qui, analogamente a quanto si verifica nei vasi dell'ilo nella vecchiaia, però con maggiore rapidità, progredendo la degenerazione ialina, le fibre elastiche rigonfiate si spezzettano in modo da ridursi in blocchetti di elastina, colorati in bleu scuro, i quali stanno immersi in una sostanza di aspetto polverulento che col Weigert assume un colorito grigio-bluastro, che rappresenta l'ultima fase di degenerazione dell'elastina.

L'ulteriore destinazione dell'elastina degenerata è la completa scomparsa, che si ha man mano che la degenerazione ialina del vaso progredisce : quando il vaso è diventato una massa di sostanza completamente omogenea, d'aspetto come cera, senza accenno a lume, non si ha più traccia di tessuto elastico, poichè non bisogna considerare come tale qualche blocchetto di sostanza che col Weigert assume ancora colorito bluastro. La sostanza ialina in cui si è trasformata la parete

vasale subisce l'istessa sorte della sostanza ialina, prodotto di degenerazione degli elementi del corpo luteo: va gradatamenter iassorbendosi. (Fig. 6).

Anche le sottili fibre elastiche che abbiamo rilevato nei tramezzi connettivali, che intersecano la cavità del corpo luteo, frammentandone il contenuto, passano attraverso le solite fasi degenerative per scomparire in ultimo completamente.

Credo sia di un certo interesse distinguere se le fibre elastiche rigonfiate di colorito grigio-bluastro si debbano considerare come vero e proprio tessuto elastico.

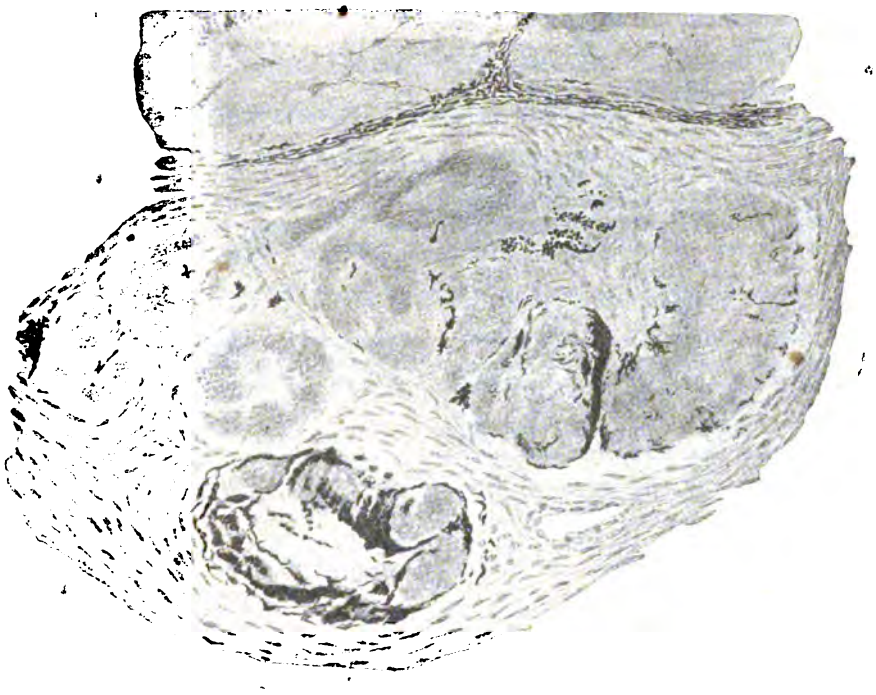

Fig. 7.

Molto verosimilmente l'elastina nella degenerazione ialina, nelle successive modificazioni prima di scomparire per degenerazione ialina secondaria, si cambia in elacina, poichè coll'orceina assume un colore molto più intenso che normalmente (Unna) e con i colori basici, specialmente con bleu policromo ed orange tannino di Glübler, una colorazione bleu intensa, caratteristica dell'elacina.

***

Al prof. D'Urso, il quale mi ha proposto l'argomento del lavoro, rendo sentite grazie.

BIBLIOGRAFIA.

Benda. *Ueber ein noch nicht beochtetes Structur Verhältniss des Hodens.* Verhandlungen der physiologischen Gesellschaft zu Berlin, 1898-99.

Cesaris-Demel. *Sulla neoformazione di tessuto elastico nella tunica media dell'aorta.* Sperimentale. 1901.

D'Acquisto. *Genesi e sviluppo della sostanza elastica.* Atti della R. Acc. delle scienze mediche. Palermo, 1901.

Dmitrijeff. *Die Veränderungen des elastischen Gewebe der Arterienwände bei Arteriosklerose.* Ziegler's Beiträge, Vol. 22, 1895.

D'Urso. *Le fibre elastiche nel tessuto di cicatrice.* Boll. della R. Acc. med. di Roma, 1900, anno 26, fasc. 5-6.
Federmann. *Tuberkulose und Syphilis des Hoden in Bezug auf das Verhalten des elastischen Gewebes.* Virchow's Arch., Bd. 165, p. 469, 1901.
Fenzi. *Ricerche sul modo di comportarsi delle fibre elastiche nelle cirrosi renali ed epatiche.* Lo Sperimentale, fasc. 3, 1905.
Ferrarini. *Sopra il modo di comportarsi del tessuto elastico della milza, nelle leucemie e nelle pseudoleucemie.* Morgagni, 1905.
Fischer. *Zur Pathologie des elastischen Gewebes der Milz.* Virchow's Arch. Bd. 175, H. I, 1904.
Gardner. *Zur Frage der Histogenese des elastischen Gewebes.* Biol. Centralb., 1897.
Heubner. *Die luetische Erkrankung der Hirnarterien.* Leipzig, 1874.
Jores. *Zur Kenntniss der Regeneration des elastischen Gewebes.* Centrab. f. allg. Path. und pathol. Anat. Vol. II. 1900.
Id. *Ueber die Neubildung elastischer Fasern in der Intima bei Endoarteritis.* Ziegler's Beiträge. Bd. 24. 1897.
Id. *Zur Kenntniss der Regeneration und Neubildung elastischen Gewebes.* Ziegler's Beiträge. Bd. 27, 1900.
Katsurada. *Zur Kenntniss der regressiven Veränderungen der elastischen Fasern in der Haut.* Ziegler's Beiträge, 1902. Bd. 31, p. 296.
Lenzi. *Sullo sviluppo del tessuto elastico nel polmone dell'uomo.* Monit. Zoolog. 1898.
Livini. *Di una modificazione al metodo Unna-Taenzer.* Mon. zool. Ital. 1896.
Loisel. *Formation et évolution des éléments du tissu élastique.* Journal de l'Anat. et de la Physiol. Anno 1897.
Marini. *Sopra un caso di splenomegalia con cirrosi epatica.* Arch. per le Scienze mediche n. 6, 1902.
Melnicow-Roswedenkow. *Histologische Untersuchungen ueber das elastische Gewebe in normalen und in pathologisch veränderten Organen.* Ziegler's Beiträge, Bd. 26. H. III.
Rona. *Ueber das Verhalten der elastischen Fasern in Riesenzellen.* Ziegler's Beiträge Vol. 27, 1900.
Sawada. Virchow's Archiv. Bd. 169, 1900.
Schmidt. *Ueber die Altersveränderungen der elastichen Fasern in der Haut.* Virchow's Archiv. Bd. 125, 1891.
Thoma. *Das elastische Gewebe der Arterienwand und seine Veränderungen bei Sklerose und Aneurismabildung.* Magdeburg, 1898.
Unna. *Monat. f. prakt. Dermatol.* Bd. 19, 1894.
Weigert. *Ueber eine Methode zur Färbung elastischer Fasern.* Centralb. f. allg. pathol. Anat. Bd. IX, 1898.
Woltke. *Beiträge zur Kenntniss des elastischen Gewebes in der Gebärmutter und Eierstock.* Ziegler's Beiträge. Bd. 27. H. 3, p. 575, 1900.

III.

R. Istituto di clinica chirurgica della R. Università di Roma
diretto dal prof. F. DURANTE

Sopra di un caso di endotelioma del ganglio di Gasser

(Considerazioni anatomopatologiche e cliniche)

per il dott. RAFFAELLO GIANI, assistente e libero docente.

(*Continuaz. e fine, v. fasc. 10*).

Il resto del tessuto neoplastico, risparmiato dal coltello chirurgico, e che ho detto occupare la parte apicale della rocca petrosa, il suo margine anteriore, buona parte della sella turcica, ecc. ecc., e formare una specie di rilievo a mo' di fungo in corrispondenza del meato uditivo interno di sinistra, all'esame istologico ripete presso a poco le medesime caratteristiche or ora descritte a proposito del tumoretto asportato con l'atto operativo.

Anche qui infatti, da un lato un tessuto di sostegno delicatamente fibrillare, riccamente provvisto di cellule fisse, ed infiltrato di elementi bianchi tanto da assumere spesso l'aspetto di un tessuto granulomatoso, a tratti anche interrotto da piccoli focolai di necrosi caseosa (v. fig. 4 *a*); dall'altro i soliti elementi cellulari, riuniti in lunghi tralci fra loro anastomizzati, ma prevalentemente in alveoli più o meno voluminosi e sempre nettamente delimitati (fig. 4 *b*).

Nè l'ipofisi è risparmiata da questo speciale processo neoformativo. Non infrequentemente in mezzo ai tubuli del suo lobo anteriore per buona parte ancora ben conservato, o dentro gli alveoli stessi si vedono comparire a piccole gettate i grossi elementi cellulari più sopra ripetutamente descritti, e

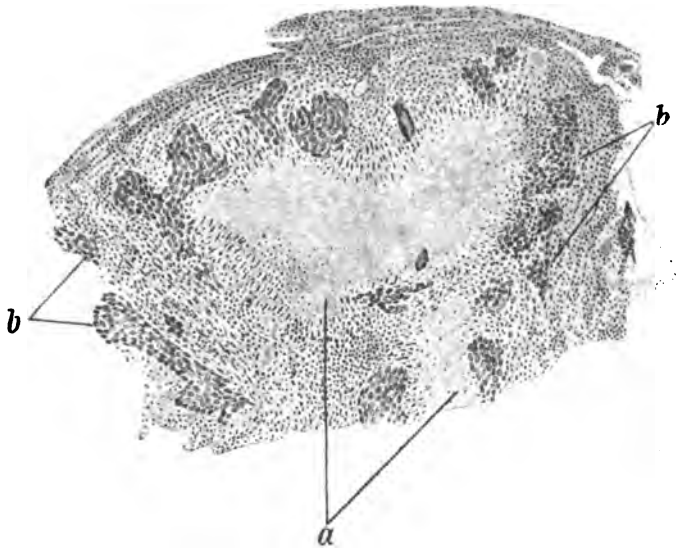

Fig. IV — (Koristka ob. 3, oc. 3). Sezione del tessuto neoplastico asportato all'autopsia: *a*) focolai di necrosi caseosa; *b*) travate ed alveoli neoplastici.

sempre accompagnati e sorretti da un tessuto fondamentale del tutto simile a quello embrionario.

Se rivolgiamo ora la nostra indagine microscopica alla dura madre limitrofa all'area occupata dal tumore ed asportata con l'atto operativo, essa ci appare aumentata notevolmente in ispessore e non lascia più vedere la sua struttura normale. Fra i fasci e le lamelle connettivali che la costituiscono si infiltra irregolarmente una quantità di elementi cellulari ricordanti alcuni i linfatici, altri le cellule epitelioidi, i quali talune volte dissociano semplicemente l'un fascio connettivale dell'altro, più spesso invece li interrompono a tratti, o ad essi addirittura completamente si sostituiscono, dando così a larghe zone di dura meninge l'aspetto di un vero e proprio tessuto granulomatoso assai ricco di vasi sanguigni e a scarso reticolo fibrillare.

Non infrequentemente fra gli elementi cellulari che prendono parte alla sua composizione si osservano delle cellule giganti provviste di numerosissimi

nuclei che ne cingono perifericamente a mo' di corona il protoplasma omogeneo, le quali ora si confondono indifferentemente con essi, più spesso invece, costituiscono il centro di una formazione tutta speciale che ricorda completamente i tubercoli elementari.

In alcuni di tali tubercoli non tarda ad iniziarsi centralmente la necrosi caseosa, la quale progredisce a volte così da estendersi dall'uno all'altro, ed

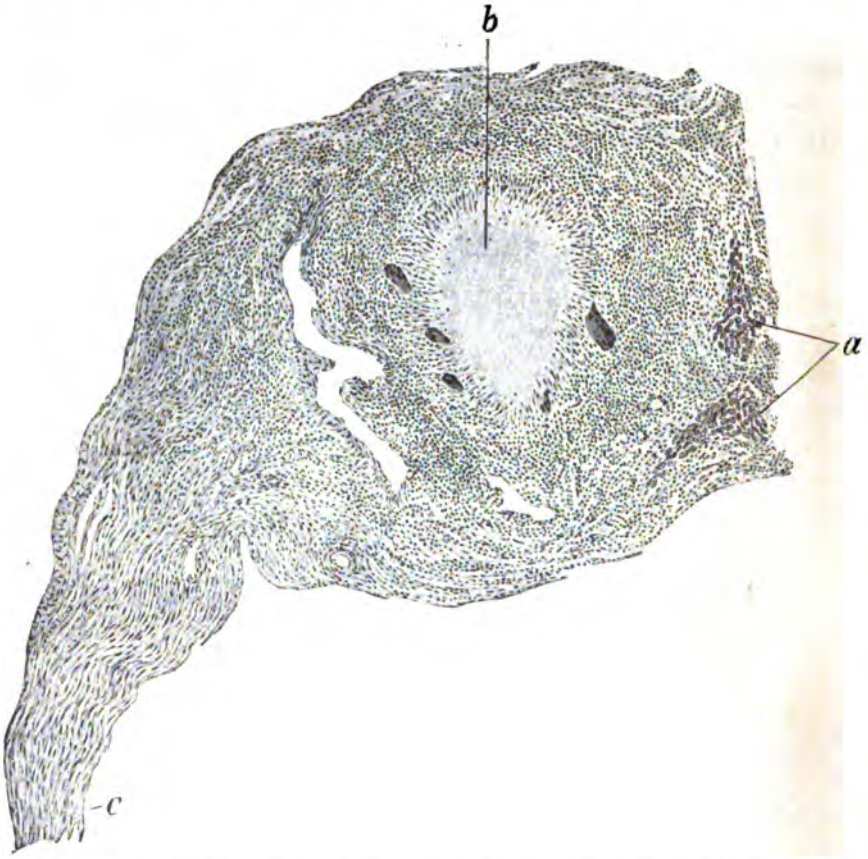

Fig. V. — (Koristka ob. 3, oc. 3). Dura madre ai limiti della neoplasia: *a*) aggruppamenti di cellule endoteliali neoplastiche; *b*) focolaio di necrosi caseosa con cellule giganti; *c*) dura madre normale.

anche al tessuto circonvicino e dar luogo in tal modo a piccoli focolai caseosi. (V. fig. 5 *a*).

Più spesso però cotale tessuto granulomatoso mostra una spiccata tendenza evolutiva verso la formazione di tessuto connettivale.

Ora a distanza dai focolai di necrosi caseosa, ora quasi con loro a contatto, di preferenza là dove la struttura normale della dura meninge è completamente perduta, si vedono comparire in forma di lunghi e sottili tralci anastomizzantisi spesso fra loro, o in forma di aggruppamenti rotondeggianti non mai molto grandi, i soliti elementi cellulari più volte descritti e che ho detto costituire la parte più caratteristica della neoplasia. (V. fig. 5 *b*).

A più riprese ed in posti diversi fu tentata la colorazione del bacillo di Koch ma sempre inutilmente.

Tutte le note caratteristiche della degenerazione secondaria dei nervi dalle fasi più recenti alle estreme le notiamo all'esame istologico delle branche extracraniche del V sinistro, nelle quali scarsissime sono invece le fibre nervose ancora ben conservate.

***

Due fatti adunque ben distinti l'uno dall'altro, ma che si compenetrano spesso a vicenda, dominano il quadro anatomo-patologico che sulla guida del reperto istologico siamo finora andati tracciando a proposito del tumore asportato e della dura meninge limitrofa.

Da un lato un processo flogistico che ha tutte le parvenze di quello tubercolare, per quanto ci sia stato impossibile per le condizioni peculiari del caso pensare a fare e fare la prova biologica che ci avrebbe data la certezza assoluta; dall'altro una neoproduzione di elementi cellulari i quali, e per la loro forma e per il loro volume e per l'aspetto del nucleo e per l'apparire del protoplasma, e per il loro speciale aggrupparsi e per il loro modo di diffusione e sopratutto per l'origine loro, debbono necessariamente essere interpretati come endoteli.

Endotelioma, adunque, da una parte; tubercolosi dall'altra.

Due processi i quali, ciascuno da solo, possono colpire la dura meninge non infrequentemente, ma che non è dato invece facilmente incontrarli l'uno all'altro associati e compenetrati come nel caso attuale.

Le prime domande che vengono spontanee alla mente dinanzi ad un tale stato di cose, sono due.

Quale dei due processi ha preceduto l'altro nel suo primo manifestarsi? E se precedè il processo flogistico cronico, qual nesso fra di esso e la ulteriore comparsa dell'endotelioma?

Domanda, come si vede, quest'ultima, la quale ci porterebbe subito nel bel mezzo dell'intricata questione dell'influenza cioè che esercitano i processi flogistici cronici sulla comparsa e sull'evolversi dei tumori maligni.

Di questo mi sforzerò di dire, per ciò che ci riguarda più davvicino, qualche cosa più tardi: ora è necessario cercar di rispondere alla prima domanda; di stabilire cioè la priorità dell'uno o dell'altro dei due processi morbosi in parola.

Se ci fermassimo alla sola osservazione del tumoretto asportato, quasi quasi verrebbe fatto di credere che l'endotelioma avesse preceduta la tubercolosi, essendo questa nelle sue più tipiche manifestazioni anatomiche scarsamente in esso rappresentata, mentre l'altro ha assunto proporzioni considerevoli: ma se dalla osservazione istologica del pezzo patologico asportato all'atto operativo, passiamo a quella della dura meninge o con esso intimamente connessa, o con quella tappezzante le parti limitrofe, le cose cambiano

sostanzialmente: vediamo difatti la meninge ora in preda a piccoli focolai di necrosi caseosa, ora trasformata in una specie di tessuto granulomatoso intramezzato qua e là da tipici per quanto scarsi tubercoli, e su tal substrato far timidamente la loro comparsa le cellule neoplastiche, ora in esili tralci fra loro anastomizzati, ora in piccoli accumuli isolati l'uno dall'altro.

Non vi ha dubbio quindi, secondo me, che il processo tubercolare dominava già il campo, quando l'endotelioma è comparso.

Il presentarsi piuttosto del primo prevalentemente con le caratteristiche speciali che suole assumere quando evolve in tessuto connettivale, data anche la relativa rapidità con la quale l'altro talora prende a svilupparsi, ci spiegano assai bene la tendenza del processo neoplastico a sovrapporsi continuamente al processo flogistico per sostituirvisi in alcuni tratti del tutto.

Ma da dove è partita l'infezione tubercolare?

Riandando la storia clinica dell'infermo, troviamo che la malattia si iniziò con ronzii e dolori piuttosto vivi all'orecchio, accompagnati da diminuzione prima e poi rapidamente da abolizione completa della facoltà uditiva: l'esame otologico praticato assai dopo l'inizio del male, dava forte retrazione della membrana timpanica ed una grave stenosi tubarica. Non vi era però mai stato scolo di sorta dal meato uditivo esterno.

Forse è lecito pensare — facendo completamente astrazione dalla questione generale della possibilità o meno della esistenza di placche limitate primitive di pachimeningite specifica — ad una forma secca tubercolare dell'orecchio medio: ciò mentre darebbe ragione della sintomatologia auricolare con la quale la malattia si iniziò, ci renderebbe assai più facile la spiegazione del processo flogistico cronico della meninge: le comunicazioni fra la volta della cassa del timpano e la meninge della fossa cranica media, sono abbastanza ampie difatti, sia per l'intimo nesso fra vasi dell'orecchio e vasi meningei, sia pure per il fatto che la parete ossea è quivi sottile e traversata da larghi fori in corrispondenza dei quali la dura madre viene in immediato contatto con la mucosa della cassa, per illuminarci sulla via per la quale il processo tubercolare può essere facilmente arrivato dall'orecchio alla dura meninge, là dove lo abbiamo riscontrato all'esame anatomico.

Con tale modo di vedere si accorda anche l'altro dato clinico e cioè la forte cefalalgia, diffusa al suo primo apparire a tutto il cranio, subito dopo poi decisamente temporo-frontale, che tenne dietro alla sindrome a carico dell'orecchio sinistro.

Ma una volta avvenuto il fatto dello sconfinamento del processo flogistico cronico verso la dura della fossa cranica media, per quanto i caratteri istologici col quale esso si presentava non mostrassero spiccata tendenza al rapido diffondersi, pure non potevano molto tardare a far risentire i loro effetti irritativi sulle due branche inferiori del ganglio semilunare ed anche sul ganglio stesso.

Difatti le nevralgie nel campo del trigemello, presto insorte e fattesi tosto ostinate e terribili, sono là ad attestarlo.

Fino a questo momento non è senza logica il credere che il processo flogistico cronico dominasse il campo da solo: ci conforta anche in questo concetto un importante reperto anatomico nell'esame del tumoretto asportato e cioè la presenza in questo di numerose cellule ganglionari ancora ben conservate. La quale presenza mal si spiegherebbe se l'insorgenza dei primi sintomi a carico del trigemino si dovessero riferire all'iniziarsi del processo neoplastico, molto più che per l'esame istologico sopra riferito siamo indotti a ritenere che il punto di partenza dell'endotelioma sia per l'appunto da ricercarsi in una abnorme proliferazione degli endoteli rivestenti gli spazi linfatici che accolgono fisiologicamente le cellule del ganglio di Gasser.

Ci si potrebbe obbiettare che il processo flogistico cronico fa troppo timida comparsa là dove il tumore ha assunto uno sviluppo notevole, talora anzi non si riscontra più affatto: ciò non deve maravigliare però, se si pensi che il processo flogistico aveva tutta la tendenza a rimanere limitato o a spegnersi del tutto evolvendo in tessuto connettivale, mentre la neoplasia una volta iniziatasi ha preso a svilupparsi floridamente diffondendosi alle parti limitrofe, e sovrapponendosi mano mano e sostituendosi al processo flogistico.

Ma se logicamente siamo portati ad ammettere che il processo morboso flogistico dovè precedere d'assai quello neoplastico, possiamo noi affermare che un nesso vi debba essere stato per ciò fra il comparire dell'uno e la presenza dell'altro?

È risaputo ormai come non raramente tumori maligni connettivali sorgano in tessuti od organi dove da tempo erasi annidato un processo flogistico cronico; e si sa anche come siffatte neoplasie acquistino talora un tale intimo nesso e clinico e anatomico con la flogosi cronica, da far giustamente pensare (ritenere) essere questa causa diretta del comparire di esse. Dico causa diretta e non sostanziale, perchè frustrati nei loro effetti rimanessero gli stimoli indotti dalla flogosi, se non vi fossero nei tessuti, sui quali questi si fanno sentire, quelle locali disposizioni sostanziali all'insorgere delle neoplasie.

E appunto perciò io non posso, a proposito del caso che vado illustrando, che limitarmi ad una semplice constatazione di fatti: e cioè, che la flogosi dovè precedere l'insorgere del tumore, e che dall'esame istologico balzan fuori così intimi i rapporti fra l'uno e l'altro processo morboso da far pensare che quella possa essere stata in realtà la causa occasionale del nascer di questo.

***

Anatomopatologicamente il nostro caso, per la coincidenza del processo flogistico cronico tubercolare limitato alla regione del ganglio di Gasser con la presenza in questo di un processo neoplastico, si distingue nettamente da quelli noti fin ora.

Ne abbiamo bensì due, quelli di Huguenin e di Westhoff, nei quali pure un processo flogistico cronico a carico del ganglio di Gasser aveva dato luogo alla malattia, ma il reperto anatomopatologico potè assodare trattarsi quivi di una lesione sifilitica localizzata e cioè di una gomma. La tubercolosi, invece, o da sola — sotto forma di tubercolo solitario — o associata ad un processo neoplastico non è stata mai riscontrata nei casi da me potuti raccogliere.

Ma se per siffatta coincidenza dei due processi morbosi il nostro caso non trova riscontro negli altri, ve lo ricollegano subito una quantità di altri dati i quali ci spiegano con la identità del reperto anatomico il parallelismo della sindroma clinica.

Uno di questi è appunto la speciale natura del neoplasma. Prescindendo dai casi di Fenger, Fischer, Hausch, Hagelstam, Heslop, nei quali non fu precisata la natura del tumore, e da quelli anche di Sternberg e Wilbrand e Sänger in cui, pur essendo la localizzazione del processo anatomopatologico nella regione del ganglio di Gasser, la sua speciale natura (cancro) doveva fare escludere tal sede come la primitiva, negli altri hanno una prevalenza assoluta i tumori maligni connettivali. Su tre casi, difatti, due di fibroma (Goodhart, Orsi), l'altro di glioma (Bezold), ne abbiamo otto in cui due volte è posta la diagnosi generica di sarcoma (Krepuska, Harries) e sei volte, dopo un accurato esame istologico quella di endotelioma (Krögius, Hofmeister und Meyer, Verger et Grenier, Dercum et Spiller, Marchand, Hagelstam). Ed a questi ultimi è da aggiungersi il nostro, nel quale, come in quelli di Marchand, Dercum et Spiller, Verger et Grenier de Cordenac, la origine della neoplasia era da riportarsi ad una proliferazione delle cellule endoteliali tappezzanti gli spazi linfatici pericellulari del ganglio di Gasser.

Anche nel caso di Hofmeister e Meyer la struttura alveolare ed il rapporto fra stroma ed elemento neoplastico facevano ragionevolmente pensare ad un endotelioma come gli AA. si esprimono, però avendo essi riscontrato all'esame istologico una quantità straordinaria di cellule plasmotiche (Papenheim) nel loro tumore, e partendo dal concetto che normalmente si possono riscontrare (secondo le ricerche di uno di loro, il Meyer) plasmacellule nel ganglio di Gasser vogliono riportare ad una proliferazione attivissima di queste l'origine e l'evolversi della loro neoplasia.

Di siffatti elementi non è fatto cenno nelle descrizioni che dànno del loro tumore Marchand, Verger e Grenier, Dercum e Spiller, Krögius, ecc.: io volli ricercarle nel pezzo anatomico asportato con l'atto operativo e nell'altro estratto all'autopsia. Ve le riscontrai; però non in tutti i tagli, in numero ad ogni modo scarsissimo, sia isolate, sia in piccoli gruppi, e sempre là dove il tessuto fondamentale della neoplasia andava assumendo le caratteristiche del tessuto granulomatoso.

È evidente che la presenza delle plasmacellule doveva essere quivi messa in rapporto col processo flogistico,

Ma lasciando da parte un tale reperto, che non ha importanza speciale alcuna nel caso nostro, ed anche la questione se in realtà esistano nel ganglio di Gasser normale siffatti elementi cellulari, conviene accennare piuttosto ad un altro fatto comune a molti dei casi più sopra riassunti ed al nostro, voglio dire alla presenza nella compagine del tumore di cellule ganglionari. Queste ora le ritroviamo scarsamente rappresentate e nemmeno troppo ben conservate, come nel caso di Marchand, ora invece le abbiamo in buon numero e di aspetto normale o quasi, non solo dopo cinque mesi dall'insorgere del morbo, come nel caso di Verger e Grenier, ma perfino dopo circa due anni, come riferiscono Hofmeister e Meyer, Dercum e Spiller, e come ho potuto constatare pure io.

Una tale sopravvivenza delle cellule ganglionari in mezzo al tumore, anche quando questo ha raggiunto un discreto volume, ce la possiamo spiegare solamente — data la loro labilità, con l'adattamento graduale più o meno considerevole al nuovo ambiente che crea loro attorno il continuo evolversi della neoplasia.

La loro presenza, ad ogni modo, unita alla integrità di un certo numero di fibre nervose nelle branche del V, come è stato osservato nel nostro caso, ed in quelli di Marchand, Dercum e Spiller, Hofmeister e Meyer, ecc., ecc., ci dà ragione di un dato clinico importante in questi casi e cioè della ipoestesia più o meno grave e di lunga durata talora, nel territorio del trigemello affetto, alla quale può succedere in ultimo, e succede in realtà, come nel di caso Krögius, la completa anestesia, quando il ganglio di Gasser sia distrutto in totalità dal neoplasma, e rimangano quindi completamente rotte le vie di comunicazione fra questo e la periferia.

Anche con siffatte condizioni anatomiche però non è detto che con lo spegnersi della sensibilità debbano anche cessare le nevralgie trigemellari; tutt'altro: i dolori continuano e terribili, come nel caso di Krögius, e si possono mantenere anche dopo l' intervento chirurgico, come avvenne appunto nel malato di Dercum e Spiller.

In questi casi si deve necessariamente pensare (Wilbrand, Sänger) che lungo le vie centrali del V ancora integre, arrivino ai nuclei del trigemino gli stimoli irritativi, dati dal processo morboso svoltosi nel ganglio di Gasser, e da ciò la ragione della nevralgia, in questi casi, centrale.

***

Veniamo ora, dopo questa rapida corsa nel campo anatomopatologico dei casi altrui e del nostro, ad un breve esame della sintomatologia notata nel nostro ammalato per cercare di trarne dal confronto di questa con quella dagli altri autori notata nei loro, qualche deduzione diagnostica e curativa.

Il nostro ammalato, nel pieno benessere fisico, viene colpito da cefalea di tutta la metà sinistra del capo prima, poi decisamente temporo-frontale,

cui si associano subito dolori nel territorio della seconda e terza branca del trigemello. Questi, dopo un breve periodo di intermittenza, si fanno continui, incessanti, si estendono a tutto il campo del V, raggiungono una intensità da non si dire e si mantengono tali senza tregua, inaspriti anzi da esacerbazioni parossistiche frequenti, fino alla fine.

A siffatta nevralgia si sovrappone presto una ipoestesia ed ipoalgesia del medesimo territorio nervoso, accompagnata da turbe trofo-neurotiche della cornea, che vanno fino alla cheratite neuroparalitica, da ipotrofia dei muscoli masticatori, e da disturbi sensoriali della scnaideriana e della lingua del lato corrispondente

Durante tutto il tempo di sua malattia il paziente non ebbe a soffrire nè di vertigini, nè di convulsioni epilettiformi, nè di vomito.

Questo nelle sue linee principali il quadro clinico del nostro ammalato. Bastava ciò per indurci a formulare la diagnosi di tumore del ganglio di Gasser, come appunto fu fatto?

È risaputo (Romberg, Schuch, Krause, Benda, Hausch, Bezold, Marchand, ecc.) come spesso la nevralgia nel campo del V sia l'unico appannaggio di una lesione organica che vada maturandosi nel ganglio di Gasser, così come ne è l'esponente massimo nella prosopalgia: sembrerebbe quindi impossibile differenziare l'una forma morbosa dall'altra; però molti sono in realtà i caratteri che si invocano dagli autori per distinguere fra loro le due nevralgie.

La continuità di notte e di giorno dei dolori, la loro gravità, le frequenti esacerbazioni di una vivezza inaudita, e soprattutto la loro diffusione fin dall'inizio a tutto quanto il campo d'innervazione del trigemino, ci mettono subito in guardia contro la possibilità di una nevralgia essenziale del V, la quale, non solo non colpisce che raramente tutte e tre ad una volta le branche del trigemello, manifestandosi invece ora in questa ora in quella e passando spesso dall'una all'altra capricciosamente; ma, pur avendo delle crisi di dolore violento, decorre altresì quasi sempre in modo assai più blando, ed è resa alquanto più tollerabile da periodi di tregua spesso completa e sempre di più o meno lunga durata. In questa, inoltre, anche durante le crisi nevralgiche le più violente, il dolore trova nei punti di Valleix la sua maggiore espressione, mentre che non sembra questo avere predilezioni di sede speciali quando sia in giuoco una lesione organica del ganglio di Gasser.

Ma v'ha di più: la prosopalgia può durare per anni ed anni senza che intervengano turbe alcune sensitive e sensoriali nel campo da essa attaccato; queste invece non mancano mai, sono anzi precocissime, nelle affezioni del ganglio, e presto si accompagnano ad ipotrofia ed ipocinesia dei muscoli masticatori, le quali sono invece rarissime in quella e vi compaiono ad ogni modo dopo lunghissimo tempo dal suo stabilirsi.

Noi dunque già per i caratteri della nevralgia e per la sua estensione; ma molto più ancora per l'ipoalgesia ed ipoestesia che la accompagnavano le quali in simili casi rarissimamente mancano e possono talora rendersi, per

il loro carattere progressivo, così gravi da trapassare in vere e proprie anestesie ed analgesie, si era portati fondatamente ad ammettere una malattia organica del ganglio di Gasser, per la quale ci faceva decidere, oltre le gravi lesioni sensoriali a carico dell'olfatto e del gusto, la presenza nel caso nostro della cheratite neuroparalitica.

Questo fenomeno terminale, di tutta una serie di turbe trofiche e sensitive che si manifestano a carico della cornea, e sulla cui etiologia controversa non è il caso qui di parlare, può mancare è vero anche in casi di tumore del ganglio di Gasser (caso di Hagelstam, Dercum e Spiller, Krögius, Verger e Grenier), ma quando esiste deve essere messo in rapporto con lesioni anatomiche del V o nel suo ganglio (Weithoff, Gaule, Hofmeister, Homen), o nelle sue radici (Harries, Rosenthal, Junge, Wilbrand e Sänger), nè mai esiste nella prosopalgia (Vilbrand e Sänger, Oppenheim). Come mai esistono in questa fenomeni a carico dei nervi motori dell'occhio, i quali invece quasi sempre accompagnano le malattie del ganglio di Gasser (Krögius, Hofmeister und Meyer) e anche nel nostro caso si erano manifestati con la ptosi e lo strabismo convergente, già prima che per la cheratite neuroparalitica si praticasse la tarsorrafia.

L'esame oftalmoscopico ci dice anche che nel nostro paziente esisteva rigidità pupillare a sinistra. Questa, mentre da sola non avrebbe nessun significato preciso di sede, messa in rapporto invece con le altre turbe dell'apparato motore dell'occhio, con la mancanza assoluta di papilla da stasi, ci doveva servire a rassicurarci nel diagnostico fatto.

Nel quale ci confermava autorevolmente l'assenza di tutta una serie di altri sintomi i quali, insieme alla papilla da stasi fanno completamente difetto quasi sempre nei tumori occupanti la fossa cranica media (Duret, Bruns). Mancarono difatti fino all'*obitus* e le vertigini, ed il vomito, e le convulsioni epilettiformi: la cefalea stessa, che pure esisteva, non si presentava nel nostro infermo con quel carattere sordo, urente, profondo, che stordisce, come si ha nei tumori endocranici.

La percussione del cranio nel caso di Hofmeister e Meyer riusciva assai dolorosa nella regione della tempia di destra e dava un suono a tonalità bassa limitato in un'area della grandezza di poco più di una moneta da una lira situata subito al disopra ed al davanti del condotto uditivo di destra: e sembra che ciò aiutasse d'assai alla diagnosi. Nel nostro caso invece come pure in quello di Verger e Grenier di Cardenac, di Krögius, ecc., mancava l'uno e l'altro fenomeno.

Questi dati della percussione cranica, i quali possono in realtà giovare spesso alla diagnosi di sede (Durante, Bruns, Mac-Twen, Oppenheim, ecc., ecc.) non credo che possano essere utilizzati di molto in casi di tumori del ganglio di Gasser, quando questi rimangono in esso limitati o sconfinino di poco, giacchè la profondità della sede del morbo, e la mancanza in questi casi il più delle volte di qualunque sintomo di aumentata pressione endocranica mi

pare che non debbano facilitarne punto la comparsa, qualunque sia per essere il meccanismo invocato dagli autori e spiegarlo.

Si sarebbe potuto per un momento pensare ad una possibile localizzazione della malattia nel ponte, dato anche il fatto della sordità assoluta la quale si manifestò prima di ogni altro sintoma nel nostro infermo, e della paresi del VII riscontrata all'esame obiettivo. Però, prescindendo dalla paralisi alterna a tipo Gubler, assente completamente nel nostro caso, la quale non manca mai quando si tratti di neoplasie interstiziali del ponte (Touche, Raymond, Bischoff, Sabrazès et Cabanes, Jolly, ecc.), e si può pure avere in un certo numero di casi nei quali il tumore si sia sviluppato attorno alla protuberanza e agisca quindi per compressione (Mac Cashey, Guidenam, Trenel et Antheaurel), una tale localizzazione ce la faceva escludere la stessa ipoestesia ed anestesia dolorosa nel dominio del V, e la mancanza della paralisi coniugata dei globi oculari constatata all'esame oftalmoscopico praticato prima della tarsorrafia e quando tutto il quadro morboso si era già dispiegato nelle sue linee principali.

Noi dunque per tutto quello che abbiamo detto fin'ora si era logicamente portati a localizzare il morbo che affliggeva il nostro ammalato nella fossa cranica media di sinistra, e più specialmente nella regione del ganglio di Gasser.

Dico nella regione del ganglio e non nel ganglio perchè ormai è noto, e non è il caso d'insistervi qui, come molte volte pur deponendo tutta la sintomatologia in vita una lesione limitata al ganglio di Gasser (Hornen, Morris e Lewis, Little, ecc.), si è poi trovato all'autopsia che la sede del morbo era altrove, in sede muta e solo indirettamente faceva risentire la sua azione sul ganglio.

Il trattamento antisifilitico fatto senza vantaggio alcuno ci rendeva molto restii ad ammettere una meningite gommosa limitata, interessante il ganglio di Gasser con i suoi rami; nè fu pensato — data la sintomatologia esistente nel nostro infermo, la quale riduceva la lesione in campo assai ben limitato e dato il suo modo di svolgersi — ad una lesione tubercolare meningea che invece fu riscontrata all'esame microscopico; ma alla quale, come ho già altrove accennato, non si sarebbe potuto tutto al più che attribuire i sintomi iniziali del morbo, e nemmeno i più caratteristici.

Esclusa quindi la prosopalgia, esclusi i focolai isolati di processi flogistici cronici meningei, non rimaneva che pensare ad un tumore svolgentesi nel ganglio o nelle sue vicinanze immediate, più probabilmente in quello che in queste, come appunto fu fatto.

Data quindi la diagnosi di tumore era consigliabile l'intervento chirurgico?

Verger e H. Grenier de Cardenac, impressionati specialmente dal resultato nel caso di Dercum, Keen e Spiller dove, malgrado un doppio intervento ed un doppio successo operativo, non si ebbe miglioramento di sorta, sconsigliano recisamente in simili casi la cura chirurgica, reputandola completamente inutile e per giunta pericolosissima.

Krögius invece, pur rendendosi conto della estrema gravità dell'atto operativo e del fatto che spessissimo questo non può riuscire radicale per la difficoltà di potere arrivare precocemente — quando cioè il tumore è ancora ben limitato alla regione del ganglio — ad una diagnosi esatta, crede, sono sue parole, che non solo si sia autorizzati, ma che si sia addirittura obbligati ad intervenire con un atto operativo con la mira da un lato di liberare il paziente dai dolori intollerabili che accompagnano questi tumori, ed estirpare dall'altro, prima che sia troppo tardi, radicalmente il tumore.

Guidati appunto dall'idea di migliorare le condizioni del loro malato, resesi intollerabili per la intensità della nevralgia, Hofmeister e Meyer, pur sapendo che la loro operazione con tutta probabilità non avrebbe potuto essere che palliativa, dato il quadro clinico nel caso loro, intervennero asportando più che poterono di un tumore occupante la parte più profonda della fossa cranica media. E l'atto operativo, ben sopportato dal paziente, sortì l'effetto desiderato.

Vero è che dopo un benessere di circa 3 mesi, le nevralgie si ripresentarono e vivissime ed accompagnarono il malato fino alla morte.

Mentre Dercum, Keen, Spiller, spiegano la nessuna efficacia del loro intervento chirurgico col pensare che potessero esistere nel caso loro fibre conduttrici del dolore nel facciale, Hofmeister e Meyer credono di potere attribuire il ritorno della nevralgia a continuazione del processo neoplastico nelle radici del V e la interpretano quindi, ciò che forse poteva essere anche nel caso di Dercum, come una nevralgia centrale.

Certo che questa possibilità della persistenza della nevralgia, o del suo ricomparire a più o meno breve scadenza, unita alla gravità dell'intervento chirurgico che si richiede in simili casi, ed anche alla possibilità fondata di non riuscire radicali, ci costringe a far uso con estrema prudenza dei consigli del Krögius; ma non credo possa autorizzare a bandire senz'altro, come pensano Verger e Grenier de Cardenac, dalla mente del clinico l'idea d'un intervento.

Nel nostro caso intervenimmo: malauguratamente l'emorragia infrenabile del giorno dopo frustrò il buon esito dell'atto operativo completamente riuscito.

Pur dando quel valore che meritano, alle sensazioni soggettive del paziente quali le potè manifestare ridestatosi dal sonno cloroformico ed in quelle ore in cui rimase sveglio di poi, c'era da sperare che i dolori nevralgici si fossero dileguati. Purtroppo l'autopsia ci rivelò che, data anche la sopravvivenza del malato, il vantaggio che questi avrebbe potuto risentire dall'atto operativo non sarebbe stato che passeggero, per lo sconfinamento del morbo dalla fossa cranica media alla posteriore ed all'ipofisi.

Ciò, mentre ci obbliga ad essere diligentissimi nello studio di questi casi onde potere addivenire ad una diagnosi esatta ed intervenire quindi quando ancora l'intervento può riuscir radicale, non deve costringerci, come ho detto poco fa, a seguire il fatale decorso della malattia con le mani alla cintola.

La speranza fondata di liberare il paziente dalle nevralgie terribili che

gli rendono insopportabile il vivere, può autorizzare, nella più gran parte dei casi, il chirurgo ad un atto operativo il quale se non ridà la salute, rende meno penosi gli ultimi giorni di vita di questi poveri infermi.

LETTERATURA CONSULTATA.

1. ANDREWS. Med. News.; 1891, t. 58.
2. BEZOLD. Arch. f. Ohren., XXI, 4.
3. BISCHOFF. Rev. neurol., 1898.
4. BRUNS. *Die Geschewulste des Nervensystems*, 1897.
5. CAPONOTTO. Policlinico C., 1895, ed in SALOMONI, La Clinic. chirurg., 1895.
6. D'ANTONA. IX Congr. della Soc. Ital. di chirurg., Roma. 1893. Rif. Med., 1895. Policlinico C., 1895.
7. DE PAOLI. *Conferenze di patologia e clinica chirurgica*, 1904.
8. DERCUM e KEEN-SPILLER. The Journal of the American med. Ass., 1900.
9. DOYEN. VII Congrès français de chir., Paris, 1893.
10. DURANTE. *Trattato di patologia e terapia chirurgica*, vol. 2°. Roma, 1905.
11. DURET. *Les tumeurs de l'encéphale*. Paris. 1905.
12. FENGER in ROMBERG. Lehrb. der Nervenkrankheiten, III.
13. FISCHER. Charité Annalen. Bd. X, Heft 2, 1863.
14. GAULE. Centralbl. f. Physiologie, 1891, Bd. 5-6
15. GODHART. The Lancet, 1886, vol. I.
16. GRÜNWALD. Münch. med. Woch., 1895.
17. GUIDENARM in *Chir. nerveuse* de CHIPAULT. I, 1902.
18. HAGELSTAM. Deutsche Zeitschr. f. Nervenheilk., XIII, Heft 3.
19. HARRIES. Brain, January, 1886.
20. HAUSCH. Münch. med. Wochenschr., 1886.
21. HESLOP. Medical Times and Gaz., 1868.
22. HOFMEISTER und MEYER. Deutsche Zeitschrift f. Nervenheilk., Bd. 30.
23. HOMEN. Neurol. Centralblatt, 1890.
24. HORSLEY. British. med. Journ., 1891, t. 2°.
25. HUGUENIM. Korrespondenzblatt der Schweizer aerztl. Vereine, 1875.
26. JOLLY. Arch. f. Psych., 1894.
27. JUNGE. Arch. f. Ophthalm., IV, 2.
28. KRAUSE. Centr. f. Chir., 1892.
29. KREPUSKA. Monatschr. f. Ohrenheilk., 1898.
30. KRÖGIUS A.. Revue de chirurgie, 1896.
31. LITTLE in H. VERGER e GRENIER. Revue neurolog., 1905.
32. MAC CASHEY. Arch. de neurol., 1901.
33. MAC-TWEN. *Piogenic-infective diseases of the hain and spinal cord*, etc. Glasgow, 1893.
34. MARCHAND. Münch. med. Wochenschr,, 1902.
35. MEYER. Anat. Anzeig., 1906, n. 3-4.
36. MORRIS et LEWIS. The Journal of nervous and mental diseases, 1899.
37. NOVARO in GIORDANO. *Manuale di medicina operativa*, 1894, Torino.
38. OPPENHEIM. *Malattie nervose*. Trad. ital. 1905.
39. ORSI. Gaz. med. ital.-lombard., 1869.
40. RAYMOND. Cliniques, III, 1898, et Rev. neurol., 1901.
41. ROMBERG. Lehrbuch der Nervenkrankheiten. III.
42. ROSENTHAL. Zeitschrift f. klin. Med., II, 1880.
43. ROSE W.. *The surgical treatment of neuralgia of the fifth nerve*. London, 1892.
44. SABRAZÈS et CABANES. Arch. d'Ophtalmol., 1898.
45. SCHUSCH in OPPENHEIM.
46. STERNBERG. Zeitschrift f. klin. Med., XIX.
47. TRÉNEL. 1899, Bulletins et Mem. de la Soc. anatomique de Paris.
48. TRÉNEL et ANTHEAUREL. Arch. de neurol., 1907, II.
49. VERGER H. et GRENIER DE CARDENAC H.. Revue neurolog., 1905, n. 14.
50. WESTHOFF. Annales d'Oculist., T. 114.
51. WILLRAND und SAENGER. Die Neurologie des Auges. Wiesbaden, 1901.

FINE DEL VOL. XV — *Sezione chirurgica.*

Diritti di proprietà riservati. — *L'Amministrazione avverte che procederà contro quei giornali che riporteranno lavori pubblicati nel* **POLICLINICO** *o che pubblicheranno sunti di essi senza citarne la fonte.*

Tip. Nazionale di G. Bertero e C. L. Pozzi, resp.
(44)

41(
400

U. HOLZER
BINDER
BOSTON, MASS.